This is a digital copy of a book that was preserved for generations on library shelves before it was carefully scanned by Google as part of a project to make the world's books discoverable online.

It has survived long enough for the copyright to expire and the book to enter the public domain. A public domain book is one that was never subject to copyright or whose legal copyright term has expired. Whether a book is in the public domain may vary country to country. Public domain books are our gateways to the past, representing a wealth of history, culture and knowledge that's often difficult to discover.

Marks, notations and other marginalia present in the original volume will appear in this file - a reminder of this book's long journey from the publisher to a library and finally to you.

Usage guidelines

Google is proud to partner with libraries to digitize public domain materials and make them widely accessible. Public domain books belong to the public and we are merely their custodians. Nevertheless, this work is expensive, so in order to keep providing this resource, we have taken steps to prevent abuse by commercial parties, including placing technical restrictions on automated querying.

We also ask that you:

+ *Make non-commercial use of the files* We designed Google Book Search for use by individuals, and we request that you use these files for personal, non-commercial purposes.
+ *Refrain from automated querying* Do not send automated queries of any sort to Google's system: If you are conducting research on machine translation, optical character recognition or other areas where access to a large amount of text is helpful, please contact us. We encourage the use of public domain materials for these purposes and may be able to help.
+ *Maintain attribution* The Google "watermark" you see on each file is essential for informing people about this project and helping them find additional materials through Google Book Search. Please do not remove it.
+ *Keep it legal* Whatever your use, remember that you are responsible for ensuring that what you are doing is legal. Do not assume that just because we believe a book is in the public domain for users in the United States, that the work is also in the public domain for users in other countries. Whether a book is still in copyright varies from country to country, and we can't offer guidance on whether any specific use of any specific book is allowed. Please do not assume that a book's appearance in Google Book Search means it can be used in any manner anywhere in the world. Copyright infringement liability can be quite severe.

About Google Book Search

Google's mission is to organize the world's information and to make it universally accessible and useful. Google Book Search helps readers discover the world's books while helping authors and publishers reach new audiences. You can search through the full text of this book on the web at `http://books.google.com/`

B 3 9015 00206 110 2
University of Michigan – BUHR

Digitized by Google

Digitized by Google

Digitized by Google

Digitized by Google

A671
P58

Digitized by Google

Digitized by Google

BIBLIOTHÈQUE DU ... NICOLAS-DURANTY
N°
Série

ARCHIVES

DE

PHYSIOLOGIE

NORMALE ET PATHOLOGIQUE

Digitized by Google

PARIS. — IMP. SIMON RAÇON ET COMP., RUE D'ERFURTH, 1.

Digitized by Google

ARCHIVES

DE

38139

PHYSIOLOGIE

NORMALE ET PATHOLOGIQUE

PUBLIÉES PAR MM.

BROWN-SÉQUARD, CHARCOT, VULPIAN

Tome deuxième. — 1869

PARIS
VICTOR MASSON ET FILS
PLACE DE L'ÉCOLE-DE-MÉDECINE

MDCCCLXIX

Digitized by Google

Digitized by Google

ARCHIVES

DE

PHYSIOLOGIE

NORMALE ET PATHOLOGIQUE

MÉMOIRES ORIGINAUX

I

RECHERCHES EXPÉRIMENTALES

SUR L'INFLUENCE DE LA RESPIRATION SUR LA TEMPÉRATURE DU SANG

DANS SON PASSAGE A TRAVERS LE POUMON

Par le docteur J.-S. LOMBARD

ASSISTANT-PROFESSEUR DE PHYSIOLOGIE A HARVARD-UNIVERSITY (ÉTATS-UNIS)

Les physiologistes admettent généralement aujourd'hui que le sang se refroidit considérablement en traversant les poumons. Cette opinion se fonde en partie sur des observations semblant prouver que le sang est presque toujours plus chaud dans le ventricule droit que dans le gauche, et en partie sur ce que, dans son passage à travers le poumon, le sang se trouve en contact avec un milieu plus froid, l'air, auquel il abandonne, en outre, une proportion considérable de vapeur d'eau, deux circonstances qui doivent abaisser la température du fluide vital.

Mais de ce que le sang se trouve incontestablement dans le

Digitized by Google

poumon, dans des conditions favorables à son refroidissement, il n'en résulte pas nécessairement qu'il éprouve, dans cet organe, une perte réelle de chaleur. Les influences réfrigérantes peuvent être trop faibles pour produire un effet marqué, ou même être contre-balancées par des influences contraires. Quant aux recherches directes faites sur la température du sang avant et après son passage dans le poumon, on doit convenir qu'elles ne sont pas concluantes.

Sans parler des expériences anciennes, parmi celles de date récente qui semblent établir la théorie du refroidissement du sang dans le poumon, les plus importantes sont celles de M. Cl. Bernard. Cet habile physiologiste a expérimenté sur des moutons et sur des chiens, en introduisant un même thermomètre tour à tour dans les ventricules droit et gauche, par la voie des vaisseaux du cou. Il trouva ainsi la température presque invariablement plus basse à gauche qu'à droite; la différence observée était en moyenne de $\frac{1}{3}$° c.

Cependant M. W. S. Savory, en répétant les expériences de M. Bernard, a relevé diverses causes d'erreur, et n'est point arrivé aux mêmes conclusions que le physiologiste français [1].

Plus récemment encore, M. Colin, faisant des recherches sur le même sujet, a obtenu des résultats directement opposés à ceux de M. Bernard. Ainsi, cinquante fois sur quatre-vingts, M. Colin a trouvé le ventricule gauche plus chaud que le droit.

Ces résultats contradictoires sembleraient au moins indiquer très-clairement que la différence notable de température observée par M. Bernard, entre les deux côtés du cœur, n'est ni constante ni invariable. En outre, en admettant que chez les moutons et les chiens (animaux employés par M. Bernard), la température du ventricule gauche soit normalement inférieure de $\frac{1}{3}$° c. environ à celle du ventricule droit, ce serait une erreur complète d'en déduire qu'il en est ainsi chez l'homme, et pour les simples raisons suivantes:

Chez les chiens et les moutons, la fonction d'éliminer la vapeur d'eau est dévolue exclusivement aux poumons, la peau de ces animaux n'y prenant aucune part. Pour l'homme et pour d'autres animaux, le cas est tout différent; la peau jouant chez eux

[1] W. S. Savory, On the relative temperature of arterial and venous blood, London, 1860.

Digitized by Google

un rôle important dans l'élimination de la vapeur d'eau. Sous ce rapport, il y a donc une grande différence entre ces deux classes d'animaux. Dans la première (chiens et moutons), l'évaporation s'effectue presque en totalité par les poumons; dans la seconde (hommes, etc.), elle a lieu pour la plus grande partie par la peau[1]. Il est facile de voir que pour les uns la perte de chaleur, dans le poumon, due à l'évaporation, doit être beaucoup plus faible que pour les autres. Il ressort de là que les résultats obtenus par M. Bernard, même si l'on admet leur parfaite exactitude, ne peuvent s'appliquer sans réserve à l'homme.

Dans un mémoire précédent, publié dans ce journal[2], j'ai rendu compte de certaines expériences faites sur l'homme tendant à prouver que la perte de chaleur subie par le sang, pendant son trajet dans le poumon, est excessivement faible, si vraiment il y a une perte appréciable. Ces expériences consistaient à respirer de l'air à divers degrés de température et de saturation aqueuse, et à en observer l'effet sur la température du poignet, prise directement sur l'artère radiale. Il est évident qu'en respirant de l'air à la température du sang, et saturé de vapeur, il ne peut y avoir de perte de chaleur dans le poumon, puisque le sang du ventricule gauche ne se trouve plus en contact avec un milieu moins chaud que lui, et que toute évaporation est impossible. Si donc, quand la respiration a lieu dans les circonstances ordinaires, le sang se refroidit de $\frac{1}{3}$° c. en traversant le poumon, la température devrait s'élever d'autant, c'est-à-dire de $\frac{1}{3}$ de degré quand on respire de l'air à la température du sang et saturé de vapeur d'eau, toute perte de chaleur devenant alors impossible.

Et comme la perte de chaleur dans le milieu ambiant reste la même, il en devrait résulter une élévation générale de température dans le système artériel, puisque les vaisseaux devraient recevoir du sang de $\frac{1}{3}$° c. plus chaud qu'à l'ordinaire. Mais ce serait une erreur de s'imaginer que la température de chaque artère devrait s'élever de $\frac{1}{3}$° c. Pour le démontrer, supposons un réservoir d'eau maintenu à 98° F. (36°,68 c.), muni d'un tube qui laisse écouler l'eau. Le liquide se refroidit en s'écoulant,

[1] Milne Edwards, *Leçons de physiologie*. Paris, 1857, t. II, p. 623.
[2] *Archives de physiologie*, vol. I. Juillet 1868, p. 486.

Digitized by Google

en sorte qu'en un point P du tube, la température est descendue à 95° F. (35° c.). Si maintenant on élève la température du réservoir à 100° F. (37°,78 c.) le liquide qui s'écoulera dans le tube sera de 2° F. (1°,11 c.) plus chaud qu'avant; mais le point P. sera-t-il aussi de 2° F. plus chaud? Nullement. Le supposer serait admettre une absurdité manifeste.

Le nombre de degrés dont s'abaisse la température d'un corps donné exprime exactement la quantité de chaleur perdue par ce corps[1], et par suite la quantité de chaleur communiquée par lui aux objets environnants. Un abaissement de 3° représente donc nécessairement une quantité déterminée de chaleur, et que la température descende de 98° F. à 95° F. ou de 100° F. à 97° F., la quantité de chaleur perdue est exactement la même dans les deux cas, puisque la température baisse d'un même nombre de degrés. De ces faits physiques il résulte, comme on le voit, que si la température du point P s'élevait à 97° F. quand le réservoir est chauffé à 100°, on serait entraîné à cette conclusion absurde que de l'eau à 100° F. n'abandonne pas plus de chaleur en un temps donné que de l'eau à 98° F., puisque dans les deux cas, l'eau, en passant du réservoir au point P, subit un abaissement de température de 3°[2].

La véritable solution du problème est donnée par la loi du refroidissement du corps, connue en physique, sous le nom de loi de Newton, et ainsi formulée : « Le temps que met un corps à se refroidir est proportionnel à la différence entre sa propre température et celle du milieu ambiant[3]. Supposons maintenant le milieu ambiant à 65° F. (18°,33 c.); l'eau sortant du réservoir à une température de 98° F. (36°,66 c.) se refroidit à 95° F. (35° c.) pendant le temps qu'elle met à atteindre le point P.

La température de l'eau, à l'entrée du tube, dépassant celle de l'air de 33° F. (18°,33 c.) et tombant de 98° F. à 95° F. dans le

[1] Cette proposition n'est exacte que dans certaines limites, car la chaleur spécifique du corps n'est pas invariable pour toutes les températures. Dans le cas présent, toutefois, ces limites ne sont pas franchies.

[2] Il n'est pas nécessaire de dire qu'on suppose la rapidité du courant la même dans les deux cas.

[3] Des travaux modernes ont montré que cette loi n'est exacte que dans certaines limites. Si la différence des températures n'excède pas 36° F. (20° cent.) et que la plus élevée des deux ne dépasse pas 104° F. (40° cent.), la loi est suffisamment exacte. Les températures dont nous avons à nous occuper ne sortent pas de ces limites.

Digitized by Google

trajet au point P, nous voyons qu'une différence de 33° F. donne lieu à un abaissement de 3° F. (1°,66 c).

Quand la température du réservoir est portée à 100° F. (37°,78 c.), la différence avec celle de l'air est de 35° F. (19°,44 c.). Appliquant la loi, le degré d'abaissement de la température de l'eau, dans son trajet au point P, sera donné par la proportion

$$33 : 3 :: 35 : x = 3°,18 \text{ F.}$$

L'eau sera donc refroidie de 3°,18 F. (1°,76 c.), au lieu de 3° F. et la température du point P sera de 96°,82 F. (36°,01 c.), au lieu de 97° F.

D'après ces principes appliqués au sang passant du ventricule gauche dans les artères, il est clair qu'à une élévation de $\frac{1}{3}$° c. dans le cœur, ne correspondra pas un égal accroissement de la température des artères. Pour savoir quel sera cet accroissement en un point donné, l'artère radiale au poignet, par exemple, les données suivantes sont indispensables :

1° La température du sang dans le ventricule gauche avant la suppression des causes de refroidissement dues à la respiration ;

2° La température du sang dans l'artère radiale au même moment ;

3° La température du milieu ambiant.

De ces trois températures, la dernière seule peut s'obtenir avec certitude ; mais le défaut d'exactitude absolue pour les deux autres n'affecte pas, comme on le verra, la vérité de la conclusion principale que l'on en tire.

Si nous ne connaissons pas la température du cœur à un moment donné, nous connaissons les limites entre lesquelles elle varie normalement. On peut dire avec certitude qu'en toute probabilité, elle sera comprise entre 95° et 102° F. (35° et 38°,88 c.). Quant à l'artère radiale, en prenant la température de la peau immédiatement au-dessus d'elle, on peut fixer la limite inférieure des variations de sa température, qui, on peut en être certain, ne sera pas moindre que celle de la peau. D'autre part, on est également sûr que la limite supérieure n'atteindra pas 102° F., maximum de la température du cœur.

Si nous reprenons nos données, à savoir : 1° la plus haute température possible du cœur et la plus basse de l'artère ; 2° les

Digitized by Google

plus hautes températures possibles du cœur et de l'artère, nous obtenons, dans le premier cas, l'accroissement *minimum*, et, dans le second, l'accroissement *maximum* que peut offrir la température de l'artère radiale pour une élévation donnée de celle du cœur. Par exemple, supposons l'air à 70° F. (21°,11 c.), et la peau, au-dessus de l'artère radiale, à 90° F. (32°,22 c.), la température du sang, dans le ventricule gauche, sera de 95° F. à 102° F. (35° c. à 38°,88 c.); la température de l'artère radiale ne peut être inférieure à 90° F. (32°,22 c.), ni aussi haute que 102° F. (38°,88 c.).

Supposons le sang de l'artère radiale à 90° F., et celui du cœur à 102° F., l'excès de température du sang du ventricule gauche sur le milieu ambiant est la différence entre 70 et 102, c'est-à-dire 32° F. (17°,77 c.). Cet excès correspond à un abaissement de 12° F. (102 à 90) (6°,66 c.) dans le trajet du sang au poignet.

Supposons, maintenant, qu'il n'y ait plus de déperdition de chaleur dans les poumons, le contenu du ventricule gauche devient de $\frac{1}{3}$° c. (0°,6 F.) plus chaud qu'avant. La température du milieu ambiant restant la même, pour trouver le degré d'élévation dans l'artère radiale, il nous suffit d'établir la proportion

$$32 : 12 :: 32{,}6^{1} : x = 12^{\circ},222.$$

12°,222 F. (6°,79 c.) représente donc le nombre de degrés dont le sang se refroidira pour arriver au poignet. Retranchant ce nombre de 102°,6 (température du sang dans le ventricule), on trouve 90°,38 F. (32°,43 c.) pour la température du sang au poignet. On voit donc qu'à une élévation de température de 0°,6 F. dans le ventricule gauche, correspond une élévation de 0°,38 F. (0°,21 c.) dans l'artère radiale.

Tel est le plus petit accroissement possible dans l'artère pour une augmentation de température de $\frac{1}{3}$° c. (0°,6 F.) dans le ventricule.

Si l'on prend, pour donner les températures de l'artère et du ventricule, les plus rapprochées, on trouve qu'à une élévation de 0°,6 F. dans le ventricule, en correspond une dans l'artère

[1] Excès de température du sang du ventricule gauche sur l'air, après suppression des causes réfrigérantes.

Digitized by Google

qui se rapproche davantage de la première. Ainsi, la température du sang étant dans le ventricule de 100° F. (37°,78 c.), et dans l'artère de 94° F. (34°,44 c.), on trouve que, si la température monte de 0°,6 F. dans le ventricule, elle augmentera dans l'artère de 0°,47 F. (0°,26 c.).

La conclusion importante à tirer de ces calculs est que la suppression des causes de refroidissement dans le poumon par la respiration d'air à la température du sang, et saturé de vapeur d'eau, alors que le milieu ambiant est à 70° F. (21°,11 c.) et la peau du poignet, sur l'artère radiale, à 90° F. (32°,22 c.), doit inévitablement amener dans l'artère une élévation de température d'au moins 0°,38 F. (0°,21 c.), s'il est vrai que le sang se refroidisse ordinairement de $\frac{1}{3}$° c. en traversant le poumon. Nous sommes certains, comme on l'a vu plus haut, des limites entre lesquelles peuvent varier les températures du cœur et de l'artère, et, en faisant nos calculs de façon à avoir le moindre accroissement possible de température dans l'artère, nous obtenons cependant les chiffres ci-dessus.

Mais dans des expériences que je viens de faire dans les conditions précédentes, je n'ai pu découvrir aucun accroissement de température de la peau au-dessus de l'artère. Eu égard à la position superficielle de la radiale, il semblerait impossible que la température, augmentant de 0°,38 F. dans l'artère, elle ne s'accrût pas au moins de 1/3 dans la peau qui recouvre le vaisseau. Il faut se rappeler que les tissus interposés à l'artère et à la surface sont traversés par une multitude de petits canaux sanguins recevant le même sang que la radiale et les autres vaisseaux du bras. En conséquence, quand, par suite de la suppression des causes de refroidissement dans le poumon, la radiale reçoit du sang plus chaud, ces petits vaisseaux reçoivent du sang plus chaud, quoique à un degré moindre que celui de la radiale. Ce serait donc une erreur de supposer qu'un accroissement de température du sang dans la radiale ne peut modifier la température de la surface de la peau au-dessus de cette artère que par l'intermédiaire de la conductibilité des tissus interposés. Si ces tissus étaient privés de vaisseaux, la simple conductibilité serait le seul moyen pour la chaleur de l'artère de se propager à la surface du corps; mais la présence de cet abondant réseau de petits vaisseaux abrége très-sensiblement

Digitized by Google

la distance à parcourir par simple conductibilité. On peut, en effet, comparer le bras à une masse spongieuse traversée par un tube conduisant de l'eau qui va finalement se répandre dans l'éponge elle-même. Il est évident qu'une augmentation de la température de l'eau du tube élèvera la température de la surface de l'éponge, indépendamment de la simple conductibilité du tube à travers la substance interposée. Si le tube traversait l'éponge sans s'y ouvrir, toute augmentation de température de son contenu ne pourrait alors se faire sentir à la surface que par le moyen de la conductibilité. Mais cet état de choses ne représente pas ce qui existe dans le bras.

En outre, les individus sur lesquels j'ai expérimenté avaient les bras très-maigres, et, par conséquent, peu de tissus entre l'artère et la surface de la peau.

Mais si même l'accroissement de température dans l'artère n'atteignait la surface que par conductibilité, il est probable que la température, s'élevant de 0°,38 F. dans l'artère, elle monterait du 1/3 de cette quantité à la surface de la peau. A l'appui de cette opinion je puis apporter l'expérience suivante :

Un tube de verre, de 1 pouce de longueur et de diamètre, est fermé hermétiquement à une extrémité par une mince lame d'argent et rempli d'axonge. Un couple thermo-électrique, constitué par une tige de maillechort et une tige de fer placées côte à côte et soudées à une extrémité, est introduit dans l'axonge de façon que l'extrémité soudée arrive à 1/2 pouce de la lame d'argent. Le tube est alors maintenu verticalement, l'extrémité close en bas, à l'aide d'un support mobile, au-dessus d'un vase d'eau, et abaissé graduellement jusqu'à ce que la lame métallique touche la surface du liquide. L'équilibre de température établi, on échauffe avec soin l'eau de $\frac{1}{10}$° c. Alors, pour que cette élévation de température se fasse sentir au couple thermo-électrique, il est nécessaire que la chaleur traverse, par conductibilité, 1/2 pouce d'axonge, car la soudure est à cette distance de la lame d'argent touchant l'eau et des parois du tube, qui a 1 pouce de diamètre.

Ces conditions sont évidemment plus défavorables à la transmission de la chaleur que celles que l'on trouve dans le bras d'une personne maigre, même sans tenir compte des vaisseaux sanguins situés entre l'artère et la surface de la peau. Cepen-

Digitized by Google

dant, on trouve que la température de l'eau s'élevant de $\frac{3}{10}$° c. celle du couple thermo-électrique monte de $\frac{1}{10}$° c.

Il est donc impossible de douter qu'une augmentation de 0°,38 F. dans la température de l'artère radiale ne détermine pas un accroissement d'au moins 0°,12 F. dans celle de la surface cutanée [1].

Par conséquent, la suppression de toutes les causes de refroidissement dans les poumons par la respiration d'air à la température du sang, et saturé de vapeur d'eau, doit élever la chaleur de la peau au-dessus de l'artère radiale d'au moins 0°,12 F. si le sang se refroidit normalement de $\frac{1}{3}$° c., en traversant les poumons [2]. Mais en réalité, on n'observe pas même une augmentation de 0°,0009 F. (0°,0005 c.). Nous sommes donc forcément amenés, par notre argumentation, à cette conclusion que le *sang est bien loin d'être ordinairement refroidi de* $\frac{1}{3}$° c. *en traversant les poumons.*

Mais supposons qu'habituellement le sang se refroidisse seulement de $\frac{1}{100}$° c. (0°,018 F) ; obtiendrait-on alors un accroissement de température au poignet, en supprimant toute perte de calorique dans les organes respiratoires ?

Calculant, comme précédemment, d'après les données les moins favorables à notre conclusion, nous trouvons cependant qu'une augmentation de 0°,018 F. ($\frac{1}{100}$° c.) dans le cœur en produirait une d'au moins 0°,004 F (0°,0022 c.) au poignet ; et comme on n'observe rien de pareil, nous devons conclure que le sang ne se refroidit pas même de $\frac{1}{100}$° c. en traversant les poumons.

Il est arrivé quelquefois, à la vérité, qu'en respirant de l'air saturé à une température *considérablement au-dessus* de 104° F. (40° c.), il s'est produit une légère élévation de la chaleur au poignet, mais cet effet n'est pas dû principalement, si

[1] Sans aucun doute, des différences notables à cet égard s'observeraient sur des individus différents, selon la quantité de tissu adipeux au poignet. Le mien est très maigre, et les pulsations de la radiale y sont perceptibles à l'œil.

[2] Dans ces expériences, pour être sûr que toute déperdition de chaleur dans les poumons est impossible, j'ai supposé que la température du sang était de 104° F. (40° c.) et que j'ai respiré de l'air saturé à cette température. La durée de l'expérience a varié de 3 à 10 minutes. En 3 minutes, d'après Hiffelsheim, les poumons sont traversés par une quantité de sang égale à celle qui est contenue dans tout le corps. L'appareil que j'ai employé est décrit dans les *Archives de physiologie*, juillet et août 1868, p. 498.

Digitized by Google

même il en dépend un peu, à l'échauffement du sang dans le poumon. La cause en est plus probablement une influence nerveuse, comme tendent à le prouver les faits suivants :

Souvent l'élévation de la température a lieu brusquement après quelques inspirations, et fréquemment, bien que l'on continuât à respirer de l'air chaud, la chaleur retombait à son niveau primitif. Cela n'aurait pas lieu si l'élévation de température dépendait de l'échauffement du sang.

De plus, l'inspiration de l'air saturé au-dessus de 120° F. (48°,88 c.) à l'aide d'un masque couvrant la bouche et le nez, détermine souvent un accroissement de chaleur au poignet, tandis que l'inspiration du même air au moyen d'un tube pénétrant dans la bouche ne produit rien de semblable. Dans ce cas, il est évident que l'échauffement du sang est étranger à l'élévation de température observée, puisque l'introduction du même air dans les poumons au moyen d'un tube entrant dans la bouche ne produit aucun effet.

Mais il faut noter immédiatement que l'air, respiré sans difficulté à travers le tube, cause, quand on se sert du masque, une impression de chaleur si excessive sur les téguments autour de la bouche et du nez, qu'il est souvent impossible de continuer l'expérience. Chacun peut se convaincre en plongeant son doigt dans son thé ou son café, que l'on ne peut tenir son doigt plus d'un instant dans des liquides que l'on garde facilement dans la bouche[1]. Il en est de même pour l'air chaud. De l'air à un degré de chaleur douloureux pour les téguments de la face, peut être facilement respiré en préservant la peau de son contact.

Il semblerait donc que l'élévation de la température aux poignets quand on se sert du masque, tient à ce que la chaleur, agissant sur les ners sensitifs de la face, produit par action réflexe une dilatation des vaisseaux du bras qui a pour conséquence un plus grand afflux de sang dans le membre. Il est probable que le même effet peut être déterminé par les nerfs de la cavité buccale et des voies respiratoires, mais à un moindre degré. Toutefois, en prenant toutes les précautions convena-

[1] Dans le cas d'individus employés à des travaux manuels, cette règle ne serait peut-être pas vraie.

Digitized by Google

bles, on peut respirer de l'air saturé à 130° F. (54°,444 c.) sans que la température s'élève au poignet.

Nous devons maintenant chercher pourquoi le sang ne se refroidit pas très-sensiblement en traversant les poumons. A première vue, il paraîtrait certainement que sa température doit inévitablement baisser d'une quantité très-appréciable; car, ordinairement, l'air que nous respirons est beaucoup plus froid que le sang, et même quand il pénètre dans les poumons saturé de vapeur d'eau, ce qui est une exception, l'accroissement de température qu'il éprouve dans ces organes le rend capable de contenir plus de vapeur; par conséquent, il y a toujours une certaine quantité de chaleur enlevée par l'évaporation.

La plupart des traités de physiologie donnent le calcul de la quantité de chaleur perdue dans les poumons pour vaporiser l'eau expirée et échauffer l'air inspiré.

Ces calculs sont tout au plus approximatifs; mais comme ils se fondent sur des principes exacts, ils ne sont pas sans valeur.

Connaissant la quantité de vapeur d'eau émise par un liquide et la température de la vapeur, nous pouvons évaluer la quantité de chaleur employée à produire cette vapeur.

La chaleur latente de la vapeur d'eau est de 536,215 calories. Adoptant pour unité de chaleur ou calorie, la quantité de chaleur nécessaire pour élever de 1° c. la température d'un kilogramme d'eau, il faudra autant de chaleur pour vaporiser 1 kilogramme d'eau que pour élever de 1° c. la température de 536^{k},215 d'eau; ou, inversement, 536^{k},215 d'eau perdront 1° c. en fournissant la chaleur nécessaire à la vaporisation de 1 kilogramme d'eau.

Soient maintenant P le poids exprimé en kilogrammes d'eau émise sous forme de vapeur, et t sa température, le nombre de calories nécessaire pour transformer l'eau en vapeur à cette température sera donné par la formule

$$x = P\,(t^{\circ} + 536{,}215).$$

Cette quantité de chaleur est fournie par le liquide d'où émane la vapeur. Pour connaître l'abaissement de température subi par ce liquide, il nous suffira d'en connaître la chaleur spécifique et le poids.

Appliquons maintenant ces données à l'évaluation de la quan-

Digitized by Google

tité de chaleur employée à vaporiser l'eau éliminée par les poumons dans un temps donné, et pour cela, prenons les chiffres fournis par M. Gavarret dans son excellent ouvrage sur la chaleur animale[1].

Supposons qu'un homme respire de l'air à demi saturé de vapeur d'eau à 10°,8 c.[2]; si le volume de chaque expiration est d'un demi-litre, et le nombre des expirations de 16 par minute, il expirera 480 litres d'air en une heure. L'air atmosphérique, à demi saturé à 18°,8 c., contient $2^{gr},362$ de vapeur d'eau pour 480 litres. L'air expiré étant à 38° c. et saturé de vapeur à cette température, contiendra $21^{gr},985$ d'eau pour 480 litres. En opérant la soustraction nous trouvons qu'en une heure, il s'élimine par le poumon $19^{gr},623$ d'eau. La formule dejà employée nous donnera la quantité de chaleur consommée pour vaporiser cette eau.

$$19^{gr},623 \text{ ou } 0^{k},019,623 = P$$
$$38 = t$$

D'où :

$$x = 0,019,623\ (38 + 536,215) = 11,268 \text{ calories.}$$

C'est-à-dire que la quantité de chaleur nécessaire pour réduire en vapeur l'eau éliminée en une heure par les poumons suffirait à élever de 1° c. $11^{k},268$ d'eau; ou autrement, que $11^{k},268$ d'eau perdent 1° c. et en fournissant la chaleur nécessaire à vaporiser $19^{gr},623$ d'eau. La chaleur spécifique du sang ne nous est pas exactement connue, mais elle s'éloigne peu de celle de l'eau, et M. Gavarret établit ses calculs comme si elle lui était égale.

La masse totale du sang étant de 10 kilogrammes et la chaleur spécifique de ce liquide supposée égale à celle de l'eau, il est facile de calculer de combien le sang se refroidira en fournissant $11^{k},268$ calories. Comme $11^{k},268$ se refroidiraient de 1° c., 10 se refroidiront évidemment de 1°,13 c.

Il semble donc que l'évaporation pulmonaire en une heure puisse refroidir de 1°,13 c. la masse totale du sang.

Mais ces calculs sont affectés d'erreurs graves qui augmentent beaucoup le pouvoir réfrigérant apparent de la respira-

[1] De la Chaleur produite par les êtres vivants. Paris, 1855.
[2] Moyenne de la température et du degré de saturation de l'air à Paris.

Digitized by Google

tion. D'abord, la chaleur nécessaire pour transformer en vapeur l'eau éliminée en une heure par les poumons n'est pas, en réalité, fournie par 10 kilogrammes de sang seulement. Il ne faut pas oublier que le sang traverse rapidement les poumons, et que par suite en un temps très-court, la masse totale de ce fluide circule à travers ces organes. D'après Hiffelsheim, cet espace de temps serait de 3 minutes. Par conséquent, 10 kilogrammes de sang traversent le poumon en 3 minutes. En cet espace de temps, 0^k,009,811,5 de vapeur d'eau sont éliminés, représentant 0,563 calories; et en fournissant cette quantité de chaleur, la température de ces 10 kilogrammes de sang s'abaisserait de 0°,563 c. Nous voyons donc que si nous tenons compte de la vitesse du sang, l'évaporation pulmonaire, au lieu de suffire à refroidir la masse totale du sang de 1°,13 c., ne peut réellement la refroidir que d'environ $\frac{1}{20}$° c. En une heure, 200 kilogrammes traversent le poumon, et les 11,268 calories sont fournies par cette quantité de liquide et non par 10 kilogrammes ; en sorte que nous trouvons, comme tout à l'heure, que la température du sang ne s'abaissera que de $\frac{1}{20}$° c.

Mais ce chiffre est encore trop élevé pour deux raisons; la température de l'air expiré est ordinairement moindre que 38° c., et cet air n'est pas saturé à ce degré, mais à une température de plusieurs degrés inférieure.

Valentin et Brunner donnent 37° c. pour la température de l'air expiré; Moleschott est d'accord avec eux[1]. M. Nestor Gréhant, qui s'est plus récemment occupé de ce sujet[2], donne 35°,3 c. pour la température de cet air, et 35° pour son point de rosée, la température de l'atmosphère étant de 22° c. En corrigeant nos calculs précédents d'après ces chiffres, nous obtenons un résultat différent.

480 litres d'air saturé à 38° c., contiennent 21^{gr},985 d'eau, tandis que saturé à 35° c., ils n'en renferment que 18^{gr},830. Faisant subir à notre formule la correction nécessaire, la perte de chaleur se trouve réduite à $\frac{1}{25}$° c.

Mais il faut encore relever d'autres causes d'erreur. On admet toujours que la chaleur dépensée pour vaporiser l'eau

[1] Milne Edwards, *Leçons de physiologie*. Paris, 1857, t. II, p. 629, note 2.

[2] Recherches physiques sur la respiration de l'homme, *Journal d'anatomie et de physiologie*, 1864, p. 549.

Digitized by Google

dans les poumons est fournie exclusivement par le sang; mais un moment de réflexion montre qu'il n'en est rien. Dans la respiration ordinaire, le volume d'air inspiré n'est pas plus que suffisant pour remplir la bouche, les narines, le pharynx, la trachée et les grosses bronches. Toutes ces parties ont une surface très-humide, et il est certain qu'une partie de la vapeur d'eau retrouvée dans l'air expiré, provient de cette source; mais le sang de ces tissus *retourne au côté droit du cœur et non au côté gauche*. La vaporisation de l'eau rejetée par ces surfaces ne tend donc pas à produire un abaissement relatif de la température dans le ventricule gauche, mais, au contraire, dans le droit.

En outre, dans nos calculs, nous avons négligé le tissu pulmonaire. Or, une partie de la chaleur consommée doit être prise aux dépens des tissus composant les organes respiratoires, et, par suite, le sang ne doit pas être aussi refroidi que nos calculs l'indiquent.

Enfin il est à peu près indubitable qu'il se produit une certaine chaleur dans les poumons; même en supposant que le passage de l'oxygène dans le sang ne constitue qu'une simple dissolution d'un gaz dans un liquide (ce qui n'est certainement pas vrai pour tout l'oxygène), il doit se développer une certaine quantité de chaleur; mais une portion de l'oxygène se combine chimiquement aux éléments du sang, et il doit en résulter une production de chaleur.

Cependant nous avons encore à considérer une cause de refroidissement du sang, autre que l'évaporation, c'est-à-dire le contact du sang avec l'air froid introduit à chaque inspiration. Nous pouvons aisément évaluer la quantité de chaleur perdue de ce chef. En trois minutes le volume d'air inspiré est de 24 litres pesant $0^k,031,036$. La chaleur spécifique de l'air étant $0^o,237$, la quantité de chaleur nécessaire pour élever de $10^o,8$ c. à $35^o,3$ c. (température de l'air expiré), la température de $0^k,031,036$ d'air sera de 0,18 calories. Les 10 kilogrammes de sang traversant le poumon pendant ces trois minutes, seront donc refroidis de moins de $\frac{1}{60}^o$ c. Et, si nous réfléchissons qu'en réalité cette perte n'est subie qu'en partie par le sang de la circulation pulmonaire, il est clair que cette cause de refroidissement doit produire très-peu de différence dans la température es deux ventricules.

Digitized by Google

En résumé, d'après les recherches ci-dessus exposées et les corrections faites aux calculs antérieurs, je crois être en droit de conclure que, chez les animaux dont la peau prend une part active à l'élimination de l'eau, le sang, en traversant les poumons, n'éprouve ordinairement que peu ou point de refroidissement.

II. — *Se produit-il plus de chaleur dans le sang circulant dans les poumons lorsque l'air inspiré, de chaud et humide, devient froid et sec? — Remarques à propos du précédent Mémoire;*

Par M. BROWN-SÉQUARD.

L'appareil thermo-électrique du docteur Lombard étant capable d'indiquer une différence d'environ $\frac{1}{2000}$ de degré cent., on est conduit par ses expériences, au dilemme suivant : ou bien le refroidissement du sang, lorsqu'on respire de l'air froid et sec, est tellement minime qu'il ne peut pas même influencer cet appareil si sensible lorsque la thermo-pile est placée sur l'artère radiale; ou bien il se produit plus de chaleur, dans les poumons et dans le sang artériel, quand l'air respiré est froid que lorsqu'il est chaud, de telle sorte qu'il y aurait dans la respiration d'air froid une compensation aux causes de refroidissement qui alors existent. Notre habile collaborateur admet, avec d'autres physiologistes (voy. le Mémoire ci-dessus, p. 18), que la dissolution de l'oxygène dans le sang des poumons et la combinaison chimique de ce gaz avec des éléments du sang, doivent produire de la chaleur. Est-ce cette production de chaleur qui neutralise le refroidissement en question? Comme la quantité d'oxygène absorbée est d'autant plus grande que la température de l'air est plus basse, cette production de chaleur doit augmenter en même temps que s'accroît la cause de refroidissement. Est-ce à cette simultanéité d'existence de deux causes opposées, se neutralisant l'une l'autre, qu'est due la persistance de la même température sur l'artère radiale, suivant qu'on respire de l'air chaud ou de l'air froid? Espérons que M. Lombard nous l'apprendra bientôt.

Digitized by Google

II

RECHERCHES EXPÉRIMENTALES

ET

OBSERVATIONS PATHOLOGIQUES SUR LES NERFS DU GOUT

Par le Dr LUSSANA

PROFESSEUR DE PHYSIOLOGIE A L'UNIVERSITÉ DE PADOUE

A MONSIEUR NATALE GRAMACCINI

Docteur en médecine de l'Université de Bologne (Italie) et de la Faculté de Montpellier, ancien médecin principal de l'armée française, à Paris.

MON CHER COMPATRIOTE, COLLÈGUE ET AMI,

C'est dans le pays où vous êtes né et où vous fûtes élevé, qu'ont été faites les recherches les plus concluantes pour fonder la doctrine véritable de la fonction si complexe du *sens du goût*.

En plaçant ce Mémoire sous les auspices de votre nom, je n'entends pas seulement vous donner un témoignage de mes sentiments pour vous, j'entends surtout me faire l'interprète de ceux que notre grande patrie garde pour ceux de ses enfants, qui, après, avoir souffert et travaillé pour sa résurrection politique, l'honorent à l'étranger, comme vous l'avez fait en vous élevant dans l'armée française à l'un des plus hauts grades de la médecine militaire.

Recevez, mon cher compatriote, collègue et ami, une cordiale poignée de main par-dessus les Alpes qui nous séparent, aussi cordiale que celle que nous échangeâmes à Bergame, lors de l'immortelle campagne de 1859, époque à laquelle vous eûtes le bonheur de revoir votre première patrie, et celui de contribuer à la délivrer, dans les rangs de l'armée française, du plus redoutable de ses oppresseurs.

Votre affectueux collègue,

PHILIPPE LUSSANA,

Professeur de physiologie à l'Université de Padoue.

Peu de médecins ont été plus favorisés que moi par les circonstances dans l'étude des nerfs qui président à la fonction du goût.

Digitized by Google

D'abord, j'assistai aux importantes expériences de Panizza, qui fut pour moi, à la fois, un maître vénéré et presque un père affectueux. On sait que Panizza est le premier physiologiste qui ait enseigné que les nerfs glosso-pharyngiens sont exclusivement affectés à la fonction du goût, et le nerf lingual du trijumeau à celle du sens tactile, ou de la sensibilité de la langue.

Quelques années après, je fus témoin des recherches expérimentales de Biffi et de Morganti, jadis mes condisciples, et maintenant mes amis. Et c'est à Biffi et à Morganti que sont incontestablement dues les premières expériences, par lesquelles il est aujourd'hui démontré que les nerfs linguaux président au goût dans les deux tiers antérieurs de la langue, et les glosso-pharyngiens dans son tiers postérieur.

Ce n'est pas tout : mon collègue et ami, le docteur Renzi, jadis professeur adjoint à la chaire de Panizza, et auteur d'expériences et de travaux fort remarquables sur le système nerveux, m'offrit gracieusement l'occasion de visiter un de ses malades, chez lequel la sensibilité tactile se trouvait complétement abolie dans une moitié de la face et de la langue, tandis que celle-ci conservait la faculté spécifique du goût dans toute son étendue, même dans sa partie antérieure. Et la nécroscopie nous révélait la destruction de la branche correspondante de la cinquième paire et l'intégrité parfaite du glosso-pharyngien. Cette observation semblait mettre hors de doute que le nerf trijumeau ne préside pas *par lui-même* à la fonction du goût.

D'un autre côté, mon collègue le professeur Inzani me faisait examiner un individu auquel il venait d'exciser le nerf lingual. Et dans cette, circonstance je pus constater de la manière la moins douteuse que la sensibilité, ainsi que la faculté gustative, se trouvaient complétement abolies dans la partie antérieure et correspondante de la langue.

Le premier de ces deux cas pathologiques était la confirmation pleine et entière de la doctrine de Panizza; le deuxième en était la négation, et il venait à l'appui des opinions de Biffi et de Morganti.

Aux faits qui précèdent, je dois ajouter celui d'une paysanne de la même ville que moi, et à laquelle un charlatan déchira et coupa la corde du tympan dans la caisse tympanique. Et chez

Digitized by Google

cette femme, qui est encore en vie, l'on constate l'abolition exclusive du goût dans la partie antérieure correspondante de la langue.

C'est dans ce dernier fait pathologique que je trouverai, je l'espère, le moyen de concilier les doctrines, paraissant contradictoires, qui sont actuellement enseignées par les physiologistes sur l'innervation propre du sens du goût.

Il était donc bien naturel que, chargé de la chaire de physiologie expérimentale dans cette université, et secondé par le concours de mon savant collègue Inzani, je prisse la détermination de consacrer de nouvelles expériences à la solution d'un problème au sujet duquel la faveur du hasard avait mis à ma disposition des faits si nombreux et d'une si grande valeur physiologique.

Avant d'entrer en matière, je me plais à déclarer que, si mes recherches expérimentales ont pu aboutir à un heureux résultat, c'est moins à moi qu'au professeur Inzani que l'on doit en attribuer le mérite.

Nous allons mettre maintenant sous les yeux du lecteur les résultats de nos expériences, qui furent faites et vérifiées en présence d'un très-grand nombre d'élèves.

I. — *Le nerf lingual préside à la sensibilité générale et gustative de la partie antérieure de la langue.*

Commençons par rapporter sommairement le cas pathologique observé par le professeur Inzani.

Jean Prini, de Parme, meunier, était atteint, depuis plusieurs années, d'une atroce névralgie de la face. Tous les moyens curatifs étant restés sans succès : dans le désespoir où l'avaient jeté ses souffrances, il se décida à se laisser exciser le nerf lingual du côté de la névralgie. Malheureusement cette opération, même renouvelée, ne produisit pas la guérison du patient. Soumis plusieurs fois à notre examen à l'université de Parme, voici les symptômes qu'il nous offrit en 1861, une année après l'opération.

Tout le côté droit de la langue, correspondant à celui de l'opération, est couvert d'une couche épaisse de mucosités ; il est

Digitized by Google

insensible à toutes sortes d'impressions, même à celle d'une piqûre; mais la sensibilité est parfaite dans la moitié opposée : aucune substance sapide n'est sentie sur la moitié droite, antérieure de la langue, mais elle l'est parfaitement si on l'applique sur son *côté gauche*, même à la partie *antérieure*. La substance sapide est toujours complétement perçue à la *base* de la langue, dans *ses deux côtés*.

Les mêmes résultats qui furent constatés chez ce malade par beaucoup d'autres de nos collègues, n'ont cessé d'être constants et identiques pendant un grand nombre d'années.

Il est donc hors de tout doute que le nerf lingual préside à la fonction du goût dans la partie antérieure de la langue.

A ce que je sache, l'excision sus-mentionnée du nerf lingual dans l'homme, accompagnée de détails aussi précis sur l'innervation propre du goût, est le premier et le seul fait de cette nature que possède la science.

Et nous croyons ce fait de nature à pouvoir résoudre le problème. Il est conforme aux expériences de Biffi et de Moganti sur les chiens, mais il est incomparablement plus significatif et décisif, le malade opéré ayant pu nous rendre compte de ce qu'il sentait, tandis que, dans les expériences sur les animaux, on ne peut raisonner que par conjecture.

Nous aussi avons coupé le nerf lingual des deux côtés sur les chiens. Mais nous devons loyalement déclarer que les résultats obtenus au sujet du goût n'ont pas présenté cette évidence péremptoire, que quelques auteurs ont cru y trouver. Au contraire, ces résultats ont été tels, quelquefois, qu'ils laissaient lieu de douter si la fonction du goût était lésée ou non.

Cependant, chez un chien apprivoisé et fort intelligent, nous pûmes saisir des symptômes assez positifs pour nous prouver que *le goût était resté aboli* dans la partie antérieure de la langue. Ce chien ne donnait aucun indice de répugnance lorsqu'on lui appliquait de la coloquinte ou du bisulfate de quinine sur la *partie antérieure* de la langue ; il en était autrement si on appliquait ces substances à la *partie postérieure ;* il restait indifférent si on lui mettait du sucre sur la *partie antérieure* de la langue, tandis qu'il se léchait voluptueusement les lèvres si le sucre était déposé sur la *partie postérieure*.

Digitized by Google

Ici il faut faire une remarque indispensable si l'on veut éviter de fausses déductions dans l'étude de la faculté gustative de la partie antérieure de la langue. On doit donc savoir (ainsi que je le démontrerai d'une manière plus étendue à la fin de ce mémoire) que beaucoup de personnes, et beaucoup de chiens, ne goûtent pas les substances amères avec la *partie antérieure* de la langue, mais avec la *partie postérieure*. Si, après avoir divisé les deux nerfs linguaux, l'on voulait en conclure que le goût est aboli par le seul motif que l'animal n'éprouve aucune répugnance à l'application des substances amères sur la pointe de la langue, l'on pourrait tomber dans une grande erreur. Voilà pourquoi, avant de faire l'opération, il faut explorer la faculté gustative de l'animal à la pointe de la langue avec des substances amères. C'est, à mon avis, de la négligence de ces précautions que dérivent les équivoques et les contradictions apparentes que l'on remarque dans les recherches expérimentales de plusieurs auteurs.

II. —*Le nerf glosso-pharyngien préside au goût dans la partie postérieure de la langue.*

Par le procédé opératoire de Biffi et de Morganti, nous avons divisé les deux nerfs glosso-pharyngiens, à leur sortie du crâne, sur une petite chienne anglaise fort intelligente. Cet animal, pendant une année, n'a cessé de présenter les indices de l'*abolition complète du goût*. Il mangeait indifféremment des morceaux de chair et de pain imbibés de quinine et de coloquinte, et ne dédaignait pas du lait coupé avec une infusion très-amère de coloquinte, au point que, le lendemain, il était atteint d'embarras gastrique, et de diarrhée.—C'était la copie exacte des expériences faites par Panizza sur les chiens, après avoir coupé les nerfs glosso-pharyngiens des deux côtés. — Et que l'on veuille bien remarquer que les chiens, avant d'être opérés, si on leur applique sur la langue quelque peu d'infusion de coloquinte, donnent les indices les plus énergiques d'une invincible répulsion, écumant de la bouche, et se laissant plutôt mourir de faim, que de se décider à avaler un morceau de pain ou de viande trempés dans cette infusion si amère. C'est ainsi que les chiens, compagnons de la petite chienne opérée, malgré l'aiguillon de la faim, se sont refusés à manger les mêmes aliments mélangés de coloquinte,

Digitized by Google

tandis que l'animal opéré les dévorait avec la plus grande indifférence. C'est au bout d'une année seulement que cette chienne commença à nous fournir les indices les plus certains que la faculté du goût persistait encore dans la partie antérieure de la langue ; et les indices se manifestaient bien plus sous l'impression des substances alimentaires, que sous celle des substances amères. — L'on est donc forcé d'admettre que la division bilatérale des nerfs glosso-pharyngiens a été pratiquée bien incomplétement par tous ces auteurs qui ont déclaré que la conservation du goût persiste après une opération de cette nature. Peut-être l'excision avait-elle été trop superficielle. Dans tous les cas, il faut avertir encore une fois, que les indices, obtenus par l'application des substances amères, sont insignifiants et sans valeur, et que ceux que l'on obtient à l'aide des aliments sapides sont difficiles à saisir, et demeurent douteux et équivoques. En dehors de l'innervation qui dépend des nerfs glosso-pharyngiens, la faculté gustative doit évidemment être bien bornée dans ses attributions. Ceux qui ont écrit que ses manifestations ne cessent point de se révéler après la section bilatérale des nerfs glosso-pharyngiens qu'ils *assurent* avoir opérée, se sont certainement fait illusion. Ce sont, indubitablement, les nerfs glosso-pharyngiens qui, par antonomase, méritent la qualification de *nerfs gustatifs*, et que le souvenir reconnaissant d'un maître vénéré, auquel est due la découverte de cette vérité physiologique, me ferait volontiers appeler *les nerfs gustatifs de Panizza*.

III. — *La faculté gustative de la partie antérieure de la langue à laquelle préside le nerf lingual, ne dépend pas des fibres propres de la cinquième paire, mais de fibres nerveuses d'une origine différente qui vont se joindre au nerf lingual.*

Je possède une observation pathologique telle, qu'aucune autre ne saurait résoudre plus complétement cette question.

Au mois de décembre de l'année 1860, je fus invité par mon collègue et ami, le docteur Renzi, à visiter un de ses malades de *Vertova*. Voici ce que nous constatâmes à son examen. — La moitié gauche de la face était complétement insensible dans toute la région où se ramifie la cinquième paire, sans en exclure, bien entendu, la moitié correspondante de la langue et des gencives ; cécité complète des deux yeux : sensibilité tout à fait normale à

Digitized by Google

droite ; liberté parfaite des mouvements de la face des deux côtés ; affaiblissement de ceux de la mâchoire. Pour ce qui concerne le goût, nous acquîmes la certitude qu'il était parfaitement conservé dans toutes les parties de la langue, *même à sa partie antérieure gauche*, tandis que celle-ci était complétement insensible à toute espèce d'irritation et de contact mécaniques. Fait singulier ! Nous pouvions lui blesser la partie antérieure gauche de la langue, et la serrer étroitement entre les branches d'une pincette au point de la faire saigner, sans que le malade pût s'en apercevoir ! Et cependant, cette même partie de la langue sentait et distinguait très-bien les saveurs propres du sucre, du café, du tabac, du citron, etc., etc. En même temps, on remarquait chez ce malade les autres phénomènes concomitants de l'innervation abolie de la cinquième paire à gauche, c'est-à-dire injections variqueuses de la conjonctive oculaire, agglomération de matières muqueuses entre les paupières avec érosion de la cornée, taches, phlyctènes, rougeurs érysipélateuses disséminées dans la moitié gauche de la face, hémorrhagie nasale, tuméfaction des gencives à gauche, etc. Ce malade succomba le 11 septembre 1861 ; l'autopsie fut faite par le docteur Renzi, qui m'en communiqua les résultats suivants : « Une tumeur noirâtre, élastique, bosselée, d'une longueur de 3 pouces sur deux de hauteur, environ, formée d'un volumineux et ancien caillot sanguin, de nature fibreuse à l'intérieur, avait son siége dans la cavité digitale de l'hémisphère cérébral gauche ; au-dessous, le ganglion semi-lunaire gauche se trouvait dans un état avancé de ramollissement, auquel participaient ces trois branches ».

Il n'existait pas de lésion d'autres nerfs.

La doctrine qui ressort de cette observation, c'est que la cinquième paire ne préside pas au goût par *ses fibres originelles*, puisque l'altération anatomique de celles-ci a pu coexister avec l'état normal de la faculté *gustative*, tandis que la sensibilité ordinaire était complétement supprimée. L'on connaissait d'autres cas pathologiques rapportés par Guenther, Noble, Arnison, Burrows, Vogt, Bérard, Romberg, dans lesquels le goût était conservé, bien que *la sensibilité générale* fût abolie, à la suite d'une lésion de la cinquième paire. Mais, comme le fait observer Schiff, l'oubli d'avoir distingué si, dans ces cas, le goût s'était conservé

Digitized by Google

aussi dans la partie *antérieure* de la langue, et non pas seulement dans la partie *postérieure*, rend impossible de décider si la persistance du goût doit être attribuée à l'innervation du nerf lingual, ou à celle du glosso-pharyngien. Au contraire, le cas anatomo-pathologique que nous venons de relater est complet, décisif, irréfutable.

Cependant, nous avons voulu le fortifier par la sanction des expériences, ce qui était aisé à réaliser de deux manières, savoir :

1° En faisant la section intra-crânienne de la cinquième paire des deux côtés ;

2° En divisant le nerf lingual au sommet de la cavité sphéno-maxillaire, avant les anastomoses d'autres nerfs ;

C'est à ce dernier que nous avons donné la préférence.

A vrai dire, la section bilatérale de la cinquième paire peut être exécutée sur les chiens, les chats, les lapins. Mais les expériences sur les chiens et les chats se sont compliquées de résultats qui ne nous semblèrent pas mettre dans toute leur évidence les indices de la conservation, ou de l'abolition *du goût* dans la partie antérieure de la langue, indices déjà si difficiles à constater, même après la simple excision des deux nerfs linguaux. Quant aux lapins, où il est assez aisé de pratiquer la section intra-crânienne de la cinquième paire, ils ne se prêtent d'aucune manière aux investigations concernant la faculté gustative.

Sur un chien intelligent et de fine race, doué d'une délicatesse exquise du goût, on pratiqua l'ablation de la moitié de la mâchoire droite, en mettant à découvert le nerf lingual dans la cavité sphéno-maxillaire ; puis il fut divisé à la base du crâne, en ménageant la corde du tympan, qui après un court chemin, passe au-dessous de lui pour s'y incorporer. Du côté opposé, on divisa le nerf lingual, par le même procédé, en y comprenant la corde tympanique au point où elle s'y trouve déjà annexée.

Une année après (en 1862), l'animal présentait les résultats suivants, recueillis par plusieurs étudiants de l'École : absence de tout phénomène à la suite de l'emploi de la coloquinte, en appliquant cette substance à la partie antérieure gauche de la

Digitized by Google

langue (où il n'existe pas d'innervation de la cinquième paire, ni de la corde du tympan), tandis que l'animal s'agite et écume, soit que la substance vienne à être appliquée à la partie postérieure de la langue (où se ramifient les glosso-pharyngiens), soit que, mais à un moindre degré, on la place à la partie antérieure droite, où manque l'innervation de la cinquième paire, mais où fonctionne celle de la corde du tympan. L'animal se débat, s'agite, et mâche avec les signes caractéristiques du dégoût, quand on lui humecte la partie antérieure droite de la langue, et surtout la partie postérieure, avec une solution de bisulfate de quinine. En employant du sucre, on n'obtient aucun indice quand on l'applique sur la *moitié antérieure gauche;* tandis qu'en mettant du sirop, tant sur la *partie postérieure* que sur la partie *antérieure* droite, l'animal se lèche les lèvres et donne des signes qui montrent qu'il sent le goût de cette substance.

Il résulte de cette expérience que la cinquième paire ne possède pas la faculté gustative, et que le nerf lingual ne l'a pas lui-même, avant que d'autres nerfs viennent se confondre avec ses fibres propres, car la section exclusive de cette branche de la cinquième paire *à droite* avant les anastomoses, et en laissant ces dernières intactes, avait complétement laissé subsister la faculté gustative du nerf lingual, dont l'organisation est si complexe. Voilà pourquoi la faculté gustative, dont le nerf lingual jouit à la partie antérieure de la langue, doit être attribuée aux fibres qui vont se joindre à la troisième branche de la cinquième paire, le long de son trajet, après sa sortie du crâne.

IV. — *C'est la corde du tympan qui préside au goût dans la partie antérieure de la langue.*

Rapportons, avant tout, un cas pathologique, aussi intéressant que péremptoire.

Françoise Terzi Carrara, de Cenate, canton de Trescore, née en 1812, n'avait jamais fait de maladie grave. C'était une paysanne robuste mère d'enfants aussi bien constitués qu'elle. Ce n'est qu'à l'âge de 48 ans, qu'elle commença à se plaindre d'un peu de surdité du côté gauche. Cette infortunée, assistant en 1860 aux merveilles débitées sur la place de Trescore par un charlatan, n'hésita pas à se confier à ses soins pour se débar-

Digitized by Google

rasser de son incommodité. L'opération fut pratiquée sur la place publique, en présence de plusieurs centaines de personnes. On a su, tant par les rapports d'un grand nombre de témoins, que par les déclarations de l'opérée elle-même, que cet imposteur lui avait introduit trois fois une lancette longue et étroite dans le conduit auditif, et que, la dernière fois elle en éprouva une douleur si intense dans l'intérieur de l'oreille, qu'il s'ensuivit une syncope.

Les spectateurs la virent agiter convulsivement les paupières et les joues, et puis tomber à terre comme frappée d'une mort subite.

Le charlatan prit rapidement la fuite, heureux de pouvoir échapper aux suites de l'indignation populaire. Le docteur Chezzi étant accouru, il trouva la malade sous le coup d'une léthargie apoplectique. Quelque temps après se manifestèrent tous les phénomènes propres aux apoplexies sanguines traumatiques, l'assoupissement, une hémiplégie du côté gauche avec paralysie de la langue, déviation des muscles de la face, etc ; phénomènes qui allèrent successivement en diminuant dans le cours de quelques semaines.

Deux ans après, en 1862, me trouvant à l'époque des vacances automnales à Cenate, ma ville natale, je pus à mon aise examiner la malade avec le concours de plusieurs de mes collègues et amis. Dans le mois d'octobre 1862, l'état de la nutrition était normal, ainsi que celui de la circulation, de la respiration, et en général des fonctions organiques. La sensibilité et le mouvement des extrémités paralysées étaient également revenus à un état normal en apparence. L'œil droit pouvait s'ouvrir et se fermer avec promptitude et une certaine énergie, à la volonté de la malade. Il n'en était pas ainsi de l'œil gauche, qui restait moins ouvert, les bords des paupières demeurant plus rapprochés, non pas à cause de leur procidence, mais par suite d'un état visiblement spasmodique. La bouche aussi était encore un peu déviée vers le côté gauche, toutes les fois que la malade voulait parler, ou qu'elle mettait en mouvement les muscles de la face, phénomène qu'il faut pareillement attribuer, non pas à une paralysie du côté droit, mais à une légère contraction spasmodique des muscles du côté gauche. Ce qui le prouve, c'est qu'elle pouvait mouvoir à volonté tous les muscles du côté droit de

Digitized by Google

la face. La sensibilité était complète sur tous les points du visage, dans la cavité de la bouche, sur toute l'étendue de la langue, aussi bien à droite qu'à gauche. L'état des pupilles et de la vue était normal. Les mouvements de la langue étaient libres; mais la faculté auditive se trouvait diminuée, et la surdité était complète dans le côté qui avait subi l'opération, où la malade accusait un grand bourdonnement.

Voici les expériences qu'il nous fut aisé de pratiquer sur cette malade.

Nous lui recommandâmes de fermer les yeux, de nous tendre la langue, de nous avertir par des signes de tête lorsqu'elle sentirait quelque chose, et de nous rendre compte, ensuite, de ce qu'elle aurait éprouvé.

Les choses étant ainsi disposées, nous lui appliquâmes du sel de cuisine d'abord, sur la partie antérieure, puis sur la partie moyenne de la langue, du côté gauche. Il n'y eut manifestation d'aucun phénomène; alors on appliqua le sel du côté droit; aussitôt la malade fit un signe de la tête, nous lui demandâmes ce qu'elle éprouvait; elle répondit : C'est du sel.

On répéta les mêmes expériences avec le sucre, et le vinaigre à gauche et à droite; les résultats furent identiques.

Nous appliquâmes du sel, puis du sucre, sur la base de la langue, à gauche et à droite. La patiente fit un signe de la tête et nous dit qu'elle sentait distinctement le goût des deux substances.

De tels résultats étaient si frappants, et si démonstratifs, que nous ne pouvions pas en souhaiter de plus concluants. La sensation du goût abolie dans les deux tiers de la langue, à gauche; sa persistance dans les deux tiers antérieurs, à droite, ainsi que dans la partie postérieure de la langue des deux côtés; la conservation complète de la sensibilité tactile et du mouvement dans tous les points de la langue; et, en même temps l'état spasmodique des muscles de la face du côté gauche : tel est l'ensemble des phénomènes mis en évidence par l'examen du cas pathologique qui précède. Et tout cela, à la suite d'un traumatisme exercé sur la caisse du tympan, à gauche, c'est-à-dire de la même manière qu'il serait produit par la contusion de la septième paire, ou la distension d'autres nerfs se ramifiant dans la même région, tels que la corde, et peut-être, les nerfs du rocher, et avec la conservation complète de l'innervation

Digitized by Google

de la cinquième et de la neuvième paires des deux côtés!

Ce cas chirurgical de la section de la corde du tympan est le seul que possède la science, et jamais peut-être un fait pareil n'eût figuré dans ses annales, si la main brutale d'un charlatan ne s'était chargée de l'y enregistrer. Mais la grande importance scientifique de ce fait consiste en ceci : c'est qu'il nous a permis de rechercher quel est l'état de la sensation du goût, après la section de la corde du tympan en nous éclairant des propres aveux du sujet opéré, tandis que jamais les vivisections sur les animaux ne donnent des résultats aussi clairs ni aussi concluants. L'importance comparative de ces deux genres d'expériences, saute trop aux yeux pour qu'il soit nécessaire de ne pas se borner à sa seule énonciation. Les observations sur les animaux ont, sans aucun doute, une grande valeur, quand elles ont pour pour but de constater la sensibilité à la *douleur;* mais les observations sur l'homme en possèdent une incomparablement plus grande quand on se propose d'étudier la *sensibilité spécifique* des nerfs, telle que celle du goût, qui est le sujet de ce mémoire.

Cependant voici les résultats de nos expériences sur les animaux.

Sur un chien de race anglaise croisée, fort intelligent et d'une grande délicatesse dans le sens du goût, nous avons détruit les deux cordes du tympan (1862). Deux semaines après, l'animal se trouvant complétement rétabli, nous avons chargé plusieurs élèves de la constatation de l'état de ses facultés gustatives. Voici le résultat de leurs investigations. En appliquant sur la partie *antérieure* de la langue de la coloquinte, ou bien une solution de carbonate de potasse, le chien ne donne aucun signe de goût ou de dégoût. Il n'en est pas de même si ces substances sont portées à la partie *postérieure* de la langue. Alors l'animal secoue la tête, rend de la bave, se débat et offre tous les signes qui se manifestent sous l'influence de l'ingestion des substances les plus amères. Cependant, nous ne nous sommes pas dissimulé l'insuffisance de ces résultats, pour préciser la faculté gustative spécifique de la corde du tympan chez les animaux, par le moyen des substances amères appliquées à la partie antérieure de la langue. Nous savions, d'ailleurs, qu'une certaine influence de la corde du tympan sur la fonction du goût est généralement admise par les

Digitized by Google

physiologistes. Mais, pour quelques auteurs, cette influence se résout dans une innervation purement *motrice*, n'ayant aucun des caractères d'une faculté *sensitive*, *spécifique*.— Pour d'autres, si la corde du tympan contribue au fonctionnement de la faculté gustative, c'est parce qu'elle préside à la sécrétion de la salive, nécessaire à la dissolution des parcelles sapides. Quelques auteurs, enfin, expliquent son influence par la production de certains mouvements de la langue, qui la rendent plus apte à recevoir l'impression des parcelles sapides, mouvements qui dépendent en effet de l'innervation de la corde du tympan.

Il nous parut donc nécessaire de recourir à d'autres expériences pour pouvoir mieux préciser l'influence de la corde du tympan sur la fonction si complexe du goût ; à cet effet, nous nous servîmes de la chienne, à laquelle les deux nerfs glosso-pharyngiens avaient été depuis quelque temps excisés, et qui ne possédait plus d'autre faculté gustative que celle provenant du nerf lingual (filets de la troisième branche de la cinquième paire, et de la corde de la septième). Il y avait un an que cet animal était privé des deux nerfs glosso-pharyngiens. — Je chargeai plusieurs élèves de renouveler leurs expériences avec plus de soin, et il fut constaté que, en appliquant du sucre à la partie antérieure de la langue, l'animal se léchait voluptueusement les lèvres, tandis qu'il restait indifférent si la même substance était exclusivement placée à la partie postérieure de la langue. La coloquinte, appliquée à la partie antérieure, le faisait écumer de la bouche et le jetait dans une grande agitation. Il n'en était pas de même en plaçant la substance amère à la *partie postérieure*. C'est alors que nous détruisîmes chez l'animal la corde du tympan des deux côtés, au point de son passage dans la caisse. Depuis ce moment l'on vit disparaître à jamais tout indice de faculté gustative. L'animal avalait indifféremment la décoction de coloquinte qu'on lui versait dans la bouche. Quelle que fût la substance sapide employée et présentée à tous les points de la langue, ne donna jamais aucun signe qu'il en sentait l'impression. Ces résultats n'ont jamais cessé d'être conformes à ceux obtenus au sein de ma propre famille, où je gardai quelque temps cette petite chienne, toujours intelligente et affectueuse.

(*Sera continué.*)

Digitized by Google

III

RECHERCHES

SUR LA SENSIBILITÉ DES TÉGUMENTS ET DES NERFS

DE LA MAIN

PAR

ARLOING et LÉON TRIPIER

Les premières recherches sur les effets des sections nerveuses remontent à la fin du dix-huitième siècle.

Cruikshank et Fontana constatèrent la réparation, par régénération, de pertes de substance faites au nerf pneumogastrique. Haigton, qui entreprit, quelque temps après, des expériences sur le même sujet, obtint des résultats que sont venus confirmer et étendre les travaux de Descot, Prévost, Flourens, Tiedmann, Steinrück, Günther et Schön, dans la première moitié de ce siècle.

A partir de 1850, la question entra dans une voie nouvelle avec MM. Waller, Schiff, Remak, Longet, Brown-Séquard, Kölliker, Cl. Bernard, Lent, Bruch, Hjelt, Landry, Gluge et Thiernesse, Philipeaux et Vulpian, Chauveau, Eulenburg et Landois, Magnien, auxquels on doit les données les plus précises et les plus importantes sur les propriétés et les fonctions des nerfs périphériques.

On admet généralement aujourd'hui que le bout périphérique d'un nerf sectionné ou réséqué se dégénère fatalement et perd, après quatre jours, ses propriétés physiologiques, qu'il récupère ensuite en se régénérant.

L'interruption dans la continuité du nerf a pour conséquence immédiate l'abolition de la fonction qui ne reparaît qu'avec la cicatrisation des bouts entre eux. Cette dernière ne se fait

Digitized by Google

jamais par première intention, quelque favorables que soient les conditions. Sa durée dépend de la brèche à combler et de l'âge du sujet. Les pertes de substances de 2 centimètres d'étendue se réparent très-facilement, celles de 4 ou 5, et même 6 centimètres, peuvent aussi se réparer, mais exceptionnellement. Si l'animal est très-jeune, la fonction se rétablira après quatre ou six semaines, et même dix-sept jours (Philipeaux et Vulpian), dix jours (Schiff), neuf jours (Magnien), en employant la suture.

Pourtant des exemples de réapparition rapide de la sensibilité avaient été déjà signalés chez l'homme, consécutivement à des sections accidentelles des nerfs du membre supérieur. — Béclard[1] raconte l'histoire d'un jardinier qui se donna par mégarde un coup de serpette à la partie inférieure de l'avant-bras gauche. Le tendon du muscle cubital, l'artère et le nerf correspondants étaient coupés. On pratiqua la ligature des deux bouts du vaisseau divisé, et l'on rapprocha exactement les bords de la plaie. « Pendant les premiers jours qui suivirent l'accident, le petit doigt et une partie de l'annulaire restèrent engourdis, et le sentiment d'abord nul, y était ensuite obscur, comme si le toucher avait eu lieu au travers d'un gant. » Plus récemment, M. Paget[2] a publié deux cas de section complète du médian au niveau du poignet. Dans le premier, il y avait eu en même temps section du radial ; au bout de dix ou quinze jours, on commença à observer des signes de sensibilité; un mois après l'accident, le petit malade pouvait nettement discerner le contact de la pointe d'un crayon avec le médius et l'annulaire; — la sensibilité était moins accusée, lorsqu'on touchait l'index ou le pouce. Dans le second, on constata vers le dixième ou le douzième jour, des traces de sensibilité au niveau de l'index, du médius et du bord externe de l'annulaire ; un peu plus tard, le pouce lui-même redevenait sensible.

Ces faits, bien qu'extraordinaires, furent à peine discutés : l'âge peu avancé des malades, l'absence d'écartement des bouts nerveux permettaient de conclure rigoureusement des animaux à l'homme, et d'admettre une réunion secondaire plus prompte que d'habitude.

[1] Descot, Dissert. sur les affect. loc. des nerfs, 1825, p. 39.
[2] Paget, *Lectures on surgical Pathology;* London, 1853.

Digitized by Google

On n'avait pas encore soutenu sérieusement l'hypothèse de la réunion immédiate, lorsque M. Laugier[1] vint apporter à son appui une preuve écrasante en apparence. Il s'agit d'un fait de section complète du médian, et incomplète du radial à l'avant-bras.

On pratiquait le matin la suture du médian, et le soir, la sensibilité avait reparu dans les parties où ce nerf se distribue.

A quelques jours de là, M. Houel[2] relatait une observation dans laquelle l'extirpation d'un névrome siégeant au tiers supérieur du bras, ayant nécessité la résection d'une partie du médian, on rapprocha les bouts du nerf à l'aide de la suture, et le rétablissement de la sensibilité eut lieu après une semaine.

De ces observations, la première surtout était si étrange, qu'on se prit à douter : la section incomplète, l'excitation des nerfs voisins, par l'ébranlement communiqué aux téguments, expliquaient la méprise; au surplus, il pouvait exister des anomalies dans la distribution des nerfs.

L'incident semblait vidé ; mais le reproche d'erreur n'en continua pas moins de peser sur les auteurs, jusqu'au moment où l'on fit connaître un cas encore plus probant de M. Richet[3].

Section du médian à la suite d'une plaie contuse au niveau de la partie inférieure de l'avant-bras; vingt-quatre heures après l'accident, on trouve que la sensibilité existe dans toutes les parties de la main, à l'exception des deux dernières phalanges de l'index ; on place un point de suture, au bout de cinq minutes, on constate de nouveau l'existence de la sensibilité ; les jours suivants, même phénomène.

Le doute n'était plus permis et le reproche d'erreur tombait de lui-même.

Il ne pouvait être question de la réunion immédiate, puisque la sensibilité existait dans les téguments avant qu'on rapprochât les deux bouts du nerf. Restait l'hypothèse des filets anastomotiques ou récurrents.

Cependant, M. Paulet[4] lisait à la Société de chirurgie un mé-

[1] Académie des sciences. — Séance du 20 juin 186
[2] Société de chirurgie. — Séance du 24 juin 1864.
[3] *Gazette des hôpitaux*, octobre 1867.
[4] *Union médicale*, mars 1868.

Digitized by Google

moire intitulé : *Études sur les suites immédiates ou éloignées des lésions traumatiques des nerfs*. Relativement aux faits de réapparition rapide de la sensibilité, l'auteur pense qu'aucune des explications proposées jusqu'à ce jour ne satisfait complétement. La clinique peut seule élucider le problème. L'expérimentation, entre ses mains, aurait donné des résultats qui ne méritent pas d'être mentionnés.

Nos recherches datent de la même époque. Vérifier sur les animaux les faits observés sur l'homme, tel a été tout d'abord notre but. Nos premières tentatives restèrent infructueuses, ce qui tenait à des causes multiples dont la nature sera l'objet d'une étude particulière.

Mais, il ne suffit pas de constater qu'une chose existe dans certaines circonstances ; il faut encore chercher si, dans des conditions différentes, le contraire n'a pas lieu ; c'est ainsi que nous avons été conduits à aborder un des sujets les plus intéressants de la physiologie des nerfs.

Notre travail se compose de trois chapitres.

Dans le premier, nous décrivons sommairement la disposition des nerfs dans le membre thoracique du chien et du chat. Cette étude qui n'avait pas encore été entreprise était indispensable pour faire comprendre les différences dans les phénomènes observés chez l'un et chez l'autre de ces animaux ; elle offre, du reste, un certain intérêt au point de vue de l'anatomie comparée.

Dans le second, nous exposons en détail les expériences relatives à l'état de la sensibilité : 1° dans les téguments de la patte ; 2° dans le bout périphérique des nerfs médian, radial et cubital, après leur section isolée ou combinée à des hauteurs différentes.

Dans le troisième enfin, nous étudions plus spécialement, le mécanisme de l'innervation dans la main. Nous cherchons ensuite à interpréter les données fournies par l'expérimentation, de manière à en tirer des conséquences théoriques pour la physiologie et des applications pratiques pour la pathologie.

Digitized by Google

CHAPITRE PREMIER

ANATOMIE

(VOIR LES FIGURES CI-JOINTES, PLANCHES I ET II)

Chien. — Comme chez l'homme, le plexus brachial est formé par les quatre dernières paires cervicales et la première dorsale; pourtant la cinquième paire cervicale n'entre dans sa constitution que pour un filet insignifiant.

Les sixième et septième paires se réunissent à une très-petite distance de leur origine, la huitième paire cervicale et la première dorsale marchent isolément sur une assez grande longueur. De cette disposition, résultent trois tronc nerveux dont les deux premiers sont assez éloignés l'un de l'autre.

Le plexus est aplati latéralement; situé en arrière de l'artère axillaire, à proximité de la carotide, des artères vertébrale, cervicale inférieure, thoraciques et du nerf pneumogastrique, il s'infléchit en bas et en arrière, sur le bord inférieur du scalène et le bord antérieur de la première côte.

Branches collatérales. — Les principales branches collatérales fournies par le plexus brachial sont : les nerfs sous-scapulaire, circonflexe, du grand rond et thoracique inférieur.

Branches terminales. — Les branches terminales, les seules que nous décrirons, sont : le brachial antérieur ou musculo-cutané, le radial et le tronc commun du médian et du cubital.

Le nerf radial comprend entièrement la huitième paire cervicale. A 8 centimètres environ de son origine, il abandonne un rameau qui donne une branche thoracique et se jette ensuite dans le tronc commun du médian et du cubital. Quant à ce dernier, il est formé par la première paire dorsale toute entière. Immédiatement en rapport avec l'artère axillaire, ce tronc commun fournit, à la surface du scalène, deux branches, dont la plus grosse se rend au radial, pendant que la plus petite concourt à la formation d'un nerf thoracique. Enfin, à 10 centi-

Digitized by Google

mètres environ de son origine, il se bifurque, et, de cette bifurcation, résultent les nerfs médian et cubital[1].

NERF BRACHIAL ANTÉRIEUR OU MUSCULO-CUTANÉ

Ce nerf est constitué par un filet de la sixième paire cervicale et par des branches plus volumineuses venant de la septième paire. Tous ces cordons se réunissent vers le bord inférieur du muscle scalène. Le nerf ainsi constitué se dirige en bas et en arrière; il est placé en avant de l'artère axillaire et en dehors du vaisseau thoracique externe. Au niveau du point où cette dernière se sépare de l'axillaire, il donne une branche thoracique inférieure. A la hauteur de l'articulation scapulo-humérale, il se bifurque : une de ses branches se porte en avant pour se perdre dans le muscle biceps ou coraco-radial; l'autre, reste accolée au bord antérieur de l'artère humérale, comprise avec ce vaisseau dans une gaîne fibreuse, sur toute la longueur du bras.

Là, cette branche se termine de la manière suivante :

1° Par un rameau légèrement récurrent qui s'enfonce dans l'épaisseur du muscle brachial antérieur;

2° Par une large branche, très-grêle, qui devient sous-cutanée au niveau de l'articulation huméro-radiale, descend sur le bord interne de l'avant-bras pour se perdre aux environs du carpe.

Un peu au-dessous de la partie moyenne de l'humérus, le brachial antérieur abandonne un filet anastomotique qui se rend au médian.

NERF RADIAL

A son origine, ce nerf est exclusivement formé par la huitième paire cervicale. Vers le bord inférieur du scalène, le radial fournit les filets suivants : 1° une grosse branche qui se

[1] Dans ses leçons sur le système nerveux, M. Cl. Bernard dit qu'il est difficile de démêler la constitution des plexus et qu'il considère comme impossible, même au scapel le plus habile, de distinguer les fibres qui proviennent de la racine motrice de celles fournies par la racine sensitive. Pourtant, après avoir fait macérer pendant longtemps le plexus brachial du chien dans l'acide azotique très-étendu, nous sommes arrivés à démêler sa constitution. Nous nous sommes assurés que les branches terminales de ce plexus s'envoient réciproquement des filets. De plus, nous ne regardons pas comme absolument impossible de suivre les fibres au delà du ganglion intervertébral. Il en sera question plus loin à propos du mécanisme; contentons-nous pour le moment de dire que cette sorte d'analyse anatomique est bien plus difficile à faire sur le plexus de l'homme que sur celui du chien.

Digitized by Google

rend à un nerf thoracique, au médian et au cubital; 2° une autre branche plus petite destinée au nerf axillaire. Un peu plus bas, il reçoit lui-même deux rameaux provenant : l'un, du tronc commun du médian et du cubital; l'autre, du nerf axillaire. Ainsi constitué, ce nerf descend sur la face interne du muscle adducteur du bras ou grand rond et arrive jusqu'au bord du triceps brachial. A cette hauteur, il abandonne quatre ou cinq branches qui s'épuisent dans les muscles du triceps, puis, contourne l'humérus de haut en bas et de dedans en dehors, placé entre le triceps et le brachial antérieur ; arrivé à deux travers de doigt au-dessus de la face externe du coude, il se divise en deux séries de branches terminales.

a. Branche terminale musculaire. — Elle se sépare de la branche cutanée à la surface du muscle brachial antérieur, passe au-devant de l'articulation huméro-radiale, s'engage sous les muscles de la face antérieure de l'avant-bras et se perd dans les radiaux, extenseurs communs des doigts, extenseur propre du pouce et de l'index, long abducteur du pouce, etc....

b. Branche cutanée. — Dans le point où elle est comprise entre les muscles triceps et brachial antérieur, elle se partage en deux rameaux.

Le plus petit, supérieur et interne, se porte en dedans, franchit le pli du coude, en s'accolant au bord interne de la veine médiane sous-cutanée et se distribue à la moitié inférieure de l'avant-bras, au pouce et au bord interne de l'index. Le plus volumineux descend directement sur la face antérieure de l'avant-bras, accolé au bord externe de la veine médiane sous-cutanée. Vers le pli du bras, il fournit un ramuscule récurrent. Au niveau du carpe, il se divise en trois filets, pour les premier, deuxième et troisième espaces intermétacarpiens en comptant de dehors en dedans. Le premier de ces filets s'anatomose par une fine branche transversale, avec le rameau du cubital qui constitue le collatéral dorsal externe du petit doigt.

A l'origine des doigts, ces trois filets se bifurquent et forment : le premier, les collatéraux dorsaux interne de l'auriculaire et externe de l'annulaire; le deuxième, les collatéraux interne de l'annulaire et externe du médius; le troisième, les collatéraux interne du médius et externe de l'index.

En résumé, le radial fournit des branches à la face dorsale

Digitized by Google

de tous les doigts. Ces branches se terminent autour des ongles et des coussinets plantaires, mais ne paraissent pas dépasser la partie du tégument qui est garnie de poils; en outre, chaque nerf collatéral abandonne un filet extrêmement grêle qui chemine à la surface du petit vaisseau en arcade situé près du bord libre des membranes interdigitées.

NERF MÉDIAN

Ce nerf suit le bord interne du biceps, placé en avant du nerf cubital qu'il abandonne vers le quart inférieur du bras, et en arrière de l'artère humérale, à laquelle il cède quelques ramuscules très-grêles. Un peu au-dessus de l'articulation du coude, il reçoit un rameau du musculo-cutané; plus bas, le médian s'enfonce sous les muscles grand palmaire et rond pronateur, puis se divise en un très-grand nombre de filets qui se perdent dans les muscles internes de la face postérieure de l'avant-bras.

Un de ces rameaux s'anastomose avec le cubital, pendant que l'un des plus gros s'applique sur l'artère radiale et la suit dans toute sa longueur jusqu'au carpe.

Le nerf et l'artère, vers le tiers inférieur de l'avant-bras, se trouvent immédiatement au-dessous du bord postérieur du tendon du muscle grand palmaire ou fléchisseur interne du métacarpe. Après avoir traversé la gaine carpienne, le médian se distribue absolument comme les artères palmaires.

Ainsi, se détache d'abord une branche qui forme les collatéraux palmaires interne du pouce et externe de l'index. Plus loin, le nerf se divise en trois rameaux, un pour chaque espace intermétacarpien. Le premier de ces rameaux s'anastomose avec le cubital à la surface de l'arcade palmaire et se perd ensuite sur une artère. Les deux autres reçoivent un filet du cubital vers l'origine des doigts, et se bifurquent pour constituer : le deuxième, les collatéraux palmaires interne de l'annulaire et externe du médius; le troisième, les collatéraux palmaires interne du médius et externe de l'index. Le deuxième donne, de plus, une fine branche qui se perd dans le lobe interne et le lobe moyen du gros coussinet de la patte.

En somme, le médian fournit des branches à tous les doigts, moins l'auriculaire et le bord externe de l'annulaire. Ses ra-

Digitized by Google

meaux terminaux s'épuisent entièrement dans l'épaisseur du coussinet plantaire de chaque doigt.

NERF CUBITAL

Ce nerf, placé dans la gaîne commune au médian et à l'artère humérale, longe ce dernier vaisseau jusqu'au coude. Arrivé là, il s'enfonce dans les muscles de la face postérieure de l'avant-bras, en passant sous le palmaire grêle, continue son trajet descendant à la surface du fléchisseur profond des phalanges, en suivant l'artère cubitale, puis, vers le tiers inférieur de ce vaisseau, se divise en deux branches, l'une dorsale et l'autre palmaire.

Chemin faisant, il fournit le nerf brachial cutané interne, un filet qui s'anastomose avec le médian et plusieurs grêles rameaux destinés aux muscles de la région antibrachiale postérieure.

a. Branche dorsale. — Cette branche, qui est d'abord profonde, devient sous-cutanée, longe le bord externe de l'avant-bras, du métacarpe, du petit doigt, et forme le nerf collatéral externe dorsal de ce dernier.

b. Branche palmaire. — Elle franchit la gaîne carpienne en se plaçant au-dessous du tendon du fléchisseur profond des phalanges, abandonne, à la hauteur du trapézoïde, un rameau qui passe à la surface des muscles palmaires pour aller constituer le collatéral palmaire externe de l'auriculaire, puis se divise, à la surface de l'arcade palmaire profonde, en une huitaine de rameaux terminaux. Les plus petits de ces rameaux s'épuisent dans les muscles rudimentaires du pouce, du petit doigt et dans les muscles interosseux; les plus grands, au nombre de trois, s'appliquent sur les artères interosseuses, et se bifurquent au niveau des doigts pour former des nerfs collatéraux palmaires; les deux rameaux internes se confondent préalablement avec les branches correspondantes du médian.

De cette disposition, il résulte que le nerf cubital fournit à la face palmaire de tous les doigts, excepté le bord interne de l'index.

Digitized by Google

NERF BRACHIAL CUTANÉ INTERNE

Il se détache du nerf cubital vers le tiers inférieur du bras, se dirige obliquement de haut en bas et d'avant en arrière, gagne la pointe du coude, où il devient sous-cutané, et se perd dans les deux tiers supérieurs de l'avant-bras.

Chat. — Les nerfs du plexus brachial du chat ne présentent pas, dans leur partie supérieure, de différences notables, lorsqu'on les compare aux nerfs du chien. Aussi, pour cette partie de la description, renverrons-nous à ce que nous avons écrit sur ce dernier animal. Ici, nous nous bornerons à exposer la disposition des nerfs radial, médian et cubital dans leur moitié inférieure.

NERF RADIAL

Branches cutanées. — La branche interne, la plus petite, s'accole quelquefois à la branche externe. Elle se place sur le bord interne du métacarpe, abandonne une branche à la face dorsale du pouce et forme ensuite le nerf collatéral dorsal interne de l'index.

La branche externe franchit la face antérieure du carpe et vient se placer dans l'origine du troisième espace interosseux métacarpien où elle se partage en trois rameaux. Le rameau externe, très-grêle, se dirige obliquement en dehors et s'anastomose avec la branche dorsale du cubital. Le rameau moyen gagne l'espace compris entre le médius et l'annulaire et se divise au niveau des articulations métacarpo-phalangiennes en deux filets qui forment : l'un, le collatéral dorsal interne de l'annulaire; l'autre, le collatéral dorsal externe du médius. Quant au rameau interne, il suit le troisième espace interosseux et se divise, comme le précédent, pour former les collatéraux dorsaux interne du médius et externe de l'index.

NERF MÉDIAN

Il traverse le canal osseux creusé dans l'extrémité inférieure de l'humérus et se partage, au-dessous de l'arcade carpienne, en trois branches. La branche interne est destinée au rudiment du pouce et au bord palmaire interne de l'index. La branche

Digitized by Google

moyenne descend dans le troisième espace interosseux, fournit un filet au gros bourrelet de la patte et se divise pour former les collatéraux palmaires externe de l'index et interne du médius. Enfin, la branche externe se place dans le deuxième espace intermétacarpien et donne les collatéraux palmaires suivants : externe du médius, interne de l'annulaire.

NERF CUBITAL

A peu près vers le milieu de l'avant-bras, le cubital, encore placé au milieu des muscles de la région, se divise en deux branches principales, l'une palmaire et l'autre dorsale.

La *branche dorsale* devient bientôt sous-cutanée, suit le bord externe du carpe et du métacarpe où elle se partage en deux filets. L'un de ces filets forme le collatéral dorsal externe du petit doigt ; l'autre gagne la face antérieure de la patte, reçoit un rameau du radial et fournit ensuite les collatéraux dorsaux interne du petit doigt, externe de l'annulaire.

La *branche palmaire* passe en dedans de l'os pisiforme et se divise en plusieurs filets. Quelques-uns se distribuent aux muscles du petit doigt et du pouce ; un autre suit le bord externe du petit doigt et constitue son nerf collatéral palmaire externe ; un des plus longs se loge dans le premier espace intermétacarpien, donne le filet du gros bourrelet de la patte et les collatéraux palmaires interne du petit doigt et externe de l'annulaire.

Cette disposition des nerfs de la patte du chat rappelle donc tout à fait celle des nerfs de la main de l'homme.

Nous verrons bientôt que les mêmes analogies existent au point de vue physiologique.

Homme. — Nous ne signalerons ici que la disposition de l'anastomose accolée à l'arcade palmaire superficielle, anastomose que nous n'avons trouvée décrite nulle part, telle que le scalpel nous a permis de l'isoler.

Dans son édition de 1845, M. Cruveilhier, à propos du nerf médian, dit seulement que la sixième branche reçoit constamment un filet anastomotique du cubital, et plus loin, pour le cubital, que la branche qui envoie au médian va constituer le

Digitized by Google

collatéral externe palmaire du petit doigt et le collatéral interne palmaire de l'annulaire.

M. Hirschfeld se contente de signaler que le sixième tronc du médian reçoit une anastomose du nerf cubital. « Les nerfs médian et cubital, réunis à la paume de la main par la branche anastomotique, forment une espèce d'arcade palmaire superficielle. » Dans son atlas, il figure un filet nerveux s'étendant directemeut du cubital aù médian, en passant sous l'arcade artérielle.

Voici maintenant la disposition que nous avons trouvée cinq fois, en disséquant les nerfs de la main.

La branche palmaire du cubital, située d'abord au-dessous et un peu en dedans de l'artère cubitale, abandonnait un filet qui passait à la surface de l'arcade artérielle palmaire superficielle et s'anastomosait avec une branche partie du sixième tronc du nerf médian. De cette véritable arcade nerveuse se détachaient quatre rameaux qui s'accolaient aux artères métacarpiennes. Ces rameaux enfin laissaient échapper des filets très-déliés qui, après avoir traversé la couche adipeuse et l'aponévrose palmaire, se terminaient dans la peau de la paume de la main.

Il y a donc une grande différence entre cette anastomose, telle que nous venons de l'indiquer et celle que l'on trouve décrite ou figurée dans les ouvrages classiques d'anatomie.

CHAPITRE II

PHYSIOLOGIE

Le but primitif de ces recherches était de reproduire expérimentalement les faits observés sur l'homme ; aussi notre attention se porta-t-elle tout d'abord sur l'état de la sensibilité des téguments de la patte, après la section isolée de l'un des nerfs du membre thoracique.

Après quelques tâtonnements, les résultats auxquels nous arrivâmes furent si décisifs que nous crûmes devoir immédiatement élargir le cercle de nos investigations ; c'est ce qui nous engagea à examiner l'état de la sensibilité dans le bout péri-

Digitized by Google

phérique des nerfs, après les sections isolées ou combinées à des hauteurs différentes.

Tous les animaux des espèces canine et féline auxquels nous avons démandé principalement nos sujets d'expériences, ne présentent pas des conditions également favorables. Les chiens âgés conviennent mieux que les chiens encore jeunes. Les premiers sont peu impressionnables et très-tolérants ; les seconds sont ordinairement vifs, timorés et d'une sensibilité exagérée : ils se consument en efforts, pendant l'opération, et ne tardent pas à tomber dans un état de profond abattement, pendant lequel il est très-difficile de mettre en évidence des phénomènes de sensibilité qui, dans des conditions opposées, sont des plus faciles à constater. Nous n'avons rien noté de particulier relativement à la race. En ce qui concerne le chat, nous pouvons dire que les jeunes sujets de la variété domestique sont les plus convenables.

Il faut autant que possible éviter les hémorrhagies abondantes. On devra toujours bannir l'emploi des anesthésiques.

La condition la plus importante à remplir, c'est de laisser un certain intervalle entre le moment de l'opération et celui de l'examen. La durée de ce temps est variable. Si les sujets n'ont pas été affaiblis, un quart d'heure, une demi-heure, suffit parfaitement ; si, au contraire, ils paraissent épuisés, il sera nécessaire d'attendre deux ou trois heures, quelquefois même jusqu'au lendemain, pour obtenir un résultat décisif.

Avant de procéder à la recherche de la sensibilité, il faut à tout prix attendre que l'animal soit tranquille, et pour y arriver le flatter un peu.

Pour l'exploration des téguments, nous avons employé les piqûres, les pincements et dans quelques circonstances les brûlures. Ce dernier moyen doit être rejeté, parce qu'il est très-difficile à manier et qu'on produit des lésions qui, légères en apparence, ne tardent pas à devenir graves (inflammation progressive) par le fait de la section concomitante des nerfs. Pour l'examen du bout periphérique, nous avons remarqué qu'il était bon d'irriter plusieurs fois le nerf, sans jamais le tirailler. Tel nerf qui paraissait insensible, à la suite d'un premier pincement, présentait une sensibilité manifeste après plusieurs pincements successifs.

Digitized by Google

PREMIÈRE SÉRIE

Expériences sur l'état de la sensibilité dans les téguments de la patte antérieure, après la section isolée ou combinée des nerfs qui s'y rendent.

1° *Section isolée des troncs nerveux.*

RADIAL

Exp. I. — Chien épagneul, jeune et sensible.

Sur la face antérieure et à la partie moyenne de l'avant-bras droit, on coupe les deux branches cutanées du radial. Au bout d'une heure, on explore les téguments de la patte à l'aide d'une aiguille.

Face palmaire. — Très-sensible pour tous les doigts. La piqûre des coussinets plantaires produit de la douleur, quel que soit le point de la surface sur lequel on agisse.

Face dorsale. — Pour la face dorsale de tous les doigts, ainsi que pour leurs faces latérales, les piqûres légères sont à peine perçues; mais la sensibilité devient évidente dès que l'on saisit la partie antérieure des phalanges entre les mords d'une pince, de façon à faire glisser la peau contre la phalange et à produire ainsi une irritation plus intense.

Exp. II. — Petit chien, dogue mâtiné.

Section des deux branches cutanées du radial au niveau du tiers inférieur et externe du bras, au sortir de la gouttière de torsion de l'humérus. Légère hémorrhagie.

On fait une suture à la peau, et on attend une demi-heure pour chercher l'état de la sensibilité de la patte.

Face palmaire. — Sensibilité normale.

Face dorsale. — La sensibilité est atténuée partout, à l'exception du bord externe du petit doigt et du bord interne de l'index.

Exp. III. — Chien de chasse, vieux, atteint d'ascite.

La section du radial est faite dans le même point que dans l'expérience précédente. Au bout d'une demi-heure, on examine la sensibilité des téguments.

Face palmaire. — Tous les bourrelets sont sensibles et, de plus, les piqûres ne permettent pas de noter une différence dans la sensibilité, soit d'un bourrelet à l'autre, soit dans tel ou tel point du même bourrelet.

Face dorsale. — Comme dans la dernière expérience.

Exp. IV. — Jeune chat, noir.

Sur la patte antérieure gauche, à 1 centimètre 1/2 au-dessus du pouce, on sectionne les deux branches cutanées du radial. Après une demi-heure, on examine les téguments.

Face palmaire. — La sensibilité de la face palmaire n'est pas modifiée d'une manière notable.

Face dorsale. — Quant à la face dorsale, la sensibilité, quoique manifeste dans l'index, le médius et la moitié interne de l'annulaire, y est moins vive que dans la moitié externe de ce dernier doigt et dans l'auriculaire.

Digitized by Google

MÉDIAN

Exp. V. — Chien courant, de taille moyenne.

On coupe le nerf médian un peu au-dessous de la partie moyenne de l'avant-bras. Une demi-heure après cette section, on examine la sensibilité à l'aide des piqûres et des pincements.

Face palmaire. — Tous les bourrelets sont sensibles ; la sensibilité est peut-être un peu moins vive dans l'index et le médius que dans l'annulaire et l'auriculaire, mais la différence est presque nulle. Il est également difficile de dire si le bord externe de la patte est plus sensible que le bord interne.

Face dorsale. — Comme à l'état normal.

Exp. VI. — Chien de la Brie, très-sensible.

Section du médian au niveau du tiers inférieur de l'avant-bras. Plusieurs heures après cette section, on reprend l'expérience.

Face palmaire. — On la trouve partout très-sensible aux piqûres, même sur le bord interne de l'index ; la sensibilité est plus vive près des poils.

Face dorsale. — Sensibilité normale.

Exp. VII. — Petit dogue mâtiné, d'un caractère très-doux.

A sept heures du matin, on fait la section du médian à la partie inférieure et interne du bras. A deux heures, on explore les doigts de la patte opérée.

Face palmaire. — Tous les doigts sont trouvés sensibles ; mais le tiers interne du gros coussinet est insensible, même aux piqûres les plus profondes.

Face dorsale. — Rien de changé dans la sensibilité.

Exp. VIII. — Jeune chat blanc.

Sur la patte droite, on fait la section du médian vers la partie inférieure de l'avant-bras. Au bout d'une demi-heure, on constate ce qui suit :

Face dorsale. — Sensible partout.

Face palmaire. — Les piqûres et les pincements des bourrelets du pouce, de l'index, du médius et de la moitié interne de l'annulaire, provoquent presque autant de douleur que les irritations faites dans les autres parties de la face palmaire.

CUBITAL

Exp. IX. — Vieux chien de chasse de forte taille.

Section du cubital à la partie inférieure et interne du bras. On attend environ 15 minutes avant d'examiner l'état de la sensibilité dans la patte.

Face palmaire. — Sensibilité intacte ou à peine modifiée dans les coussinets plantaires de l'index, du médius et de l'annulaire. Sensibilité vive dans la moitié interne de l'auriculaire, anesthésie de la moitié externe. Le lobe externe du gros coussinet de la patte paraît insensible.

Face dorsale. — Très-sensible partout, excepté sur le bord externe de l'auriculaire où la sensibilité n'est bien accusée qu'au voisinage de l'ongle.

Exp. X. — Petit chien épagneul, noir.

Sur la patte droite, on pratique, vers le pli du coude, une résection du cu-

Digitized by Google

bital. Après une demi-heure, on constate de l'anesthésie seulement dans la moitié externe du bourrelet du petit doigt et sur le bord externe du métacarpe. La face dorsale de la patte est sensible partout.

Exp. XI. — Chat tigré, âgé de trois mois.

On coupe successivement les branches dorsale et palmaire du nerf cubital à la partie moyenne de l'avant-bras. Une demi-heure après, on passe à l'examen des doigts.

Face palmaire. — Insensibilité du petit doigt, sensibilité accusée dans l'annulaire, sensibilité très-vive dans les autres doigts.

Face dorsale. — Insensibilité du petit doigt et anesthésie de la moitié externe de l'annulaire. Sensibilité normale dans le reste de la patte.

Chez le chien, il est impossible de paralyser complétement un des doigts de la patte, par la section isolée de l'un des troncs nerveux. Celle du radial modifie à peine l'état de la *sensibilité* à la face dorsale des doigts. Celle du médian produit une anesthésie légère du bord interne de l'index et complète du lobe interne du gros coussinet. Celle du cubital amène l'anesthésie du bord externe de l'auriculaire et du lobe externe du gros coussinet. Chez le chat, il survient une paralysie complète du petit doigt et une anesthésie du bord externe de l'annulaire, après la section des deux branches du cubital.

Comme tous les doigts, à l'exception de l'auriculaire, chez le chien, l'index, le médius et l'auriculaire, chez le chat, reçoivent des branches appartenant à trois troncs nerveux différents, il était intéressant de chercher ce qui se passe lorsqu'il ne reste plus qu'un seul tronc nerveux intact, dans la patte, autrement dit, s'il n'est pas possible de délimiter la zone de sensibilité de chaque tronc. C'est ce qui nous a conduits à faire des sections combinées deux à deux.

2° *Section des troncs nerveux associés deux à deux.*

MÉDIAN ET CUBITAL

Exp. XII. — Négro, chien courant de forte taille.

Section du médian et du cubital à la partie interne et inférieure du bras droit. On laisse reposer l'animal quelques instants, puis on recherche l'état de la sensibilité de la patte.

Face palmaire. — La sensibilité est très-atténuée vers le milieu du coussinet plantaire de tous les doigts. Les piqûres et les brûlures ne provoquent que du grognement et de légères rétractions du membre. Mais au voisinage de la ligne qui sépare le coussinet plantaire de la face dorsale de tous les doigts,

Digitized by Google

on constate manifestement de la sensibilité, même à une distance des poils de 5 millimètres. Le gros coussinet plantaire est insensible.

Face dorsale. — Sensibilité très-accusée.

Exp. XIII. — Chien courant, gris.

On fait la section du médian, puis celle des deux branches du cubital, vers le tiers inférieur de l'avant-bras. On attend jusqu'au lendemain pour examiner la sensibilité des téguments.

Face palmaire. — Anesthésie du bord externe du petit doigt. Le bord interne est sensible. Dans l'annulaire, le médius et l'index, la sensibilité existe à la périphérie des bourrelets. Il n'y a pas de différence entre la douleur produite par les piqûres en avant et en arrière, mais il y aurait une sensibilité plus vive sur les côtés.

Face dorsale. — Comme à l'état normal.

Exp. XIV. — Jeune chat, gris tigré.

Sur le membre antérieur droit, on fait la section du tronc du cubital et celle du médian vers le milieu de l'avant-bras.

Deux heures après les sections, on constate :

Face palmaire. — Le bord interne de la patte, les bourrelets de l'index et du médius possèdent une sensibilité vive. Dans l'annulaire, sensibilité moins accusée; pour le petit doigt, rien de certain. Gros bourrelet insensible.

Face dorsale. — Le bord externe de la patte et du petit doigt paraissent insensibles ; dès qu'on approche de l'annulaire, la sensibilité devient évidente; sur le bord interne de ce doigt, de même que sur le médius et l'index, la sensibilité est très-vive.

MÉDIAN ET RADIAL

Exp. XV. — Jeune chien, de petite taille et très-sensible.

Sur la face interne du bras gauche, on fait la section du médian, puis on passe à celle du radial (branches musculaire et cutanée) sur la face externe et inférieure du même bras. L'animal est épuisé de fatigues ; cependant, après un instant de repos, on constate :

Face palmaire. — Anesthésie du bord interne de l'index; dans tout le reste des coussinets, la sensibilité persiste.

Face dorsale. — Atténuation marquée de la sensibilité pour tous les doigts.

Exp. XVI. — Vieux chien de chasse, atteint d'ascite.

Section de toutes les branches du radial, au sortir de la gouttière de torsion de l'humérus. Le lendemain, on résèque le nerf médian au pli du bras.

On explore les doigts une heure et demie après l'opération.

Face palmaire. — Auriculaire, annulaire et médius très-sensibles partout ; index très-sensible en dehors, sensibilité légèrement atténuée près du bord interne.

Face dorsale. — La sensibilité de tous les doigts est très-atténuée.

Exp. XVII. — Chien de garde, taille moyenne.

Section du médian et du radial, au niveau de la partie moyenne de l'avant-bras. Deux heures après l'opération :

Digitized by Google

Face palmaire. — Le tiers interne du gros bourrelet est seul insensible.

Face dorsale. — Sensibilité très-atténuée.

Exp. XVIII. — Sur la patte droite d'un chat qui avait eu déjà une résection du radial, on coupe le nerf médian. Au bout d'une demi-heure, on examine la sensibilité des doigts.

Face palmaire. — Insensibilité de l'index et du médius; le bord interne de l'annulaire est manifestement sensible; le bord externe de celui-ci et le petit doigt sont très-sensibles.

Face dorsale. — L'annulaire et l'auriculaire seulement sont sensibles.

CUBITAL ET RADIAL

Exp. XIX. — Chien de la Brie, d'un caractère très-doux.

Sur le membre droit, résection de 2 centimètres du cubital, au niveau de la partie inférieure du bras, et résection de 1 centimètre des deux branches du radial, à la partie moyenne de l'avant-bras. Douze heures après cette opération :

Face palmaire. — L'index et le médius sont sensibles ; anesthésie de l'annulaire; insensibilité de l'auriculaire.

Face dorsale. — La sensibilité est évidente dans l'index et le médius; nulle ou presque nulle dans les deux autres.

Exp. XX. — Chien épagneul, noir.

Résection des deux branches du radial, à la partie moyenne de la face antérieure de l'avant-bras gauche. On résèque ensuite 1 centimètre du nerf cubital au niveau du coude. Au bout d'une demi-heure :

Face palmaire. — Insensibilité du petit doigt; anesthésie de l'annulaire; sensibilité de l'index et du médius.

Face dorsale. — On ne constate rien de bien évident.

Exp. XXI. — Jeune chat, tigré.

Sur la patte droite, on sectionne les deux branches cutanées du radial et les deux branches du cubital. On attend une demi-heure et on irrite les téguments.

ace palmaire. — Petit doigt, insensible; sensibilité bien accusée dans l'annulaire; très-vive dans les deux autres doigts.

Face dorsale. — Insensibilité du petit doigt; sensibilité évidente, bien qu'atténuée, dans les autres doigts.

Exp. XXII. — Jeune chat, blanc.

On sectionne le radial au-dessus du carpe, et les deux branches du cubital, à la partie postérieure de l'avant-bras.

Avant une demi-heure, on trouve : une insensibilité complète des faces dorsale et palmaire du petit doigt; quand on irrite les autres doigts, l'animal crie et retire sa patte.

Chez le chien, la section combinée du médian et du cubital détermine l'anesthésie du centre des coussinets des doigts et de la

Digitized by Google

moitié externe de l'auriculaire, ainsi que la paralysie du gros coussinet. — Celle du médian et du radial occasionne l'anesthésie incomplète de la moitié interne de l'index et complète du lobe interne du gros coussinet. — Celle du cubital et du radial paralyse l'auriculaire et entraîne seulement l'anesthésie de l'annulaire et du lobe externe du gros bourrelet.

Chez le chat, la section combinée du médian et du cubital détermine l'anesthésie de l'annulaire et la paralysie du petit doigt et du gros coussinet. — Celle du médian et du radial occasionne la paralysie de l'index et du médius. — Celle du cubital et du radial paralyse le petit doigt. Les autres parties de la patte restent toujours plus ou moins sensibles.

Il est donc impossible de délimiter exactement les parties de la peau qui seraient sous la dépendance de tel ou tel tronc; une certaine corrélation fonctionnelle paraît exister entre le radial, le cubital et le médian.

En rapprochant ces données physiologiques de celles fournies par l'anatomie, à savoir : l'existence de filets qui se détachent d'un tronc pour s'accoler à un autre tronc, la disposition en arcades de deux filets vasculaires, il était naturel de nous transporter à la périphérie, au-dessous de ces anastomoses. Si les sections des branches métacarpiennes n'anéantissaient pas la sensibilité dans les téguments, nous devions nous transporter plus bas encore, sur les nerfs collatéraux des doigts, ce qui nous rapprochait singulièrement de la peau.

3° *Section isolée ou combinée des branches terminales des nerfs.*

BRANCHES DU RADIAL

Exp. XXIII. — Flore, chienne de chasse, très-sensible.

Sur la face antérieure de la patte droite, on sectionne la branche du radial comprise entre le métacarpien de l'annulaire et celui du médius. On rase ensuite les poils sur les faces adjacentes des doigts médius et annulaire, afin de pouvoir agir plus immédiatement sur la peau.

Enfin, une heure après l'opération, on recherche l'état de la sensibilité de la peau sur le bord interne de l'annulaire et sur le bord externe du médius. Sous l'influence des piqûres, pas de sensations très-nettes ; mais, quand on pince la peau, l'animal pousse de petits gémissements, et lorsque le pincement a lieu au niveau d'une petite plaie faite avec le rasoir, le sujet crie et retire vivement sa patte.

Le lendemain, la sensibilité est facilement mise en évidence, soit à l'aide des

Digitized by Google

piqûres, soit avec des pincements, dans les parties explorées la veille. Partout ailleurs, la face dorsale des doigts est très-sensible.

Exp. XXIV. — Chien de la Brie, gris.

Sur la face dorsale de la patte gauche, et au niveau du deuxième espace inter-métacarpien, on résèque environ 2 centimètres de la branche moyenne du radial. Au bout d'une demi-heure, on irrite les téguments avec une aiguille, et l'on constate manifestement de la sensibilité sur les faces correspondantes des doigts médius et annulaire.

Exp. XXV. — Gros chien de garde.

On coupe, un peu au-dessous du pouce, le nerf collatéral dorsal interne de l'index. Une heure et demie après la section, on ne remarque pas de changement notable dans la sensibilité de l'index.

BRANCHES DU MÉDIAN

Exp. XXVI. — Chien dogue, très-jeune et très-maigre.

On sectionne le nerf collatéral palmaire interne de l'index. Au bout d'une heure, on constate que la sensibilité de tous les doigts ne paraît pas modifiée. La moindre piqûre faite même sur le bord interne de l'index arrache des cris à l'animal.

BRANCHES DU CUBITAL

Exp. XXVII. — Chien de la Brie, d'un caractère très-doux.

Sur la patte droite, on sectionne le nerf collatéral palmaire externe de l'auriculaire.

Au bout d'un quart d'heure, tous les doigts sont trouvés sensibles, même e bord externe du bourrelet du petit doigt.

Exp. XXVIII. — Chien de chasse, pie marron.

Section du nerf collatéral dorsal externe de l'auriculaire. Au bout d'une demi-heure, on ne reconnaît pas de modification dans l'état de la sensibilité de ce doigt.

BRANCHES MÉDI-CUBITALES

Exp. XXIX. — Chien de la Brie.

On découvre et on sectionne la branche collatérale palmaire interne du médius de la patte gauche. — Une heure après l'opération, tous les doigts sont trouvés sensibles.

Exp. XXX. — Même sujet que dans l'expérience précédente.

On fait la section du nerf collatéral palmaire externe de l'annulaire. Une demi-heure après l'opération, il semble que la sensibilité soit intacte dans tous les points de ce doigt.

4° *Sections successives de tous les nerfs collatéraux d'un doigt.*

Exp. XXXI. — Chien pie-marron.

1° Sur la patte antérieure gauche, on fait la section du nerf collatéral pal-

Digitized by Google

maire interne de l'index. Au bout d'une demi-heure, on constate que les piqûres les plus légères de l'index produisent de la douleur, et qu'il n'y a pas de différence appréciable dans la sensibilité du bord interne et externe, de l'extrémité, antérieure ou postérieure du bourrelet;

2° On passe à la section du nerf collatéral dorsal interne du même index. Après un quart d'heure, on trouve que la sensibilité de ce doigt est légèrement atténuée sur le bord interne;

3° On coupe ensuite le nerf collatéral palmaire externe. Le lendemain matin, on examine les téguments, et on voit que la sensibilité est très-marquée vers l'angle et au côté externe de l'index; qu'elle est atténuée sur le bord interne, et moins vive que d'ordinaire dans la zone intermédiaire aux deux précédentes;

4° On sectionne enfin le nerf collatéral dorsal externe. Au bout d'une demi-heure, on trouve le bourrelet de l'index complétement insensible.

En explorant la membrane comprise entre l'index et le médius, on trouve manifestement de la sensibilité sur le bord interne de cette membrane. Cette sensibilité augmente d'autant plus qu'on se rapproche davantage du milieu de la membrane interdigitée; du milieu au bord externe, elle est comme à l'état normal.

Cette dernière expérience a une très-grande importance, elle montre qu'il doit exister des communications entre les extrémités terminales du tronc nerveux. Dès qu'il nous fut permis d'établir physiologiquement une corrélation fonctionnelle entre le médian, le radial et le cubital, l'idée d'irriter, après nos sections, les bouts périphériques des nerfs nous vint à l'esprit. Mais dans l'exposé de ces expériences, il fallait grouper celles-ci séparément, quitte à en montrer plus tard les aboutissants.

DEUXIÈME SÉRIE

Expériences sur l'état de la sensibilité dans le bout périphérique des nerfs, après les sections isolées ou combinées à des hauteurs différentes.

1° *Section de l'une des branches terminales d'un tronc nerveux. État de la sensibilité du bout périphérique de cette branche, lorsque son tronc seul est intact.*

RADIAL

Exp. I. — Chien épagneul, vieux, aveugle et peu sensible.

Sur la face antérieure de la patte gauche, on sectionne la branche du radial comprise entre le métacarpien de l'index et celui du médius.

L'animal ne paraît pas souffrir beaucoup. Au bout de quelques minutes, le bout périphérique du nerf coupé est saisi entre les mords d'une pince. Le

Digitized by Google

sujet témoigne de la douleur ; il cherche à retirer sa patte à chaque pincement.

On fait la section du cubital et du médian. On attend dix minutes ; le bout périphérique radial est irrité de nouveau ; sensibilité très-accusée. On coupe enfin le tronc du radial plus de sensibilité.

Exp. II. — Flore, chienne de chasse, très-sensible.

Sur la face dorsale de la patte droite, entre les métacarpiens de l'annulaire et du médius, on fait la section de la branche moyenne du radial. Après vingt minutes, on irrite le bout périphérique de cette branche. L'animal accuse une douleur manifeste. — On fait la section du médian et du cubital ; le résultat reste le même.

MÉDIAN

Exp. III. — On coupe le nerf collatéral palmaire interne de l'index. On attend quinze minutes ; on irrite le bout périphérique et on le trouve doué d'une sensibilité très-accusée.

Alors, on coupe successivement le nerf cubital à la face interne du bras, et le nerf radial sur la face externe de la même région. — On attend vingt minutes, et on irrite le bout périphérique du collatéral de l'index. Ce nerf est encore trouvé sensible.

Enfin, on passe à la section du tronc du médian ; après vingt minutes d'attente, on irrite à nouveau le nerf collatéral de l'index. Cette fois, la sensibilité a disparu.

CUBITAL

Exp. IV. — Chien anglais, jeune, très-impressionnable.

Sur la patte droite, on fait la section du médian, à la face interne du bras ; on sectionne également le nerf radial. On coupe ensuite le nerf collatéral palmaire externe du petit doigt.

Après vingt minutes, on excite le bout périphérique du cubital dans la plaie digitale. — La sensibilité de ce bout n'est que probable.

Vingt-quatre heures plus tard, on déterge la plaie ; on retrouve le bout périphérique de la branche du cubital. — L'irritation de ce bout occasionne manifestement de la douleur.

Enfin, on fait la section du cubital au pli du coude, et, après un grand moment d'attente, on excite le bout périphérique du nerf collatéral ; mais alors toute sensibilité a disparu.

Les expériences de ce premier groupe viennent de nous montrer que le bout périphérique d'une branche terminale d'un nerf est sensible, quand ce nerf est la seule voie de communication qui soit intacte entre cette branche et les centres nerveux. Les impressions sensitives semblent donc cheminer, dans un même nerf, du centre vers la périphérie et de la périphérie vers le centre.

Digitized by Google

La transmission se fait-elle d'un tronc sur un autre tronc? Telle est la question que nous avons cherché à résoudre par les expériences suivantes :

2° *Section de deux des troncs nerveux de la patte vers le milieu de l'avant-bras. État de la sensibilité des bouts périphériques, un nerf restant intact.*

MÉDIAN ET CUBITAL

Exp. V. — Chien courant, gris.

Sur la face postérieure de l'avant-bras gauche, on fait la section du médian; en dehors de la même région, on coupe les deux branches du cubital. — Le lendemain, on examine les bouts périphériques des deux nerfs : 1° le médian est manifestement sensible; 2° le résultat est douteux pour la branche superficielle du cubital; mais, pour la branche profonde du même nerf, la sensibilité est peut-être plus marquée que pour le médian.

Exp. VI. — Jeune chat, gris tigré.

Sur le membre antérieur droit, on fait la section du médian et du cubital, au milieu de la région antibrachiale.

Deux heures après cette opération, on irrite le bout périphérique du médian et celui du cubital. — Ces deux nerfs sont trouvés sensibles.

CUBITAL ET RADIAL

Exp. VII. — Même chien que dans l'expérience V.

Sur l'avant-bras droit, on fait la section des deux branches cutanées du radial.

Après une demi-heure, on irrite les bouts périphériques; la sensibilité est bien accusée pour chaque branche. — On coupe ensuite le nerf cubital à la partie inférieure de l'avant-bras. Deux heures après cette double opération, on examine la sensibilité des bouts périphériques, on obtient les résultats suivants : 1° sensibilité évidente des deux branches du radial; 2° sensibilité aussi accusée pour le cubital. Le lendemain, nouvel examen; même résultat.

Exp. VIII. — Petit chat, blanc.

On sectionne les deux branches du nerf radial, et on s'assure que les deux bouts périphériques jouissent d'une sensibilité très-accusée. — On coupe ensuite les deux branches du cubital à la partie interne et inférieure de l'avant-bras.

Une demi-heure après l'opération, on pince les bouts périphériques du cubital et du radial. — Ils sont très-sensibles.

MÉDIAN ET RADIAL

Exp. IX. — Chien de garde, brun très-clair.

On fait la section du médian et celle des deux branches du radial, au niveau de la partie moyenne de l'avant-bras. — Deux heures après ces sections,

Digitized by Google

on irrite les bouts périphériques des deux nerfs coupés; on les trouve sensibles.

Exp. X. — Jeune chat, noir.

Sur la patte antérieure gauche, on coupe les deux branches cutanées du radial et le nerf médian. Une demi-heure après, on irrite les bouts périphériques ; les pincements produisent de la douleur.

Ainsi, chez le chien et le chat, le bout périphérique d'un tronc nerveux est sensible, pourvu qu'il reste un seul tronc intact dans la patte.

Les impressions sensitives paraissent donc pouvoir gagner les centres en cheminant d'un tronc sur les troncs voisins. Pour déterminer plus exactement les voies de transmission et diminuer le nombre des communications, nous nous rapprochâmes de la périphérie et voulûmes rechercher la sensibilité d'une branche collatérale dont le tronc aurait été sectionné, un ou deux nerfs restant intacts dans la patte.

3° *Section de l'une des branches terminales d'un tronc nerveux, puis section de ce tronc. — État de la sensibilité du bout périphérique de la branche terminale, deux ou un seul nerf restant intacts dans la patte.*

MÉDIAN

Exp. XI. — Chien épagneul, vieux et aveugle.

On coupe le nerf collatéral palmaire externe de l'index. Quelques minutes après la section, on trouve le bout périphérique très-sensible. — On fait alors la section du médian au pli du bras. Après vingt minutes, on examine le bout périphérique du nerf collatéral; sensibilité très-accusée. — On coupe ensuite le tronc du cubital. Dix minutes après la section, on irrite le bout périphérique de la branche collatérale de l'index; à trois reprises différentes, on le trouve très-sensible.

Pour achever l'expérience, on sectionne le radial. Cette section faite, le bout périphérique du collatéral est complétement insensible.

Exp. XII. — Vieux chien épagneul.

On sectionne le nerf collatéral palmaire interne de l'index, puis le tronc du médian au-dessus du coude. — Après vingt minutes d'attente, on irrite le bout périphérique du nerf collatéral ; on le trouve doué d'une sensibilité très-manifeste. — On coupe alors le radial sur la face externe du bras. Un quart d'heure après, on irrite de nouveau le bout périphérique du nerf dans la plaie digitale ; on constate à plusieurs reprises une sensibilité très-accusée.

Pour terminer l'expérience, on fait la section du nerf cubital au-dessus du coude ; on attend vingt minutes; on irrite encore le bout périphérique du nerf collatéral, mais cette fois on ne produit plus de douleur.

Digitized by Google

RADIAL

Exp. XIII. — Chien épagneul, pie-noir.

On sectionne la branche du radial comprise entre les premier et deuxième métacarpiens. Quelque temps après la section, on irrite le bout périphérique, et l'animal accuse une douleur très-manifeste. — Alors on coupe le radial à sa sortie de la gouttière de torsion de l'humérus. Après cette section, on irrite le bout périphérique de la branche métacarpienne et on ne le trouve plus sensible.

Pour éviter toute erreur, on sectionne une deuxième branche du radial (celle qui est comprise entre l'index et le médius). On attend, puis on irrite son bout périphérique, la sensibilité n'est pas plus évidente que précédemment.

Exp. XIV. — Flore, chienne blanche.

Dans cette expérience, on sectionne la branche moyenne du radial, entre le métacarpien de l'annulaire et celui du médius. Après vingt minutes, on irrite le bout périphérique; sa sensibilité est constatée à trois ou quatre reprises différentes. — On fait alors la section du tronc du radial au sortir de la gouttière de torsion de l'humérus ; on laisse reposer l'animal pendant vingt minutes ; on irrite le bout périphérique de la branche métacarpienne ; des pincements répétés ne produisent pas de douleur.

CUBITAL

Exp. XV. — Chien d'arrêt, blanc.

Sur le bord externe de la patte antérieure gauche, on coupe le nerf collatéral palmaire du petit doigt. On attend vingt minutes, puis on irrite le bout périphérique : cette irritation détermine une douleur très-vive ; l'animal crie et retire sa patte. — On sectionne alors le tronc du cubital au pli du coude. Après vingt minutes de repos, on irrite le bout périphérique du cubital dans la plaie du petit doigt : rien de décisif. — On attend jusqu'au lendemain ; on répète l'irritation, mais sans résultat positif.

Exp. XVI. — Sur un petit chien épagneul ayant eu déjà une section du radial, on coupe le nerf collatéral palmaire externe du petit doigt. On laisse reposer le sujet pendant un quart d'heure, et l'on irrite le bout périphérique du nerf coupé : sensibilité très-accusée. — On sectionne ensuite le tronc du cubital. Après cette deuxième section, on irrite le bout périphérique du nerf collatéral ; on ne constate plus aucune trace de sensibilité, bien que l'on ait attendu plus de vingt minutes.

Exp. XVII. — Chien de la Brie, brun.

Sur le bord externe de la région digitale droite, on fait la section du collatéral du petit doigt. Après un quart d'heure, le bout périphérique de ce nerf est trouvé sensible. — On passe à la section du tronc du cubital au pli du coude. — Une demi-heure après, on irrite le bout périphérique du nerf collatéral de l'auriculaire : on ne le trouve plus sensible.

Digitized by Google

Le bout périphérique d'une branche terminale du médian, du cubital et du radial est donc sensible, tant que le tronc qui fournit cette branche est intact; si on détruit ce tronc, il n'y a que le bout périphérique de la branche du médian qui conserve sa sensibilité.

En présence de ces résultats différents et pour couper court aux hypothèses, nous irritâmes le bout périphérique des nerfs collatéraux, après leur section successive.

4° Sections successives des nerfs collatéraux d'un doigt. — État de la sensibilité des bouts périphériques.

Exp. XVIII. — Chien pie-marron, très-docile.

1° Sur la patte antérieure gauche, on fait la section du nerf collatéral palmaire interne de l'index (médian). — Après une demi-heure, on examine le bout périphérique qui est trouvé sensible.

2° On passe à la section du collatéral dorsal interne (radial). — Un quart d'heure après, on constate que les bouts périphériques du radial et du médian sont sensibles.

3° On coupe ensuite le nerf collatéral palmaire externe (médian et cubital). Le lendemain matin, des trois bouts périphériques, les deux premiers sont très-probablement sensibles (le résultat n'est pas très-net, parce que les nerfs sont contus), le troisième est manifestement sensible.

4° Enfin, on sectionne le nerf collatéral dorsal externe. Après cette section, tous les bouts périphériques deviennent insensibles.

Exp. XIX. — Gros chien de garde.

Sur le membre antérieur droit, dont le radial est sectionné depuis cinq jours, on coupe le nerf collatéral dorsal interne de l'auriculaire : peu de douleur. — Une heure et demie après l'opération, on irrite le bout périphérique; on trouve des traces de sensibilité. Bout supérieur, insensible.

Pour compléter cette deuxième série, nous relatons trois expériences démontrant qu'après la section des troncs au-dessus du coude la transmission des impressions par les bouts périphériques ne peut plus être mise en évidence.

5° Section isolée des troncs nerveux de la patte au-dessus du coude. État de la sensibilité du bout périphérique.

Exp. XX-XXI-XXII. — Sur plusieurs chiens, on fait la section isolée, du médian, du cubital ou du radial, au-dessus de l'articulation du coude. — En irritant le bout périphérique, on ne l'a jamais trouvé sensible, bien que le temps compris entre la section et l'irritation ait varié entre une demi-heure et vingt-quatre heures.

Digitized by Google

PLANCHE 3

NERFS DE LA FACE PALMAIRE

Chat. — Fig. I.

A. — Tronc du médian. Il se divise en deux branches.
B. — Branche interne donnant un filet rudimentaire au pouce.
B^1. — Branche externe recevant un filet *f* du cubital.
CCCCC. — Collatéraux fourni par le médian.
a. — Branche palmaire du cubital; elle se divise en trois branches.
b. — Branche interne; elle fournit le filet *f* au médian.
b^1. — Branche externe.
b^2. — Branche profonde.
ccc. — Collatéraux fournis par le cubital.

Homme. — Fig. II.

A. — Tronc du médian; il se divise en six branches. La plus interne fournit un filet *B* qui va s'anastomoser avec un filet *b* de la branche superficielle du cubital *a*, pour constituer une arcade d'où partent quatre filets très-ténus.

Chien. — Fig. III.

A. — Tronc du médian; il se divise en six branches.
B^1. — Branche de l'arcade nerveuse superficielle.
B^2. — Branche se perdant sur un vaisseau.
B^3 et B^4. — Branche s'unissant avec des rameaux correspondants du cubital.
B^5. — Branche formant le collatéral interne de l'index.
B^6. — Branche rudimentaire allant au pouce.
C. — Collatéral fourni par le médian.
C^1, C^2, C^3, C^4. — Collatéraux fournis par le médian et le cubital.
a. — Branche palmaire du cubital.
b. — Branche superficielle; elle abandonne un premier filet à l'éminence hypoténar et un second qui va constituer l'arcade nerveuse superficielle.
b^1. — Branche profonde; elle se divise en plusieurs rameaux : les plus externes fournissent aux muscles du petit doigt; les moyens se distribuent à la peau.
m. — Ne s'anastomose pas avec le médian.
m^1 et m^2. — S'anastomose avec la branche correspondante du médian; Les plus internes se rendent aux muscles du pouce.
ccc. — Collatéraux fournis par le cubital.

PLANCHE 4.

NERFS DE LA FACE DORSALE

Chat. — Fig. I.

A. — Branche dorsale interne du radial, fournissant au pouce et à l'index.
B. — Branche dorsale externe du radial, elle se divise en trois branches de second ordre.
CCCCCC. — Collatéraux dorsaux fournis par le radial.
a. — Branche dorsale du cubital, elle se divise en deux branches.
cc. — Collatéraux dorsaux fournis par le cubital.

Digitized by Google

Homme. — Fig. II.

A. — Branche dorsale du radial.
a. — Branche dorsale du cubital.
Toutes deux s'envoient réciproquement des filets sur la ligne médiane.

Chien. — Fig. III.

A. — Branche dorsale interne du radial fournissant au pouce et à l'index.
B. — Branche dorsale externe du radial; elle se divise en trois branches de second ordre.
CCCCCCC. — Collatéraux fournis par le radial.
a. — Branche dorsale du cubital; elle reçoit un filet *f* du radial.
c. — Collatéral fourni par le cubital.
f^1. — Filet anastomotique, dans l'épaisseur de la membrane interdigitée.

Digitized by Google

IV

CARACTÈRES GRAPHIQUES

DU

BATTEMENT DU CŒUR DANS L'INSUFFISANCE DES VALVULES SIGMOÏDES DE L'AORTE

Par E.-J. MAREY
CHARGÉ DE COURS AU COLLÈGE DE FRANCE

Avec observations cliniques, par MM. Liouville et Tridon

Bien que le diagnostic des maladies du cœur ait acquis de nos jours une grande précision, les cliniciens savent tous combien, dans certains cas, il est difficile d'éviter l'erreur. Le plus souvent un diagnostic n'est porté que sur un ensemble de signes concordants dont le nombre accroît considérablement la valeur; c'est pour cela que je crois utile d'indiquer un signe nouveau de l'insuffisance des valvules sigmoïdes de l'aorte.

L'insuffisance aortique donne au pouls un caractère de brusquerie et de violence reconnu par Corrigan et analysé depuis avec plus de précision. Bouillaud a trouvé dans le battement de l'artère une sorte de dicrotisme ou de rebondissement particulier; Duroziez, en auscultant les artères fémorales, a signalé un double bruit de souffle qui serait caractéristique de la lésion valvulaire. J'ai indiqué moi-même un signe nouveau tiré de la forme du pouls enregistré avec mon sphygmographe. Que ces signes s'ajoutent à celui que fournit l'auscultation du cœur, c'est-à-dire au souffle diastolique localisé à la base de l'organe et l'on aura les principaux éléments sur lesquels s'établit le diagnostic de l'insuffisance des valvules sigmoïdes de l'aorte.

Digitized by Google

Et cependant tous ces signes peuvent exister dans certains cas d'anévrysme de l'aorte thoracique sans que l'autopsie révèle une complication d'insuffisance valvulaire. Dans ces cas, un double bruit de souffle à la base du cœur peut faire croire à une insuffisance compliquée d'un peu de rétrécissement aortique; le pouls de Corrigan, qui s'observe très-souvent alors, enlève toute hésitation et fait admettre l'existence d'une insuffisance aortique, à moins que les signes physiques ou rationnels d'une



Fig. 1. — Tracé du pouls de la faciale d'un cheval. La première moitié représente le pouls normal; la seconde, le pouls après la rupture des valvules aortiques. On voit que sous l'influence de cette lésion, le pouls prend une grande amplitude et que la pression moyenne baisse dans les artères.

tumeur anévrysmale ne viennent rectifier le diagnostic. Or on sait que, dans certains cas, une tumeur anévrysmale intrathoracique peut être méconnue. C'est dans ces conditions que la forme graphique du battement du cœur me semble devoir donner au diagnostic une précision absolue.

J'ai publié en 1863 les résultats d'expériences faites à l'école vétérinaire de Lyon avec le professeur Chauveau. Nous avions réussi à produire sur le cheval la rupture des valvules sigmoïdes de l'aorte et dans cette reproduction artificielle d'une lésion du cœur, nous retrouvions tous les signes que l'auscultation ou l'examen du pouls fournissent en pareil cas sur les malades.

Les appareils enregistreurs que nous avons employés à cette étude traduisaient d'une manière saisissante les modifications que la circulation du sang avait subies. Ainsi, la figure 1 montre les caractères du pouls de l'artère faciale avant et après la production de cette insuffisance aortique.

D'autres changements nous étaient encore apparus dans cette expérience, ils étaient relatifs à la circulation du sang dans l'in-

Digitized by Google

térieur du cœur. Des sondes exploratrices introduites dans les cavités de cet organe[1] nous avaient signalé une modification considérable dans l'état de la circulation. Ainsi, le tracé du ventricule gauche qui, dans les conditions normales, serait semblable à la figure 2, prenait, dès que les valvules étaient déchirées, les caractères représentés figure 3.



Fig. 2. — Graphique de la pression du sang dans le ventricule gauche avant la rupture des valvules sigmoïdes.



Fig. 3. — Graphique de la pression du sang dans le ventricule gauche après la rupture des valvules sigmoïdes de l'aorte.

Je ne reviendrai pas sur l'analyse détaillée de ces graphiques, ni sur la manière dont nous avons déterminé la signification de chacun des éléments de ces courbes. Je me borne à signaler que dans la figure 2 qui représente l'état normal de la circulation, la ligne ascendante *a b* représente le début de la systole ventriculaire, la ligne à peu près horizontale *b c* correspond à la durée de cette systole, et la ligne descendante *c d* exprime le relâchement du ventricule. De *d* en *a'*, c'est-à-dire pendant la période de repos du ventricule, la courbe est presque horizontale, la légère ascension de cette ligne est produite par l'arrivée graduelle du sang veineux dont la pression est peu considérable[2].

Si l'on compare à ce type normal, celui qui est représenté figure 3 et qui est produit par l'insuffisance aortique, on voit que la différence tient surtout à la manière dont le cœur se remplit pendant son relâchement. De sorte que la ligne *d a'* qui exprime cette répétition ventriculaire s'élève d'une manière brusque et saccadée jusqu'à un point voisin de celui qu'elle atteint pendant la systole elle-même.

[1] Voir pour la description de ces expériences. *Mémoires de l'Académie de médecine* 1863, tome XXIV, pages 268 à 319; ou *Physiologie médicale de la circulation du sang*. Paris 1863.

[2] Voir pour l'analyse détaillée de ces courbes : *Physiologie médicale de la circulation du sang*, pages 69 et suiv.

Digitized by Google

Les choses devaient se passer ainsi puisque le ventricule, après la production de l'insuffisance, se remplit non-seulement de sang veineux dont la pression est faible, mais aussi de sang aortique à haute pression. Le reflux se fera jusqu'à ce qu'il y ait équilibre de pression entre l'aorte et le ventricule, à moins qu'une nouvelle systole ventriculaire se produise avant que cet équilibre soit établi. Dans tous les cas, la pression du sang dans le ventricule s'élève considérablement pendant la réplétion par reflux, de telle sorte que la systole ventriculaire dont l'énergie est limitée ne produit plus qu'un léger accroissement dans cette pression déjà voisine de son maximum. La comparaison des figures 2 et 3 montre en effet que l'ascension systolique *a b* est très-faible dans le cas d'insuffisance, car cette ligne part d'un point beaucoup plus élevé qu'à l'état normal. A l'époque où je publiais le résultat de ces expériences, il me semblait légitime d'admettre que le choc du cœur devait être modifié dans sa forme par les changements que l'insuffisance aortique amène dans la circulation ventriculaire, et j'exprimais l'espérance que, d'après la forme graphique de ce choc on pourrait avoir un jour le caractère pathognomonique de l'insuffisance des valvules aortiques.

J'ai réussi depuis quelque temps à obtenir sur l'homme, sain ou malade, un graphique du choc du cœur dans lequel se traduisent tous les détails de la circulation ventriculaire. Voici les appareils qui me servent à cet usage.



Fig. 4.— Coupe de l'*appareil explorateur* des battements cardiaques sur l'homme.

La figure 4 représente la coupe du petit appareil qui s'applique sur le cœur pour en recevoir les battements. C'est une petite

Digitized by Google

capsule de bois excavée légèrement et dont l'ouverture est elliptique. Du fond de cette capsule s'élève un ressort que l'on peut tendre plus ou moins à volonté. Ce ressort est muni d'une petite plaque d'ivoire qui déprime la région où se produit le battement du cœur. Pendant l'application de l'instrument, il se produit des mouvements incessants de la peau de la poitrine qui tantôt s'avance en poussant le ressort pendant que le ventricule fait sentir son battement, et tantôt, n'étant plus soutenue par le cœur, rétrograde en cédant à la pression du ressort. Or comme la peau de la poitrine ferme hermétiquement l'ouverture de la capsule, il en résulte un mouvement continuel imprimé à l'air contenu dans cette cavité qui communique par un tube avec l'appareil enregistreur.

Ce dernier que j'appelle *polygraphe* parce qu'il se prête également bien au graphique d'un grand nombre de phénomènes est représenté figure 5.

Un tambour à levier, très-analogue à ceux qui ont servi aux expériences de cardiographie que j'ai faites sur le cheval avec la collaboration de Chauveau, trace le graphique du choc du cœur sur une longue bande de papier qui défile au-devant de lui. On peut, avec cet appareil, obtenir des graphiques de plusieurs mètres de longueur et par conséquent faire des expériences de longue durée.

A l'état normal, le battement du cœur de l'homme présente une forme qui rappelle celle du graphique ventriculaire obtenu sur les grands animaux. L'influence de la respiration se traduit par des ondulations de la ligne d'ensemble du tracé. Chaque battement du cœur se compose d'une ascension, d'une période d'état et d'une descente suivies d'une ligne plus ou moins horizontale qui correspond au relâchement du ventricule. Les figures 6, 7, 8, représentent trois graphiques obtenus sur l'homme sain ; ce sont là quelques-unes des variétés qu'on observe dans les conditions physiologiques. La respiration plus ou moins gênée et plus ou moins fréquente, l'accélération du cours du sang par un exercice violent, produisent dans la forme des tracés des modifications que j'ai déjà indiquées[1]. L'essentiel est, pour le présent, de constater la différence fondamentale qui existe

[1] *Journal de l'anatomie et de la physiologie;* 1er avril 1865.

Digitized by Google



Fig. 5. — *Polygraphe.* Appareil destiné à enregistrer différents mouvements, qui accompagnent les fonctions de la vie.

Digitized by Google

Fig. 6. — Graphique de la pulsation du cœur de l'homme, type normal d'amplitude moyenne. L'influence de la respiration modifie un peu la forme des sommets, et sur out l'inclinaison de la ligne des minima, correspondant à la répétion ventriculaire.

Fig. 7. — Type de battement très-fort ; la respiration modifie considérablement l'inclinaison de la ligne du minima d'après laquelle il est facile de suivre le nombre et les phases des mouvements respiratoires.

Fig. 8. — Type de battement très-faible, dont l'amplitude est très-influencée par la respiration.

Digitized by Google

entre ces tracés et ceux de l'insuffisance aortique dont les figures 9, 10 et 11 représentent des types.



Fig. 9. — Battement du cœur dans un cas d'insuffisance aortique.

Fig. 10. — Id., autre cas.

Fig. 11. — Id., autre cas.

Pour faire mieux ressortir le caractère de ces graphiques, je vais représenter, dans une figure schématique, les modifications que l'insuffisance aortique produit dans le choc du cœur.

Dans la figure 12 la courbe formée par une ligne pleine repré-

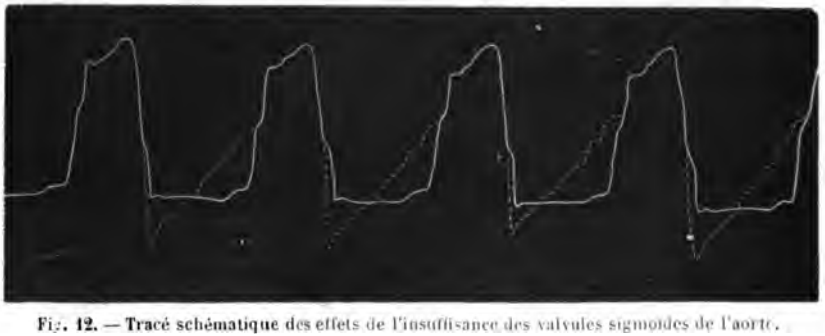

Fig. 12. — Tracé schématique des effets de l'insuffisance des valvules sigmoïdes de l'aorte.

sente le tracé du ventricule tel qu'on l'obtient dans les expériences de cardiographie sur les grands animaux. Dans ce tracé,

Digitized by Google

comme dans ceux du battement extérieur du cœur, on reconnaît facilement les différents éléments d'une révolution cardiaque : l'ascension brusque indique le début des systoles ventriculaires ; le plateau du sommet correspond à la durée de ces systoles ; la descente brusque exprime le relâchement du ventricule ; enfin la ligne horizontale inférieure exprime la durée de ce relâchement.

Dans cette même figure, la ligne ponctuée indique les modifications que le tracé subit sous l'influence de l'insuffisance aortique. C'est-à-dire, 1° *prolongation de la période de descente ;* 2° *ascension oblique du tracé pendant la période de réplétion ;* 3° *diminution de la hauteur de la période ascendante du tracé.*

Le lecteur reconnaîtra facilement les modifications que le schéma représente, s'il compare ensuite les types normaux du battement de cœur de l'homme, figures 6, 7 et 8 : aux battements obtenus dans les cas d'insuffisance aortique, figures 9, 10 et 11. La chute plus profonde de la courbe au moment de la diastole est-elle une conséquence nécessaire de l'insuffisance aortique ? C'est ce qu'il m'est impossible d'affirmer, mais les deux autres éléments, *obliquité de la ligne diastolique et diminution de l'ascension systolique* sont les conséquences nécessaires de l'insuffisance valvulaire, c'est-à-dire du reflux de sang de l'aorte dans le ventricule qu'il distend d'une manière anormale pendant sa période de relâchement.

On conçoit que la hauteur plus ou moins grande à laquelle s'élèvera la ligne diastolique exprimera l'intensité du reflux du sang de l'aorte et pourra, en quelque sorte, donner la mesure de la lésion valvulaire mieux peut-être que ne le fait l'intensité du bruit de souffle. Il m'a semblé, qu'en général, l'énergie du battement artériel est proportionnelle à l'intensité du reflux, c'est-à-dire aux dimensions de la perforation valvulaire, tandis que le souffle, loin de croître en intensité avec les dimensions de l'ouverture accidentelle, faiblirait dans les cas où celle-ci est très-large.

L'importance de ce nouveau signe de l'insuffisance aortique n'a pas besoin d'être démontrée, puisque ce signe semble être le seul qui permette à coup sûr d'affirmer que les doubles souffles entendus à la base du cœur et que les caractères du pouls ne

Digitized by Google

tiennent pas à l'existence d'un anévrysme de l'aorte thoracique.

J'ai publié[1] plusieurs observations d'anévrysmes de l'aorte dans lesquelles le caractère graphique du pouls de Corrigan était très-marqué. Ce signe, joint à l'existence d'un double souffle à la base du cœur et sur l'anévrysme lui-même, avait fait croire aux divers médecins qui avaient observé ces malades, qu'une insuffisance aortique existait à titre de complication. J'avais moi-même admis cette complication, mais plus tard l'autopsie de deux de ces malades a montré que des anévrysmes purs avaient donné naissance à cette apparence d'insuffisance aortique. Il est certain que l'étude graphique de la pulsation cardiaque, si elle eût alors été possible, eût rectifié ces erreurs.

D'autre part, en reproduisant sur un de mes *appareils schématiques* les conditions mécaniques de la circulation du sang dans le cas d'anévrysme de l'aorte, j'ai vu qu'on pouvait donner aux pulsations du tube la brusquerie du pouls de Corrigan, lorsqu'on adaptait à l'aorte une grosse ampoule de caoutchouc pour simuler les effets de l'anévrysme.

Ces différentes considérations semblent prouver toute l'importance des caractères graphiques de la pulsation cardiaque dans certains cas litigieux. C'est maintenant aux cliniciens d'apprécier à sa juste valeur l'utilité de ce signe nouveau. Je dois à l'obligeance de MM. Liouville et Tridon les observations qui vont suivre et qui exposent dans quelles conditions ont été recueillis les graphiques cliniques dont j'ai parlé dans cette note.

Peut-être trouvera-t-on que le nombre des observations et surtout des autopsies est insuffisant encore, et qu'il eût mieux valu attendre de nouveaux cas relatifs à ce nouveau signe de l'insuffisance aortique. A cela je répondrais que le caractère graphique de cette lésion cardiaque ayant été prévu à l'avance, il suffirait, à la rigueur, de le constater une seule fois pour ne conserver aucun doute sur sa réalité. Mais il faudra au contraire de longues études pour déterminer la signification clinique des différents caractères que le graphique revêt suivant le degré de l'insuffisance valvulaire.

[1] *Physiologie médicale*, page 461.

Digitized by Google

Obs. I. Recueillie par M. Tridon, à l'hôpital du Gros-Caillou. (Service de M. Gerrier.)

M. Jacques, âgé de 40 ans, au service depuis l'âge de 20 ans, toujours bien portant jusqu'à l'année 1864. A cette époque, après un exercice violent, il est pris de syncope. Il est examiné alors par M. Corvisart, qui constate chez lui une affection du cœur. Après un repos de quelque temps pendant lequel aucun accident ne se manifesta, il reprit son service sans autres accidents que des syncopes chaque fois qu'il se livrait à des exercices violents. Le 17 mai, il entre à l'hôpital, ayant eu les jours précédents plusieurs syncopes dont une assez prolongée. Depuis qu'il est à l'hôpital il va bien, comme du reste il a toujours été lorsqu'il se tenait en repos.

A l'auscultation, on entend à la base du cœur un souffle diastolique intense. La systole est accompagnée d'un souffle léger, s'étendant à la base, ce qui a fait penser à une dilatation anévrysmale de l'aorte. Mais le souffle du second temps est de beaucoup le plus intense.

Le graphique du pouls radial est celui du pouls de Corrigan, comme on le voit figure 13.



Fig. 13. — Pouls radial dans l'insuffisance aortique.

Les sous-clavières donnaient aussi des pulsations très-fortes qui, enregistrées au polygraphe, donnent non-seulement le crochet de l'insuffisance aortique, mais aussi une ondulation générale de la ligne d'ensemble sous l'influence de la respiration, ainsi que cela se voit figure 14.

Fig. 14. — Pouls de la sous-clavière dans l'insuffisance aortique.

Enfin, le graphique de la pulsation cardiaque (fig. 15) montre à un haut

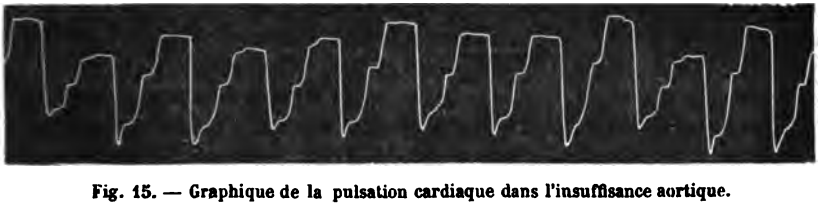

Fig. 15. — Graphique de la pulsation cardiaque dans l'insuffisance aortique.

degré : 1° que la chute diastolique est prolongée très-bas; 2° que la ligne de

Digitized by Google

diastole s'élève rapidement et par saccades ; 3° que l'ascension systolique proprement dite a beaucoup perdu de sa hauteur.

(Ce malade étant actuellement vivant, on ne peut que faire remarquer la coïncidence des signes rationnels de l'insuffisance aortique sans anévrysme, avec les signes graphiques de cette affection.)

Obs. II, recueillie par M. Tridon. Hôpital Saint-Antoine, service de M. Lorain.

Le nommé B., 64 ans, malade depuis 2 ans, époque à laquelle il fut pris d'étourdissements l'empêchant de marcher et de travailler, très-oppressé dans les mêmes circonstances. Entré à l'hôpital en 1867 ; on a constaté l'existence d'une insuffisance aortique avec ossification sénile de l'aorte.

Le 27 janvier 1868, il revient à l'hôpital avec les mêmes symptômes. On entend à la base du cœur un souffle diastolique intense. Les graphiques du pouls et du cœur sont entièrement concordants.

La figure 16 est le tracé du pouls radial ; il correspond exactement au type que M. Marey a assigné à l'insuffisance aortique sénile.

Fig 16. — Pouls radial dans l'insuffisance aortique sénile.

La figure 17, graphique de la pulsation cardiaque, présente les caractères propres à l'insuffisance aortique, précédemment indiqués.

Fig. 17. — Graphique du cœur dans l'insuffisance aortique.

Autopsie. — Cet homme est mort le 3 décembre 1848. L'autopsie faite par M. le docteur Lorain, confirme entièrement le diagnostic porté pendant la vie.

Cœur très-volumineux ; pesé avec le sang qu'il contient et avec l'aorte thoracique il atteint le poids de 1200 grammes. L'hypertrophie est bornée au ventricule gauche dont les parois ont 25 millimètres d'épaisseur. En même temps, le ventricule gauche a subi une dilatation de telle sorte que le rapport de sa capacité à son épaisseur reste à peu près normal.

L'aorte thoracique dans toute son étendue est épaisse et chargée de plaques crétacées ; au niveau de la courbure on trouve de véritables végétations ossi-

Digitized by Google

formes. La crosse de l'aorte est *très-dilatée*. L'origine des artères du cou est dépourvue d'élasticité.

L'orifice aortique complétement ossiforme est très-élargi de telle sorte que les valvules ne peuvent plus arriver au contact, bien qu'elles aient conservé à peu près leur souplesse normale. Il y a donc insuffisance aortique par dilatation et induration de l'orifice.

Il est important de signaler que, sur ce malade, l'hypertrophie énorme du ventricule gauche n'a aucunement empêché de percevoir dans le graphique la forme particulière de la période diastolique qui est le caractère de l'insuffisance.

Cette hypertrophie tenait probablement bien plus à l'existence d'une altération de l'aorte[1], qu'à l'insuffisance aortique elle-même qu'elle avait dû précéder et produire à titre d'accident consécutif.

La troisième observation a été recueillie par M. Liouville, interne des hôpitaux, qui a bien voulu me la communiquer; on la trouvera recueillie *in extenso*, à la fin de ce travail.

Je présenterai à part les graphiques recueillis sur la malade qui fait le sujet de cette observation.

La figure 18 représente le pouls radial, de cette malade, pré-

Fig. 18.

sentant à un haut degré les caractères de l'altération sénile, et légèrement ceux de l'insuffisance aortique.

La figure 19, tracé cardiaque, présente, au contraire, à un très-



Fig. 19.

haut degré les caractères propres à l'insuffisance. On verra par

[1] Voir, pour l'exposition de ma théorie de l'hypertrophie cardiaque consécutive à l'ossification aortique, *Physiologie médicale de la circulation du sang*.

Digitized by Google

l'observation que l'auscultation de la malade était très-difficile, ce qui rendait plus importants les signes graphiques dont l'autopsie a confirmé la valeur.

Voici l'observation qui m'a été remise par M. Liouville :

Obs. III. — Marie Rose B...., femme de 74 ans, garde-malade. Entrée le 6 mars 1868. — Morte le 4 avril 1868.

Cette malade, qui est affaiblie et dont le teint est un peu cachectique, est entrée à la Salpêtrière il y a trois ans.

Elle n'a, depuis ce moment, fait aucune maladie sérieuse.

Elle nous dit qu'elle ne croit pas avoir jamais eu dans sa vie de véritables accès d'asthme. — Autrefois, elle toussait un peu ; mais jamais, dit-elle, elle n'a été très-sujette aux rhumes.

Elle tousse depuis trois semaines : sa toux vient par quintes, avec expectoration de crachats blanchâtres, aérés.

Poumons. A la percussion, sonorité à peu près normale. — A l'auscultation, râles de bronchite, vibrants et sous-crépitants, disséminés.

Cœur. Battements irréguliers : le cœur est difficile à ausculter, à cause de l'abondance des sifflements.

La malade n'accuse pas de point de côté précis : seulement quelques douleurs thoraciques, vives.

Urine. Pas de sucre (Liq. de Barreswill). Légère proportion d'albumine (chaleur et acide azotique).

On prescrit : kermès, 0gr,30. — Opium.

La malade a devant nous un accès d'asthme.

Dans la journée, elle avait été calme ; elle s'était levée. On n'entendait pas de sifflement. — Ce soir, respiration sifflante, haute, aspirative, pénible. Elle dit qu'elle souffre pour avoir sa respiration. Elle tousse peu. L'expectoration est nulle pendant l'accès. — La face est un peu cyanosée : la peau de la face est moite, d'une moiteur fraîche. — Elle se plaint de souffrir, dit qu'elle va étouffer. — Le pouls est irrégulier, rapide, désordonné. — La malade est penchée en avant ; sa respiration est pénible ; elle porte ses mains à sa tête et prononce quelques plaintes.

A la percussion, sonorité retentissante des deux côtés. A l'auscultation, râles sibilants et ronflants, bruyants et nombreux des deux côtés.

Puls., 102. — Insp., 44. — Temp., 37°,8.

8 mars. — Ce matin, la malade va mieux : l'accès n'a duré qu'une heure environ.— Submatité en arrière à gauche : en ce point, les râles sont plus fort

Urine. Toujours une légère proportion d'albumine.

On prescrit un vésicatoire.

9 mars. — Vomissements toute la nuit. — Langue blanchâtre, humide ; pas de nouvel accès d'asthme.

Urine. Toujours légère proportion d'albumine.

Puls. 94. — Insp. 30. — Temp., 38°,2.

10 mars. — On entend au cœur un bruit de souffle au premier temps,

Digitized by Google

maximum à la base, se prolongeant dans les vaisseaux. La malade nous dit qu'elle n'a jamais eu de palpitations. — Dans la poitrine, sifflement bruyant, entendu à distance ; dyspnée, toux fréquente ; expectoration filante, aérée.

11 mars. — On supprime le kermès, la malade ayant vomi toute la nuit.

14 mars. — La bronchite étant moins intense, on précise mieux les bruits anormaux du cœur : sur le milieu du sternum, on entend deux bruits de de souffle, l'un au premier temps, l'autre au deuxième temps : celui du premier temps est plus fort et plus prolongé ; mais celui du second temps est aussi net.

15 mars. — La malade a vomi plusieurs fois ce matin : les matières vomies, étaient jaune verdâtre. — Il y a toujours une légère proportion d'albumine dans l'urine.

19 mars. — Le pouls est très-bondissant : l'urine contient toujours un peu d'albumine.

27 mars. — On applique un vésicatoire.

4 avril. — Vers cinq heures, étant assise sur sa chaise, la malade est prise de malaise, d'envies de vomir ; — puis sa respiration devient pénible, bruyante, accompagnée de râles bruyants. — Il y a de la toux. — Expectoration rare, peu visqueuse de crachats aérés, spumeux, au milieu desquels on distingue deux crachats larges de bulles aérées, mêlées à du sang rouge brique (crachats d'apoplexie pulmonaire). On y voit aussi quelques stries verdâtres (vomissements bilieux). La malade demande de l'air, veut se lever, est agitée. Devant nous, dyspnée, respiration plaintive ; râles bruyants, trachéaux, entendus à distance. La face est jaunâtre, altérée ; les yeux sont à demi fermés, les pupilles dilatées.

Le pouls est fort, plein, très-rapide ; — quelques pulsations irrégulières plus petites.

Puls., 150. — Insp., 42. — Temp., 38°,6.

Les extrémités sont un peu fraîches ; — cyanose de la face ; — sueur froide.

Cœur. Les bruits du cœur sont forts, si rapides, si précipités que c'est à peine si on distingue le bruit de souffle. — Les bruits ressemblent, par leur rapidité, au roulement fort de rappel : ils paraissent plus forts à la base qu'à la pointe.

La respiration est accompagnée de dyspnée, anxieuse. — L'aspiration est lente ; la respiration râlante : la face est rendue grimaçante par les efforts respiratoires. — Mouvements de la langue ; plaintes et cris douloureux pendant la respiration : elle dit souffrir par étouffement. Elle s'agite dans son lit, cherche de l'air, essaye de s'asseoir ; de temps en temps, elle retombe comme épuisée, en disant que ses forces sont à bout.

On prescrit 4 sinapismes. — Diacode. — Éther. — Ratanhia, 4 grammes. (?)

Une demi-heure après cet examen, nous la trouvons morte en arrivant près de son lit. La face, tout à fait pâle, est toute entière dans un état de fraîcheur. — Nous trouvons la bouche demi-ouverte : il en est sorti une sorte de spume blanchâtre, aérée.

Les pupilles sont égales, très-dilatées (0m,006) sous les paupières demi-closes.

Digitized by Google

Elles ne sont point contractiles devant la lumière ; il y a déjà un état un peu trouble de la cornée.

Les membres sont encore très-souples : les paupières s'abaissent facilement.

Temp. axill., 38°,4. — Temp. centrale (V.) 39°,8.

Autopsie faite le 6 avril 1868.

(40 heures après la mort.)

Rigidité cadavérique, moyennement prononcée. — Les pupilles sont égales, moyennement dilatées (0m,003).

Cavité crânienne.

Le crâne est de moyenne dureté. — Rien de spécial sur les méninges. — Le liquide sous-arachnoïdien est abondant. — Les vaisseaux de la base de l'encéphale sont altérés (sclérose sur les artères vertébrales, le tronc basilaire et les vaisseaux sylviens).

Rien à noter sur les nerfs crâniens.

Rien dans les différentes coupes symétriques du cerveau.

Les vaisseaux du corps rhomboïdal sont un peu dilatés.

Rien dans le cervelet ni dans les coupes de la protubérance et du bulbe rachidien.

Cavité thoracique.

On trouve une assez grande quantité de liquide séreux dans les deux plèvres, surtout dans la plèvre droite (1 litre environ).

Très-peu d'adhérences des deux côtés.

Pas de caillots dans les artères pulmonaires, dont la membrane interne présente çà et là des épaississements graisseux : quelques fausses membranes anciennes.

La membrane muqueuse des bronches, très-épaissie, est couverte d'un liquide purulent très-abondant.

La trachée, dans ses deux tiers inférieurs, offre une rougeur très-vive de sa membrane muqueuse, avec de nombreuses granulations folliculeuses, blanchâtres, très-petites pour la plupart, saillantes, et que l'on retrouve encore dans les bronches, jusqu'au hile du poumon seulement.

Cœur. On trouve environ un demi-verre de sérosité dans le péricarde.

Le feuillet séreux pariétal offre çà et là des épaississements blanchâtres dans certains points un peu saillants dans la cavité, et, dans un point même, il offre quelques épaississements calcaires.

Le feuillet viscéral offre également des plaques d'épaississement blanchâtre, surtout sur le feuillet qui revêt l'origine des gros vaisseaux. — On trouve de plus une adhérence ancienne entre le feuillet du péricarde et la partie latérale de l'aorte. — Insuffisance des valvules aortiques (exp. de l'eau), tenant à ce que les bords gonflés des trois valvules laissent entre eux un hiatus triangulaire.

Digitized by Google

L'index et le médius, introduits dans l'infundibulum aortique, se trouvent arrêtés au niveau de la partie supérieure de la cloison interventriculaire; l'extrémité du pouce, introduite de même, est arrêtée par un nouveau rétrécissement au niveau des valvules.

La base de la valvule auriculo-ventriculaire, au niveau de la partie supérieure de la cloison, mesure 3 centimètres au maximum, et paraît très-rétrécie dans ce sens.

L'endocarde, qui revêt la partie supérieure de la cloison, est épaissi

Les valvules sigmoïdes, fortement épaissies à leur bord libre, offrent quelques petites plaques calcaires saillantes. Le tissu du cœur est feuille-morte en beaucoup de points. — Le tissu des piliers est fibroïde en quelques points; en d'autres, graisseux.

L'*aorte* est très-altérée : à son origine, on trouve des plaques calcaires et des ulcérations athéromateuses. Dans tout le reste, plaques, ulcérations et boue athéromateuses : aussi plaques scléreuses et calcaires.

Veine cave inférieure. Un peu d'endophlébite vers l'embouchure des veines rénales.

Cavité abdominale.

Foie (poids, 1,070 gr.). Le tissu est sain. — Plaques blanchâtres sur la face convexe, au niveau de la vésicule, avec injection et vascularisation considérables. — Un petit calcul dans la vésicule, dont la face interne offre un grand nombre d'aréoles. Bile peu colorée.

Rate (120 gr.). Coque dure, résistante, couverte de petites plaques jaunâtres, saillantes, dont quelques-unes un peu plus foncées. — Pulpe ramollie dans toute son étendue.

Reins (110 gr. chacun). La capsule est adhérente et offre un état mamelonné, injecté par place. — Dans d'autres endroits, on trouve de petits kystes très-fins donnant un aspect multiloculé. — La substance interpyramidale est jaune, altérée. — A l'intérieur, dans une pyramide, on trouve un kyste plus volumineux.

Estomac. Il est un peu vascularisé.

Vessie. Rien à noter : quelques colonnes.

Utérus. On y trouve un petit corps fibreux, suspendu au fond par un pédicule. — De chaque côté, un kyste tubo-ovarien.

Digitized by Google

V

RECHERCHES

SUR LA CONCENTRATION DU SANG

CHEZ

LES BATRACIENS

Par M. Th. CHOSSAT fils (de Genève)

Suite et fin.

(Troisième article[1].)

IV

DE L'ACTION DES POISONS CHEZ LES ANIMAUX ANHYDRISÉS.

L'action des poisons varie suivant les conditions physiologiques où l'animal est placé et suivant l'état des organes ou des fonctions sur lesquels ces substances agissent. A ce point de vue, l'anhydrisation, à ses divers degrés, doit avoir sur la marche de l'empoisonnement une assez grande influence, et si, comme nous l'avons vu, la conséquence de cet état morbide est d'amener une réduction dans la quantité absolue du sang, avec épaississement graduel de ce liquide et d'arrêter ainsi, plus ou moins complétement, la circulation générale, on peut, *a priori*, penser que chez l'animal anhydrisé l'action des substances toxiques ne sera plus la même que chez l'animal sain.

C'est ce que nous allons rechercher maintenant, et ces expériences seront pour nous le critère de l'altération des fonctions d'absorption, de circulation et d'innervation.

Comme moyen d'intoxication, nous nous sommes servi de l'extrait alcoolique de noix vomique, et surtout du chlorhydrate de strychnine, cette substance étant des plus commodes à employer pour ce genre d'expériences, car ses effets toxiques, quel-

[1] Voy. les numéros de mai et juillet 1868.

Digitized by Google

que minimes qu'ils soient d'ailleurs, dans ces conditions, sont toujours assez caractérisés pour ne laisser aucun doute, pour peu qu'ils se manifestent.

Nous avons aussi toujours expérimenté en empoisonnant imultanément une grenouille anhydrisée et une grenouille saine, et en choisissant autant que possible pour cela des animaux de même poids. Cela nous permettait de déterminer d'une manière comparative le temps qui s'écoulait, dans l'état sain et dans l'état pathologique, entre le moment de l'empoisonnement et l'apparition du strychnisme.

Chez l'animal sain ces symptômes se montraient rapidement; au bout de trois ou quatre minutes, et quelquefois plus tôt, la grenouille était prise d'accès de convulsions générales débutant par un spasme initial, suivi d'une série d'autres spasmes ; ces accès apparaissaient spontanément pour ainsi dire, ou à la suite de la plus légère excitation périphérique. Aux convulsions répétées dont la durée était souvent fort longue, succédait une résolution complète, un état léthargique terminé par la période de retour signalée par M. le professeur Vulpian.

Chez les grenouilles anhydrisées, les phénomènes toxiques, tout en restant jusqu'à un certain point analogues à ceux que nous venons de décrire, étaient cependant moins caractérisés; ils n'apparaissaient que longtemps après l'introduction de la strychnine dans le système circulatoire, et encore ne se manifestaient-ils guère qu'après une excitation périphérique assez intense. A une certaine limite nous n'avons même pu obtenir aucun phénomène convulsif, quoique l'animal réagît encore sous l'impression de l'acide acétique et sous un courant galvanique faible. Enfin, il y a toujours eu absence complète de la période de retour, mais ce résultat négatif a bien pu tenir en partie aux conditions défavorables où nos animaux se trouvaient placés après la période de résolution.

Exp. VIII. 20 novembre 1867.

Anhydrisation incomplète de quatre grenouilles, suivie d'empoisonnement par la strychnine.

Huit jours après le début de l'expérience on trouve que trois de ces grenouilles présentent tous les symptômes d'une concentration du sang déjà avancée. Chez la dernière ces symptômes ne sont point encore aussi visibles.

La diminution du poids est notée comme il suit :

Digitized by Google

Le n° 1 a perdu 0,30 du poids initial du corps.
Le n° 2 — 0,41 — —
Le n° 3 — 0,31 — —
Le n° 4 — 0,24 — —

Au moment de l'intoxication ces animaux exécutent encore des mouvements d'ambulation, mais le cours du sang paraît cependant déjà interrompu dans les extrémités postérieures; la surface cutanée est sèche et la contractilité musculaire diminuée. La sensibilité est encore apparente. Ces grenouilles sont alors empoisonnées, les deux premières par l'introduction de quelques cristaux de chlorhydrate de strychnine sous la peau du dos, et la troisième par une injection hypodermique, faite au niveau de la région des lombes.

Chez ces trois grenouilles le résultat de l'intoxication fut complétement nul, car, après un temps même assez long, aucun des signes distinctifs du strychnisme ne s'était encore manifesté. Si l'on excitait l'animal assez fortement pour causer de la douleur, il cherchait à fuir, mais ni l'excitation, ni les mouvements qu'elle provoquait en lui ne faisaient naître de contractions générales ou localisées. De la strychnine placée sur le cœur mis à nu lorsque les oreillettes se contractaient encore d'une manière rhythmique, ne détermina non plus aucun spasme. Quelques heures plus tard, une partie de la strychnine fut retrouvée dans la plaie, sans dissolution apparente des cristaux.

L'examen nécroscopique, fait le lendemain, révèle dans tous les tissus les lésions symptomatiques de l'anhydrisation.

La quatrième grenouille ne se trouve pas dans des conditions si défavorables que les précédentes; elle n'a perdu que 0,24 de son poids initial; les battements du cœur sont perceptibles, et le sang n'a pas encore pris cette consistance poisseuse que l'on rencontre comme lésion caractéristique dans l'anhydrisation confirmée. Le strychnisme provoqué dans ces conditions est plus facilement appréciable. Un moment après l'injection sous-cutanée du poison, on vit apparaître, à la suite d'une excitation directe, quelques convulsions faibles mais bien moins prolongées et moins persistantes que celles qu'on observait au même instant, chez une grenouille saine qu'on venait de strychniser. Les contractions, qui se localisaient de préférence dans les muscles du tronc étaient peu intenses dans les membres postérieurs. Lorsque ces accès se furent répétés pendant quelques minutes, l'excitabilité disparut rapidement, et l'animal tomba dans le collapsus sans qu'un repos prolongé de la moelle pût l'en faire sortir.

La nécropsie est faite quelques heures après le commencement de la résolution. Les battements du cœur sont arrêtés, les oreillettes renferment un peu de sang couleur lie de vin, mais qui redevient rutilant au contact de l'air. La bile a une teinte foncée et une consistance à demi solide. Le foie est pâle. Les poumons, déjà en grande partie congestionnés, renferment de l'air. Les muscles sont privés de sang, et sont moins contractiles qu'à l'état sain.

L'expérience précédente nous ayant donné des résultats très-tranchés, quant à l'impossibilité presque absolue de l'empoisonnement dans l'état d'anhydrisation plus ou moins complète, nous avons alors opéré sur des animaux chez lesquels le sang

Digitized by Google

paraissait moins concentré, et dont la circulation capillaire n'était, par conséquent, pas encore interrompue.

En agissant ainsi, nous avons obtenu, après un temps variable, un strychnisme évident, mais très-affaibli, et ne se manifestant jamais qu'après une excitation périphérique.

Exp. IX. 22 novembre 1867.

Anhydrisation préalable de six grenouilles. Empoisonnement consécutif par la strychnine, donnant lieu à quelques convulsions tétaniques.

La marche de l'empoisonnement est consignée dans le tableau suivant.

TABLEAU IV

GRENOUILLE N° 1.		GRENOUILLE N° 2.	
Anhydrisée pendant 144 heures. — Perte en poids = 0,41 du poids initial. Encore vivace et sensible à l'acide acétique, lorsqu'on l'empoisonne avec quelques cristaux de strychnine. On obtient		Grenouille anhydrisée pendant quelques jours. La perte en poids n'est pas déterminée. La vivacité et la contractilité musculaire sont moindres qu'à l'état sain. L'animal est empoisonné par une injection hypodermique de chlorhydrate de strychnine. On obtient :	
10′ après l'empoisonnement	Excitabilité nulle.	5′	Excitabilité nulle.
18′	Extension faible des membres postérieurs, lorsqu'on excite l'animal par un courant galvanique.	7′	Apparition de quelques convulsions qui succèdent immédiatement à l'excitation et ne persistent pas.
22′	L'excitation modérée détermine une secousse brusque instantanée de tous les muscles, mais non suivie de convulsions généralisées.	10′	Abolition graduelle de l'excitabilité, amenant la cessation des convulsions.
25′	L'irritation périphérique détermine des convulsions faibles, qui ne persistent pas. Rien à l'excitation légère.	15′	Commencement de la période de résolution.
40′	Convulsions peu intenses se produisant sous l'action du galvanisme.	—	Pas de période de retour.
50′	Résolution complète.		
2 h.	Persistance du collapsus.		

Les grenouilles n°s 3, 4, 5 et 6, n'ont été anhydrisées que pendant 72 heures. La perte en poids est peu considérable. Les battements du cœur sont peu ralentis, le sang est rouge, les mouvements sont faciles et la contractilité musculaire est à peu près telle que dans l'état normal.

Digitized by Google

GRENOUILLE N° 3.

Empoisonnée par une injection hypodermique de strychnine.

5′	—
10′	Excitabilité apparente.
12′	Contraction instantanée très-passagère, provoquée par une forte excitation périphérique.
14′	Tétanos faible, non persistant.
16′	Convulsions générales survenues à la suite d'une irritation périphérique. L'animal crie et s'agite lorsqu'on fait passer un courant galvanique par les muscles du dos. L'excitabilité est diminuée. On obtient encore quelques
2h,30′	convulsions très-faibles dans les muscles sous-hyoïdiens.

GRENOUILLE N° 4.

Empoisonnée par une injection hypodermique de strychnine.

5′	—
8′	L'excitabilité est augmentée.
10′	Convulsions générales faibles à la suite d'excitations périphériques.
11′	Tétanos bien apparent, provoqué par une excitation, et persistant pendant quelques secondes.
20′	L'excitabilité commence à s'affaiblir ; par l'irritation extérieure on provoque toujours quelques spasmes, mais ils sont faibles et cessent avec la cause qui les a déterminés. Période de résolution.
25′	Dans cet état on constate que le cœur bat normalement et que l'anémie est peu sensible.

GRENOUILLE N° 5.

Empoisonnée par quelques cristaux de strychnine placés sous la peau de la cuisse.

5′	—
9′	Tétanos provoqué, très-passager d'abord, mais qui passe bientôt à des convulsions survenant par accès et se généralisant dans tous les muscles.
15′	Strychnisme caractéristique, quoique moins prononcé et moins persistant que chez l'animal sain.
20′	L'excitabilité se perd rapidement après quelques convulsions assez violentes, survenues à la suite d'une excitation légère et indirecte.
40′	Résolution et collapsus. On n'obtient plus rien même après un temps de repos prolongé.

GRENOUILLE N° 6.

Empoisonnée par des cristaux de strychnine introduits dans une plaie, à la région abdominale.

5′	—
6′	L'animal crie et se débat lorsqu'on le galvanise. Nombreux mouvements d'ambulation sans convulsions apparentes.
7′	Excitabilité un peu augmentée.
8′	Convulsions légères qui ne durent pas.
10′	Tétanos apparent très-faible.
15′	Convulsions très-manifestes à la suite d'une irritation périphérique modérée. L'excitabilité s'épuise rapidement à la suite de ces accès.
20′	Résolution. On retrouve dans la plaie une partie du poison qui y a été placé : l'absorption n'a donc pas été complète.

On dispose ensuite ces grenouilles de façon à rechercher si dans cet état, il peut encore y avoir une période de retour analogue à celle qu'on observe chez l'animal sain. Cette tentative reste sans succès.

Digitized by Google

Après avoir constaté que la concentration du sang exerce une certaine influence sur la marche de l'empoisonnement, nous avons recherché si l'on pouvait établir un rapport numérique entre le degré de l'anhydrisation et le temps nécessaire pour le développement des premiers symptômes du strychnisme; mais, sous ce point de vue, nous n'avons pas obtenu de résultats bien nets. Il y a évidemment un rapport entre ces deux facteurs; seulement il est difficile de le déterminer d'une manière exacte, parce qu'il faudrait pouvoir tenir compte de certaines circonstances qui ne sont pas aisément appréciables, comme la diminution d'excitabilité nerveuse et de contractilité musculaire, le degré normal de la sensibilité individuelle de l'animal, celui de sa réaction à l'excitation périphérique, et surtout, le chiffre exact de la perte relative de fluidité du sang.

Toutefois, en considérant l'enchaînement des phénomènes toxiques dans les expériences que nous avons rapportées, on arrive à établir d'une manière assez approximative que, dans certaines limites, le strychnisme est en raison inverse de l'anhydrisation : quant à préciser ce rapport en chiffres, il ne nous semble pas qu'on puisse y parvenir, parce que, dans ce cas, par le fait même de la concentration du sang, on n'a jamais, comme phénomène initial de l'empoisonnement, un accès convulsif spontané, c'est-à-dire succédant à une excitation intérieure, ou provoqué par une irritation périphérique insensible et indirecte. L'animal peut donc être intoxiqué déjà depuis quelques moments, sans que l'intoxication ait encore donné lieu à aucun phénomène extérieur, visible et appréciable, et c'est en réalité ce qui arrive dans un grand nombre de cas, où le strychnisme existe chez l'animal anhydrisé, mais sans pouvoir se manifester; il est à l'état latent, et pour se traduire au dehors il a besoin d'une cause d'incitation venant de l'extérieur.

Cela est si vrai que nous avons vu souvent des grenouilles strychnisées, après une anhydrisation médiocre, rester pendant longtemps immobiles à la place où l'on les avait déposées, sans présenter en apparence aucune convulsion. Mais si l'on venait à irriter l'animal, tous les muscles se contractaient aussitôt spasmodiquement; puis, une fois que l'excitation avait cessé, la grenouille retombait dans son état de demi-collapsus et y restait indéfiniment, jusqu'à ce qu'une nouvelle excitation

Digitized by Google

déterminât de nouveau chez elle quelques convulsions passagères.

Le moment précis où commence le strychnisme reste donc toujours un peu incertain ; nous donnerons, cependant, plus loin, le résultat de nos observations comparatives sur ce point d'abord chez la grenouille saine, puis chez la grenouille aux diverses périodes de l'anhydrisation et à l'état de mort imminente, et enfin chez la grenouille anhydrisée à laquelle on a restitué de l'eau, en la plaçant dans une atmosphère saturée [1].

Dans la première partie de ce travail nous avons dit à deux reprises que des grenouilles anhydrisées et remises ensuite dans l'eau, ou sous une cloche dont l'air était saturé d'eau, étaient mortes au bout de quelques jours, à la suite d'épanchements dans les cavités viscérales et d'infiltration des membres postérieurs [2]. Nous avons répété ici cette expérience, et nous avons obtenu cette fois un rétablissement presque complet, à la suite duquel ces animaux ayant été empoisonnés, ont offert tous les symptômes du strychnisme le plus normal.

Exp. X. Anhydrisation préalable et restitution d'eau chez une rainette grise et chez trois grenouilles vertes de taille moyenne et bien vivaces. Après une rétablissement en apparence complet, deux d'entre elles sont empoisonnées, et les deux autres sont sacrifiées par la section de la moelle.

15 octobre. — Début de l'expérience. — Température assez élevée.

18 octobre. — Ces grenouilles ayant été anhydrisées pendant 75 heures environ, on recherche quelle est pour chacune d'elles la perte en poids du corps. Cette perte est assez considérable et s'approche pour les n° 2 et 4 de la limite moyenne au-dessus de laquelle la vie ne paraît plus possible. Elle est représentée par les chiffres suivants :

Le n° 1	(r. temp.)	a perdu	0,20	de son poids initial.	
Le n° 2	(r. viridis)	—	0,27	—	—
Le n° 3	—	—	0,24	—	—
Le n° 4	—	—	0,32	—	—

A ce point il y a déjà une sécheresse notable de la peau avec ralentissement et diminution de fréquence des mouvements respiratoires, les battements du cœur sont affaiblis et moins nombreux qu'à l'état sain ; la circulation est un peu ralentie dans les extrémités où l'on peut voir déjà quelques stases sanguines ; les mouvements musculaires sont devenus difficiles et la démarche est anormale : elle se compose principalement de mouvements d'ambulation, entremêlés çà et là de quelques sauts à une petite distance.

[1] Tableau VI.
[2] *Archives*, mai et juin, p. 369.

Digitized by Google

Tous les symptômes généraux de l'anhydrisation encore à sa période d'augment se dessinant d'une façon bien nette, on place ces quatre grenouilles sous une cloche dont l'atmosphère intérieure est constamment maintenue au point de saturation au moyen d'un courant faible de vapeur d'eau.

Sous l'influence de cette restitution de liquide on vit les phénomènes morbides s'amender graduellement pendant les huit jours que dura cette expérience. Le poids augmenta, excepté pour le n° 1 qui, tout en se rétablissant d'une manière satisfaisante, continua à perdre quotidiennement de son poids jusqu'au dernier jour. Les mouvements du cœur s'activèrent ; la respiration redevint rapide et fréquente; le sang, quoique peu abondant, reprit sa rutilance et sa liquidité première, ainsi qu'on put le constater au moyen d'une ponction faite à la partie supérieure de la cuisse. En même temps la peau s'humecta ; la sensibilité qui avait été diminuée reparut intacte ainsi que la contractilité musculaire. Les mouvements spontanés devinrent de nouveau faciles et la vivacité se montra à peu près telle qu'à l'état normal. En plaçant ces animaux dans l'eau on vit qu'ils nageaient avec facilité; cependant deux d'entre eux (2 et 3) se tenaient volontiers immobiles à la surface et ne se déplaçaient qu'après une excitation légère.

Ces phénomènes une fois constatés, nous passerons de suite à l'exposé de l'état de chaque sujet au dernier jour de l'expérience, ainsi qu'aux résultats fournis par l'intoxication et l'examen nécroscopique.

Grenouille n° 1. — Le poids final est très-inférieur à celui du début de l'anhydrisation, ce qui provient soit de l'eau que l'animal pouvait renfermer dans son rectum au moment de la pesée initiale, soit aussi des fèces excrétées ou de l'abstinence. A part cela, l'état général est celui d'un animal sain ; toutes les fonctions de relation sont actives; la grenouille nage sans peine et sort facilement de l'eau pour se mettre au soleil.

On l'empoisonne alors avec de l'extrait alcoolique de noix vomique. Cinq minutes environ après l'injection sous-cutanée du poison, des convulsions générales apparurent, augmentèrent rapidement d'intensité, et aboutirent bientôt à un tétanos caractéristique. Ces convulsions étaient prononcées surtout dans les membres postérieurs. Si on les fléchissait à la fin d'un accès, alors que l'excitabilité paraissait anéantie, et si on laissait l'animal parfaitement en repos, les deux membres restaient à l'état de demi-flexion, mais si l'on venait ensuite à exciter, d'une manière presque insensible, une partie éloignée du corps, l'extension se produisait brusquement. Le membre postérieur droit, dont les muscles étaient à découvert, s'étendait comme un ressort, tandis que le membre gauche, encore entouré de ses téguments, revenait à l'état d'extension par petites secousses successives. La rigidité y était moindre qu'à droite.

Lorsque l'animal fut tombé dans la résolution, on examina l'état des divers organes après l'action prolongée de l'air saturé. Le cœur se contractait normalement et renfermait du sang rutilant et liquide, mais en médiocre quantité. Les poumons étaient affaissés et peu congestionnés. Foie pâle; bile abondante et très-fluide. — Viscères humides. — Muscles rouges et charnus, — pas d'infiltration des membres ni du tronc.

Digitized by Google

Grenouille n° 2. — Poids final inférieur au poids initial. L'animal est cependant vivace; les fonctions de circulation et de respiration s'accomplissent bien; les battements du cœur sont normaux; les muscles sont contractiles comme dans l'état sain, et la locomotion est normale à terre et dans l'eau. L'animal est alors empoisonné avec de l'extrait de noix vomique. Du sang rutilant sort par la plaie. Quelques instants après, des convulsions apparaissent dans le tronc, la gorge et les membres postérieurs, mais elles sont beaucoup plus fortes dans les muscles de la tête et du cou où les spasmes sont tantôt provoqués et plus souvent spontanés, que dans les pattes postérieures, où la dénudation des muscles a causé une hémorrhagie légère. Les accès se répètent pendant une heure environ, puis survient la période de résolution pendant laquelle les battements du cœur persistent.

Nécropsie. — Sang rutilant et fluide. — Poumons sains, non congestionnés. — Muscles rouges et humides. — Foie pâle. — Bile liquide. — Pas d'infiltration.

Grenouille n° 3. — Le poids initial est à peu près regagné, mais l'état général n'est pas aussi satisfaisant que celui des deux grenouilles précédentes. La locomotion est difficile; les mouvements manquent encore de spontanéité; la sensibilité, qui n'est pas égale partout, paraît moindre dans les membres postérieurs. Il n'y a cependant pas d'œdème. Placée dans l'eau, cette grenouille nage facilement, mais elle a de la propension à se tenir verticalement à la surface du liquide, et il faut l'exciter pour qu'elle gagne le fond du bocal.

On la sacrifie par la section de la moelle, ce qui provoque de nombreuses contractions fibrillaires, et on constate ensuite que l'état des divers organes est en apparence tout à fait normal, surtout du côté des fonctions de la circulation et de la respiration[1].

Sang rutilant et liquide. — Battements du cœur réguliers. — Poumons aérés. — Muscles contractiles et un peu exsangues. — Foie pâle. — Bile encore concentrée.

Grenouille n° 4. — Elle présente, comme la précédente, les mêmes symptômes d'un rétablissement encore incomplet. Le poids est moindre qu'au début de l'expérience; il y a un peu de vascularisation des pattes postérieures, mais sans œdème. La respiration est faible et lente; la sensibilité est très-accusée. L'animal nage bien et se meut aisément.

Après l'avoir sacrifiée par la section de la moelle, on trouve des lésions presque analogues à celles que nous venons de mentionner.

Les battements du cœur, quoique réguliers, sont un peu ralentis. Le sang est peu abondant et très-liquide. Les poumons sont congestionnés et affaissés. Les muscles, rouges et charnus sur le tronc, sont exsangues à la cuisse, sur l'extrémité inférieure de laquelle on peut suivre une artériole desséchée, où la circulation ne s'était pas encore rétablie. Le foie est pâle. La bile a encore une consistance anormale.

[1] Il eût sans doute mieux valu conserver ces deux dernières grenouilles pour voir les suites ultérieures de ce rétablissement, mais comme nous étions forcé de laisser l'expérience en ce point, nous avons préféré les sacrifier pour en faire l'examen nécroscopique.

Digitized by Google

Cette dernière expérience nous semble importante, car elle est, pour ainsi dire, la contre-partie des résultats que nous avons obtenus dans l'anhydrisation simple. Elle nous paraît, en effet, prouver que les troubles, que nous avons signalés dans cet état morbide, résultent bien tous de la concentration du sang et non de telle autre cause qu'on pourrait invoquer, puisque ces troubles peuvent disparaître et les fonctions des organes revenir dans leur intégrité normale, lorsque le sang recouvre, complétement ou à peu près, sa fluidité primitive. Elle prouve encore que, si, par une anhydrisation excessive, l'organisme éprouve des modifications telles, que la simple restitution d'eau ne parvienne pas à le ramener à son état normal, au contraire, après une anhydrisation modérée où la perte en poids ne dépasse pas en moyenne 0,25 du poids initial, la circulation altérée, mais non complétement interrompue, paraît pouvoir se rétablir sous l'influence de l'air saturé d'eau ; on voit alors, à mesure que le sang reprend son cours, les symptômes morbides se dissiper peu à peu, puis disparaître, et l'animal rétabli, du moins en apparence, présenter à l'action des poisons les mêmes aptitudes que l'animal sain.

Nous donnerons ici, dans les tableaux V et VI, quelques chiffres qui confirment ce que nous venons de dire.

TABLEAU V.

RAPPORTS DES POIDS AU DÉBUT ET A LA FIN DE L'EMPLOI DE L'AIR SATURÉ D'EAU.

ANHYDRISATION.						RESTITUTION D'EAU.						OBSERVATIONS.
Numéros.	Poids initial.	Poids final.	Perte absolue.	Perte proportion.	Durée de l'expér.	Numéros.	Poids initial.	Poids final.	Absorption absolue.	Absorption proport.	Durée de l'expér. en heures.	
1	19,74	13,40	6,34	0,32	120	1	13,40	»	»	»	48	Morte anémiée.
2	16,04	10,80	5,24	0,33	120	2	10,86	15,19	4,33	0,40	132	Morte infiltrée.
3	28,96	24,02	4,94	0,17	48	3	24,02	27,12	3,10	0,13	144	Morte par hémorrhagie.
4	23,98	17,28	6,70	0,27	72	4	17,28	19,55	2,27	0,13	144	Rétablie. Intoxication.
5	28,18	22,49	5,69	0,20	75	5	22,49	22,99	0,50	0,03	110	Rétablie. Intoxication.
6	7,54	5,10	2,44	0,32	48	6	5,10	6,50	1,40	0,27	168	Rétablie. Sacrifiée par section de la moelle.
7	10,03	7,59	2,44	0,24	75	7	7,59	8,70	1,11	0,14	110	Rétablie incomplétement. Sacrifiée par section de la moelle

Digitized by Google

TABLEAU VI.

TABLEAU DES RAPPORTS DE LA VITESSE DE L'EMPOISONNEMENT AUX DIVERS DEGRÉS DE L'ANHYDRISATION.

1er GRENOUILLES A L'ÉTAT NORMAL.

Numéros.	Perte en poids.	Augment. de l'excitabilité.	Convuls. provq. et non persistantes.	Convuls. provq. et persistantes.	Convuls. spont. ou succédant à une irrit. insensible.	Durée des convuls.	Perte de l'excitabilité.	Résolution.	OBSERVATIONS.
		ap. l'emp.	—	—	—	—	—	—	
1	nulle.	2'	»	3'	6'	20'	»	»	
2	»	1'	2'	»	3'	10'	»	»	
3	»	4'	8'	11'	45'	2,45'	»	»	
4	»	10'	»	12'	14'	2	3h	»	
5	»	2'	»	4'	5'	»	»	»	
6	»	2'	»	2'	3'	»	»	»	
7	»	1'	»	2'	4'	»	»	»	
8	»	1'	»	2'	3'	»	»	»	

2e GRENOUILLES ANHYDRISÉES.

Numéros.	Perte en poids.	Augment. de l'excitabilité.	Convuls. provq. et non persistantes.	Convuls. provq. et persistantes.	Convul. spont. ou succédant à une irrit. insensible.	Durée des convuls.	Perte de l'excitabilité.	Résolution.	OBSERVATIONS.
		ap. l'emp.	—	—	—	—	—	—	
1	0,20	10'	14'	»	»	30'	»	»	
2	0,26	15'	18'	21'-25'	»	50'	»	»	
3	0,21	7'	8'	9'	»	60'	»	»	
4	0,30	15'	15'	20'	»	40'	»	»	
5	0,21	7'	25'	»	»	30'	»	»	
6	0,27	25'	30'-40'	50'-60'	»	2h	»	»	
7	0,41	18'	22'	25'	»	40'	45'	50'	
8	»	5'	7'	»	»	10'	15'	20'	
9	»	10'	12'	14'-16'	»	22'	25'	3h	
10	»	8'	10'	12'	»	15'	16'	25'	
11	»	7'	»	10'	»	15'	20'	40'	
12	»	7'	8'	10'-1[illegible]'	»	30'	35'	50'	

3e GRENOUILLES A L'ÉTAT DE MORT IMMINENTE.

Numéros.	Perte en poids.	Augment. de l'excitabilité.	Convuls. provq. et non persistantes.	Convuls. provq. et persistantes.	Convuls. spont. ou succédant à une irrit. insensible.	Durée des convuls.	Perte de l'excitabilité.	Résolution.	OBSERVATIONS.
		ap. emp.	—	—	—	—	—	—	
1	0,30	»	»	»	»	»	»	»	Pas d'absorption du poison. — Le résultat de l'intoxication étant négatif, on constate une anémie générale et des lésions analogues à celles qu'on trouve chez l'animal anhydrisé.
2	0,42	»	»	»	»	»	»	»	
3	0,33	»	»	»	»	»	»	»	
4	0,25	30'	40'	»	»	»	50'	60'	

Digitized by Google

4° GRENOUILLES ANHYDRISÉES ET PLACÉES ENSUITE DANS UNE ATMOSPHÈRE HUMIDE.

Numéros.	Perte en poids.	Augment. de l'excitabilité.	Convuls. provoq. et non persistantes.	Convuls. provoq. et persistantes.	Convuls. spont. en succédant à une irritat. insensible.	Durée des convuls.	Perte de l'excitabilité.	Résolution.	OBSERVATIONS.
		ap. emp.	—	—	—	—	—	—	
1	0,13	immédiate	»	5'	5'	25'	»	»	
2	0,02	immédiate	»	3'	8'	15'	»	»	

Le tableau qui précède montre les modifications que la concentration du sang apporte dans la marche de l'empoisonnement. Il montre que ce qui différencie essentiellement le strychnisme obtenu dans cet état morbide du strychnisme normal, c'est sa faiblesse, son peu de persistance, l'absence presque complète de convulsions spontanées, et ces caractères distinctifs tiennent évidemment à l'affaiblissement du pouvoir réflexe des centres nerveux.

Un fait, qui prouve bien qu'il en est ainsi, c'est que chez l'animal anhydrisé et à l'état de mort imminente, les mouvements réflexes paraissent à peu près anéantis, et que souvent même, il n'est plus possible d'en obtenir, quel que soit le mode d'excitation. L'un des résultats de l'anhydrisation serait donc d'abolir, par suite de la sorte d'anémie particulière qu'elle détermine dans tous les organes, une partie des fonctions de la moelle de même qu'elle entraîne, dans le système musculaire, une diminution de la contractilité. On sait, en effet, que l'intégrité des fonctions nerveuses ne subsiste qu'à la condition d'une circulation plus ou moins normale, et que les grands troubles qui surviennent subitement ou peu à peu, dans la circulation, entraînent des modifications variées dans les fonctions du cerveau et de la moelle. Si les centres nerveux ne reçoivent qu'une quantité insuffisante de sang oxygéné, leur excitabilité est augmentée passagèrement, et il peut ainsi apparaître des phénomènes convulsifs sous l'influence d'une excitation légère. C'est ce que l'on observe dans l'anémie et après une saignée considérable, laquelle est généralement suivie de convulsions, lorsque la syncope est sur le point de se produire, et c'est à cette même cause que nous rapporterons les convulsions fibrillaires dont nous avons parlé. Au contraire, si la circulation est presque complétement interrompue dans la moelle, comme

Digitized by Google

cela doit arriver à une période déjà avancée de l'anhydrisation, lorsque le sang épaissi stagne dans les capillaires de cet organe, son excitabilité est abolie ou tout au moins est considérablement diminuée, et avec elle disparaît, dans la même mesure, le pouvoir réflexe. Si on empoisonne alors l'animal avec des agents qui, ainsi que la strychnine, ont pour effet d'exalter cette excitabilité, les manifestations de l'empoisonnement peuvent manquer tout à fait, les éléments anatomiques de la substance grise de la moelle étant devenus incapables de réagir sous l'influence des excitations.

En résumé, une circulation insuffisante, telle qu'elle a lieu à la période moyenne de l'anhydrisation, détermine d'abord dans les muscles des convulsions fibrillaires, par suite de l'exaltation de l'action nerveuse, puis, consécutivement à la cessation de l'arrivée du sang dans la moelle, on observe une simple diminution ou une perte totale de l'excitabilité. Cette diminution de l'excitabilité a pour effet de ralentir la manifestation du strychnisme, et sa perte complète ne permet plus à aucun symptôme toxique de se manifester.

V

Arrivé à la fin de ce travail, nous le résumerons dans les conclusions suivantes :

1°

La concentration du sang est possible chez les batraciens, mais elle est rapidement suivie de mort quand l'animal a perdu en moyenne de 0,35 à 0,40 de son poids initial.

2°

L'anémie qui résulte de la concentration du sang est la principale cause de mort, par l'arrêt qu'elle détermine dans toutes les fonctions et notamment dans celles de respiration et de circulation.

3°

Les principales modifications organiques et fonctionnelles qu'on rencontre dans l'anhydrisation, sont : la réduction de la masse totale du sang, l'arrêt du cœur, l'engorgement des poumons par du sang noir, la concentration des liquides physio-

Digitized by Google

logiques, une diminution de la contractilité musculaire et, consécutivement, une perte plus ou moins complète de l'excitabilité nerveuse.

4°

La durée de l'expérience varie avec la force du sujet et la température du milieu ambiant.

5°

Quand la perte en poids n'excède pas 0,20 à 0,25 du poids initial du corps, le sang et les tissus paraissent pouvoir recouvrer l'eau qui leur a été enlevée, et la vie se prolonge dans une certaine mesure.

6°

Lorsqu'on place un animal anhydrisé dans un air humide, si l'anhydrisation a été excessive, et si l'animal a perdu plus de 0,25 à 0,30 de son poids initial, le sang altéré profondément dans sa constitution, ne peut plus reconstituer avec l'eau, un liquide homogène : la circulation ne se rétablit pas ou ne se rétablit que d'une manière très-incomplète. Quand la perte en poids a atteint ce chiffre, l'animal paraît d'abord se ranimer dans l'air saturé d'eau ; le poids augmente, les mouvements musculaires deviennent plus faciles et la respiration est plus large. Mais après un espace de temps qui varie de un à quelques jours, il survient de l'œdème des membres postérieurs et du tronc, puis des exsudats séreux dans les cavités splanchniques, et la mort est le dernier terme de cette infiltration.

7°

Dans certaines limites, le strychnisme qu'on produit chez un animal anhydrisé est en raison inverse de l'anhydrisation, c'est-à-dire que plus l'anhydrisation est poussée loin, moins vite apparaissent les convulsions et moins elles sont intenses.

8°

Lorsque l'anhydrisation a dépassé ces limites, il n'y a plus de convulsions succédant à des excitations intérieures, convulsions dites spontanées, mais on peut encore en faire naître par une irritation périphérique intense.

Digitized by Google

9°

Si l'animal est en état de mort imminente, il ne se manifeste plus aucun phénomène toxique.

10°

Quand un animal anhydrisé a été plus ou moins complétement rétabli par la restitution d'eau, il offre par rapport à l'action des substances toxiques la même sensibilité que l'animal sain.

APPENDICE

Lorsqu'on rapproche les désordres si variés causés par la concentration du sang de ceux qui surviennent dans les affections où le corps a subi en peu de jours une déperdition considérable de liquide, on arrive bientôt à découvrir entre eux des analogies qui ne sont pas sans intérêt au double point de vue de la manière dont ces troubles se produisent et de leur influence réelle sur l'organisme. Il importe, en effet, de constater combien les lésions de l'anhydrisation ressemblent aux lésions caractéristiques de l'appareil circulatoire dans le choléra. Ces lésions, telles que la consistance poisseuse du sang et la réduction de sa masse absolue, l'engouement des poumons, la concentration des liquides; d'autre part, comme conséquence de la perte d'une partie de l'eau indispensable au fonctionnement des organes, le ralentissement des sécrétions ou même leur suppression complète, l'abolition de l'absorption, les troubles de la sensibilité et de la myotilité, toutes ces lésions, comme nous l'avons du reste déjà avancé, ne sauraient être rapportées, dans cette affection, qu'à une hyphydrémie avancée et à la perturbation qu'elle amène dans l'accomplissement des fonctions de la vie animale et de la vie végétative. C'est bien probablement encore à cette même cause qu'il faut rattacher d'abord le ralentissement, puis la suspension des battements du cœur, qu'on observe comme phénomène ultime de la période asphyxique du choléra, aussi bien que dans

Digitized by Google

les dernières heures qui précèdent la mort vers la fin de l'anhydrisation. Sur ce point, les opinions ont beaucoup varié, et encore aujourd'hui, on n'est point d'accord sur la cause réelle des troubles circulatoires qui se montrent dans cette période. Certains auteurs les attribuent à l'influence toxique de la matière cholérigène sur le système nerveux encéphalo-rachidien, ou à l'action exagérée du grand sympathique et à la contraction des vaso-moteurs; d'autres les font dériver de la déperdition des liquides par l'intestin et des emprunts faits par le sang aux liquides interstitiels des organes voisins pour réparer ses pertes. De son côté Eulenburg, se fondant sur quelques expériences de Goltz, et ne considérant la concentration du sang que comme un phénomène secondaire, rattache tous les troubles de la période algide à un phénomène réflexe qui aurait son point de départ dans les nerfs de l'intestin irrités par le flux incessant dont celui-ci est le siége; de là, il serait transmis à la moelle, puis réfléchi par le nerf vague sur le cœur où il déterminerait un affaiblissement des contractions, puis un arrêt en diastole, avec diminution de la tension artérielle et faiblesse du pouls[1].

Quoi qu'il en soit de ces diverses opinions, nous voyons un résultat analogue se produire dans l'anhydrisation, où les mouvements réflexes paraissent être à peu près abolis. On ne saurait donc considérer ce ralentissement fonctionnel du cœur et son arrêt en systole ou quelquefois, quoique rarement, en diastole, autrement que comme la conséquence de la déperdition des liquides par la peau et le poumon : cette perte agit soit directement par l'obstacle qu'elle apporte à l'oxygénation du sang stagnant dans les capillaires généraux de l'économie, soit indirectement, par un défaut d'innervation cardiaque et par l'anémie de la moelle allongée.

Quant aux troubles nerveux, qui accompagnent souvent les dernières périodes de l'hyphydrémie, ils se rencontrent aussi dans l'état pathologique qui nous occupe : on peut, en effet, dans le choléra infantile, lorsque la masse du sang est notablement diminuée, et que le sang a lui-même en partie perdu ses propriétés excito-motrices, observer souvent des convul-

[1] *Sur les troubles de la circulation dans la période asphyxique du choléra;* par A. Eulenburg. In *Gaz. hebdom. de médecine et de chirurgie.* Janvier 1867.

Digitized by Google

sions analogues à celles qui résultent de l'insuffisance de l'irrigation sanguine des centres médullaire et encéphalique.

Les faits qui précèdent font pressentir toute l'importance que peut acquérir, dans l'état morbide, une hyphydrémie consécutive à des évacuations liquides excessives et continues lorsque celles-ci ne peuvent être arrêtées, et qu'il est impossible d'empêcher la concentration du sang. Mais on comprend aussi qu'il serait peu rationnel de conclure d'un organisme aussi inférieur que les batraciens, à l'espèce humaine, sans avoir auparavant vérifié ces résultats sur les animaux supérieurs où l'organisme est plus complexe, où toutes les fonctions sont plus actives, et où, par conséquent, la vitalité plus grande, mais en même temps plus liée à l'intégrité fonctionnelle du cœur et du liquide sanguin, ne saurait résister aussi longtemps que chez les espèces inférieures lorsque le milieu ambiant intérieur vient à s'altérer. Aussi croyons-nous devoir résumer en quelques mots les principaux phénomènes qu'on observe du côté de la calorification et des fonctions végétatives chez les pigeons et les cochons d'Inde pendant l'anhydrisation. Ici, l'influence de la chaleur animale et l'importance majeure que prennent les fonctions de nutrition compliquent la question, l'inanition dont la fâcheuse influence se fait si rapidement sentir dans ces conditions expérimentales, et le refroidissement qui l'accompagne, venant ajouter une nouvelle cause de mort à celles que nous avons mentionnées[1].

Placés dans des conditions variées d'anhydrisation, nos animaux étaient alimentés régulièrement, pour éviter autant que possible les conséquences de l'abstinence. Malgré cette alimentation quotidienne, le poids du corps diminuait chaque jour, et l'animal succombait lorsqu'il avait perdu approximativement 0,4 de son poids initial. L'examen nécroscopique nous a révélé dans tous les organes des lésions identiques, ou à peu près, à celles des batraciens anhydrisés; quelquefois seulement ces lésions ont paru moins avancées. Le sang, très-peu abondant, a presque toujours conservé une certaine fluidité relative, alors même que l'évaporation à siccité d'un poids connu de sang, laissait un résidu bien plus considérable que dans l'état normal.

[1] Nos expériences sur les animaux supérieurs sont encore peu nombreuses. Nous comptons reprendre ce sujet ultérieurement et publier nos résultats in extenso.

Digitized by Google

En même temps, déjà dès les premiers jours de l'expérience, on pouvait observer des troubles du côté des fonctions digestives. Sous l'influence du ralentissement de la circulation et peut-être d'une moindre sécrétion de suc gastrique ou d'une altération de ce liquide, la nourriture, quoique préalablement ramollie dans l'eau, et par conséquent imbibée d'une certaine quantité de liquide qui devait faciliter l'action des sucs digestifs, n'était plus qu'incomplétement digérée. Bientôt, après chaque ingestion de nourriture, survenaient des vomissements répétés de matières exhalant une odeur un peu acide, souvent accompagnés de diarrhée séreuse, chez les pigeons. Chez ces derniers, en ouvrant l'estomac aussitôt après la mort, on ne trouvait généralement qu'une très-faible proportion de matières transformées par le suc gastrique ; le reste des graines s'entassait dans le jabot sans subir aucune altération ; à la fin de l'expérience le trop-plein était rendu sans effort, par simple régurgitation.

Tant que la concentration du sang était peu avancée, la température animale restait à son degré ordinaire, de 43° environ chez les pigeons ; de 36°, 38° pour les cobayes ; mais, dès que les troubles respiratoires devenaient apparents, la chaleur s'abaissait d'une manière très-sensible à la périphérie du corps, tandis que les organes intérieurs conservaient toujours leur chaleur naturelle. Un peu avant la mort, nous avons toujours trouvé les extrémités et toute l'enveloppe cutanée froides et exsangues alors que le thermomètre n'accusait dans le rectum qu'un abaissement de quelques degrés (pigeons, temp. 34°-36°, cobayes 32°-33°). — On ne pouvait donc pas admettre que le refroidissement fût la cause efficiente unique de la mort. Cette quasi-stabilité de la chaleur centrale paraît tenir à ce que la circulation cesse peu à peu dans les parties périphériques du corps : il se produit ainsi une sorte de localisation des actions chimiques, et la chaleur qu'elles engendrent ne se dissémine plus d'une façon normale, car le sang, augmenté de consistance, ne peut plus traverser les petits vaisseaux les plus éloignés du cœur.

Enfin, concurremment à ces troubles calorifiques et nutritifs, nos animaux ont aussi présenté dans les membres postérieurs des troubles de la sensibilité et de la motilité très-apparents :

Digitized by Google

nous avons noté quelquefois des soubresauts des tendons, des spasmes dyspnéiques et de légers accès convulsiformes, surtout dans les dernières périodes de la vie.

La physiologie semble donc arriver à reproduire expérimentalement dans les fonctions de circulation, de respiration, d'innervation et de nutrition, une partie des phénomènes morbides et des lésions que le choléra occasionne de son côté, par un mécanisme tout différent. Ces troubles qui sont consécutifs à l'absorption d'un miasme éminemment toxique, peuvent être reproduits, dans une certaine mesure, en diminuant la proportion de la partie aqueuse du plasma, c'est-à-dire en déterminant dans le milieu ambiant aux éléments anatomiques une altération telle, que ces éléments ne peuvent plus ni se nourrir, ni manifester leur activité d'une façon normale. Cette diminution d'eau entraînant à sa suite une diminution de la masse du sang, on voit survenir un affaiblissement, et même une demi-paralysie du mouvement et du sentiment, dans les parties les plus éloignées du centre de l'organisme. Enfin, la stase du sang dans les capillaires pulmonaires ne permettant plus qu'une hématose incomplète, le sang artériel passe à l'état de sang veineux ; et de la présence dans ce liquide d'une quantité anormale d'acide carbonique, il peut résulter des troubles respiratoires et des variations de la chaleur animale à la périphérie.

Telles sont, en résumé, les perturbations que l'hyphydrémie fait naître chez les animaux supérieurs. Cet aperçu sommaire suffit pour justifier ce que nous disions au début de cet article, à savoir que la concentration physiologique et artificielle du sang reproduit jusqu'à un certain point les phénomènes de l'hyphydrémie pathologique, telle qu'on l'observe dans l'état cholériforme, comme conséquence ultime et inévitable du flux qui s'opère incessamment par l'intestin.

Digitized by Google

VI

ÉTUDE

PHYSIOLOGIQUE, CLINIQUE ET THÉRAPEUTIQUE DU PHOSPHORE

Par le docteur LECORCHÉ

(*Suite.*)

Que le phosphore soit absorbé en nature, ainsi que déjà l'avaient pensé Orfila, Reveil, Eulenberg, on n'en saurait douter puisqu'on le retrouve dans le sang, mais le phosphore absorbé peut-il rendre compte des accidents qui se produisent durant la vie, nous ne le croyons pas et cela parce qu'il est presque sans nocuité pour le sang ou les liquides animaux. On sait en effet, qu'on peut impunément pour les parties environnantes, introduire des cubes de phosphore dans le tissu cellulaire des animaux, on sait que de notables quantités de phosphore peuvent parfois même parcourir l'intestin sans porter grand préjudice, on sait enfin et ceci, plus encore que tous les faits précédents, parle en faveur de la presque innocuité du phosphore, on sait combien sont peu étendues les lésions qui résultent pour le sang non oxygéné de son contact avec le phosphore. Lorsqu'on met dans le sang d'un animal asphyxié du phosphore en nature, même en portant le mélange à la température de 35° à 40°, on s'aperçoit que l'élément principal ne subit aucune altération , que les globules restent intacts; lorsqu'en effet, on vient à rechercher quelles sont les altérations qui résultent pour eux de ce contact, on trouve que l'examen spectral n'a subi aucune modification; ce qui du reste prouve encore leur intégrité, c'est que le sérum du sang n'est pas coloré

Digitized by Google

et qu'il ne contient pas de coagulum albumineux, ce qui ne saurait manquer si l'hémoglobine était détruite ; on ne peut donc rendre le phosphore responsable des accidents cliniques et des lésions pathologiques, qui se rencontrent dans la forme d'intoxication qui nous occupe en ce moment. Il faut de toute nécessité que dans ces circonstances il se produise aux dépens du phosphore un corps nouveau, qui puisse nous rendre compte de toutes ces manifestations.

C'est dans la formation de ce corps nouveau qu'il faut chercher l'explication des accidents qui se montrent parfois avec une instantanéité foudroyante. Ce corps nouveau, on ne saurait le méconnaître aujourd'hui, est l'hydrogène phosphoré.

Si quelques auteurs comme Nysten, Lewin, Munk et Leyden ont contesté à l'hydrogène phosphoré toute propriété toxique, c'est que leurs expériences n'ont porté que sur l'hydrogène perphosphoré spontanément inflammable, qui n'est point en cause, puisque l'hydrogène phosphoré qui se forme ici est un protophosphure et non un sesquiphosphure d'hydrogène.

Lorsqu'on évite cette erreur, il est assez facile de se convaincre des propriétés toxiques de l'hydrogène phosphoré gazeux. Il suffit de soumettre un animal à son inhalation pour voir se développer bientôt des accidents nerveux qui ne sont autres que ceux qu'ont déjà signalés Orfila, Liebig, Hunfeld, Dybkhowsky sans établir toutefois la distinction que nous cherchons à poser en ce moment. Si ce gaz en effet est administré en quantité suffisante pour produire rapidement la mort, on voit au bout de quelques minutes l'animal être pris de dyspnée, les pupilles se dilater, les fèces et l'urine être involontairement expulsées. Puis surviennent des convulsions générales avec strabisme et fréquence du pouls, et finalement la résolution des membres, prélude de la mort prochaine. Or ce groupe de symptômes est précisément celui qu'on rencontre dans certaines intoxications phosphorées.

Cette ressemblance dans la symptomatologie de l'intoxication par l'hydrogène phosphoré inhalé, et certains empoisonnements dus à l'ingestion du phosphore dans l'estomac ne suffisait pas pour conclure, sans conteste dans ces cas, à un empoisonnement par l'hydrogène phosphoré, il fallait de toute nécessité démontrer l'existence de ce gaz dans le sang. Comme l'hydrogène phosphoré

Digitized by Google

s'y conserve d'autant mieux que ce liquide renferme moins d'oxygène, comme il est presque inaltérable ainsi que le démontrent des expériences directes si le sang a préalablement été soumis à un courant d'acide sulfhydrique ou d'oxyde de carbone. En diminuant chez les animaux intoxiqués les sources d'oxygénation on comprend qu'il soit possible de retrouver, dans l'air expiré, des traces d'hydrogène phosphoré réduisant les sels d'argent, surtout les solutions de chlorure qu'elles font passer au noir. Pour arriver à cette démonstration il faut donc se placer dans les conditions les plus favorables; il faut que l'animal, en état de jeûne, soit en outre épuisé, pour que le phosphore ingéré ne rencontre ni dans l'estomac, ni dans le sang, les conditions nécessaires à son oxydation complète. On peut encore, pour y atteindre, asphyxier lentement les animaux dans l'intestin desquels on a injecté de l'huile phosphorée. En s'opposant à sa destruction on augmente ainsi dans un temps donné la quantité d'hydrogène phosphoré contenu dans le sang et en même temps que se développent les symptômes caractéristiques de l'intoxication, on peut dans l'air expiré constater la présence de ce gaz. Il suffit de placer dans le tube destiné à la sortie de l'air une feuille de papier imbibé d'une solution chlorure d'argent. On obtient alors une coloration noirâtre caractéristique, qui n'est autre que la réduction du sel d'argent par l'hydrogène phosphoré. Ce résultat seul suffit pour prouver l'existence dans le sang du gaz hydrogène phosphoré, car, de tous les produits qui peuvent se former dans l'économie aux dépens du phosphore, le gaz hydrogène phosphoré est le seul qui soit volatil à 35° ou 40° centigr., l'acide phosphoreux restant en dissolution dans le sang. L'hydrogène phosphoré existe donc bien manifestement dans le sang. Quelle en est la provenance?

Que le phosphore, en l'absence du gaz oxygène, donne lieu dans l'intestin à la formation du gaz hydrogène phosphoré, il n'y a pas lieu d'en douter. Ne sait-on pas en effet qu'à toute température, mais surtout à 30° ou 40° le phosphore en contact avec des liquides se décompose en partie pour donner naissance à de l'hydrogène phosphoré et à de l'acide phosphoreux. Que deviennent alors ces composés nouveaux. Tout portait à croire qu'ils étaient absorbés, l'acide phosphoreux formant des phos-

Digitized by Google

phites solubles, et l'hydrogène phosphoré obéissant aux lois posées par Bunsen sur la diffusion des gaz. Mais ce n'est que dans ces derniers temps qu'on a mis ce fait hors de doute. Pour démontrer que le gaz hydrogène phosphoré traverse aisément les parois intestinales et que rapidement il pénètre dans le sang, il n'y a qu'à faire arriver dans l'intestin un courant de gaz hydrogène phosphoré, et bientôt, sous l'influence d'une pression même légère, on peut constater la réalité de cette dialyse. Dix minutes, un quart d'heure après le commencement de l'expérience se manifestent les premiers symptômes de l'intoxication, en prolongeant cette expérience on peut même obtenir la preuve certaine de cette intoxication, l'air expiré réduisant les sels d'argent.

L'hydrogène phosphoré contenu dans le sang peut donc venir des composés phosphorés qui, dans l'intestin, se forment aux dépens du phosphore. Mais ne reconnaît-il point une autre source? On n'en peut douter.

On sait que le phosphore en nature peut pénétrer dans le système circulatoire. Or, une fois dans le sang n'y trouve-t-il pas toutes les conditions nécessaires à une combustion incomplète et à la formation d'hydrogène phosphoré d'une part, d'acide phosphoreux d'autre part. On peut s'en convaincre en mettant en contact du phosphore et du sang. Si l'on porte ce mélange à la température de 35° à 40°, il s'y forme et de l'hydrogène phosphoré et de l'acide phosphoreux, on peut y constater en effet l'existence de l'un et de l'autre de ces corps. A l'aide du vide et surtout lorsque la machine est puissante comme celle de Geissler, on en extrait aisément l'hydrogène phosphoré, reconnaissable à tous ses caractères. Dans le résidu reste l'acide phosphoreux qui, comme l'hydrogène phosphoré, réduit les sels d'argent. Cette propriété que l'acide phosphoreux du sang, possède à un plus haut degré que les matières extractives permettra toujours de le distinguer de ces dernières. On ne peut mettre en doute, ainsi qu'on le voit, la formation possible d'hydrogène phosphoré dans le sang, pas plus qu'on ne peut en nier la formation et l'absorption dans l'intestin. Mais, pour qu'il en soit ainsi et pour que l'hydrogène phosphoré puisse s'accumuler dans le sang, il faut que le sang ne contienne que de faibles quantités d'oxygène; s'il en est autrement, si au lieu d'être faible, débilité, l'animal est fort et

Digitized by Google

vigoureux, l'hydrogène phosphoré sera facilement brûlé et fournira, en même temps que de l'eau, de l'acide phosphorique, résultat d'une combustion complète. On peut en avoir la preuve directe. On peut transformer l'hydrogène phosphoré en eau et en acide phosphorique en faisant arriver un courant de ce gaz dans un mélange de sang oxygéné, porté à la température du corps. Chez l'animal, il suffit même, pour que cette oxydation ait lieu que l'intoxication par l'hydrogène phosphoré se prolonge quelque peu, les mouvements qu'imprimentalors au sang les contractions cardiaques et artérielles, augmentant les contacts des globules, de l'hydrogène phosphoré et de l'acide phosphoreux, déterminent la combustion de ces corps alors même que le sang ne contient que d'assez faibles quantités d'oxygène. Ce fait n'a rien d'étrange puisque, ainsi que nous le verrons, l'acide phosphorique constitue le composé ultime vers lequel tend, et auquel aboutit, toute substance phosphorée introduite dans l'économie.

Cette transformation nécessaire de l'hydrogène phosphoré en acide phosphorique, nous donne la clef de certaines particularités dont il serait, sans ces connaissances chimiques, difficile de saisir la portée. Il arrive parfois qu'un animal qui a pris du phosphore en état de jeûne et dans les meilleures conditions pour qu'il se produise une intoxication par hydrogène phosphoré, il arrive, disons-nous, que les symptômes caractéristiques de cette intoxication se dissipent peu à peu pour faire place aux symptômes de l'intoxication par acide phosphorique ou à l'ictère ou aux hémorrhagies... ou à toutes ces manifestations réunies. Si l'on vient à ouvrir cet animal, on ne trouve plus seulement la congestion des organes et les lésions pulmonaires on trouve en outre des stéatoses multiples qui se voient dans l'empoisonnement par formation d'acide phosphorique et que l'on ne rencontre pas plus que les hémorrhagies et l'ictère dans l'intoxication pure par formation d'hydrogène phosphoré. Que s'est-il passé dans ces cas? L'intoxication phosphorique a succédé à l'intoxication par hydrogène phosphoré.

Cette forme d'intoxication qui n'est autre qu'un mélange des deux formes précédentes n'arrive que lorsque la quantité d'hydrogène phosphoré produite ou dans le sang ou dans l'estomac est insuffisante pour tuer l'animal. L'acide phosphorique qui

Digitized by Google

succède à la formation d'hydrogène phosphoré se traduit au dehors par les troubles qu'il fait naître habituellement et par des lésions qui relèvent directement de son action. L'oxygène que portent les globules n'est pas seul à faire naître cette intoxication phosphorique consécutive. La combustion de l'hydrogène phosphoré et de l'acide phosphoreux s'effectue non-seulement dans le sang, mais encore et surtout dans les poumons, lorsque ces deux composés phosphorés arrivent au contact de l'air; c'est même à cette combustion dont les poumons sont le siége, et par suite à l'acide phosphorique qui en résulte plus encore qu'à la sortie de l'hydrogène phosphoré qu'il faut attribuer, ainsi que l'avait déjà pensé Orfila, ces lésions pulmonaires si étendues qu'on rencontre dans cette forme d'intoxication mixte. Ce qui porte en effet à penser que l'hydrogène phosphoré ne jouit point par lui-même, à l'égard du poumon, d'un privilége aussi funeste qu'on pourrait le croire, c'est que dans la forme pure d'intoxication par hydrogène phosphoré, alors que l'on constate des traces de ce gaz dans l'air expiré, si la mort arrive avant que l'acide phosphorique ait eu le temps de se former, on ne trouve pas des lésions aussi étendues. Dans le poumon comme dans les autres organes, il n'y a que des stases sanguines; jamais l'on ne voit de stéatose d'hémorrhagie ou d'ictère; jamais le sang n'offre les caractères qu'il revêt dans l'intoxication par formation d'acide phosphorique; nous reviendrons plus loin sur la nature des particularités qu'il présente. Lorsque l'hydrogène phosphoré est passé à l'état d'acide phosphorique, les lésions pulmonaires qu'on rencontre chez les animaux sont bien plus étendues et de nature plus variée. Elles consistent en hémorrhagies, en œdème, en inflammation elles sont l'indice certain de cette transformation, elles coïncident avec des hémorrhagies qui apparaissent vers d'autres organes, avec de l'ictère, de la stéatose, elles appartiennent au propre à notre forme d'intoxication mixte.

Si les manifestations symptomatiques dues à cette intoxication phosphorique consécutive ou mixte ressemblent, à s'y méprendre, à celle de l'intoxication phosphorique primitive, il est, dans l'intoxication phosphorique primitive, des lésions qui font ici complétement défaut et qui permettent toujours de reconnaître cette intoxication de l'intoxication con-

Digitized by Google

sécutive, la muqueuse gastro-intestinale est toujours ulcérée.

Les accidents dont il nous reste à parler maintenant, vont pour ainsi dire consacrer cette division que nous avons pu établir dans l'intoxication phosphorée, grâce à la nature des lésions et au caractère des phénomènes chimiques que présentent chez les animaux ces intoxications différentes.

De quoi se compose en effet, dans chacun de ces cas, le groupe des troubles nerveux, de manifestations bien différentes; ici nous constatons un ralentissement dans la fréquence du pouls, une diminution de pression artérielle, là nous voyons se développer tantôt des convulsions et coïncidemment une fréquence exagérée des battements cardiaques, tantôt un état comateux plus ou moins prononcé. Les premières de ces manifestations sont des accidents qui ne se développent que dans l'empoisonnement par acide phosphorique, les secondes sont, pour ainsi dire, caractéristiques de l'empoisonnement par l'hydrogène phosphoré. A quoi tiennent ces manifestations; dans le premier cas, ces manifestations sont dues à l'action de l'acide phosphorique absorbé ou de toute pièce formé consécutivement dans le sang, on n'en saurait douter, puisque c'est bien la marche que suivent les accidents nerveux provoqués par l'injection dans le sang de l'acide phosphorique dilué. C'est du reste le seul composé phosphoré dont l'action sur l'économie s'annonçe par de semblables phénomènes.

Mais quel est le mécanisme de cette action, quelques auteurs ont cru que l'acide phosphorique n'agissait qu'indirectement sur la circulation, qu'il provoquait avant tout l'atrophie aiguë du foie. Dans cette manière de voir, les troubles ne relèveraient que des acides biliaires qui, dans ces cas, s'accumuleraient dans le sang, l'acide phosphorique ne serait point en jeu. Nous ne saurions accepter cette opinion, et cela pour plusieurs raisons. D'abord les troubles circulatoires se montrent de bonne heure alors que les lésions du foie sont encore peu avancées; ensuite, le plus souvent, l'examen le plus attentif de la constitution du sang ou de l'urine ne peut y faire découvrir aucune trace d'acide biliaire, preuve certaine qu'on n'est point en droit de les incriminer en cette circonstance. Ne savons-nous pas en effet que ce n'est qu'exceptionnellement et seulement quand le catarrhe intestinal est prononcé

Digitized by Google

qu'on peut, lors d'empoisonnement par le phosphore, constater dans l'urine la présence de la biliverdine, et il est prouvé qu'il n'y a d'acide biliaire dans l'urine que lorsqu'on y trouve coïncidemment la présence de la biliverdine.

Les acides biliaires sont donc étrangers à la production des symptômes qui se manifestent dans ces cas d'empoisonnement. C'est bien à la formation de l'acide phosphorique qu'il faut rapporter tous les accidents, mais quel est son mode d'action, comment ralentit-il la fréquence du pouls? Comment diminue-t-il la pression artérielle? De nombreuses hypothèses ont été soulevées à cet égard. Les uns pensent qu'il agit à la fois sur le nerf vague et sur les nerfs excitateurs du cœur; d'autres croient qu'il n'exerce d'action que sur le nerf vague; d'autres ont quelque tendance à admettre qu'il n'a d'influence que sur le centre nerveux intracardiaque beaucoup enfin sont portés à ne voir dans ces effets sur la circulation qu'une conséquence forcée de la dégénérescence des fibres cardiaques.

La première hypothèse est inadmissible pour produire, de cette manière, une diminution de pression et un ralentissement du pouls ; il faudrait que l'acide phosphorique agisse en même temps, d'une part, comme excitant du nerf vague, et d'autre part comme paralysant des nerfs excitateurs ; ce mode d'action est peu rationnel ; du reste, il est complétement inutile à l'explication des faits. Ceux qui ont émis cette idée n'ont point pensé que pour amener les effets physiologiques que l'on constate il suffit d'une excitation du nerf vague qui provoque et le ralentissement du pouls et la dépression artérielle. Cette explication nous semblerait donc plus naturelle et, cependant, elle est peu probable. S'il en était ainsi, on verrait peu à peu au fur et à mesure que se prononcent les accidents toxiques, le ralentissement et la dépression artérielle faire place à la fréquence du pouls et à l'augmentation de pression. Ne sait-on point, en effet, qu'une excitation quelle qu'elle soit n'a qu'une durée passagère. Et bien, ce n'est point là ce qui se produit ; le ralentissement et la dépression vont toujours s'exagérant jusqu'à la mort. Il ne nous reste donc à rechercher l'explication de ces phénomènes que dans la paralysie des centres nerveux intracardiaques ou dans la dégénérescence des fibres musculaires du

Digitized by Google

cœur. Il est ici difficile de se prononcer et d'indiquer à laquelle des deux influences on a plutôt affaire. Si l'on considère l'étendue des lésions musculaires qu'on rencontre chez les animaux qui ont pris le phosphore à dose toxique, on ne saurait douter de l'importance que doit avoir dans la pathogénie des troubles qu'il détermine la dégénérescence des fibres cardiaques, mais il n'en est pas toujours ainsi : parfois la dégénérescence n'est que partielle, elle peut même manquer complétement, par exemple, lorsqu'on ne donne le phosphore qu'à dose thérapeutique, et, cependant ici encore, il y a tendance au ralentissement du pouls. Cette dégénérescence n'est donc point, à notre avis, la seule cause des troubles circulatoires. Aussi, nous paraît-il nécessaire d'admettre que la parésie des centres nerveux intracardiaques joue un certain rôle dans la production de ces phénomènes. Il est même probable que c'est d'abord sur les centres nerveux intracardiaques que porte l'action de l'acide phosphorique, et que ce n'est que consécutivement que s'accusent les altérations dégénératives que viennent, pour ainsi dire, aggraver ou mieux compléter des manifestations dues, en premier lieu, à la parésie.

Ces accidents font, on le sait, complétement défaut lorsqu'il s'agit d'intoxication par hydrogène phosphoré. Les troubles nerveux qu'on constate alors sont de tout autre nature ; ils ne sauraient donc reconnaître la même cause, la formation d'acide phosphorique. Cette différence vient s'ajouter à toutes les autres, que déjà nous avons signalées pour établir une séparation tranchée entre ces deux modes d'intoxication.

Pour se rendre compte de la nature des accidents qui se manifestent dans l'empoisonnement par l'hydrogène phosphoré, il est nécessaire de penser aux lésions cadavériques qu'on rencontre et aux altérations chimiques qui se produisent dans cette espèce d'intoxication. A l'autopsie, on ne trouve que les signes caractéristiques de l'asphyxie ; de la congestion, des suffusions sanguines des méninges, du foie, de la rate, des reins qui, jamais, ne présentent de dégénérescences. Le sang, comme nous le verrons, n'offre lui-même que les caractères spéciaux de l'asphyxie. Qu'il y ait asphyxie, il ne peut y avoir de doute à cet égard, mais comment se produit cette asphyxie ?

Pendant longtemps on avait admis que l'asphyxie pouvait être

Digitized by Google

produite par des gaz toxiques ou non toxiques. Dans ces derniers temps on a contesté aux gaz toxiques la propriété de produire l'asphyxie. Cette manière de voir est pour nous totalement erronée. L'asphyxie ne consiste pas seulement dans l'abord moins considérable de l'oxygène dans les poumons; elle peut être produite dans le sang lui-même par tout gaz qui, en vertu de son affinité grande pour l'oxygène, en prive les globules et par suite tous les organes auxquels il était destiné. Eh bien c'est à cette espèce d'asphyxie entrevue déjà par Reveil et Eulenberg, que nous avons affaire en ce moment. Nous savons qu'elle est la tendance extrême de l'hydrogène phosphoré à former de l'eau et un acide plus ou moins oxydé lorsqu'il se trouve dans un liquide contenant de l'oxygène et porté à une certaine température. Or, ce sont précisément de telles circonstances qu'il rencontre dans le sang une fois qu'il a pénétré dans le système circulatoire. Pourquoi n'admettrait-on pas qu'il provoque ainsi l'asphyxie, surtout lorsqu'on en a toutes les manifestations organiques et lorsque les troubles dynamiques eux-mêmes rappellent entièrement les symptômes caractéristiques de cet état morbide. N'est-ce point, en effet, par des mouvements convulsifs, qui parfois se généralisent, que se traduit l'asphyxie à la première période? Ne constate-t-on point à la deuxième période cette fréquence du pouls et des battements du cœur qui ne cessent que peu de temps avant l'arrêt définitif? Et bien, tous ces symptômes, nous les retrouvons dans l'empoisonnement par l'hydrogène phosphoré ; ceux qui tiennent à l'action de l'acide phosphorique font toujours complétement défaut, à moins, toutefois, que l'intoxication par hydrogène phosphoré ne soit légère et qu'elle ne permette, à un moment donné, l'existence se prolongeant, une oxydation plus complète du phosphore. C'est alors, mais seulement alors, qu'on peut voir les mouvements convulsifs faire place à la résolution ; c'est alors qu'on voit survenir le ralentissement du pouls, la dépression artérielle ; on a ainsi cette intoxication mixte dont nous parlions il n'y a qu'un instant. L'intoxication phosphorique a remplacé l'intoxication par hydrogène phosphoré ; cette dernière intoxication n'ayant pas été assez prononcée pour tuer l'animal avant le développement des accidents secondaires auxquels nous faisons allusion.

Ce qui vient encore à l'appui de cette manière de voir, ce

Digitized by Google

qui nous force pour ainsi dire à admettre l'asphyxie, c'est l'étendue des congestions dont nous avons déjà parlé, c'est ensuite l'état des globules sanguins qui, s'ils ne sont pas altérés comme dans l'intoxication par formation primitive ou consécutive d'acide phosphorique, présente les mêmes caractères que chez les animaux asphyxiés, ces caractères sont du reste analogues à ceux que communique au sang le contact direct de l'hydrogène phosphoré. Le sang des animaux qui succombent à l'intoxication par formation d'hydrogène phosphoré ne donne en effet à l'examen spectral que la raie de l'hémoglobine réduite, pour avoir les deux raies de l'hémoglobine oxygénée, il suffit de l'agiter au contact de l'air.

Pour que l'asphyxie soit assez forte pour causer la mort, il est de toute nécessité que l'hydrogène phosphoré ingéré soit, dans un temps donné, en assez grande quantité pour priver le sang de tout son oxygène.

Ce qui prouve que les accidents nerveux qui surviennent à la suite de l'absorption d'hydrogène phosphoré tiennent bien à l'asphyxie, c'est qu'ils ne se manifestent que peu à peu au bout de 1/4, de 1/2 heure. Il faut que l'hydrogène phosphoré formé ait le temps, quelle qu'en soit la dose, d'entrer en contact avec tous les globules. S'ils tenaient à l'action directe de l'hydrogène phosphoré sur le système nerveux, ils auraient certainement une rapidité d'action que nous ne trouvons pas ici.

En admettant que l'hydrogène phosphoré n'agisse pas directement sur le système nerveux, on pourrait se demander s'il ne se forme pas, au contact de l'hydrogène phosphoré et des globules, un sel d'hémoglobine analogue au cyanure d'hémoglobine, et, dans ce cas, on pourrait soupçonner que ce corps n'est pas étranger à la production des symptômes ni aux stases que l'on rencontre dans les différents organes. Les recherches les plus récentes, celles auxquelles nous nous sommes livrés nous-mêmes, semblent rendre cette hypothèse peu fondée. Jamais, jusqu'à présent, on n'a pu obtenir un sel de cette nature, sel qui serait pour l'hydrogène phosphoré l'analogue de ceux qu'on a obtenus avec l'acide cyanhydrique, avec l'oxyde de carbone, etc...; les caractères que présente le sang ne permettent guère d'espérer un pareil résultat, puisque nous avons vu que dans cette forme d'empoisonnement, l'hémoglobine est

Digitized by Google

seulement désoxygénée, et qu'il suffit, pour lui rendre ses propriétés, de l'agiter au contact de l'oxygène. En serait-il ainsi pour peu que l'hydrogène phosphoré ait contracté avec elle des attaches chimiques. Non, assurément, le spectroscope n'accuserait pas seulement l'existence de l'hémoglobine réduite, il décèlerait les caractères de la combinaison nouvelle.

D'un autre côté, les propriétés du phosphore suffisent, à elles seules pour faire rejeter, au moins avec les conditions qu'il rencontre dans le système circulatoire, la possibilité d'une combinaison avec l'hémoglobine, puisqu'à 35°-40°, le phosphore en contact avec une matière organique se transforme toujours en hydrogène phosphoré et en acide phosphoreux. C'est donc bien à l'asphyxie produite par l'hydrogène phosphoré qu'il faut rapporter les troubles nerveux généraux et circulatoires qu'on rencontre, et non point à l'action de l'hydrogène phosphoré sur le système nerveux, moins encore à l'action d'un phosphure d'hémoglobine dont l'existence, sinon impossible, est du moins, vu les propriétés du phosphore, très-problématique.

En dehors de ces troubles nerveux, dont l'explication est dans nos différentes formes d'intoxication assez facile à trouver, il en est d'autres qui portent sur la température et qui méritent d'attirer toute notre attention. Ils sont d'autant plus dignes d'intérêt, qu'ils peuvent être utilisés en thérapeutique. Quant aux phénomènes d'excitation que les auteurs ont attribués au phosphore, nous nous en occuperons plus loin, bien que nous n'y croyons guère, attendu que dans nos expériences il ne nous a pas été permis d'en constater l'existence.

Les changements qui surviennent dans la température chez les animaux qui prennent une dose élevée de phosphore de 0,05 à 0,25 par jour, peuvent être caractérisés d'un seul mot : il y a diminution de température, diminution qui peut être de 3°, 4°, 5° et plus.

Cet abaissement de température tient à la diminution des combustions normales. Seulement, dans les différentes formes d'intoxication, le mécanisme est différent. Dans l'intoxication par formation d'hydrogène phosphoré, cette diminution est certainement due à la combinaison inévitable de l'oxygène du sang avec l'hydrogène phosphoré et l'acide phosphoreux

Digitized by Google

qui passent à l'état d'acide phosphorique. Dans l'intoxication par formation primitive ou consécutive d'acide phosphorique, comme il y a destruction des globules, il n'y a rien d'étonnant à ce que baissent les combustions, puisque le sang porte aux organes une quantité d'oxygène bien moins grande que celle qu'on trouve à l'état normal. Ajoutez, en outre, ce qui n'est point indifférent à signaler, que dans cette forme d'intoxication il y a ralentissement des battements du cœur et diminution de la pression artérielle, et, par suite, abord de sang moins considérable vers les organes.

Déjà, nous avons eu l'occasion d'avancer que l'acide phosphorique constituait l'oxydation ultime du phosphore dans tout empoisonnement produit par cette substance. Pour appuyer notre assertion, jusqu'ici nous n'avons employé que l'analogie que présentent les lésions et les symptômes de l'empoisonnement par l'ingestion phosphorée, avec celles qui se manifestent lorsque l'intoxication est due à l'injection d'acide phosphorique dans le sang. Pour donner de cette assertion une preuve irréfragable, il nous restait à rechercher quelles sont les modifications qui surviennent dans les différentes sécrétions et principalement dans la sécrétion urinaire sous l'influence de l'administration du phosphore. Lorsque l'empoisonnement phosphoré a été pour ainsi dire instantané, lorsqu'on a tout lieu de soupçonner qu'il est dû à la formation de l'hydrogène phosphoré dans le sang ou à l'absorption de ce gaz préalablement formé dans l'intestin, l'urine ne présente que d'assez faibles altérations, et, cependant, dans ces cas mêmes, les phosphates sont notablement augmentés. Si l'empoisonnement a été plus lent, si dans le sang l'hydrogène phosphoré a eu le temps de se brûler complétement et à plus forte raison si l'oxydation a eu lieu dans l'estomac, toujours on trouve des modifications qui ne varient que par le plus ou moins d'intensité.

Ces modifications consistent dans des changements qui surviennent dans le mode de combustion et par suite dans la proportion des sels qui ne font que traduire au dehors les modifications que subissent ces combustions organiques. Une expérience prise au hasard dans celles que nous avons entreprises à ce sujet fera mieux, que toutes les explications possibles, comprendre l'importance de ces modifications.

Digitized by Google

Un chien adulte reçut pendant trois jours, à l'un de ses repas, une dose d'huile contenant 0gr,15 de phosphore. Il mourut le quatrième jour. A l'autopsie on put constater l'existence des lésions caractéristiques de l'intoxication par absorption d'acide phosphorique formé dans l'estomac : des inflammations stéatosiques multiples, des ulcérations, une vive injection de l'intestin, des mucosités sanguinolentes remplissant le tube digestif. Dès le second jour de l'ingestion phosphorée en même temps que baissait de 3° ou 4° centigr. la température normale, ce chien nous présentait de notables changements dans la constitution de l'urine. Le chiffre des phosphates était manifestement augmenté, il dépassait de beaucoup le chiffre des sulfates. Cette augmentation n'était point seulement relative; elle était bien réellement absolue, car la quantité d'urine écoulée dans les vingt-quatre heures, au lieu d'être diminuée par le fait de l'ingestion phosphorée, était plutôt augmentée. Loin de suivre cette progression croissante du chiffre des phosphates, le chiffre de l'urée comme celui des sulfates va toujours baissant. Cette diminution est en raison des quantités de phosphore absorbées sous une forme ou sous une autre.

L'analyse de l'urine excrétée le deuxième jour de l'ingestion fournit à peu près les mêmes résultats.

Le troisième jour, les phosphates, tout en restant plus considérables qu'à l'état normal, baissèrent légèrement en même temps que l'urée ; aucune de nos analyses ne nous permit de constater une augmentation des sulfates ; loin de là, ils nous parurent toujours diminuer et cette diminution fut toujours en raison inverse de l'augmentation des phosphates. C'est assurément à l'oxydation du phosphore ingéré qu'il faut attribuer cette modification ; on ne saurait en trouver l'origine ailleurs. Les phosphates, on le sait, en dehors des intoxications, sont toujours proportionnés aux combustions des substances albumineuses qui contiennent la totalité ou la presque totalité du phosphore nécessaire aux besoins de l'économie. Lorsque les phosphates viennent de pareille source, les sulfates sont également augmentés et la quantité d'urée, loin de baisser, s'accroît en d'égales proportions. Ce n'est point ce qui se produit dans les cas dont nous parlons, puisque les sulfates et l'urée sont toujours diminués.

Digitized by Google

Les phosphates ont donc ici forcément une source qui leur est propre; et cette source est très-certainement le phosphore ingéré. Si l'origine des phosphates est bien celle que nous indiquons, on a lieu de s'étonner de ne point en voir augmenter encore la proportion le deuxième et le troisième jour de l'intoxication, l'ingestion du phosphore continuant. Néanmoins, cette anomalie apparente a peut-être sa raison d'être dans la rapidité même de l'intoxication, et, par suite, dans l'intensité des désordres que toujours elle provoque. Dans cette forme d'intoxication, lorsque l'acide phosphorique est formé en excès dans l'intestin, l'ingestion est plutôt apparente que réelle, l'absorption ne pouvant plus se faire d'une façon normale à la surface d'un intestin qui, dès le deuxième jour, n'est pas seulement injecté mais déjà largement ulcéré, ainsi que l'attestent les selles sanguinolentes que l'animal commence à rendre à cette époque. Ces résultats confirment, en partie, l'opinion physiologique que nous émettions plus haut quand nous disions que loin de constituer pour nous une condition nécessaire à l'absorption, et par suite à l'empoisonnement l'ulcération gastro-intestinale nous semblait constituer à cette intoxication un obstacle plus ou moins grand. Nous avons pu, du reste, nous assurer *de visu*, de toute la valeur de cette opinion, chez les animaux que nous avons empoisonnés, en leur administrant du phosphore au moment des repas, nous avons toujours constaté que la mort était d'autant plus rapide que la muqueuse gastro-intestinale était moins ulcérée.

Si le troisième jour de l'intoxication les phosphates ne continuent pas d'augmenter, c'est qu'outre les ulcérations gastro-intestinales, qui sont encore plus étendues, l'ingestion phosphorée n'a souvent lieu que d'une façon très-incomplète; l'animal, sans appétit, ne prend alors qu'une assez faible quantité des aliments qui lui sont présentés et, par conséquent, du phosphore qu'ils contiennent. Ces causes ne sont pas les seules qui puissent rendre raison de la diminution relative des phosphates expulsés par l'urine le troisième jour de l'intoxication. Il faut, en outre, pour bien comprendre cette diminution penser à l'état de prostration qui toujours dans ces cas accompagne l'administration, du phosphore; la circulation est, comme on le sait, ralentie, la pression artérielle, diminuée, la

Digitized by Google

respiration moins étendue, toutes causes qui agissent d'une manière efficace pour diminuer l'entrée de l'oxygène dans le sang, et par suite, l'étendue des combustions.

Si au lieu de donner le phosphore à dose toxique, on l'administre à dose thérapeutique, on peut encore constater, mais en petit, dans le mode des oxydations des changements qui se rapprochent de ceux dont nous venons de parler. Dans tous les cas où nous avons administré le phosphore à petite dose, là encore, nous avons vu augmenter le chiffre des phosphates et considérablement diminuer celui des sulfates et de l'urée, preuve certaine que dans ces cas encore les phosphates produits dans l'économie et retrouvés dans l'urine ne reconnaissent qu'en partie la même origine que les sulfates qu'on y rencontre alors en même temps, la combustion des substances albuminoïdes. S'il en était autrement, on verrait persister le rapport qui existe normalement entre le chiffre de ces deux espèces de sels, rapport qui, comme nous l'avons vu, est toujours détruit dans le cas d'intoxication phosphorée. C'est bien au phosphore ingéré qu'il faut, de toute nécessité, faire honneur de cette augmentation des phosphates.

Cette augmentation dans la proportion de l'acide phosphorique et par suite dans celle des phosphates ne peut se faire qu'aux dépens des combustions normales, aussi, n'est-il pas étonnant de voir baisser le chiffre des sulfates et celui de l'urée.

Lorsque, chez un animal soumis à la médication phosphorée, on vient à suspendre toute ingestion, on voit rapidement baisser le chiffre des phosphates, qui bientôt atteint sa limite normale sans la dépasser toutefois. Le phosphore ne semble donc pas s'accumuler dans l'économie comme ont pu l'avancer quelques auteurs ; nous aurons plus tard, à propos de la thérapeutique, à utiliser cette donnée physiologique.

(*Sera continué.*)

Digitized by Google

VII

SUR L'ACTION PHYSIOLOGIQUE

DES SULFATES DE POTASSE, DE SOUDE ET DE MAGNÉSIE

EN INJECTION DANS LE SANG

Par MM. F. JOLYET et CAMOURS

Nous nous proposons, dans ce travail, de démontrer :

1° Que les injections, dans les veines, des sels neutres (sulfate de soude et sulfate de magnésie) qui sont journellement employés comme purgatifs dans l'intestin, ne produisent pas la purgation.

2° Que ces mêmes injections permettent de distinguer par leurs propriétés toxiques, et leurs effets physiologiques, les sulfates de potasse, de soude et de magnésie.

Les injections dans le sang, de divers sels de potassium et de sodium, ont souvent été faites par les physiologistes, dans le but plus spécial de différencier par leurs propriétés toxiques, ces deux métaux alcalins.

Les expériences les plus nettes sur ce point sont celles de M. Grandeau (Voy. *Journal de l'anatomie et de la physiologie*, etc., par M. Ch. Robin, 1864 : Expériences sur l'action physiologique des sels de potassium, de sodium et de rubidium.) Elles démontrent :

1° Que les sels de soude peuvent être introduits dans la circulation sans produire d'accidents, et que des doses très-fortes n'amènent pas la mort.

2° Que les sels de potasse injectés dans le sang, sont éminem-

Digitized by Google

ment toxiques et que des doses très-faibles suffisent pour amener une mort foudroyante.

Les expériences de M. Cl. Bernard ont appris que les sels de potasse portent leur action sur le tissu musculaire, et que la mort causée par l'injection de ces sels dans le sang, est due à l'arrêt subit du cœur avant la cessation des mouvements respiratoires.

Dans ses recherches sur l'action physiologique des sels de potassium et de sodium, P. Guttmann (*Berliner klinische Wochenschrift*, 1865, n°s 34, 35 et 36), étudie mieux qu'on ne l'avait fait avant lui le mode d'action de ces composés. D'après ses observations, tous les sels de potassium (à l'exception du bromure et iodure, et des sels dont l'acide est toxique par lui-même) ont une action toxique égale, et tous portent en particulier leur action sur le cœur dont ils diminuent d'abord la force et la fréquence des battements, et dont ils amènent l'arrêt par paralysie de l'appareil musculaire de cet organe, qui, une fois au repos, ne réagit plus sous l'excitant électrique. La différence la plus plus grande entre l'action physiologique des sels de potassium et les sels de sodium, c'est que ces derniers n'ont aucune action sur le cœur, comme Blake l'avait déjà observé. (*Edinburgh medical Journal*, 1839.)

Sur ces deux points, propriétés toxiques et action intime des sels de potasse, nos expériences sur le sulfate de potasse, ne font que confirmer les données déjà acquises.

Pour ce qui est de l'action des sels de magnésium et du sulfate de magnésie en particulier en injection dans le sang, elle n'a pas été à notre connaissance du moins, beaucoup étudiée, et nous ne saurions nous rattacher à l'opinion de M. Rabuteau (*Étude expérimentale sur les effets physiologiques des fluorures et composés métalliques en général;* Thèse de Paris, 1867) qui, d'après une expérience sur le chlorure de magnésium, conclut que ce métal est tout aussi inoffensif que le sodium.

SULFATE DE POTASSE.

Les expériences que nous allons rapporter, sont destinées à montrer l'action que le sulfate de potasse exerce sur le cœur et les muscles. Pour bien mettre en évidence l'action sur le

Digitized by Google

cœur, il fallait faire l'expérience sur un animal soustrait à toutes les causes qui peuvent modifier le rhythme et la fréquence des battements de cet organe. Pour cela, nous avons employé la méthode du double empoisonnement. C'est sur des chiens curarisés jusqu'à la perte complète de l'excitabilité des nerfs moteurs à l'électricité que nous avons fait nos injections. — Par ce procédé, nous pouvons, en entretenant la respiration artificiellement, mettre le cœur à découvert, et observer directement les troubles résultant de l'introduction de la substance dans la circulation.

Exp. I. — 8 juillet 1868. — On empoisonne une chienne adulte, de petite taille, en injectant sous la peau quelques centigrammes de curare en solution. — Au bout d'un certain temps, les signes de l'empoisonnement se manifestent. — On entretient la respiration artificiellement pendant une heure. A ce moment, le nerf sciatique mis à nu n'est plus excitable.

On met le cœur à découvert : les pulsations sont très-régulières, mais assez fréquentes. (On a coupé les deux pneumogastriques.) A 9 h. 55′, on injecte lentement dans la veine crurale gauche deux centimètres cubes d'une solution de sulfate de potasse au 10e (soit 20 centigrammes de sulfate de potasse).

Le phénomène qui se manifeste tout d'abord du côté du cœur, c'est un ralentissement, une sorte d'hésitation dans les battements. A ce ralentissement qui n'est que passager, succède presque aussitôt une accélération très-grande des battements du cœur ; il y a, autant qu'on en peut juger, un tiers ou la moitié des battements en plus qu'avant l'injection.

Puis il arrive un moment où les pulsations se troublent : elles présentent des séries accélératrices séparées par des moments d'arrêt ; des séries de battements fort séparées par des battements faibles.

Puis les pulsations du cœur s'éloignent de plus en plus, et sont remplacées par des contractions partielles et comme vermiculaires du ventricule, qui se laisse à mesure distendre par le sang qu'il ne chasse plus.

10 h. 1′. Arrêt complet du cœur en diastole. Le sang du cœur, recueilli dans une soucoupe, se coagule très-rapidement.

Cette expérience a été répétée trois fois avec des résultats identiques. Il a suffi d'injecter 2 à 3 centimètres cubes de la solution de sulfate de potasse, chez des chiens de petite taille pour produire les troubles du cœur et son arrêt complet, en quelques minutes.

Dans une autre série d'expériences, nous avons pratiqué les injections de sulfate de potasse, dans le sang, chez les grenouilles.

Voici le procédé auquel nous nous sommes arrêtés :

Digitized by Google

Nous faisons l'injection dans le système artériel. Pour cela nous mettons à découvert la partie terminale de l'aorte et sa bifurcation en artères iliaques, et c'est dans l'une de ces artères que nous introduisons une fine canule, et que nous faisons l'injection. La canule de la seringue est introduite dans l'artère, jusque près de l'aorte, de telle façon que lorsqu'on injecte le liquide par huitième de goutte de la seringue de Pravas, celui-ci passe aussitôt dans l'artère du côté opposé, se répand dans tout le membre postérieur correspondant, pour revenir ensuite au cœur par le système veineux.

Ce procédé a l'avantage d'isoler du même coup un des membres de l'animal (le membre postérieur dans l'artère duquel on fait l'injection) de l'action de la substance.

Exp. II. — Sur une grenouille verte ayant 70 battements au cœur à la minute, on injecte, à 2 h. 26′, dans l'artère iliaque gauche 15 centigrammes de la solution de sulfate de potasse au 10ᵉ.

Pendant qu'on pousse l'injection très-lentement, on observe dans les muscles de la cuisse, puis dans ceux du mollet, de petites contractions fibrillaires et de petites trémulations des doigts de la patte, du côté droit. Ces contractions qui donnent au membre un léger degré de roideur, cessent au bout de 2 minutes. Le membre détaché et étendu ne se rétracte pas.

2 h. 30′. On observe le cœur : 20 pulsations à la minute. Le ventricule reste un temps relativement très-long en diastole. Sa contraction est inégale ; des parties du ventricule pâlissent, tandis que d'autres ne se vident pas. L'oreillette se contracte à peine et irrégulièrement.

La grenouille détachée exécute des mouvements énergiques de la patte postérieure droite ; la gauche reste étendue et paralysée. Faiblesse du train antérieur qui est légèrement affaissé ; sensibilité conservée partout.

2 h. 38′. 50 battements au cœur ; plus réguliers, l'oreillette se contracte avec plus de force ; de temps en temps, repos plus ou moins prolongé du cœur.

Le mouvement commence à revenir dans le membre postérieur droit, dont la cuisse se fléchit lentement sur le tronc.

2 h. 50′. 60 battements au cœur, forts et réguliers.

4 h. 10′. État normal de la grenouille, — membre postérieur droit très-vigoureux ; — membre postérieur gauche (vaisseaux liés) commence à se paralyser.

Exp. III. — On isole sur une forte grenouille les artères et les nerfs lombaires, et on injecte dans l'artère iliaque gauche, à 12 h. 52′, 20 centigrammes de la solution de sulfate de potasse. — Pendant qu'on pousse l'injection, on n'observe pas les contractions fibrillaires qui se manifestent ordinairement alors dans la patte droite.

1 heure. On excite, au moyen de la pince de Pulvermacher, les nerfs lom-

Digitized by Google

baires du côté droit. — Aucune contraction dans les muscles de la patte. — Le même excitant, porté directement sur les muscles, ne provoque également aucune contraction.

Au contraire, contractions très-nettes par l'application de la pince sur les muscles de la patte gauche (vaisseaux liés). L'animal exécute du reste avec cette patte des mouvements énergiques.

1 h. 5′ et 1 h. 10′. Mêmes résultats : inexcitabilité des muscles à droite, excitabilité à gauche.

1 h. 20′. La contractilité commence à revenir dans les muscles de la cuisse du côté droit. On la met également en évidence par l'électrisation des nerfs lombaires. Le membre est toujours paralysé pour la grenouille.

1 h. 35′. Mouvements spontanés dans la patte postérieure droite, qui a repris en grande partie son énergie.

Chez les grenouilles, les troubles apportés dans les battements du cœur ne sont que passagers et jamais ils ne vont jusqu'à l'arrêt de l'organe. C'est que les doses de sulfate de potasse (1 à 2 centigr.) injectées sont trop faibles.

On observe le même ralentissement, les mêmes irrégularités dans les battements cardiaques, que les grenouilles soient saines, ou qu'elles soient préalablement empoisonnées par le curare. Un seul phénomène a manqué dans tous les cas chez les grenouilles curarées, ce sont les contractions musculaires fibrillaires qui se montrent presque constamment chez les grenouilles saines, dans le membre postérieur où passe tout d'abord le liquide de l'injection.

SULFATE DE SOUDE

L'innocuité presque absolue des injections dans le sang, des sels de soude, permet de résoudre cette question, à savoir, si le sulfate de soude injecté dans les veines, purge, comme lorsqu'il est donné par l'intestin.

Par *a priori* et par analogie, il semble en être ainsi. Il semble tout naturel, que de même que l'émétique injecté dans les veines fait vomir, le sel de Glauber doit purger. C'est sans doute sur ces seules données qu'on s'est prononcé sur l'action purgative du sulfate de soude injecté dans le sang.

Exp. IV. — 27 juillet 1868. — Sur un chien du poids de 10 kilogrammes, on injecte dans la veine crurale 12 grammes de sulfate de soude, dissous dans 40 grammes d'eau, à 11 heures du matin.

Digitized by Google

Aussitôt après l'injection, et avant même qu'elle ne soit terminée, la respiration de l'animal s'embarrasse, devient difficile, sifflante. Cette gêne dure peu, et bientôt la respiration s'exécute avec son calme normal. L'animal détaché et mis à terre va et vient dans le laboratoire, paraissant un peu plus faible du train postérieur, et bientôt se couche. Il est agité d'un léger tremblement ou frissonnement qui ne le quitte que vers 5 heures.

Jusqu'à 6 heures du soir, c'est-à-dire pendant sept heures, l'animal est observé, et n'a aucune selle, ni solide, ni liquide. Il est resté pendant tout ce temps couché dans la même position.

Le lendemain (28 juillet), à 8 heures du matin, l'animal paraît bien remis de l'injection ; d'abattu qu'il était après celle-ci, il est redevenu gai et caressant. Il y a dans la cabane une seule selle peu abondante, moitié liquide, moitié solide, bilieuse, de date récente.

29 juillet. — Selles solides.

31 juillet. — L'animal a eu dans la nuit une hémorrhagie assez abondante. La plaie de la cuisse saigne encore facilement. Il n'y a pas de réunion par première intention de la plaie, dont les lèvres sont écartées et à peine tuméfiées.

Cette expérience répétée plusieurs fois, montre :

1° Que le sulfate de soude injecté dans les veines ne purge pas;

2 Que, par la diminution de la coagulabilité et de la plasticité qu'il fait éprouver au sang, le sel de soude dispose aux hémorrhagies, et retarde le travail de cicatrisation.

SULFATE DE MAGNÉSIE

Exp. V. — (17 septembre 1768). — Sur un chien vigoureux, du poids de 8 kilogrammes, on injecte dans la veine crurale droite 15 centimètres cubes d'une solution de sulfate de magnésie à 20 pour 100, à 2 h. 16′.

Pendant qu'on pousse l'injection, l'animal s'agite, sa respiration s'accélère, puis devient faible, et ne s'exécute bientôt plus que par des contractions petites et brusques du diaphragme.

2 h. 22′. Nouvelle injection de 15 centimètres cubes de la solution. Arrêt complet de la respiration. — On entretient la respiration artificiellement au moyen du soufflet.

Pas de mouvements réflexes des yeux, à l'attouchement de la cornée. — Pas de mouvements des pattes, ni de la queue à de très-forts pincements. Le cœur bat très-régulièrement.

2 h. 30′. On galvanise le nerf sciatique gauche, au moyen de l'appareil de Legendre et Morin : contraction très-faible des muscles du membre. Les muscles excités directement se contractent bien. — Pas de mouvements réflexes des yeux.

2 h. 35′. Galvanisation du nerf sciatique : aucun mouvement de la patte.

Digitized by Google

Muscles excitables. Pas de mouvements réflexes. — Pupilles largement dilatées.

2 h. 40′. La respiration commence à se faire spontanément dans le diaphragme, mais faible et insuffisante.

2 h. 45′. Nerf sciatique redevenu légèrement excitable. Respiration abdominale plus forte et plus régulière (où cesse la respiration artificielle). Pas de mouvements réflexes des yeux, ni des pattes à de forts pincements.

2 h. 55′. Léger mouvement de fermeture des paupières au contact de la cornée.

3. heures. Galvanisation du nerf sciatique. — mouvement fort dans la patte. — Respirations fortes et larges qui témoignent que l'animal perçoit la sensation douloureuse causée par l'excitation du nerf.

3 h. 20′. Mouvements spontanés de la tête et des pattes antérieures. — Mouvements réflexes des yeux, en partie revenus. — Pupilles moins dilatées.

3 h. 30′. Frémissement général, ayant commencé dans le train antérieur, et s'étant étendu aux pattes postérieures, à mesure que le mouvement y est revenu. Il cesse vers 4 heures. A ce moment, l'animal a repris tous ses mouvements ; mais sa marche est encore faible et mal assurée.

18 septembre. — Deux selles liquides, bilieuses dans la nuit.

22 septembre. — L'animal est en partie remis. Il n'y a pas eu réunion immédiate des plaies du cou et de la cuisse ; les lèvres en sont écartées et presque sans tuméfaction. Il s'écoule de la plaie quand on la presse une sérosité sanguinolente.

25 septembre. — Les plaies commencent à suppurer, surtout celle du cou, qui est dans une meilleure voie de cicatrisation.

Exp. VI. — Grenouille. — Injection dans l'artère iliaque gauche de 25 centigrammes d'une solution de sulfate de magnésie au tiers ; à 6 h. 55′. — Injection finie à 7 h. 5′.

7 h. 15′. La grenouille est complétement paralysée des mouvements volontaires et réflexes, sauf dans le membre postérieur gauche préservé par la ligature de ses vaisseaux.

Nerfs lombaires du côté droit, inexcitables à la pince de Pulvermacher. Muscles excitables directement. Battements du cœur réguliers.

Le lendemain la grenouille a repris tous ses mouvements.

Un premier fait ressort de nos expériences sur le sulfate de magnésie : c'est que les injections de ce sel dans le sang sont toxiques. Nous ne pouvons donc admettre avec M. Rabuteau, que les sels de magnésium sont aussi inoffensifs que les sels de sodium. Dans nos expériences sur le sulfate de soude nous avons toujours injecté 10 à 15 grammes et quelquefois 20 grammes de ce sel sans produire la mort. Au contraire, 2 à 6 grammes de sulfate de magnésie, suivant la taille des animaux, ont toujours suffi pour causer une mort presque foudroyante.

Ce premier point établi, cherchons à pénétrer le mode d'ac-

Digitized by Google

tion intime du sulfate de magnésie. Ce mode d'action ressort clairement de nos expériences. En ne considérant que ces effets : paralysie des mouvements volontaires et réflexes, aboutissant à la perte de l'excitabilité des nerfs moteurs, avec conservation de l'action des muscles, qui suivent l'introduction de la substance dans le sang, chez les chiens; ces mêmes effets, et de plus conservation de la sensibilité, et des mouvements du membre préservé, chez les grenouilles, on ne peut s'empêcher de comparer l'action du sulfate de magnésie, à l'action propre du curare, et des poisons des nerfs moteurs.

Sans doute, il faut tenir compte de l'altération que le sulfate de magnésie fait éprouver au sang, mais cette altération ne saurait donner l'explication des phénomènes qui suivent immédiatement l'injection. La diminution de la coagulabilité et de la plasticité du sang ne peut, comme pour le sulfate de soude que donner la raison des phénomènes ultérieurs, c'est-à-dire des hémorrhagies consécutives et du retard apporté dans la cicatrisation des plaies.

L'expérience V montre enfin que si le sulfate de magnésie injecté dans le sang rend quelquefois les selles liquides et bilieuses, il ne purge pas à proprement parler, comme lorsqu'il est donné dans l'intestin [1].

Pendant que ce mémoire était livré à l'impression, nous avons appris que M. Rabuteau et M. A. Moreau étaient arrivés chacun de leur côté au même résultat que nous, relativement à l'action non purgative du sulfate de soude, injecté dans le sang.

[1] Dans le cours d'expériences faites en avril 1867 pour étudier l'action toxique de différents sels métalliques, j'avais introduit une très-petite quantité de sulfate de magnésie cristallisé sous la peau du dos d'une grenouille. L'animal s'était affaibli peu à peu, et, au bout d'une heure, il n'y avait plus aucun mouvement soit spontané, soit réflexe, dans les diverses parties du corps. Il en avait été de même, lorsqu'on avait introduit du sulfate de potasse sous la peau, mais le sulfate de soude n'avait produit rien d'analogue. Le chlorhydrate d'ammoniaque, au contraire, détermine aussi une abolition des mouvements spontanés et réflexes, à l'exception de ceux du cœur, mais après avoir provoqué un état plus ou moins passager de tétanisme. Dans plusieurs cas, les effets produits par ces sels s'étaient dissipés complétement au bout de quelques heures. (A. Vulpian.)

Digitized by Google

RECUEIL DE FAITS

ATAXIE LOCOMOTRICE PROGRESSIVE; ARTHROPATHIE DE L'ÉPAULE GAUCHE RÉSULTATS NÉCROSCOPIQUES[1]

Par M. CHARCOT

La nommée F. V..., âgée de 49 ans, était atteinte d'ataxie locomotrice progressive, datant de 10 ans environ, lorsqu'elle fut admise dans mon service, à l'hospice de la Salpêtrière, le 1er mai 1867.

Depuis 4 ans la marche était devenue tout à fait impossible et la malade restait habituellement confinée au lit ; aux membres supérieurs il existait un peu d'incoordination des mouvements.

Le 9 juin 1868, en se réveillant, F. V. s'aperçut que son épaule gauche était considérablement tuméfiée ; le gonflement s'étendait en s'amoindrissant progressivement jusqu'au poignet. Il n'existait pas de fièvre, pas de douleur soit spontanée, soit provoquée par les mouvements dans la jointure gonflée, et aucune cause extérieure ne pouvait être invoquée. Trois jours après, le gonflement avait disparu au bras et à l'avant-bras, mais l'épaule était restée volumineuse. Dès cette époque, on y percevait très-distinctement des craquements, lorsque l'on faisait exécuter au bras des mouvements un peu brusques. Le 18 juin on constate, en outre du gonflement général de l'épaule qui a persisté, une tuméfaction arrondie, du volume d'une orange, occupant la partie antérieure de la jointure, offrant une fluctuation manifeste et paraissant due à une distension de la bourse séreuse sous-deltoïdienne. Les craquements sont devenus plus intenses.

Les choses restèrent dans le même état jusqu'au 2 août ; ce jour-là la malade fut prise d'une diarrhée, qui d'abord peu intense n'a pas tardé à prendre le caractère cholériforme : elle a succombé le 15 août. Peu de jours avant la mort, la tumeur de l'épaule avait considérablement diminué de volume.

L'autopsie a été pratiquée le 16 août : La capsule articulaire était notablement épaissie et elle contenait dans son épaisseur quelques plaques ossiformes.

[1] La plupart des détails relatifs à cette observation ont été rapportés déjà par M. Ball, dans un travail que publie en ce moment la *Gazette des Hôpitaux* (n° du 31 octobre 1868).

Digitized by Google

La membrane synoviale était, elle aussi, épaissie ; elle présentait à sa face interne une teinte légèrement ardoisée ; sa cavité renfermait un peu de liquide citrin, transparent. Il n'existait pas de corps étrangers articulaires.

La forme de la tête humérale était très-singulière : elle a été représentée dans la figure ci-jointe où la tête d'un humérus normal a été dessinée à

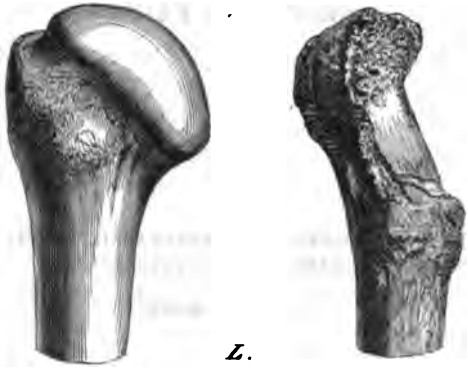

côté de la pièce pathologique afin de rendre le contraste plus frappant.

Bien que l'arthropathie ne remonte pas au delà de neuf semaines, une portion considérable de la tête osseuse a disparu, comme si le frottement l'avait usée; il n'existe plus traces de cartilage diarthriodal; la saillie articulaire est remplacée par une surface plane, ou même légèrement excavée, érodée, rugueuse dans certains points, lisse ou éburnée sur d'autres points. Au pourtour de cette surface, il existe quelques ostéophytes de petite dimension, arrondis, globuleux ; rien d'ailleurs qui ressemble aux bourrelets osseux qui, dans l'arthrite sèche, entourent et élargissent les surfaces articulaires.

La cavité glénoïde présente des lésions analogues : sa surface est érodée comme la tête de l'humérus, mais à un moindre degré ; toute trace de cartilage d'encroûtement a disparu. Il n'y a pas de bourrelets osseux.

La clavicule et l'acromion offrent tous les caractères de l'état normal.

Les cordons postérieurs de la moelle épinière présentaient à un haut degré les lésions de la dégénération grise avec atrophie, surtout dans les régions dorsale et lombaire. La région cervicale était affectée de la même manière, mais à un moindre degré. Les racines postérieures étaient manifestement atrophiées et grisâtres. Traces à peine accusées de méningite spinale postérieure.

On reconnaîtra aisément dans la partie clinique de cette observation les traits caractéristiques de l'affection articulaire que nous avons décrite dans le premier numéro de ce recueil. (*Arthropathies liées à l'Ataxie locomotrice progressive*, numéro de janvier 1868. p. 162.) D'un autre côté, les détails nécroscopiques que nous avons rapportés, tout imparfaits qu'ils sont, à plusieurs égards, permettent néanmoins, ce nous semble, d'établir que la maladie articulaire dont il s'agit diffère anatomiquement, soit de l'arthrite sèche vulgaire, soit de l'arthrite fongueuse, soit aussi de l'affection particulière de l'épaule,

Digitized by Google

récemment décrite par M. Volkmann, sous le nom de carie sèche [1]. Ce sont là les seuls faits que nous voulions relever pour le moment; nous aurons à les utiliser par la suite.

II

SUR L'ACTION DU VENIN DU *COBRA DI CAPELLO*

(*Naja vulgaire, serpent à lunettes, serpent à coiffe.*)

Par M. A. VULPIAN

M. le docteur Boggs a bien voulu me remettre deux petits tubes contenant l'un, quelques gouttes de venin liquide de *Cobra di capello*, l'autre, une petite quantité de ce même venin desséché et réduit en parcelles. Ce venin lui avait été envoyé par un de ses amis, M. Shortt, de Madras. M. Shortt a publié, cette année même, les résultats de ses études sur ce venin, et un extrait de son travail se trouve dans le journal *The Lancet*, mai 1868. M. Boggs, en me remettant ces tubes, m'a garanti l'authenticité de leur contenu et m'a prié de faire quelques expériences sur ce venin encore peu étudié. Le travail de M. Shortt, si l'on en juge du moins par l'extrait du journal *The Lancet*, ne donne guère d'indications sur l'action physiologique du venin du Cobra di Capello. M. G. B. Halford a publié dans les *Transactions de la Société royale de Victoria*, un mémoire que je ne connais que par l'extrait inséré dans les *Comptes rendus de l'Académie des sciences* (8 juin 1868). D'après cet auteur, la morsure du Cobra di Capello aurait pour effet l'introduction de germes de matières vivantes dans le sang. Il se développerait alors dans ce liquide des cellules en quantités prodigieuses (des millions), en quelques heures. Ces cellules détourneraient à leur profit la plus grande partie de l'oxygène, absorbé dans le sang pendant l'inspiration, et ce serait par suite de la décroissance graduelle de la combustion et les troubles intimes qui en résultent, que la mort aurait lieu. En laissant de côté l'interprétation inacceptable du mécanisme de la mort, proposée par M. Halford, il y a dans ce qu'il avance, un fait à vérifier, à savoir la production extrêmement rapide de nouvelles cellules dans le sang, cellules dont il donne les caractères histologiques.

Avant de donner une courte relation de mes expériences, je dois dire quelques mots sur l'état dans lequel se trouvaient la substance liquide et la substance solide qui m'ont été remises par M. Boggs.

La substance solide, ainsi que je l'ai déjà dit, est composée de petites parcelles de venin desséché, et ces parcelles ressemblent à des fragments de croûtes d'impétigo, jaunâtres, à demi transparentes comme celle-ci. Quant à la substance liquide, elle est assez fluide comme du sérum, un peu jaunâtre. Elle est inodore, légèrement acide; elle ne précipite que tardivement sous l'in-

[1] R. Volkmann, *Neue Beiträge zur Pathologie und Therapie der Krankheiten der Bewegungsorgans. — Die* Caries sicca *der Schultergelenks*, Berlin, 1868.

Digitized by Google

fluence de l'acide azotique. L'examen microscopique n'y démontre que de très-rares corpuscules très-petits, allongés ou moléculaires, et paraissant privés de mouvement.

J'ai fait plusieurs expériences sur des grenouilles, des lapins et des rats blancs. Je me contenterai de donner un court résumé de ce que j'ai observé.

Lorsqu'on a introduit une gouttelette de venin liquide sous la peau de la région jambière postérieure d'une grenouille, il ne paraît pas y avoir la moindre douleur. Les premiers phénomènes ne se manifestent qu'au bout d'un quart d'heure environ, et ils consistent en un affaiblissement caractérisé par une vivacité beaucoup moindre que dans l'état normal. Cet affaiblissement s'accroît progressivement, et après une demi-heure, l'animal, tout en conservant son attitude ordinaire, dans le vase où on l'a mis, laisse reposer sa tête sur le fond de ce vase; les paupières inférieures sont presque complétement relevées. Les mouvements respiratoires sont très-rares; ils cessent parfois pendant plus d'une minute; puis surviennent deux ou trois inspirations, coup sur coup, paraissant pénibles. Les battements du cœur sanguin existent encore, peu modifiés en apparence; ceux des cœurs lymphatiques sont à peu près, sinon complétement, abolis. Si l'on tourmente la grenouille, elle fait un ou deux sauts, sans ouvrir les yeux, et retombe dans son affaissement. Dans un cas, une grenouille pouvait encore se retourner, une heure et demie après l'introduction du venin, mais elle n'y parvenait plus au bout de deux heures. Le membre sous la peau duquel on a introduit le venin est ordinairement déjà à demi paralysé, une heure environ après le début de l'expérience. Il n'y a rien à noter relativement aux pupilles. La mort arrive à une époque variable, mais oujours assez tardive, trois ou quatre heures après l'introduction du venin, quelquefois plus tard encore, ces variations dépendant surtout évidemment de la quantité de venin employée.

Aucun phénomène saillant ne précède la mort; on ne constate qu'un affaiblissement progressif amenant peu à peu une résolution complète des membres, une cessation absolue des mouvements respiratoires, et l'abolition totale des actions réflexes. Au moment de la mort, le cœur sanguin bat encore, mais faiblement; ses mouvements s'arrêtent au bout d'une ou deux heures environ. il n'y a d'autres phénomènes locaux, relativement à la jambe, sous la peau de laquelle le venin a été introduit, qu'un peu d'écoulement sanguin qui a lieu par la plaie, peu de temps après l'inoculation, dans la plupart des cas.

Si l'on examine l'état de la contractilité et de la motricité au moment de la mort, on constate que la motricité du nerf sciatique, dans l'un et l'autre des membres postérieurs, est absolument abolie : la contractilité est à peu près intacte dans le membre opposé à celui qui a servi à l'introduction du venin; dans ce dernier membre, au contraire, elle est notablement affaiblie, surtout dans les muscles de la région jambière. Le sang retiré du cœur se coagule à l'air assez rapidement ; on n'y observe pas trace de bactéries ou d'autre production anormale mouvante ou non. La rigidité cadavérique se produit dans les membres à peu près à l'époque ordinaire.

Tels sont les caractères principaux de l'intoxication des grenouilles par le

Digitized by Google

venin du *cobra di capello*, tels qu'on les observe lorsque les expériences sont faites sur des grenouilles vertes (*R. viridis*), et pendant l'été.

J'ai fait au mois de novembre des essais d'intoxication sur des grenouilles vertes, en introduisant le venin dans la cavité buccale. Les phénomènes ont été très-analogues à ceux que je viens d'indiquer; seulement on a remarqué, presque dès le début, que les grenouilles paraissaient éprouver une sensation pénible dans la cavité buccale. A plusieurs reprises, elles l'ouvraient presque convulsivement comme par un effort de vomissement, et, avec leurs membres antérieurs, elles semblaient chercher à débarrasser leur bouche de ce qu'on y avait mis : la membrane muqueuse de la cavité buccale était très-congestionnée. J'ignore le temps nécessaire pour que la mort survienne dans ces conditions, car je n'ai pas pu faire l'expérience de façon à le savoir d'une façon précise ; je puis dire qu'au bout d'une heure, les grenouilles, bien que très-affaiblies, réussissaient encore à se retourner, avec beaucoup de peine il est vrai, lorsqu'on les renversait sur le dos. Le lendemain du jour de l'expérience, on les trouvait mortes, le cœur était tout à fait arrêté et ses mouvements n'étaient pas réveillés par l'action de la pince de Pulvermacher. La contractilité, assez vive encore dans les membres postérieurs, est très-diminuée dans les muscles des membres antérieurs, et est abolie dans les muscles de la région hyoïdienne. On ne trouve dans le sang du cœur ni vibrions, ni bactéries, ni autres corpuscules anormaux.

J'ajoute à ce que je viens de dire de l'intoxication des grenouilles, que j'ai essayé aussi le venin desséché. J'ai pu tuer une grenouille verte en introduisant sous la peau de la jambe droite deux très-petits fragments de ce venin desséché; mais la mort n'a eu lieu qu'au bout de quatre jours, les premiers indices d'affaiblissement s'étant cependant manifestés quatre heures environ après l'introduction du venin. Il y a eu un affaissement progressif ; les quelques rares mouvements respiratoires qu'on observait encore le troisième jour n'ont cessé que le quatrième, et ce jour-là le cœur battait encore, mais faiblement. Les nerfs avaient perdu toute motricité alors que la contractilité était encore conservée, quoique affaiblie. Les battements du cœur n'étaient arrêtés et le tissu musculaire de cet organe n'avait perdu sa contractilité que le cinquième jour.

Le venin du *cobra di capello*, inoculé à des rats blancs, a déterminé des phénomènes analogues à ceux que nous avons constatés chez les grenouilles. Le venin était introduit aussi sous la peau d'une des régions jambières. Au bout de quelques minutes, commençait à se manifester un assoupissement interrompu de temps en temps par des soubresauts plus ou moins violents. Cet assoupissement se transformait peu à peu en un sommeil assez profond. La mort avait lieu probablement trois ou quatre heures après le début de l'expérience. Le lendemain, on ne trouvait rien d'anormal dans le sang et le membre inoculé n'offrait non plus aucune lésion notable.

Enfin, chez les lapins, après l'introduction de deux gouttelettes sous la peau de la partie supérieure d'un membre postérieur, la mort a eu lieu en quarante ou cinquante minutes. L'animal demeurait très-tranquille dans l'endroit où on l'avait placé, ne présentant presque aucun trouble morbide jusqu'aux derniers in-

Digitized by Google

stants; puis, quelques minutes avant la mort, la respiration s'embarrassait, devenait difficile : le lapin laissait sa tête s'abaisser peu à peu jusqu'à terre; il y avait quelques mouvements convulsifs généraux, puis la respiration cessait. Le sang retiré du cœur se coagulait au bout de quelques secondes; peut-être rougissait-il moins au contact de l'air que dans les conditions ordinaires. Il n'y avait aucune altération spéciale du membre inoculé.

J'ai fait avaler à un rat blanc qui venait de manger, deux gouttelettes de venin. L'animal n'est pas mort; mais il m'a semblé un peu somnolent pendant une heure environ.

En résumé, on voit que le venin du *cobra di capello*, dans les conditions où j'ai pu l'étudier, conditions dans lesquelles son activité est sans doute notablement diminuée, paraît agir sur le système nerveux central dont il engourdit peu à peu les fonctions, en produisant un état de somnolence tout à fait remarquable. Chez les grenouilles, il détermine de plus un effet analogue à celui que détermine le curare; il abolit l'action des nerfs moteurs sur les muscles, en respectant la contractilité. Il est vrai que cette propriété des muscles paraît beaucoup plus atteinte qu'elle ne l'est sous l'influence du curare. Les battements du cœur sanguin persistent quelque temps après la mort, tandis que ceux des cœurs lymphatiques cessent d'assez bonne heure comme chez les grenouilles empoisonnées par le curare. Je n'ai pas besoin de dire que les résultats de l'action du venin du *cobra di capello*, relativement aux muscles et aux nerfs, n'a rien de bien caractéristique, car on connaît maintenant plus de vingt substances toxiques qui détruisent la fonction des nerfs moteurs, en respectant la contractilité musculaire. Quant au sang, je n'y ai jamais constaté la modification signalée par M. G. B. Halford, et je puis dire que le venin du *cobra di capello*, dans les conditions où j'ai pu l'étudier, ne produit jamais rien d'analogue à ce que rapporte cet expérimentateur. J'ajoute, en terminant, que le venin de *cobra di capello* est absorbé chez la grenouille, par la membrane muqueuse des parties supérieures des voies digestives, et qu'il produit alors les mêmes effets que lorsqu'il pénètre par d'autres voies d'absorption.

III

GLIO-SARCOMES DE LA PIE-MÈRE. — COMPRESSION ET OBLITÉRATION DES ARTÈRES SYLVIENNES. — RAMOLLISSEMENT CÉRÉBRAL CONSÉCUTIF. — AUTOPSIE.

Par M. G. HAYEM, interne des hôpitaux.

N., âgée de 54 ans, entre à l'infirmerie de la Salpêtrière, salle Saint-Vincent, n° 9, dans le service de M. Vulpian, suppléé alors par M. Labbé, le 11 septembre 1867.

Elle était à l'hospice, comme hémiplégique, depuis le 1er juin 1866. Son hémiplégie remontait à plusieurs années, mais elle marchait facilement avec une

Digitized by Google

canne, et n'était pas considérée comme démente. Depuis environ huit jours sa santé était altérée, elle ne se levait plus, ne prenait plus d'aliments et était devenue gâteuse. Sa surveillante pense qu'elle n'a pas eu de perte brusque de connaissance et qu'elle est arrivée progressivement dans les derniers jours à l'état dans lequel on la trouve actuellement.

Décubitus dorsal, somnolence, face rouge et chaude, quelques réponses lentes, difficiles à obtenir, pas d'embarras de la parole, la commissure labiale gauche est un peu abaissée, la pointe de la langue légèrement déviée à gauche, la pupille gauche un peu plus large que la droite, le bras gauche paraît paralysé depuis longtemps, les articulations en sont légèrement contracturées, les doigts sont roides, étendus, la malade ne peut pas les fléchir, la jambe gauche offre au niveau du genou des cicatrices anciennes, la motilité n'y est pas complétement abolie; on n'observe rien de particulier à droite.

La malade ne peut donner aucun renseignement sur son compte, la plupart des questions restent sans réponses, les sens paraissent intacts.

Le pouls est un peu fréquent, la peau chaude, la langue blanche; l'examen du cœur ne donne que des signes négatifs. A l'auscultation on note quelques râles muqueux aux deux bases en arrière : lavement purgatif, sinapismes aux extrémités.

13 septembre. — La malade reste absorbée, le pouls est fréquent, petit, la peau chaude, la figure un peu rouge, la langue est sèche : ventouses scarifiées à la nuque.

14. Somnolence plus considérable, on peut encore obtenir quelques réponses insignifiantes, la peau est chaude, couverte de sueur, le pouls fort et fréquent. Quatre sangsues derrière les oreilles. Le soir coma, membres dans la résolution.

15. Le coma est moins profond que la veille au soir ; lorsqu'on soulève le bras droit, la malade ne le laisse pas retomber ; quand on pince divers points du corps, la figure devient grimaçante; mais il est impossible d'obtenir la moindre plainte, le pouls est petit, très-fréquent, de 120 à 130, température axillaire 38°,2.

Depuis deux jours la déglutition est devenue difficile, la malade avale à peine quelques gorgées de liquide qui déterminent de la toux.

Le coma devient de plus en plus profond avec résolution des membres; agonie lente sans phénomènes particuliers : mort le 18, à une heure du matin.

Autopsie le 19 septembre. — *Encéphale.*

Crâne et méninges : rien de spécial, pas d'augmentation du liquide encéphalo-rachidien. L'encéphale paraît assez volumineux, la pie-mère est un peu injectée à la surface des hémisphères, pas d'œdème sous-arachnoïdien.

L'enlèvement des méninges est facile sauf au niveau des points ramollis. Les vaisseaux du cercle de Willis sont parfaitement sains. On remarque avant de faire des coupes que la moitié droite de la protubérance est un peu affaissée et que la pyramide droite est notablement plus grêle que celle du côté opposé.

On trouve dans l'hémisphère droit un vaste foyer de ramollissement qu

Digitized by Google

porte sur les trois quarts antérieurs du corps strié, s'étend de là à l'insula de Reil, gagne la première et la deuxième circonvolution frontales dans leur partie postérieure et occupe presque toute la portion supérieure et postérieure du lobe frontal. Ce vaste foyer, à limites très-irrégulières est d'une consistance pâteuse, d'un aspect tremblotant; il offre des colorations variables : ici jaunâtre, là un peu rosée ou rougeâtre, la substance malade paraissant traversée par de larges vaisseaux remplis de sang; dans d'autres points la coloration normale est à peine altérée. Au niveau des méninges la substance cérébrale forme une sorte de bouillie jaune rougeâtre, adhérente aux enveloppes et aux vaisseaux.

Du côté opposé (hémisphère gauche) on trouve un second foyer de même aspect et disposé d'une manière tout à fait symétrique. Il est un peu moins étendu que celui du côté droit et ne porte, en effet, que sur la moitié antérieure du corps strié ; mais il se prolonge aussi en avant jusque dans les couches corticales des deux premières circonvolutions frontales.

Sur une coupe de la protubérance on trouve vers le milieu de la moitié droite de cette partie une lacune anfractueuse, irrégulière, probablement très-ancienne.

Elle est remplie d'une pulpe violacée, feutrée, et se trouve située sur le prolongement du pédoncule cérébral droit. La partie supérieure de ce pédoncule n'est pas visiblement altérée.

Poumons. — Congestion hypostatique le long des bords postérieurs. *Le cœur, le foie, la rate, les reins* n'offrent rien de particulier à noter.

Dans les parties ramollies de l'encéphale, on constate, à l'aide du microscope, un très-grand nombre de corps granuleux. Les capillaires sont gonflés et remplis de globules fortement empilés, un grand nombre d'éléments du sang se sont extravasés par le fait de la préparation.

Les parois vasculaires n'offrent qu'une altération graisseuse peu avancée.

Examen des artères encéphaliques.

En disséquant les artères cérébrales qui partent du cercle de Willis, on remarque des lésions qui avaient échappé complétement au moment où l'on a enlevé les méninges. C'est ainsi que l'on constate autour des artères sylviennes et des branches qui en partent et sur les communicantes postérieures des petites tumeurs dont le volume varie depuis la grosseur d'un pois jusqu'à celle d'une petite noisette.

Elles adhèrent intimement aux vaisseaux et forment par leur ensemble une sorte de chapelet irrégulier. Leur aspect est analogue à celui de la substance corticale; c'est pourquoi, en rapport d'une part avec les mailles de la pie-mère et d'une autre avec la substance ambiante ramollie, elles avaient échappé à un premier examen et avaient été toutes enlevées en même temps que les méninges.

En disséquant les artères, on voit que ces tumeurs adhèrent fortement à leur paroi, que plusieurs même englobent complétement un ou deux vaisseaux. Ceux-ci sont irrégulièrement comprimés, aplatis, durs au toucher; entre les diverses tumeurs leur calibre paraît complétement effacé en divers points.

On compte ainsi une vingtaine de ces petites tumeurs, elles sont un peu

Digitized by Google

plus nombreuses à droite, et sur des coupes transversales, on peut s'assurer, sans le secours d'instruments grossissants, qu'elles ont été la cause de l'interruption du cours du sang dans les communicantes postérieures, les deux sylviennes et plusieurs de leurs branches.

En cherchant alors si d'autres parties du cerveau ne contiennent pas d'autres productions semblables, on découvre une petite tumeur de la grosseur d'un pois située également dans les mailles de la pie-mère, au niveau du bulbe. Elle a détruit en se développant les deux tiers inférieurs de l'olive gauche.

Étude histologique. Examen à l'état frais.

Toutes ces petites tumeurs sont un peu dures, d'une consistance analogue à celle d'une gomme, elles n'offrent pas de membrane d'enveloppe.

Leur coloration est d'un gris rosé à la surface, sur les coupes on trouve vers le centre quelques taches jaunâtres.

Un fragment dilacéré sous le champ du microscope et examiné avec un peu d'eau ou de glycérine montre des vaisseaux abondants et des éléments figurés.

Ceux-ci très-nombreux, pressés les uns contre les autres, ou séparés par une petite quantité de substance amorphe granuleuse sont représentés par des noyaux arrondis ou ovoïdes entourés d'une petite quantité de protoplasma cellulaire sans membrane d'enveloppe distincte.

En plusieurs endroits on voit deux et trois noyaux dans la même masse cellulaire. Quelques éléments complétement séparés par dilacération offrent des prolongements multiples, en même temps le protoplasma est plus granuleux et quelques-uns possèdent un nucléole assez volumineux. L'acide acétique éclaircit et ratatine les éléments sans les détruire et sans faire apparaître d'autres particularités. La teinture de carmin les colore rapidement avec la plus grande facilité. Par leur forme, leur dimension et la manière dont ils se comportent avec les réactifs, les éléments de ces tumeurs rappellent ceux qui constituent normalement le tissu interstitiel de l'encéphale. Les cellules à prolongements multiples ressemblent à de jeunes cellules nerveuses.

Les vaisseaux s'offrent sous deux aspects : les plus petits sont recouverts de noyaux abondants et dépourvus de gaine ; les plus gros sont entourés d'une gaine qui est complétement remplie par des éléments tout à fait semblables à ceux qui forment la masse de la tumeur. En quelques points, ces cellules, pressées les unes contre les autres à l'intérieur du canal périvasculaire, simulent un revêtement épithélial. On trouve encore dans ces sortes de préparations une petite quantité de tissu conjonctif ordinaire.

Après quelques jours de macération dans l'acide chromique, puis dans l'alcool, les tumeurs durcissent complétement dans toute leur épaisseur, et il est facile de pratiquer des coupes minces en divers sens qui permettent de compléter cette étude anatomique. On voit sur les coupes transversales un certain nombre de lumières vasculaires oblitérées, et en plusieurs points, l'artère sylvienne elle-même englobée plus ou moins complétement par le tissu morbide, est le siége d'une coagulation déjà ancienne. Il est assez difficile de se rendre un compte exact des rapports entre le tissu des artères oblitérées et la masse de la tumeur, car sur presque tout le pourtour du vaisseau il se produit, pen-

Digitized by Google

dant que le rasoir fait la section des coupes, une fente qui sépare la paroi artérielle de la néoplasie. Cependant, au microscope, on voit un épaississement plus ou moins considérable de la tunique adventice, qui est infiltrée d'éléments très-analogues et peut-être même complétement semblables à ceux de la tumeur.

Sur les coupes minces, l'aspect du tissu morbide est un peu variable, suivant les points que l'on examine. Ici, et particulièrement dans les points qui répondent au centre de la tumeur, la matière amorphe domine; là, les éléments figurés sont nombreux, pressés les uns contre les autres, beaucoup de corpuscules possèdent des noyaux multiples et des groupes très-irréguliers d'éléments sont séparés les uns des autres par un tissu conjonctif fibrillaire; ailleurs, enfin, on voit des corpuscules considérables, granuleux, à prolongements plus ou moins nombreux (3 à 5), ayant l'apparence de jeunes cellules nerveuses.

On ne trouve nulle part d'alvéoles véritables.

Les coupes transversales des artères offrent des particularités intéressantes. Un grand nombre d'artères présentent, en effet, des caillots anciens en voie d'organisation.

Les plus gros de ces caillots sont canaliculés, c'est-à-dire qu'il existe à leur centre un, deux ou trois trajets parfaitement arrondis, à bords très-nets, circonscrits par des éléments concentriques, tassés très-régulièrement et simulant le profil d'une couche épithéliale.

Dans l'intérieur de ces trajets se voient des globules de sang coagulé, sans doute par l'action des réactifs. Le caillot lui-même ressemble à une sorte de membrane conjonctive creusée d'espaces lacuneux irréguliers, contenant un ou deux noyaux. Le tissu qui sépare ces lacunes a une couleur un peu foncée ocreuse, et paraît formé par des fibrilles entre-croisées en divers sens. Le tout présente un aspect général analogue à celui qu'offre la membrane interne, altérée dans certains cas d'endardérite.

En dehors de ces caillots canaliculés et en voie d'organisation, les parois vasculaires ont partout des caractères normaux. En quelques points cependant, la membrane interne est séparée de la moyenne par de petits amas cellulaires (commencement de sclérose).

La néoplasie du bulbe offre sur des coupes une structure analogue à celle des tumeurs précédemment décrites. Elle paraît également s'être développée dans la pie-mère; par sa face profonde, elle n'offre pas de limite bien distincte, les éléments se confondent peu à peu avec ceux de l'olive.

La lacune située dans la protubérance, est une lésion ancienne difficile à bien définir; elle contient des éléments infiltrés de graisse, et dans la substance nerveuse voisine on trouve une quantité considérable d'éléments de la névroglie, et des éléments analogues dans les gaînes périvasculaires; mais il n'y a pas, à proprement parler, de néoplasie. C'est là évidemment la cause de l'atrophie de la pyramide et de l'hémiplégie ancienne. On aurait pu, en faisant l'examen de la moelle, trouver une lésion descendante dans le faisceau antéro-latéral gauche.

Digitized by Google

Les détails histologiques dans lesquels nous venons d'entrer, nous conduisent à rattacher les tumeurs en question au groupe des glio-sarcomes de Virchow[1]. Nous avons vu, en effet, qu'elles étaient constituées presque exclusivement par des éléments analogues à ceux du tissu interstitiel de l'encéphale, éléments que l'on retrouve toujours en quantité plus ou moins grande à l'état normal dans le tissu sous-arachnoïdien. A ce titre donc, ce sont bien des gliomes, nom qui signifie tumeurs constituées par des éléments semblables à ceux de la névroglie. Mais comme ces productions morbides contiennent aussi des éléments de tissu conjonctif ordinaire et notamment des cellules à prolongements multiples, simulant des cellules nerveuses et qui, d'après Virchow, se rencontrent fréquemment dans les sarcomes de l'encéphale, le caractère de ces tumeurs est mixte, comme l'indique la désignation de glio-sarcomes que nous croyons devoir adopter. Le point de départ de ces glio-sarcomes, dans la pie-mère elle-même et autour des vaisseaux en connexion plus ou moins intime avec la tunique adventice des artères, est un fait anatomique très-intéressant. Indépendamment de la rareté de ces tumeurs dans les méninges, cette disposition circumvasculaire nous permet de comprendre par quel mécanisme elles ont pu déterminer, sans atteindre un volume considérable, deux foyers de ramollissement très-étendus.

Nous avons vu, en effet, que la compression des artères sylviennes et de leurs branches a produit un arrêt du cours du sang dans plusieurs de ces vaisseaux. Il existait non-seulement un rétrécissement du calibre de ces artères, mais aussi des caillots déjà anciens canaliculés, et il est facile de comprendre comment, la circulation se trouvant tout à coup interrompue dans tout un département artériel, il en est résulté un infarctus cérébral.

L'état presque complétement normal des parois artérielles au niveau des coagulations, ne permet pas de rapporter l'arrêt du sang à une autre cause que la compression exercée par les tumeurs.

Ainsi donc, indépendamment des thromboses et des embolies des artères cérébrales, il existe encore un autre mode pathogénique de ramollissement du cerveau, agissant cette fois de dehors en dedans; c'est la compression des artères par des tumeurs ayant un effet un peu comparable à celui d'une ligature placée sur ces vaisseaux.

Dans l'histoire clinique de la malade, rien ne pouvait faire prévoir une telle disposition anatomique.

Le ramollissement a suivi une marche rapide, tout à fait analogue à celle des vastes foyers d'infarctus, qui résultent d'une obstruction quelconque du cours du sang. Mais, au point de vue de la physiologie pathologique du ramollissement cérébral, ce fait offre une certaine importance et montre une fois de plus que, quel que soit le point de départ de l'arrêt du sang dans les vaisseaux, c'est ce dernier état anatomique qui tient sous sa dépendance immédiate les altérations du tissu nerveux.

[1] Ces tumeurs se rapportent par quelques-uns de leurs caractères aux tumeurs à myélocytes de M. Ch. Robin.

Digitized by Google

HISTOIRE ET CRITIQUE

DE LA TUMEUR HYDATIQUE ALVÉOLAIRE

(TUMEUR A ÉCHINOCOQUES MULTILOCULAIRE.)

Par le Dr J. CARRIÈRE

BIBLIOGRAPHIE

Buhl. — Alveolar Colloid in der Leber. In *Münchener Illustrirte Med. Zeitung*, 1852, vol. I. — *Zeitschrift für rationnelle Medizin*. Neue Folge. Vol. IV, année 1854, p. 356.

Zeller. — Alveolar Colloid der Leber. Inaug. Abhandlung. Tübingen, 1854.

Virchow.— Der multiloculäre, ulcerirende Echinococken-Geschwulst der Leber. In *Verhandlungen der phys.-medic. Gesellschaft in Würzburg*, année 1855, vol. VI.

Luschka. — Zur Lehre von der echinocokken Krankheit der menschlichen Leber. In *Virchow's Archiv*, ann. 1856, vol. X.

Heschel. — Ueber Virchow's multiloculäre, etc., etc. In *Prager Vierteljahrschrift;* ann. 1856, vol. II (vol. L de la série).

Schiess. — Zur Lehre von der multiloculären, etc., etc. In *Virchow's Archiv*, ann. 1858, vol. XIV.

Bœttcher. — Beitrag zur Frage über den Gallertkrebs der Leber. In *Virchow's Archiv.*, ann. 1858, t. XV.

Griesinger. — Zur klinischen Geschichte der vielfächerigen Echinococcus-Geschwulst der Leber. In *Archiv der Heilkunde*, ann. 1860, vol. I.

Leuckart. — Die menschlichen Parasiten. 1863, vol. I.

Erisman. — Beiträge zur Casuistik der Leberkrankheiten. Inaug. Abhand. Zürich, 1864.

Friedreich. — Beiträge zur Pathologie der Leber und der Milz. In *Virchow's Archiv*, vol. XXXIII, ann. 1865, et *Archives générales de médecine*, avril 1866.

Huber. — Zur Diagnose des Echinococcus multilocularis. In *Deutsches Archiv für Klinische Medizin*, ann. 1866, v. I. — Notizen über Schmarotzerthiere unseres Bezirks. In *Jahresbericht des naturhistorischen Vereins in Augsburg*, ann. 1861.

Ed. Ott — Mittheilungen aus der *Niemeyer'schen Klinik*. — Beiträge zur Lehre vom multiloculären Leberechinococcus. In *Berliner klinische Wochenschrift*, ann. 1867.

Schrötter. — Echinococcus der Lunge.

Scheuthauer. — Helminthologische Notizen. — Echinococcus multilocularis. In *Medizinische Jahrbücher*. Wien, 1867, fasc. 5, vol. XIV.

Küchenmeister. — *Handbuch der Parasiten*. Trad. angl., vol. I.

Frerichs. — *Traité pratique des maladies du foie*. Paris, 1866.

Digitized by Google

Niemeyer. — *Lehrbuch der speciellen Pathologie und Therapie*. Berlin, 1868, vol. I.
S. Jaccoud. — *Leçons de clinique médicale*. Paris, 1867.
J. Carrière. — De la tumeur hydatique alvéolaire (tumeur à échinocoques multiloculaire. Thèse, Paris, 1868.
Ducellier. — Étude clinique sur la tumeur à échinocoques multiloculaire du foie et des poumons. Paris, 1868.

Cette affection a été décrite depuis quelques années en Allemagne sous le nom de *tumeur à échinocoques multiloculaire*. Nous avons cru devoir la désigner sous celui de *tumeur hydatique alvéolaire*, parce qu'elle est plutôt constituée par des hydatides que par des échinocoques et que le mot alvéolaire donne une meilleure idée de son aspect que le mot multiloculaire, mais surtout pour éviter la confusion que cette dernière qualification pourrait faire naître en faisant croire à un kyste hydatique ordinaire à deux ou plusieurs loges. Elle a encore reçu les noms d'*échinocoque multiloculaire* et d'*échinocoque multiple*.

La tumeur hydatique qui, sous cette forme, a son siége le plus souvent dans le foie, est constituée par une substance fondamentale, d'une dureté en général considérable, creusée de cavités peu volumineuses, ressemblant à des alvéoles, dans lesquels sont contenues des masses gélatiniformes, qui ne sont autre chose que des hydatides repliées sur elles-mêmes, au lieu d'être de forme globuleuse comme on les observe d'habitude. Cette production présente en outre une grande tendance à l'ulcération, qui se manifeste par la formation d'une ou de plusieurs excavations à parois ulcérées dans son intérieur.

L'aspect colloïde de cette production a dû masquer pendant longtemps sa véritable nature et la faire ranger parmi les cancers gélatineux. Buhl, le premier, dans un mémoire publié en 1852, chercha à séparer ces deux lésions et crut pouvoir faire de celle dont nous nous occupons une variété à part, non cancéreuse, qu'il désigna sous le nom de colloïde alvéolaire, d'après son aspect à l'œil nu. Ses vues furent confirmées en 1854 par Zeller, mais à tort, car l'un et l'autre avaient méconnu complétement la nature de la lésion, quoique Zeller y eût trouvé une couvée d'échinocoques.

C'est à Virchow que revient l'honneur d'avoir assigné à cette affection son véritable rang dans le cadre nosologique. L'aspect des masses gélatiniformes sous le microscope l'avait frappé comme se rapprochant de celui des hydatides et l'engagea à rechercher les animaux et leurs crochets, qu'il réussit à trouver après de nombreuses tentatives. Dans une communication faite à la Société physico-médicale de Würzburg, en 1855, l'illustre professeur établit que cette production était une variété de tumeur à échinocoques et la désigna sous le nom de *tumeur à échinocoques multiloculaire, à tendance ulcéreuse*. Il y rapporta les deux cas de Buhl et celui de Zeller. Buhl reconnut du reste la justesse de cette interprétation[1].

A partir de ce moment, on trouve un certain nombre de travaux, sur ce sujet, dans la science. En 1856, Heschel et Luschka publièrent chacun la

[1] *Verhandlungen der phys.-medic. Gesellschaft in Würzburg*. Vol. VI, p. 428, année 1855.

Digitized by Google

description anatomique d'un cas qu'ils avaient eu l'occasion d'observer. En 1858, Schiess publie une observation très-détaillée et Bœttcher cherche à faire rayer complétement de la nosologie, le cancer gélatineux du foie en comparant une tumeur à échinocoque multiloculaire, conservée au musée de Dorpat, à un cancer gélatineux du foie décrit par Luschka [1], et en montrant leur parfaite analogie d'aspect et de structure. Mais la tumeur de Luschka examinée aussi par Frerichs, ne présenta aucun des éléments des tænioïdes, et ce dernier la considère comme un cancer [2].

En 1860, Griesinger donna une observation très-complète au point de vue clinique ; en 1864, Erisman, un de ses élèves, en publia, dans sa thèse inaugurale, un autre cas recueilli à sa clinique.

En 1865, Friedreich en fait le sujet d'un mémoire et cherche à établir la symptomatologie de la maladie, ce qui n'avait pas été fait jusque-là. En 1866, Huter en publie un cas, qu'il avait diagnostiqué pendant la vie, en s'appuyant sur les caractères donnés par Friedreich. A la suite de son observation, il rappelle que, déjà en 1860, il avait rapporté un cas observé par lui, chez le bœuf [3].

En 1867, le docteur Ott, médecin-adjoint de la clinique de Niemeyer, à Tubingue, publie deux observations, accompagnées de considérations étendues sur la symptomatologie de la maladie, et combat les idées un peu trop exclusives de Friedreich. Deux observations sont encore publiées cette même année par les docteurs Schrötter et Scheuthauer. Ces deux cas sont remarquables en ce que ce sont les seuls dans lesquels la lésion existe ailleurs que dans le foie. On l'a trouvée encore en effet dans le poumon et dans l'un d'eux sous le péritoine, sur l'utérus et la paroi abdominale.

Küchenmeister, Leuckart, Frerichs et Niemeyer ont chacun consacré quelques pages à cette lésion dans leurs traités.

En France, la seule mention que nous trouvions de cette affection a été faite par M. le docteur Jaccoud, dans ses leçons de clinique médicale, à propos du diagnostic de l'ictère chronique. Le mémoire de Friedreich a été traduit et publié dans les *Archives générales de médecine*. Dernièrement enfin a paru un travail, basé sur une observation d'échinocoque multiloculaire du foie et du poumon, par M. Ducellier, médecin en chef de l'hôpital de Genève.

§ 1. Caractères anatomo-pathologiques.

La tumeur hydatique alvéolaire n'a été observée jusqu'à présent que dans le foie, le poumon et sous le péritoine. Le docteur Ott cite bien trois cas [4] dans lesquels on l'aurait trouvé dans les os, mais ces trois cas connus depuis longtemps dans la science ne présentent pas les caractères de la tumeur,

[1] *Virchow's Arch.* Vol. IV. p. 400, année 1852.
[2] Frerichs, *Traité pratique des maladies de foie*. Paris, 1866, p. 635 (note).
[3] *Jahresbericht der Naturhistorischen Vereins, in Augsburg*. Ann. 1861, p. 82.
[4] W. Coulson, in *Medico-Chirurgical Transactions*. 1858. Vol. XLI, p. 507. — et in Davaine, *Traité des Entozoaires* p. 553. — Guesnard, in *Journal hebdomadaire des progrès des Sciences Méd.* 1856. tome I, p. 271, et in Davaine, *loc. cit.*, p. 559. — Fricke, *Hamburger Zeitschrift für die gesammte Medizin*. Ann. 1858, vol. VII, p. 383 et in Davaine, *loc. cit.*, p. 557.

Digitized by Google

telle qu'elle a été établie par Virchow. Ce sont bien des hydatides, contenues en partie dans les aréoles du tissu spongieux des os, dont quelques-unes même étaient flétries, mais nous ne trouvons pas là cette formation d'un tissu nouveau qui remplace celui de l'organe attaqué, ni surtout cette tendance à l'ulcération qui caractérise notre tumeur à un si haut degré.

Dans notre thèse, nous avons pu recueillir dix-huit faits de cette affection. Celui de M. Ducellier en porte le nombre à dix-neuf. Quinze fois elle siégeait exclusivement dans le foie, deux fois dans le foie et le poumon, une fois dans le foie, le poumon et le péritoine, une fois enfin dans le poumon seul. Cette dernière observation a été néanmoins donnée par son auteur comme un cas de tumeur échinocoque multiloculaire du foie et du poumon. Mais dans le foie, se trouvaient deux kystes hydatiques ordinaires et la seule lésion qui se rapprochât de l'hydatide alvéolaire était « au bord antérieur du lobe gauche, un réseau de tissu conjonctif peu distinct, du volume d'une noisette, dont les espaces, de la dimension d'un grain de millet jusqu'à celle d'un pois, renferment des masses calcaires, en partie arrondies, en partie ramifiées[1]. » Nous ne trouvons pas là les vésicules gélatineuses caractéristiques de la tumeur hydatique alvéolaire. Faut-il y voir un mode possible de terminaison de cette affection, par la calcification de ces vésicules? C'est l'opinion de l'auteur de l'observation, le docteur Scheuthauer; mais nous ferons remarquer que cette lésion avait un bien petit volume, qu'elle existait en même temps que deux kystes hydatiques ordinaires; aussi, tout en ne repoussant pas d'une façon absolue l'opinion de l'auteur, nous croyons qu'on doit être réservé sur la véritable nature de cette lésion, au moins dans l'état actuel de nos connaissances sur ce sujet. Aussi dans ma thèse ai-je préféré ne pas considérer ce cas comme un échinocoque multiloculaire du foie.

Dans le foie, la lésion se présente sous la forme d'une masse morbide plus ou moins volumineuse, solide à sa périphérie, diffluente dans ses parties centrales, de façon à présenter là une caverne remplie de détritus en plus ou moins grande quantité. Le plus souvent la substance morbide forme une tumeur unique, quelquefois pourtant on en trouve des amas isolés, mais ceux-ci atteignent rarement un grand volume, surtout celui de la tumeur principale. Son siége le plus fréquent est dans le lobe droit (11 fois sur 16)[2]; trois fois elle siégeait dans le lobe gauche; une fois à la partie moyenne du foie, au niveau du tronc de la veine porte; une fois dans les deux lobes en même temps, mais surtout dans le lobe gauche. Elle est ordinairement située dans la partie postérieure de l'organe; pourtant, dans le cas de Heschel, elle était située dans le bord antérieur du lobe gauche. Elle atteint les surfaces inférieure et supérieure du foie dans une plus ou moins grande étendue, quelquefois même elle les dépasse sous forme de saillies à peine marquées ou de bosselures tantôt très-dures, tantôt molles et fluctuantes. Son volume est très-variable; la plus petite dimension que nous ayons trouvée est celle d'un œuf

[1] Scheuthauer, *Medizinisch Jahrbücher*, année 1867, vol. 14, p. 20; et Carrière, De la tumeur hydatique alvéolaire, page 101.

[2] Bœttcher et Leuckart ne précisent pas le siége de la tumeur. Dans le cas du premier, elle paraît avoir occupé les deux lobes, mais surtout le lobe droit.

Digitized by Google

de canard (Leuckart) ; la plus volumineuse est celle de deux têtes d'homme (Griesinger). Entre ces deux extrêmes, on peut trouver tous les intermédiaires. Chez notre malade, la masse morbide du foie présentait le volume d'une pomme de grosseur moyenne. La tumeur prise en masse est solide, lourde, d'une dureté considérable, cartilagineuse quelquefois. Dans quelques cas, cette dureté a été comparée à celle de la pierre ; mais, dans ces cas, elle n'est pas uniforme, elle n'existe que par places. La forme est le plus souvent arrondie ; quolquefois elle est irrégulière à cause des prolongements qu'envoie la masse morbide dans le tissu environnant. Dans un cas (Schiess), elle a été comparée à une pyramide à large base et à sommet couronné de bosselures. Dans trois cas (Griesinger, Scheuthauer, Ducellier) la tumeur était fluctuante ; elle ne l'était pas dans les autres.

A la coupe, le tissu altéré nous présente une surface lisse et unie, et paraît composé d'une substance fondamentale parsemée de petites masses transparentes analogues à de la gelée. Il est nettement séparé du tissu sain du foie par sa différence de coloration et de consistance. On peut quelquefois l'énucléer ; d'autres fois, il est comme engrené et chaque tissu s'envoie réciproquement des prolongements (planche 2, fig. 1, *a* et *b*). La substance fondamentale présente une coloration tantôt blanchâtre, tantôt d'un jaune blanc sale. Cette coloration peut être plus ou moins altérée par la bile ; alors elle tire sur le vert et peut même être brunâtre ou noirâtre par places ; dans un cas (Friedreich), elle était rouge vermillon, vers la périphérie, ce qui était dû à un grand nombre de cristaux d'hématoïdine. La consistance est variable ; tantôt très-dure et se laissant difficilement entamer, quelquefois analogue à celle du tubercule, au moment où il passe à l'état caséeux ; son aspect est à peu près le même alors. Elle est quelquefois disposée de façon à former deux couches, une couche externe très-dure et une couche interne plus molle, qui arrive graduellement jusqu'à la diffluence dans ses parties centrales. Elle est parcourue quelquefois par des rubans larges de 1/2 à 2 mill. d'un blanc grisâtre analogue à du tissu cicatriciel, disposés en forme de réseaux (planche 2, fig. 1, *f*). Ces réseaux simulent des alvéoles, au premier abord. Par places, il existe des traînées de véritable tissu fibreux, surtout au voisinage des cavernes. Entre les trabécules des réseaux, se voient des îlots de substance morbide. Cette disposition nous fait volontiers admettre que ces rubans et ces traînées fibreuses sont constitués par la capsule de Glisson épaissie et son contenu transformé.

Disséminées dans cette substance fondamentale se trouvent en quantité considérable de petites cavités, désignées par tous les auteurs sous le nom d'alvéoles (Planche 2, fig. 1, *c*), et qui ont fait comparer la surface de coupe à celle d'un pain bis desséché (Friedreich), à un fromage à trous fins (Huber, Ott), à un morceau de bois rongé par les vers, ou à une éponge (Griesinger). Dans certains cas, on les trouve surtout vers la périphérie de la tumeur. Leurs dimensions sont très-variables ; quelques-unes ne peuvent être vues qu'à l'aide du microscope et n'ont que 0mm,05 ; ordinairement elles ont depuis la dimension d'un pertuis ayant 1/4 de millim. de diamètre à peu près jusqu'à celle d'un grain de chènevis. Virchow, Zeller et Friedreich en

Digitized by Google

ont trouvé de plus considérables; ces deux derniers en ont vu atteignant le volume d'un pois; il est probable qu'elles avaient été formées par la réunion de plusieurs autres à la suite de la destruction des cloisons intermédiaires. Celles que j'ai trouvées de ce volume ne contenaient pas de gélatine, mais un détritus semblable à celui de la caverne centrale et paraissaient être des cavités analogues à celle-ci en voie de formation. Dans les cas de Zeller et de Friedreich les alvéoles les plus volumineux étaient situés au centre et les plus petits à la périphérie; cette disposition n'existait ni chez mon malade, ni sur celle de Scheuthauer, les petits et les grands étaient mélangés. Leur forme est excessivement variable : tantôt arrondie, tantôt elliptique, quelquefois très-allongée sous la forme d'une fente, d'autres fois étoilée, quelquefois enfin tout à fait irrégulière. Les cloisons qui les séparent sont plus ou moins épaisses. Dans la pièce de Heschel, quelques alvéoles étaient disposés en groupes, entourés par une cloison plus épaisse que celle des alvéoles simples. Les parois sont lisses et unies et, d'après la plupart des observateurs, percées d'orifices, par lesquels les alvéoles communiqueraient tous entre eux. Je n'ai vu ces orifices de communication que sur ceux d'un certain volume. D'après Zeller, les parois seraient revêtues d'une substance jaune, friable et lisse; d'après Friedreich, d'un léger enduit jaune. Je n'ai pas trouvé cette masse friable, ni cet enduit, mais j'ai pu détacher sur les parois des grandes alvéoles (du volume d'un grain de chènevis), une couche celluleuse très-lâche, sous forme de lamelle mince et délicate, granuleuse par places, peu adhérente au tissu sous-jacent; je n'ai pas réussi à le faire sur les plus petits (du volume d'un grain de millet). Leuckart dit avoir trouvé aussi une couche d'exsudat granulo-celluleux, imprégnée de sels calcaires dans les alvéoles anciennes, quelquefois à un degré tel qu'on pouvait l'extraire sous forme d'une coque plus ou moins cohérente.

Dans les alvéoles se trouvent contenues de petites masses transparentes analogues à de la gelée. Elles remplissent ordinairement toute la cavité de l'alvéole; quelquefois pourtant (Heschel) elles ne s'accolent pas complétement à sa paroi, et il existe alors un espace vide entre elles et cette paroi. Dans les petits alvéoles, on n'en trouve ordinairement qu'une, mais dans les grands il y en a quelquefois jusqu'à trois et quatre (Virchow). Elles se laissent facilement extraire, soit au moyen d'une pince, soit par la pression. Lorsqu'on les a enlevées, elles se présentent sous la forme de petites masses gélatineuses, tremblotantes, molles, transparentes, de coloration variée, tantôt jaunâtre, tantôt verdâtre, quelquefois incolores. On y voit quelquefois une ponctuation à l'œil nu (Heschel). Leur volume est très-variable comme celui de l'alvéole qui les contient, n'atteignant pas néanmoins celui des grands alvéoles, puisque ceux-ci en contiennent plusieurs. Leur forme se moule aussi le plus ordinairement sur celle de la cavité qui les contient; quelquefois elle est plus irrégulière, à cause des diverticules et des prolongements qu'elles envoient dans les cavités voisines. Heschel en a comparé quelques-unes à une mûre profondément entaillée; Friedreich à une grappe de raisin.

D'après Heschel, on peut constater à l'œil nu que ce sont des cavités, à contenu peu distinct, limitées par des parois excessivement minces; on peut

Digitized by Google

même suivre la cavité jusque dans le diverticule. Elle est irrégulière, comme cloisonnée. Je n'ai pu constater l'existence de cette cavité à l'œil nu que sous l'eau ; autrement on ne voit qu'une masse ratatinée, dans laquelle il est difficile de constater la moindre trace de cavité. Sous l'eau, cette masse s'étale et présente alors le plus souvent une cavité close de forme très-irrégulière, à contenu clair et transparent, limitée par des parois très-minces, transparentes, hyalines, sur lesquelles sont déposées quelquefois de petites granulations jaunâtres, en amas plus ou moins considérables ; d'autres fois la cavité n'est pas close, elle présente une ouverture plus ou moins grande, à bords déchiquetés; d'après Virchow, la masse s'étalerait quelquefois en membrane, sans apparence de cavité.

Dans une partie plus ou moins centrale de la masse morbide, se trouvent une ou plusieurs cavités d'un certain volume, qui se présentent sous la forme de véritables cavernes, à parois déchiquetées et renfermant un liquide épais, contenant des détritus divers. Le plus souvent, il y a une grande cavité, dans laquelle s'abouchent d'autres plus petites, sous forme de diverticules, presque toujours il y a en même temps de petites cavités disséminées dans la masse morbide, mais elles n'atteignent jamais un grand volume, et dépassent rarement celui d'une noisette. Chez la malade d'Huber, il n'y en avait pas de grande, mais plusieurs petites du volume d'une fève. La dimension de la grande cavité varie ordinairement depuis celle d'une noix jusqu'à celle du poing. Dans le cas de Griesinger, exceptionnel par son énorme volume, son diamètre était de 29 centimètres dans tous les sens. Le plus souvent elle est située à la partie postérieure et supérieure de la masse morbide ; alors elle se rapproche plus ou moins du péritoine, toujours épaissi à ce niveau, l'atteint quelquefois et le repousse au-dessus de la surface supérieure du foie sous forme de bosselures plus ou moins saillantes. Sa forme est excessivement irrégulière ; le plus souvent, elle se présente sous la forme d'une caverne très-anfractueuse avec diverticules très-anfractueux eux-mêmes ; on voit qu'il s'est formé là une cavité aux dépens de plusieurs cavités plus petites. Les parois tant de la caverne principale que des diverticules sont déchiquetées, tomenteuses, comme rongées ; elles sont hérissées de lambeaux de tissu morbide plus ou moins ramolli, de cordons et de lamelles fibreuses, souvent perforées de petits pertuis comme un crible. Chez notre malade, nous avons trouvé cette disposition très-curieuse de cordons fibreux insérés par leurs deux extrémités aux parois, et libres par leurs parties moyennes. Ils présentaient absolument sous un plus fort volume l'aspect des cordages tendineux du cœur. Heschel et Ott ont aussi observé une disposition réticulée des parois ; Buhl y a noté des villosités et des excroissances en massue ; Zeller, des amas floconneux contenant des corpuscules jaunâtres ; Friedreich, des saillies gélatineuses ; M. Ducellier, un grand nombre de filaments d'un rouge de cinabre, arborisés, flottants sous l'eau. Leur coloration est ordinairement la même que celle du tissu morbide, modifiée par places par un dépôt plus ou moins considérable de matière colorante de la bile. On trouve quelquefois des débris de cloison ainsi que des cordons d'apparence nacrée et fibreuse, traversant la cavité d'une paroi à l'autre.

Digitized by Google

Le contenu des cavernes est tantôt un liquide visqueux puriforme, tantôt une bouillie ou une pulpe fluide d'aspect analogue. Sa quantité varie depuis quelques grammes jusqu'à 2 kilogrammes (Scheuthauer) et même 5 litres (Griesinger). Sa coloration est tantôt jaunâtre, tantôt verdâtre, quelquefois grisâtre. Par le repos, il se sépare en deux parties, une partie liquide plus ou moins trouble, de coloration jaunâtre ou grisâtre, et un dépôt jaune ou jaune blanchâtre, contenant des détritus divers : vésicules membraneuses, lambeaux de tissu morbide et concrétions biliaires.

Le foie envisagé dans son ensemble nous présente une augmentation de volume qui peut porter sur tout l'organe, mais surtout sur les parties saines. Le lobe altéré présente souvent son volume normal, ou peu augmenté. Le poids de tout l'organe a atteint jusqu'à 10 (Ott) et 15 livres et demie (Scheuthauer). La forme générale reste à peu près la même à part les bosselures et les nodosités qui existent souvent sur les deux faces. La surface convexe peut être lisse ou présenter des saillies très-larges et à peine marquées. Quelquefois on y voit des bosselures et des nodosités ayant depuis le volume d'un pois, tantôt très-dures, tantôt molles et fluctuantes. Dans le premier cas, ces nodosités sont constituées par le soulèvement du tissu morbide; dans le second cas, elles sont pleines d'un liquide plus ou moins épais, plus ou moins analogue à celui de la cavité centrale, dont elles font partie le plus souvent. Quelquefois pourtant elles sont isolées. Friedreich a trouvé cette surface parsemée de petites élevures blanchâtres du volume d'une tête d'épingle, remplies de matière gélatineuse; Schiess a aussi observé la même disposition; ainsi que des saillies disséminées, présentant l'aspect de petits sommets de choux-fleurs et criant sous le scapel. M. Ducellier y a trouvé cinq tubercules jaunâtres, dont un présentait la forme et le volume d'une framboise. C'est sur le lobe altéré qu'on remarque ces particularités; dans le reste de l'organe la surface est toujours lisse et unie ou peu s'en faut. La face inférieure ne présente ordinairement pas de déformation, ou celle-ci est à peine sensible et constituée par des nodosités du volume d'un pois. Pourtant, dans le cas d'Erisman, il y avait dans le sillon de la veine porte une tumeur du volume d'un œuf de pigeon; dans un des cas de Scheuthauer, le lobe de Spiegel et le lobe quadrilatère étaient très-augmentés de volume et faisaient une saillie considérable au-dessus du niveau de cette face du foie. Enfin Schiess a vu le lobe carré complétement séparé du reste du foie. Les deux faces adhèrent le plus souvent aux organes voisins, surtout la face convexe au diaphragme. La coloration de ces surfaces est variable, tantôt vert noir, brun foncé, brunâtre avec endroits plus rouges, gris brunâtre, jaune verdâtre; quelquefois enfin elles présentent la coloration rouge brun ordinaire, mélangée d'une teinte jaune verdâtre diffuse. L'intérieur de l'organe nous présente aussi des variations de coloration; le plus souvent elle est d'un jaune verdâtre plus ou moins intense, quelquefois avec une nuance de brun. La consistance est diminuée en dehors de la tumeur, ce qui est dû à la quantité considérable de bile et de sang dont ces parties sont imprégnées, ce qui doit contribuer encore à l'augmentation de volume qu'elles présentent.

L'enveloppe séreuse et l'enveloppe fibreuse sous-jacente présentent un

Digitized by Google

épaississement qui peut atteindre jusqu'à 4 millimètres au niveau de la tumeur. Elles prennent alors un aspect trouble et l'apparence d'un tissu fibreux très-dur, d'une dureté de fibro-cartilage quelquefois, dans l'épaisseur duquel se voient des alvéoles. Cet épaississement existe quelquefois même sur les parties du foie non atteintes, mais alors il est moins marqué. La capsule de Glisson est aussi très-épaissie et présente quelquefois une dureté de fibro-cartilage.

Les vaisseaux sanguins peuvent être complétement oblitérés par le développement du tissu morbide dans leur intérieur. Cette particularité existait à un haut degré chez mon malade, chez qui la veine cave, les veines sus-hépatiques droites et un des gros rameaux droits de la veine porte étaient complétement transformés en tissu morbide. Trois divisions droites de l'artère hépatique étaient remplies de vésicules d'échinocoques. C'est seulement dans ces vésicules que j'ai trouvé des animaux complets, avec couronne de crochets et ventouses. Dans quelques cas, les vaisseaux sanguins sont seulement comprimés par la tumeur.

D'après Virchow, les vaisseaux lymphatiques auraient été le siége de la lésion dans l'observation qu'il a rapportée. Luschka suppose aussi dans son observation, qu'ils étaient pris, mais ne peut pas l'affirmer. Cette opinion n'est pas confirmée par les autres observateurs.

Les conduits biliaires ont été trouvés perméables dans la plupart des cas, ou simplement comprimés par la tumeur, quelquefois atrophiés. Dans celui celui de Friedreich, ils étaient complétement oblitérés par des vésicules gélatineuses. Aussi ce professeur admet-il que le siége primitif de l'affection se trouve dans les conduits biliaires, à tort puisque cette particularité n'existe pas dans la plupart des cas.

La vésicule biliaire a été trouvée tantôt vide tantôt plus ou moins remplie de bile plus ou moins épaisse. Dans le cas de Friedreich, elle contenait une petite quantité de mucus visqueux, incolore et gélatineux.

Poumon (planche 2, fig. 2).— Dans le poumon, l'hydatide alvéolaire s'est toujours montrée jusqu'à présent sous la forme de petites masses disséminées, ne dépassent pas le volume d'une noix et pouvant avoir celui d'un grain de millet. Leur nombre est très-variable; il peut n'y en avoir qu'une. Elles sont situées à la périphérie, soit le long des bords, soit près des faces du poumon. Leur forme est très-variable. Elles sont dures au toucher, résistantes, élastiques, donnant quelquefois la sensation d'un fibro-cartilage. Elles se laissent facilement entamer et présentent à la coupe les mêmes caractères que dans le foie; seulement les alvéoles sont généralement plus petits et on ne trouve pas cette abondance de tissu fibreux ou fibroïde qui existe dans le foie. De plus autour de la plupart des tumeurs, nous avons trouvé un noyau inflammatoire de volume quelquefois double ou triple de la tumeur, qui paraît s'accroître à ses dépens. Plus celle-ci s'accroît, plus celui-là diminue. A la longue il disparaît et la petite masse est alors directement enchâssée dans le tissu du poumon, dont elle est séparée par une mince lamelle cellulaire, ce qui permet de l'énucléer facilement.

Chez notre malade, nous avons pu suivre quelques petites ramifications

Digitized by Google

artérielles, oblitérées par un caillot qui paraissait se continuer avec le noyau inflammatoire entourant les humeurs; et toutes les fois qu'on énucléait une d'elles, on voyait un petit orifice de vaisseau béant à la surface d'énucléation. Il n'y avait rien de spécial dans les veines.

Péritoine. — La seule mention que nous trouvions de l'existence de l'hydatide alvéolaire dans le péritoine, en dehors du foie, a été faite par le docteur Scheuthauer, dans sa deuxième observation, où il dit en quelques mots que « quelques excroissances péritonéales analogues, qui se trouvent sur la paroi antérieure de l'abdomen et sur la paroi postérieure de l'utérus, montrent à la surface et à la coupe les cavités de tissu conjonctif, remplies de gélatine, dont nous avons parlé à plusieurs reprises. »

La rate a été trouvée augmentée de volume dans un grand nombre de cas ; en même temps elle était ramollie, hyperplasiée, quelquefois pourtant indurée. Les reins ont été trouvés une fois en dégénérescence amyloïde.

§ 2. Caractères micrographiques.

Sous le microscope la substance fondamentale présente tous les caractères du tissu conjonctif, qui au pourtour des alvéoles est remplacé par une substance granulée amorphe (planche 2, fig. 4 et 5), dans laquelle on distingue çà et là des granulations et des concrétions calcaires. Les cellules du foie ont disparu dans les parties centrales de la tumeur, elles n'existent plus qu'à la périphérie.

La substance d'apparence gélatineuse se présente sous forme de membranes, tantôt repliées un grand nombre de fois sur elles-mêmes (pl. 2, fig. 3, *a*), tantôt formant une couche membraneuse unique autour de l'alvéole (pl. 2, fig. 4 *b*). Ces membranes présentent sous le microscope tous les caractères de membrane hydatide ordinaire.

Diverses particularités ont été signalées par les auteurs. Ainsi Virchow a trouvé sur la face interne et dans l'épaisseur de quelques membranes deux ordres de prolongements, l'un à extrémité en forme de massue, l'autre sous forme de prolongements cylindriques. Il y a vu encore des productions, déjà représentées par Buhl[1], qui étaient contenues dans un réseau à grandes mailles, et qui présentaient la plus grande ressemblance avec les cellules étoilées du tissu muqueux. Il n'a pas pu donner la signification exacte de ces diverses productions, mais il se demande si ces dernières ne seraient pas une phase du développement des vésicules. J'ai aussi vu quelques appendices à extrémité renflée, paraissant s'élever de la face interne des membranes, mais en très-petit nombre (fig. 4, *d*). Friedreich y a trouvé des corpuscules calcaires, arrondis, ovalaires, pyriformes ou réniformes disposés en couches concentriques, ayant de 0mm,030 à 0mm,035 de diamètre lorsqu'ils sont sphériques ; la même longueur et un petit axe de 0mm,025 à 0mm,030 lorsqu'ils sont ovalaires, les plus petits ont 0mm,020. L'action des acides a démontré qu'ils étaient formés par une substance organique crétifiée. Ils sont contenus dans un système de canaux qui se ramifient à la face interne des vésicules. Ceux-ci présen-

[1] *Illustrirte Münchener Zeitung*, vol. I. 1852, planche 5, fig. 3.

Digitized by Google

tent un calibre variable, à dilatations en ampoule et à rétrécissements d'une ténuité extrême. Friedreich voit là un système de conduits excréteurs de l'appareil urinaire analogue à celui qui existe chez tous les vers cestodes et considère les corpuscules comme des concrétions urinaires. Il les croit identiques à ceux figurés par Buhl[1] et Zeller[2] et décrits par Virchow. Friedreich et Zeller ont encore trouvé adhérents à la paroi interne des poches anciennes, généralement en groupes, de petits corps ovalaires ou arrondis, à contour simple, de 0mm,015 à 0mm,020, à aspect mat, homogène sans apparence de stratification ou à stratification superficielle, qui paraissaient constitués par une matière protéique imbibée de pigment biliaire.

Dans presque toutes les observations on a découvert soit des crochets d'échinocoques, soit des animaux entiers. Ces derniers étaient en général peu nombreux et ce n'est qu'après de longues recherches qu'on a réussi à les voir.

Les lambeaux de tissu morbide qui pendent sur les parois des cavités centrales sont constitués par du tissu conjonctif en dégénérescence graisseuse. Les cordons fibreux présentent, outre les fibres de tissu conjonctif, un grand nombre de fibres élastiques. Nous serions assez disposé, d'après la forme de ces cordons fibreux, à voir là une transformation de la capsule de Glisson et des vaisseaux qu'elle contenait dans son intérieur.

Le contenu des cavernes s'est montré composé de granulations graisseuses en très-grand nombre, de corps granuleux intacts ou en voie de désagrégation, d'éléments libres, ovalaires, analogues à des noyaux, de cristaux aiguillés et fasciculés, de nombreux dépôts d'hématoïdine, de tablettes de cholestérine en grande quantité, de corpuscules calcaires, de concrétions biliaires et dans quelques cas de membranes stratifiées.

Le parenchyme du foie, en dehors de la masse morbide, serait d'après Buhl et Friedreich, traversé par des vésicules d'échinocoques invisibles à l'œil nu. Ce sont les seuls observateurs qui aient constaté ce fait.

§ 3. Pathogénie.

La tumeur hydatique alvéolaire paraît se former comme le kyste hydatique ordinaire à la suite de la migration hors de l'estomac d'embryons du *tænia echinoccocus*. Ce sont les mêmes animaux, présentant les mêmes caractères dans leur structure propre et dans celle de leur membrane d'enveloppe. La seule différence qu'il paraît y avoir est leur mode d'enkystement.

A quoi faut-il attribuer cette forme spéciale et bizarre, si différente de la forme ordinaire ? Telle est la question que se posent tous les observateurs, et la grande variété d'opinions émises à ce sujet indique suffisamment la difficulté de sa solution. A peu près tous admettent que le fait du siége du parasite dans un système de vaisseaux fins et déliés est la cause de cette forme, mais ils ne s'accordent pas sur ce siége. Les uns en effet le placent avec Virchow dans les vaisseaux lymphatiques, d'autres avec Friedreich dans les canaux biliaires, d'autres enfin avec Leuckart dans les vaisseaux sanguins.

[1] *Loc. cit.*, fig. 7.
[2] *Loc. cit.*, fig. 1.

Digitized by Google

Nous croyons que ces divergences d'opinion prouvent qu'ils peuvent exister indifféremment dans chacun de ces systèmes de conduits. Pourtant nous ferons remarquer que ce fait seul ne suffit pas pour expliquer la différence des deux variétés, car il a été établi que le siége primitif de la forme ordinaire pouvait se trouver dans les vaisseaux sanguins (Leuckart) et les canaux biliaires (Schœder von der Kolk)[1]. Nous croirions assez volontiers qu'il faut pour que la tumeur hydatique prenne la forme alvéolaire, que les embryons arrivent jusqu'aux extrémités terminales des conduits, là où ils sont excessivement ténus. Alors la vésicule gênée dans son développement prend la forme ratatinée et repliée qui caractérise cette forme, au lieu de prendre la forme globuleuse. Dans le poumon, nous avons pu constater parfaitement le fait. Dans cet organe, en effet, nous avons pu voir quelques-unes des petites tumeurs entourées d'un noyau inflammatoire se continuant avec un caillot, qui oblitérait les derniers ramuscules des artères pulmonaires. Il était évident que quelques embryons détachés de la masse morbide qui oblitérait la veine cave, avaient été entraînés par le torrent de la circulation, jusque dans ces derniers ramuscules, s'y étaient arrêtés, y avaient déterminé la formation d'un caillot, puis avaient suivi leur développement ultérieur, mais s'étaient trouvés gênés dans leur expansion par le caillot formé dans le ramuscule et par le noyau inflammatoire développé autour de lui. Les choses ont dû se passer de même dans le foie ; seulement là de gros troncs étaient pris. Nous n'avons donc pas de preuve positive que les extrémités terminales de ces vaisseaux aient été le point de départ de la lésion, mais l'analogie nous permet de le supposer.

Küchenmeister[2] donne une autre explication. Il attribue la formation de la tumeur échinocoque multiloculaire à ce qu'il ne se forme pas autour de l'embryon de capsules de tissu conjonctif ou à ce que cette capsule est percée par le parasite avant de devenir solide et résistante ; alors l'échinocoque libre se developpe là où il trouve le moins de résistance.

Une seconde question est le mode d'immigration. Celle-ci se fait-elle par toute la colonie en masse ou seulement par quelques embryons qui, par leur développement ultérieur, produisent la quantité considérable de vésicules que nous trouvons dans la masse morbide? La plupart des observateurs inclinent vers cette dernière hypothèse. C'est l'opinion de Küchenmeister et nous l'admettrions volontiers d'après ce que nous avons vu dans le poumon.

Une troisième question est celle du mode de développement des vésicules. Luschka dit avoir vu sur la face interne de quelques vésicules des excroissances pédiculées, qui elles-mêmes présentaient des prolongements qui se séparaient à la longue. Il voit là l'indice d'une reproduction par bourgeonnement et segmentation. Leuckart, Heschel et Friedreich considèrent les diverticules que présentent les vésicules comme des bourgeons qui se sépareront plus tard et constitueront de nouvelles vésicules renfermées dans un alvéole propre. Virchow se demande si les petits corps contenus dans les canaux en

[1] In Ruyssenaer's, De Nephretidis et lithogenensis quibusdam momentis. Dissert. inaug. Traj. ad Rhen., 1844, p. 49.

[2] In Niemeyer, *Lehrbuch der speciellen Pathologie und Therapie*. Berlin, 1868, 7e édit., p. 769.

Digitized by Google

réseaux qu'il a vu à la face interne et dans l'épaisseur de la membrane hyaline, ainsi que les corps ovalaires particuliers, ne sont pas des phases de développement. Leuckart le croit volontiers, au moins pour les premiers. Il croit aussi avoir vu des bourgeons interlamellaires. Virchow et Schiess ont vu un enchâtonnement de diverses vésicules, analogue à ce qui existe dans les hydatides ordinaires. D'après Küchenmeister, le développement se ferait par la segmentation par constriction de portions de la vésicule, et la nouvelle vésicule peut proliférer à son tour, si elle s'est séparée d'une partie proliférante de la vésicule-mère ; sinon elle reste stérile.

Les animaux ont-ils perdu leurs crochets ou passent-ils directement de l'état embryonnaire à la forme hydatide ? Telle est encore la question que pose Virchow et qu'il est très-disposé à résoudre par la dernière hypothèse. On l'admet volontiers aussi, lorsqu'on voit le petit nombre d'animaux complets et surtout de crochets qui existent dans une lésion d'une étendue aussi considérable. On pourrait encore supposer que la dureté de la tumeur empêche les animaux d'arriver à leur développement complet.

§ 4. Caractères symptomatiques.

Ils doivent être étudiés dans le foie et dans le poumon. Pour le premier organe, sur les dix-neuf cas connus, nous n'en trouvons que douze dans lesquels les faits cliniques soient donnés, et sur lesquels nous puissions établir notre étude. — Dans le foie, les symptômes de la maladie ne sont pas toujours les mêmes ; ils varient suivant que tel ou tel système de conduits est oblitéré par les vésicules. Tantôt ce sont des phénomènes ictériques, tantôt des phénomènes hydropiques qui constituent le fait le plus saillant.

Les symptômes du début, lorsque la maladie devient apparente, car elle reste latente pendant une période indéterminée sont ordinairement : une grande lassitude, de l'amaigrissement, des douleurs plus ou moins intenses dans l'abdomen, souvent de l'ictère, accompagné des troubles gastriques et intestinaux ordinaires, quelquefois des phénomènes d'hydropisie.

Après un temps plus ou moins long, ces symptômes s'aggravent, de nouveaux troubles surviennent et l'on peut constater, par l'exploration physique de la région hépatique, des changements de volume et de forme dans l'organe, dus aux progrès du parasite. La maladie peut alors être considérée comme entrant dans une seconde période.

Les douleurs que nous avons vues se manifester quelquefois dès le début peuvent ne se montrer qu'à cette deuxième période. Elles siégent dans l'hypocondre droit ou à l'épigastre. C'est un phénomène très-irrégulier. Tantôt la douleur ne se développe d'habitude que sous l'influence de la pression ; d'autres fois la pression est encore nécessaire pour la déterminer d'ordinaire, mais par moment elle devient spontanée et très-vive, en s'irradiant vers la colonne vertébrale. Tantôt c'est un sentiment de tension et de pesanteur avec paroxysmes. Quelquefois elle n'existe pas dans ces régions. C'était le cas chez les malades de Friedreich et d'Ott ; aussi ces auteurs ne la considèrent-ils pas comme un symptôme de la maladie. Mais comme nous l'avons trouvée

Digitized by Google

huit fois sur douze, nous croyons que sans lui accorder une valeur absolue on doit pourtant en tenir compte.

L'hypocondre droit présente souvent une voussure plus ou moins marquée, accompagnée ordinairement d'une distension plus ou moins considérable de l'abdomen, même lorsqu'il n'existe pas d'ascite. Par la percussion et la palpation on constate une augmentation du volume du foie, qui s'est montrée dans tous les cas. On sent au-dessous des fausses côtes le bord inférieur du foie dur et tranchant, le plus souvent régulier et sans inégalité. Au-dessus de ce bord on sent une plus ou moins grande étendue de la surface convexe du foie qui est plus ou moins dure, tantôt lisse et sans saillies, tantôt présentant des bosselures de volume variable. La tumeur ne présentait de fluctuation que dans le cas de Griesinger. Chez le malade de M. Ducellier, on éprouvait une sensation de crépitation en pressant fortement et rapidement sur la région épigastrique.

Une percussion attentive peut encore nous révéler l'état de réplétion ou de vacuité de la vésicule biliaire, circonstance qui peut avoir une grande valeur, d'après Niemeyer, pour le diagnostic de la cause de l'ictère. La percussion nous permet encore de constater l'augmentation de volume de la rate, caractère important, d'après Friedreich, puisque dans la plupart des affections qui peuvent simuler l'hydatide alvéolaire, la rate n'est pas augmentée de volume, est plutôt atrophiée même.

L'ictère est un phénomène très-fréquent, mais non pas constant, puisque sur quatorze cas (en comptant le premier de Buhl et celui de Scheuthauer, dans lesquels l'ictère est indiqué), nous ne le trouvons que dix fois bien constaté, comme déterminé par la présence des échinocoques. Lorsqu'il a existé, il s'est toujours montré dès le début, puis va s'aggravant malgré tous les moyens employés pour le combattre et arriver jusqu'au degré le plus élevé de l'ictère vert et même de l'ictère noir. Friedreich, fidèle à sa théorie du siége primitif de l'hydatide dans les canaux biliaires, attribue l'ictère à l'obstruction de ces canaux par les masses gélatineuses et en fait un symptôme caractéristique et constant. Niemeyer et le docteur Ott sont moins exclusifs et pour eux la cause principale de l'ictère doit être attribuée au catarrhe des voies biliaires, déterminé par l'arrivée de la couvée d'échinocoques, ou par sa destruction et la désagrégation du parenchyme du foie. C'est ainsi qu'ils expliquent les rémissions dans l'intensité de l'ictère, qui se montrèrent dans les cas de Schiess et d'Erisman et qui se manifestèrent par la recoloration des matières fécales et la diminution de la matière colorante de la bile dans l'urine, avec persistance de la coloration des téguments néanmoins. L'ictère s'est montré accompagné des troubles ordinaires du côté du tube digestif, des organes génito-urinaires et du système nerveux. Dans les cas où il n'existait pas d'ictère, la peau présentait une teinte cachectique terreuse plus ou moins prononcée.

Les phénomènes hydropiques se sont montrés onze fois sur treize (en comptant le cas de Scheuthauer dans lequel l'ascite est indiquée). Friedreich y attache peu d'importance, à tort, comme nous le voyons. Ott avance que l'anasarque est la règle et ne tient pas compte de l'ascite, pourtant elle a été

Digitized by Google

trouvée huit fois. Chez notre malade l'œdème des extrémités inférieures et des téguments du ventre, ainsi que l'ascite constituait le fait le plus saillant de la maladie. L'ascite était tellement considérable et se renouvelait si vite qu'on fut obligé de pratiquer la paracentèse trois fois dans l'espace de cinq semaines. Quoique moins fréquent que d'autres manières de se manifester de la maladie, ce fait doit donc être pris en sérieuse considération comme un des modes possibles de manifestation de l'affection.

L'amaigrissement s'est montré dans tous les cas, quelquefois comme un des premiers symptômes, mais ordinairement n'a débuté que dans la deuxième période.

Au début de la maladie, il y a peu de troubles digestifs. Vers la fin, on a noté trois fois des vomissements, une fois comme symptôme de péritonite, deux ois sous forme de vomissements de sang. A cette époque, on a encore noté dans presque tous les cas (excepté trois, dans lesquels de la constipation a persisté jusqu'à la fin) de la diarrhée qui devient très-intense et résiste à tous les moyens employés pour la combattre. Les matières fécales ne présentent rien de spécial, si ce n'est dans les cas où il y a de l'ictère ; alors elles se montrent avec les caractères propres à cet état pathologique.

L'urine s'est montrée chargée des principes de la bile dans les mêmes circonstances. Deux fois on y a trouvé de l'albumine (Griesinger, Ott). Une autre fois (Virchow) on a trouvé une lésion des reins, mais sans albumine. L'albuminurie peut donc se montrer ainsi qu'une affection des reins, mais n'est pas assez constante pour devenir un caractère de la maladie aussi important que le veut Ott. Quoi qu'il en soit, ces trois cas suffisent pour infirmer la proposition de Friedreich, que les reins ne présentent pas d'altération en rapport avec la maladie du foie. Chez son malade, il y eut de l'albuminurie, mais très-légère et passagère.

Ce n'est ordinairement que vers la fin de la maladie, quelquefois à sa période ultime, que survient la fièvre, qui se montre alors avec les caractères de la fièvre hectique. Dans deux cas (Friedreich, Ott) la fièvre survint pendant le cours de la maladie. Des frissons ont été observés par M. Ducellier, chez son malade, mais sans longue durée. Des hémorrhagies diverses sont survenues, le plus souvent aussi à la dernière période, sous forme de vomissements et de selles sanglantes, d'épistaxis (Schiess, Friedreich, Ducellier), de stomatorrhagie (Friedreich, Ducellier), de pétéchies (Virchow).

La perte graduelle des forces s'est montrée dans tous nos cas et se manifestait d'abord par de la paresse, puis de la fatigue, de l'abattement, et de l'apathie. Elle s'est souvent montrée comme un des premiers phénomènes, puis est allée toujours en s'augmentant jusqu'à l'épuisement et la prostration la plus complète qui arrivait dans les derniers jours.

Dans trois cas seulement, nous voyons la maladie présenter des troubles de l'intelligence sous forme de délire fugace, et cela tout à fait à la fin de la maladie. Friedreich et Ott les considèrent comme des accidents cholémiques, ainsi que l'apathie, la somnolence, la stupeur, la déviation de la langue et de la bouche qui survinrent chez le malade d'Erisman. Dans trois cas, nous trouvons noté un dégoût insurmontable pour la viande, non-seulement chez

Digitized by Google

des ictériques, mais encore chez un malade qui ne l'était pas (Ott); dans deux cas, une fétidité extrême de l'haleine; dans un cas, de l'héméralopie (Schiess).

Quelques-uns de ces symptômes, tels que la grande faiblesse, la diminution rapide et graduelle des forces, la prédisposition aux hémorrhagies et les phénomènes nerveux, sont rapportés par Ott à l'altération du sang consécutive à la résorption des éléments de la bile dans le sang. Friedreich aussi les attribue à l'ictère, au moins au début de la maladie. Certes, il doit contribuer à les produire lorsqu'il existe, mais nous ferons remarquer qu'un amaigrissement considérable, une grande déperdition de forces (Ott, Carrière) et des hémorrhagies (Ott) ont eu lieu chez des malades qui n'avaient pas d'ictère. On ne peut donc pas attribuer à l'ictère le rôle exclusif, ni même le rôle principal dans la production de ces symptômes. L'altération chronique du foie et surtout la désagrégation intérieure si intense de l'organe doit contribuer pour la plus grande part, croyons-nous, à ce dépérissement général; et chez ces deux malades, elle était évidemment seule en cause.

Poumon. — Les symptômes déterminés par la présence de la forme alvéolaire de l'hydatide dans le poumon sont peu marqués, au moins dans les trois cas dans lesquels les faits cliniques sont indiqués et que nous avons pu recueillir; aussi croyons-nous devoir rester dans la réserve à ce sujet, jusqu'à ce que d'autres observations soient venus éclairer la question.

La marche de cette affection est essentiellement chronique; sa durée très-variable depuis quelques semaines jusqu'à des années. En général elle présente une durée de plusieurs mois. La terminaison a toujours été fatale, survenant le plus souvent par les progrès de la maladie, quelquefois par la péritonite généralisée, qui joue alors le rôle d'une véritable complication ou par une maladie intercurrente.

CONCLUSIONS.

1° Il existe une variété de l'affection hydatique, désignée jusqu'à présent sous le nom de *tumeur à échinocoques multiloculaires*, mais qui serait mieux désignée sous le nom de *tumeur hydatique alvéolaire*, caractérisée par la disposition des hydatides *les unes à côté des autres*, dans des alvéoles creusés dans un stroma dur et consistant, au lieu d'être contenues dans un kyste. Ces vésicules sont affaissées et repliées sur elles-mêmes, au lieu d'être globuleuses comme dans les cas ordinaires.

2° La tumeur, ainsi constituée, présente une grande tendance à l'inflammation chronique, à la transformation fibreuse de plusieurs de ses éléments, puis à la régression graisseuse qui aboutit à une désagrégation des parties les plus anciennes de la nouvelle production et à la formation de cavités anfractueuses, à parois déchiquetées, plus ou moins considérables dans son intérieur.

3° Cette affection s'est montrée jusqu'à présent dans le foie, dans le poumon et sous le péritoine.

4° Dans le foie, le siége primitif de la lésion paraît être dans un des systèmes de canaux, soit biliaires, soit vasculaires de l'organe; tantôt dans l'un, tantôt dans l'autre, sans qu'il y ait prédominance ou préférence pour aucun

Digitized by Google

d'eux. — Dans le poumon, les artères pulmonaires ont été, dans les observations connues jusqu'à présent, la voie d'arrivée du parasite dans l'organe et son siége primitif. — Dans le péritoine, le siége primitif n'a pas été établi.

5° Les faits connus jusqu'à présent ne nous permettent pas d'établir la symptomatologie de l'affection, lorsque la lésion occupe le poumon. Lorsqu'elle siége dans le foie, la maladie se présente sous deux aspects bien différents. Tantôt c'est l'ictère, accompagné de son cortége habituel de troubles fonctionnels, qui est le symptôme prédominant; tantôt ce sont des phénomènes d'hydropisie, avec ou sans ictère. Une perte graduelle et considérable des forces se montre dans les deux cas.

6° Le diagnostic exact est très-obscur ; on ne peut guère y arriver que par voie d'exclusion. Un ictère persistant et arrivant graduellement à un haut degré d'intensité, sans phénomènes fébriles bien marqués, une perte graduelle et considérable de forces, l'hypertrophie de la rate et la longue durée de la maladie constituent un ensemble qui peut mettre sur la voie du diagnostic, mais ce ne sont pas des symptômes caractéristiques. — Lorsque ce sont les phénomènes d'hydropisie qui prédominent, le diagnostic est encore plus obscur. Si on trouve des vésicules gélatineuses flétries dans les selles en même temps que se montre un de ces deux ordres de symptômes, on pourra arriver à une grande probabilité de diagnostic.

7° C'est une maladie chronique à marche excessivement lente, qui ne se manifeste le plus ordinairement que lorsqu'elle a fait des progrès notables et se trouve au-dessus des ressources de l'art.

8° Aussi la thérapeutique est-elle complétement impuissante contre cette affection.

EXPLICATION DE LA PLANCHE II

Fig. 1. — Surface de la section du tissu de la tumeur du foie.

A. — Tissu de la tumeur.

B. — Tissu du foie (la teinte rouge est due à la suffusion sanguine).

C. — Alvéoles contenant une matière d'apparence gélatineuse.

D. — Grand alvéole formé par la réunion de plusieurs petits à la suite de la destruction des cloisons qui les séparent.

E. — Orifices de vaisseaux.

F. — Tractus disposés en réseaux simulant des alvéoles.

Fig. 2. — Une des tumeurs du poumon (lobe inférieur gauche) coupée par le milieu et faisant voir les deux surfaces de section.

A. — Tissu alvéolaire de la tumeur.

B. — Tissu ayant subi l'influence d'un processus inflammatoire.

C. — Alvéoles et leur contenu gélatiniforme.

Fig. 3. — Alvéoles du foie, vus à un grossissement de 80 diamètres

A. — Grands alvéoles formés par la réunion de deux plus petits. Dans leur intérieur, se voit la substance gélatiniforme, sous forme de membrane repliée plusieurs fois sur elle-même.

B. — Cloison en partie détruite.

C. — Alvéole dont la vésicule a un contour granuleux.

Digitized by Google

D. Tissu conjonctif entourant les alvéoles.

Fig. 4. — Petit alvéole du foie (grossi de 290 diamètres).

A. — Alvéole.

B. — Paroi de la vésicule présentant des stries concentriques ; le bord interne est granuleux par places.

C. — Cavité contenant quelques granulations en petit nombre et un crochet d'échinocoque.

D. — Prolongement granuleux dans l'intérieur de la cavité.

Fig. 5. — Alvéoles du poumon (grossissement de 80 diamètres).

A. — Alvéoles.

B. — Membrane stratifiée et striée formant la paroi de la vésicule hydatique.

C. — Cavité avec contenu granuleux peu abondant.

C. — Corpuscules concentriques.

C. — Alvéole avec contenu complétement granuleux.

Digitized by Google

ANALYSES

Recherches sur la structure intime de l'Encéphale (deuxième mémoire), par J. Lockhart Clarke, membre de la Société royale de Londres, etc.

L'anatomie et la physiologie des centres nerveux ont incontestablement réalisé d'immenses progrès, depuis quelques années. Grâce aux travaux simultanés d'un grand nombre d'observateurs, nous avons acquis des notions à la fois plus précises et plus étendues sur la structure et les fonctions de ces organes si compliqués. La pathologie et la clinique en ont largement profité, et l'étude des affections nerveuses se présente déjà sous un aspect tout nouveau.

Mais nous sommes encore loin d'avoir trouvé la solution complète du problème : c'est tout au plus si nous en possédons le premier élément. La physiologie du cerveau ne vous sera probablement jamais connue dans ses profondeurs les plus intimes; mais la disposition anatomique des diverses régions de l'encéphale, leur constitution histologique, leurs rapports réciproques, voilà, ce nous semble, des questions que nous pouvons espérer, sans trop de présomption, de résoudre définitivement un jour. Nous sommes cependant loin d'avoir atteint ce résultat si désirable ; et les opinions contradictoires qu'on rencontre à chaque instant sur des points essentiels en sont la preuve. Notre reconnaissance est donc bien justement acquise aux micrographes qui, comme M. Lockhart Clarke, se sont voués à l'étude de ce sujet difficile.

Le mémoire que nous avons sous les yeux peut être considéré comme la continuation du travail déjà publié par l'auteur sur la structure du bulbe, et ses rapports avec la moelle épinière. Après avoir établi que, grâce à certains changements morphologiques, l'axe médullaire devient le bulbe rachidien, il poursuit cette idée et cherche à la développer, en montrant que la moelle allongée, par ses transformations successives, donne naissance à plusieurs des principaux appareils, qui par leur réunion constituent la masse encéphalique.

Dans un premier chapitre, M. L. Clarke se livre à la récapitulation des faits déjà signalés dans son mémoire précédent; en même temps il saisit cette occasion d'indiquer quelques nouveaux résultats, auxquels il est récemment parvenu. Dans un second chapitre, il étudie en détail la structure du quatrième ventricule, et décrit avec de grands développements l'origine réelle de plusieurs des nerfs crâniens. Dans un troisième chapitre, enfin, il expose les principales

Digitized by Google

données physiologiques et pathologiques qui sont la conséquence de ses découvertes.

Nous aurions désiré mettre sous les yeux du lecteur un résumé succinct de la partie anatomique de cet intéressant mémoire; mais sans le secours des figures (un peu schématiques, il faut en convenir), qui se trouvent annexées au travail de M. L. Clarke, il est vraiment impossible de le suivre dans ses descriptions : l'esprit se perd dans ce labyrinthe de fibres entrelacées ; et après avoir essayé de rédiger cette analyse, nous avons été forcé d'y renoncer. Contentons-nous donc de reproduire la partie plus spécialement physiologique des conclusions de l'auteur.

Les pyramides antérieures, dit-il, sont constituées non-seulement par des fibres émanées des faisceaux latéraux de la moelle épinière, mais aussi par des prolongements de la substance grise, et des faisceaux antérieurs et postérieurs. Cette manière de voir a été confirmée par les recherches plus récentes de M. Vulpian.

Or, le nerf spinal, d'après M. L. Clarke, naît par ses racines supérieures d'un noyau spécial, situé derrière le canal de l'épendyme : tandis que les racines inférieures naissent des parties antérieures et latérales de la substance grise. Les racines supérieures, d'après M. Claude Bernard, donnent naissance à la branche interne du nerf, qui s'unit au pneumogastrique : les racines inférieures en constituent la branche externe, qui anime le trapèze et le sterno-mastoïdien, et préside à la respiration volontaire. M. L. Clarke a montré qu'un faisceau spécial de la pyramide antérieure se rend aux racines inférieures du spinal; c'est donc par l'intermédiaire de ce faisceau, d'après lui, que la volonté exerce son influence sur les mouvements respiratoires.

Les corps olivaires, dont les fonctions sont encore aujourd'hui un sujet de discussion pour les physiologistes, seraient, d'après les constatations anatomiques de M. Clarke, des centres de coordination : placés en rapport avec les noyaux d'origine d'un grand nombre de nerfs crâniens, ils présideraient à leur action synergique et simultanée. Ainsi, d'après Schrœder, Van der Kolk, les olives ont pour fonction de gouverner la parole articulée. M. Vulpian combat énergiquement cette manière de voir : M. Clarke, s'appuyant sur les résultats de ses propres recherches, n'est pas fort éloigné de partager les idées du savant hollandais. En effet, la parole exige le concours de la langue, des lèvres, de la mâchoire inférieure, et des muscles expirateurs. Or, les olives affectent les rapports les plus intimes avec le noyau d'origine du nerf hypoglosse. Le faisceau nerveux d'où naît le facial se trouve directement en contact avec le même noyau : le pneumo-gastrique à son origine offre les rapports les plus intimes avec lui ; enfin la bandelette qui donne naissance à la racine motrice du trijumeau est environnée par les fibres ascendantes qui naissent du corps olivaire. On voit par là que tous les mouvements qui concourent à l'articulation des sons se trouvent placés jusqu'à un certain point sous l'influence de cette région de la moelle allongée. Mais, comme le fait observer l'auteur lui-même, chez plusieurs animaux doués de la faculté d'imiter le langage articulé (le perroquet, par exemple), les olives n'existent pas ou se trouvent réduites à leur plus simple expression ; elles ont au contraire un vo-

Digitized by Google

lume énorme chez le phoque, qui ne se distingue certainement pas par son éloquence. Il est donc évident que, même en attribuant aux corps olivaires une certaine influence sur la parole, il faut leur chercher d'autres fonctions encore.

Les rapports intimes qui les unissent aux noyaux d'origine du trijumeau, du pneumogastrique, du nerf auditif et du nerf optique, ont inspiré à M. Clarke l'idée qu'ils seraient le centre de ces mouvements involontaires et d'ordre purement réflexe, qui résultent d'une impression vive et soudaine, portée sur les organes du sens. C'est donc par l'intermédiaire des olives qu'un bruit inattendu vous fait tressaillir, et que la vue d'un objet qui se dresse tout à coup devant vos yeux vous fait reculer instinctivement. L'hémiplégie faciale, lorsqu'elle reconnait pour cause une lésion organique, est souvent compliquée d'un certain degré de strabisme convergent. Cette coïncidence s'explique, d'après M. L. Clarke, par les rapports qu'il a démontrés entre le noyau d'origine du facial, et celui de la sixième paire : on conçoit, dès lors, que la présence d'une tumeur et d'un caillot même peu volumineux puisse affecter à la fois ces deux cordons nerveux.

Mais l'application la plus curieuse des recherches anatomiques de M. L. Clarke à la physiologie pathologique, est la suivante. Les connexions intimes qui réunissent, au noyau d'origine de l'hypoglosse, ceux du pneumogastrique et du spinal, ainsi que l'une des origines du facial, nous permettent de comprendre que la présence d'une lésion très-circonscrite, sur ce point limité, pourrait à la fois agir sur l'émission de la voix, sur les mouvements de la langue, et sur le rapprochement des lèvres. Or il existe une maladie décrite pour la première fois par M. Duchenne (de Boulogne), et qui a précisément pour caractère essentiel de présenter une altération simultanée de ces trois ordres de mouvements ; aussi a-t-elle été désignée par Trousseau sous le nom de *paralysie glosso-labio-laryngée*. Ce serait donc sur le point que nous venons d'indiquer qu'il faudrait chercher désormais les lésions qui correspondent à cette affection singulière.

Nous ne poursuivrons pas plus loin cette analyse. Nous croyons en avoir dit assez pour faire ressortir tout l'intérêt qui s'attache aux recherches de M. L. Clarke, et pour indiquer la direction que prennent actuellement ses travaux. Il est permis d'espérer que leur côté pratique les recommandera à l'attention des cliniciens purs.

B. B.

Quelle relation y a-t-il entre l'issue des globules blancs du sang au travers des parois vasculaires intactes et l'inflammation ainsi que la suppuration? (avec une planche), par Koloman Balogh, professeur à Pesth.

Dans le numéro 2 des *Archives de physiologie normale et pathologique*, p. 335, nous avons donné une analyse étendue d'un mémoire du docteur Cohnheim.

Digitized by Google

Nous croyons devoir insérer dès à présent un très-court résumé du travail que vient de publier récemment le docteur Koloman Balogh, et dans lequel les vues émises par M. Cohnheim se trouvent combattues.

L'auteur rappelle d'abord que les premières observations, relatives à ce sujet sont dues à Aug. Waller (de Londres) qui avait déjà vu, en 1846, en examinant le mésentère du crapaud et la langue de la grenouille, que les globules blancs et les globules rouges du sang peuvent sortir au travers des parois des vaisseaux capillaires. Les divers détails de ces observations avaient conduit Waller à conclure : 1° que les globules blancs peuvent s'ouvrir un passage au travers des parois non lésées des vaisseaux ; 2° que le sang possède un pouvoir de restauration qui lui permet de fermer rapidement l'orifice par lequel sont sortis ces globules.

Dans un second travail, publié sous le titre *Microscopic observations on the perforation of the capillaries by the corpuscles of the blood, and on the origin of mucus and pus-globules*, Waller cherche à établir l'identité des corpuscules de mucus et de pus et des globules blancs du sang. Il assure, en outre, que l'issue des globules au travers des parois vasculaires n'est pas liée nécessairement à un processus vital, puisqu'il a pu l'observer aussi après la mort, et il pense que ce phénomène pourrait être dû à une action dissolvante, exercée par les globules sanguins sur les parois vasculaires.

Ces recherches de Waller avaient paru dans le *Philosophical Magazine*, et étaient tombées dans un oubli profond, même en Angleterre, jusqu'au moment où Cohnheim publia son travail sur le même sujet, dans les *Archives de Virchow*. M. Koloman Balogh, voulant contrôler les expériences de Cohnheim, institua, avec l'aide du docteur Andreas Csabatany, un grand nombre d'expériences sur le mésentère de grenouilles, tantôt empoisonnées par le curare, tantôt laissées intactes.

Il reconnut très-facilement dans ces conditions que les globules blancs tendent à s'agglomérer dans certains points des vaisseaux, particulièrement au niveau de l'origine des ramifications ; mais, malgré toute son attention, et bien que l'observation fût prolongée souvent pendant plus de vingt-quatre heures, il ne fut jamais assez heureux pour voir un globule blanc en voie d'issue au travers des parois, ou déjà sorti. Il put suivre pas à pas les modifications des amas de globules blancs, qui tantôt étaient dissociés par le rétablissement du cours du sang, tantôt formaient une masse grenue, sorte de thrombus, qui demeurait en place jusqu'à la mort de l'animal, ou, d'autres fois, se détruisait, en permettant à la circulation de se faire de nouveau dans les vaisseaux, jusque-là obturés.

M. K. Balogh, en présence de ces résultats négatifs, est conduit à se demander, d'une part, ce qui a pu amener Waller et Cohnheim à admettre que les globules blancs du sang peuvent sortir au travers des parois vasculaires ; d'autre part, si des cellules de pus ne peuvent pas se former dans le tissu connectif sans participation des globules blancs du sang ; et enfin, si les globules blancs du sang peuvent être une source de la formation du pus.

Il considère l'idée émise par Waller et reproduite par Cohnheim comme le résultat d'erreurs d'optique. Il ne nie pas absolument l'existence de quelques

Digitized by Google

pertuis dans les parois des vaisseaux, mais il est convaincu, qu'à cause de leur petitesse, ces pertuis peuvent à peine livrer passage à autre chose qu'à des fluides. Il va même plus loin et dit que ces pores doivent être bien étroits, puisqu'il n'a pas pu les voir en se servant des nouveaux objectifs à immersion de Hartnack, donnant un grossissement de 2,600 diamètres; il ne comprend pas, si des ouvertures pouvant être traversées par des globules blancs existaient réellement, comment les injections pénétrantes pourraient réussir : d'ailleurs Keber, qui avait décrit ces pores, n'a pas pu les montrer dans une réunion de naturalistes et médecins allemands, et la méthode de Recklinghausen (imprégnations d'argent) produit des apparences d'orifices là où rien de pareil n'existe en réalité.

L'auteur pense que les globules blancs que l'on trouve au voisinage des vaisseaux, dans les observations sur le mésentère des grenouilles, proviennent bien réellement d'une multiplication des cellules du tissu conjonctif, et, d'après ses recherches, les cellules qui font partie de la paroi des vaisseaux capillaires pourraient également donner naissance à des globules de pus.

Et quant à la dernière question qu'il s'est posée, il ne croit pas que les globules blancs du sang, qui s'échappent à travers des ruptures accidentelles des vaisseaux, puissent former du pus véritable.

Archiv für pathologische Anat. und Physiol.
von Virchow. 5 nov. 1868. p. 19.

Digitized by Google

BIBLIOGRAPHIE

Les ouvrages suivants ont été reçus par l'un des directeurs. Ces ouvrages seront analysés dans un des prochains numéros.

Outlines of Physiology, human and comparative, by John MARSHALL, F. R. S. 2 volumes grand in-18. London, 1867.

Traité expérimental et clinique de la régénération des os et de la production artificielle des os, par L. OLLIER, chirurgien en chef de l'Hôtel-Dieu de Lyon. 2 volumes grand in-8°. Paris, 1867.

Electro-physiology and therapeutics, by Charles E. MORGAN, A. B., M. D. 1 vol. grand in-8°. New-York, 1868.

Essais de Physiologie philosophique, par M. G.P . Durand (de Gros). 1 vol. in-8°. Paris, 1866.

Par le même auteur, les brochures suivantes :

La Philosophie physiol. et médic. à l'Acad. de médecine. Paris, 1868. — De l'influence des milieux sur les caractères de race chez l'homme et les animaux. Paris, 1868. — De l'hérédité dans l'épilepsie. Paris, 1868.

Traité des tumeurs. Tome Ier, Des tumeurs en général, par PAUL BROCA, professeur à la Faculté de médecine, in-8°. Paris, 1866.

Passage des leucocytes à travers les membranes organiques, par M. LORTET. Brochure in-8°. Lyon, 1868.

Injuries of the spine, by JOHN ASHHURST, Jr. M. D. In-18. Philadelphia. 1867.

PARIS. — IMP. SIMON RAÇON ET COMP., RUE D'ERFURTH, 1.

Digitized by Google

Digitized by Google

ARCHIVES

DE

PHYSIOLOGIE

NORMALE ET PATHOLOGIQUE

MÉMOIRES ORIGINAUX

I

RECHERCHES

SUR

L'ÉCHAUFFEMENT DES NERFS ET DES CENTRES NERVEUX

A LA SUITE

DES IRRITATIONS SENSORIELLES ET SENSITIVES

Par MORITZ SCHIFF

(Rédigées par E. Levier.)

En faisant, il y a quelques années, la révision de mon *Traité de Physiologie*, je fus conduit à me poser les questions suivantes :

Les excitations sensitives se transmettent-elles directement et nécessairement jusque dans les hémisphères cérébraux, ou bien la transmission directe de ces excitations dans l'animal normal, s'arrête-t-elle au niveau du bulbe rachidien ou du pont de Varole, points au delà desquels l'encéphale cesse d'être sensible? Et de plus : la transmission se fait-elle dans le cerveau d'après les mêmes lois fondamentales que dans les tubes nerveux, ou bien la formation de la perception dans le cerveau

Digitized by Google

est-elle liée à des phénomènes que nos moyens d'investigation ne nous permettent pas encore de regarder comme soumis aux lois générales du mouvement matériel?

Quant à la première de ces questions, j'étais en droit de ne pas la regarder comme résolue, malgré les faits qui prouvent à l'évidence que le cerveau prend une part active à l'élaboration de la plupart de nos sensations. En effet, pour que cette élaboration ait lieu, il n'est point indispensable que les sensations se transmettent, en voie *directe*, jusqu'aux hémisphères, car les centres hypothétiques de la sensibilité pourraient être situés à la base du cerveau et renvoyer *secondairement*, en vertu d'une espèce d'action réflexe, une partie des impressions reçues vers les hémisphères, où elles se combineraient avec les impressions sensorielles proprement dites, pour former des images intellectuelles, des idées. D'après cette manière de voir, les lobes cérébraux ne seraient donc qu'un lieu de rencontre pour ces deux catégories d'impressions, et non la station terminale où elles viendraient aboutir. Sans doute l'existence de deux substances cérébrales histologiquement distinctes s'oppose à l'opinion qui considère le cerveau comme un organe exclusivement destiné à l'action réflexe n'ayant pas l'office de conduire directement les impressions; mais il fallait, s'il était possible, chercher des preuves directes ou du moins des arguments de probabilité en faveur de l'une ou de l'autre de ces manières de voir.

Quant à la seconde de nos questions, relative au mode selon lequel les impressions sensorielles et sensitives directes, parvenues jusqu'au cerveau, se réunissent et se combinent pour former des perceptions, il ne faut pas nous dissimuler que tout ce qui a été dit à ce sujet jusqu'aujourd'hui, ne repose que sur des hypothèses ou sur des analogies, et que la science ne possède pas un seul fait direct, expérimental, apte à indiquer que la transformation des impressions en perceptions est un phénomène soumis aux lois générales du mouvement. On verra, par ce qui va suivre, que si nous n'avons pas réussi à trouver la solution définitive du problème, du moins nous nous en sommes rapproché beaucoup plus que cela n'a été possible avec les moyens mis en usage jusqu'ici.

Pour résoudre la première question, nous devions avant tout

Digitized by Google

chercher un moyen propre à nous faire reconnaître dans le nerf le fait de la transmission, indépendamment de l'action réflexe et des mouvements qui en dépendent. Tout le monde sait que l'état d'activité ou d'inactivité d'un nerf ou d'une partie des centres nerveux ne se manifeste par aucun signe direct; c'est donc indirectement qu'il fallait essayer de le reconnaître. Pour les troncs nerveux en activité, on a trouvé le caractère que nous cherchons, dans les changements de leur état électrique ; mais ce caractère ne peut pas servir à l'étude que nous nous proposons, puisqu'il n'est reconnaissable que dans les segments du système nerveux, entièrement isolés du corps, et qu'il est impossible par conséquent de l'observer sur les parties centrales non mutilées, au moment de la transmission nerveuse. — En revanche, nous croyons avoir trouvé un caractère tel qu'il nous le fallait dans les phénomènes calorifiques qui se produisent dans le tissu nerveux par l'effet de la transmission et indépendamment des altérations de la circulation.

Si, partant des données actuelles de la science, nous admettons que l'activité nerveuse, grâce aux altérations moléculaires qui la constituent et l'accompagnent, et grâce aux résistances qu'elle rencontre dans le tissu nerveux même, produit une quantité appréciable de chaleur, la transmission dans les centres et notamment dans le cerveau, doit engendrer un échauffement local, indépendant de l'effet calorifique de la circulation. Supposons que cet échauffement naisse et disparaisse avec une excitation périphérique, nous aurions, avec ce fait, acquis la preuve que l'excitation a été réellement transmise aux centres, et que la transmission elle-même est liée à un mouvement moléculaire, sujet aux lois générales du mouvement des corps. — Supposons encore que cet échauffement local, suite d'une excitation périphérique, persiste à se produire après la cessation de tout mouvement réflexe, — dans ce cas, il serait démontré que les sensations se transmettent en partie *directement* jusqu'au cerveau, sans l'intermédiaire d'une transmission de nature réflexe.

Si ensuite (abstraction faite toujours, si possible, des effets calorifiques de la circulation générale) nous trouvions que le dégagement de chaleur dû à une simple sensation ou à une impression sensorielle immédiate, est quantitativement inférieur à l'échauffement local, produit par une impression semblable

Digitized by Google

ou même moins intense, accompagnée d'un acte « *psychique* », nous en déduirions, avec une probabilité très-grande, que le mouvement moléculaire, source du dégagement de chaleur dans le cerveau, a été plus vif dans le dernier cas que dans le premier. Et s'il en était ainsi, les actes psychiques eux-mêmes seraient liés à un mouvement matériel.

Production de chaleur dans les nerfs périphériques.

Avant de chercher à résoudre les questions que nous venons de nous poser, nous avons à décider si les nerfs produisent ou non de la chaleur, par le fait seul de leur activité et indépendamment de toute altération de la circulation. Déjà, en 1848, le professeur Helmholtz avait entrepris l'examen de cette question; mais, avec les moyens dont la science disposait alors, il n'était guère possible de la résoudre. Les résultats obtenus par M. Helmholtz ne permettent pas, en effet, d'affirmer que l'activité des troncs nerveux, parcourus par une excitation, soit liée à une élévation de température. Dans ces dernières années, M. Valentin et M. Oehl ont dirigé leurs recherches sur le même objet; et tous deux croient pouvoir affirmer définitivement que les nerfs en action produisent de la chaleur. Le travail de M. Oehl, postérieur de quelques mois à celui de M. Valentin, est exécuté, à peu de chose près, avec les mêmes moyens qui, entre les mains de M. Helmholtz, n'avaient abouti qu'à des résultats incertains. M. Oehl ayant choisi pour ses expériences des animaux à sang chaud, et opérant sur les nerfs encore en communication avec les muscles, on conçoit l'impossibilité où il se trouvait de s'entourer de toutes les précautions qu'exigent ces recherches délicates et dont M. Oehl lui-même est loin de méconnaître l'importance. C'est l'observation minutieuse de toutes ces précautions qui fait le mérite le plus solide du travail de M. Helmholtz, lequel, opérant sur des nerfs de grenouilles, était aussi plus libre de disposer ses expériences de la manière la plus favorable. Il résulte de là que les conclusions de M. Oehl, conclusions qui, ainsi qu'on le verra tout à l'heure, ont été pleinement justifiées par l'expérimentation ultérieure, ne présentent pas un caractère de rigueur suffisant pour ceux qui n'ont pas personnellement assisté aux expériences du professeur de Pavie et

Digitized by Google

qui ne connaissent que la description très-succincte qu'il en a donnée. — Le professur Valentin, dont le travail a paru dans les archives de Virchow, s'est servi pour ses recherches des moyens les plus sensibles de la thermométrie actuelle. Il opère sur des nerfs de grenouille qu'il irrite à l'aide d'un appareil d'induction, et se met parfaitement à l'abri des erreurs qui pourraient naître de l'irruption du courant excitateur dans la partie du nerf en contact avec l'élément thermo-électrique. Nous pourrions presque nous dispenser de publier nos recherches après celles de M. Valentin, si, d'une part, on n'avait pas essayé de mettre en doute les résultats obtenus par le physiologiste de Berne, et si, d'autre part, il n'existait quelques différences importantes entre la méthode employée par M. Valentin et la nôtre qui, d'ailleurs, nous est tout à fait personnelle. Les expériences sur les nerfs périphériques ne devaient nous servir que de point de départ pour les expériences sur les centres, et étaient déjà en grande partie terminées, lors de la publication du mémoire de M. Valentin. — Disons tout de suite que, malgré les différences des méthodes employées, nos résultats concordent essentiellement avec ceux de M. Valentin.

Nous ne décrirons pas toutes les méthodes que nous avons essayées pour examiner la calorification du nerf excité ; nous ne parlerons que de celles que nous avons définitivement adoptées, et qui nous ont donné des résultats constants. Toutes nos recherches sur les troncs nerveux ont été faites à l'aide d'un galvanomètre à miroir, dont la bobine composée de très-gros fils de cuivre, sort des ateliers de M. Meyerstein à Gottingue. Cette bobine, quant à sa forme générale, est celle qui sert à l'électro-galvanomètre de M. Meyerstein ; le mode de suspension de l'aimant aurait donc dû être le même que dans cet instrument. Mais, ayant à notre disposition une salle à part pour les recherches thermo-électriques, nous avons préféré réunir le miroir avec l'aimant, comme cela se fait ordinairement dans les instruments construits d'après le modèle de Wiedemann-afin de diminuer le poids de la masse, qui doit être mise en mouvement par le courant. Pour diminuer encore davantage le poids de l'aimant, nous avons renoncé au miroir magnétique en acier poli de Wiedemann, et nous l'avons remplacé par un anneau magnétique ovale, mince, sur lequel était collé avec de

Digitized by Google

la gomme, un fragment d'un miroir de verre très-mince. Pour suspendre le miroir et la pièce angulaire de cuivre qui embrasse la partie supérieure de la bobine, nous avions d'abord pris un fil long de 2 à 3 décimètres ; plus tard, afin d'éviter les oscillations qu'entraîne la torsion d'un fil trop court, nous avons donné à ce fil une longueur de plus de 1 mètre, et nous l'avons renfermé dans un tube de verre, terminé supérieurement par la vis qui porte le fil dans le magnétomètre de Weber, et dont M. Meyerstein se sert également pour ses instruments. La bobine était contenue dans une caisse de bois qui, aux quatre côtés, portait des fenêtres de verre à surface parfaitement plane. La base de la caisse était munie des serre-fils, servant à établir la communication avec la pile thermo-électrique, ainsi que de trois vis destinées à assurer la position horizontale de la bobine. La pile thermo-électrique se trouvait sur une table, distante de plus de 2 mètres du galvanomètre. Nous devions nous mettre à une distance plus grande qu'on ne le fait ordinairement, attendu que souvent nous étions obligé de manipuler sur la table des instruments en fer qui auraient pu produire des perturbations dans la position de l'aimant, lequel parfois était astasié au plus haut degré. L'astasie était produite d'après la méthode que l'on attribue à Hauy, au moyen d'aimants puissants, disposés au-dessous du galvanomètre, à une distance et dans une direction telles, qu'ils ne pouvaient faire dévier l'aimant galvanométrique du méridien magnétique. Tout le monde sait combien il est difficile d'éviter les oscillations autour du zéro, dans un galvanomètre à miroir, fortement astasié. Le lieu de l'observation était assez éloigné de la rue, et assez isolé des maisons voisines pour permettre, en cas de besoin, d'expérimenter à toute heure ; néanmoins, quand l'astasie était très-forte, nous avons toujours observé de nuit. La plupart de nos observations sur les nerfs de mammifères, sont faites entre 10 heures du soir et 1 heure du matin. Pour les expériences sur les nerfs de grenouilles, il nous était permis de rendre l'astasie moins forte, comme on le verra par la description de la pile, et nous avons pu faire les observations de jour. Cependant un grand nombre de ces observations ont été troublées par les oscillations inévitables produites par les mouvements des passants, des chevaux et des voitures circulant dans la rue, qui pourtant était très-éloignée.

Digitized by Google

En général, nous avons diminué l'astasie toutes les fois que la nature de l'expérience le permettait.

La pile thermo-électrique, de forme et de composition variables, était toujours profondément enfoncée dans une couche très-épaisse de cire qui la recouvrait partout, ne laissant à découvert que les sillons qui devaient être mis en contact avec les nerfs. Elle était contenue dans une caisse dont tout le fond était recouvert de cette couche de cire ; celle-ci, de même que le fond, était percée de quatre trous, donnant passage à quatre fils de communication. Deux de ces fils venaient des pôles de la pile ; deux autres fils entraient dans la caisse pour se terminer, à peu de distance de l'une des soudures libres de la pile, en deux crochets servant de rhéophores pour les courants excitateurs qui devaient agir sur le nerf. Un sillon profond, longeant intérieurement les quatre bords du fond de la caisse, était destiné à recevoir l'eau qui, pendant l'observation devait saturer d'humidité l'intérieur de la caisse. On avait soin de vernisser ce sillon avec du vernis d'asphalte, pour empêcher l'eau de s'infiltrer dans le bois, et de nuire ainsi à l'isolement des courants. La partie supérieure et les parois latérales de la caisse étaient de verre, et on les humectait intérieurement avant les expériences, afin de remplir plus promptement la caisse de vapeur d'eau. Au moment de l'observation, toute la caisse était en outre couverte d'une épaisse couche de coton, destinée à empêcher l'effet de l'irradiation de la chaleur des objets environnants. Dans quelques cas, lorsqu'il s'agissait d'observer la contraction d'un muscle, en rapport avec le nerf examiné, on pratiquait deux petites ouvertures dans le coton, permettant de voir latéralement à travers l'intérieur de la caisse. L'observation, dans ces cas, se faisait toujours d'assez loin et à l'aide d'une lunette à court foyer, parce que la sensibilité de l'appareil était telle que le verre humide de la caisse, quoique éloigné d'au moins 3 centimètres du fond qui contenait la pile, ne suffisait pas pour empêcher toute influence de l'irradiation de la chaleur de l'observateur, si celui-ci s'en approchait trop. Les fils qui, partant des pôles de la pile, sortaient de la caisse, étaient minces et flexibles, et leur longueur ne dépassait pas 2 décimètres ; ils aboutissaient à un commutateur, d'où partaient deux autres fils de la grosseur de ceux de la bobine

Digitized by Google

et même plus gros, ayant jusqu'à 8 millimètres de diamètre. La réunion de l'autre extrémité de ces fils avec le galvanomètre était encore faite au moyen d'un court trajet de fil mince. Il va sans dire que les points de réunion de tous ces fils entre eux et avec les vis du commutateur étaient soigneusement entourés de cire et de coton, afin d'empêcher que le mouvement de l'air ou la proximité de l'observateur, ne produisît dans ces points des courants thermo-électriques perturbateurs. Entre l'un des fils de la pile et le commutateur on intercalait, dans bon nombre d'observations, un rhéostat permettant d'introduire dans le circuit une résistance très-considérable, allant jusqu'à 11,000 mètres de fil-de-fer, de la grosseur de 3 millimètres.

La forme et la composition de la pile thermo-électrique n'ont pas été les mêmes dans toutes les expériences. Le plus souvent nous nous sommes servi de l'antimoine et du bismuth, combinaison qui est la plus généralement usitée. Dans quelques cas nous avons employé des alliages qui forment des piles encore plus sensibles. D'après les recherches de Rollmann (Annal. de Poggendorff; 1851 et 1853), on sait que certains alliages d'antimoine et de zinc sont plus positifs que l'antimoine lui-même; Seebeck déjà avait trouvé qu'un alliage composé de deux parties d'antimoine et d'une partie de zinc est préférable à l'antimoine pur. Nous avons préparé cet alliage, ainsi que celui de six parties d'antimoine et d'une partie de zinc, qui nous a servi de métal positif. Comme métal négatif, nous avons quelquefois employé, d'après les indications de Rollmann, un alliage d'une partie d'antimoine et de trente-deux parties de bismuth. Mais ces alliages, quelque soin que l'on mette à les préparer exactement dans les proportions indiquées, ne présentent malheureusement pas des propriétés thermo-électriques constantes; quelquefois ils donnent des piles plus énergiques ou d'une tension plus grande que les métaux purs, d'autre fois ils en donnent de moins puissantes, quoiqu'ils soient composés de la même manière. Ces différences tiennent probablement au degré de chaleur employé pour la fusion de l'antimoine ou à la rapidité variable du refroidissement; il nous paraît que l'alliage d'étain et d'antimoine donne une pile d'autant plus forte qu'on le laisse refroidir plus lentement. Étant obligé de changer et de renouveler souvent les petites piles, parce que, d'une part, les

Digitized by Google

soudures devaient varier de longueur et de distance suivant les dimensions des animaux, et parceque, d'autre part, la cire en se retirant, produisait souvent la rupture des fils de bismuth, je ne pouvais pas toujours me servir des alliages qui me donnaient le plus grand effet ; et c'est ainsi que je retournai enfin au simple emploi de l'antimoine et du bismuth.

Dans les expériences sur les nerfs des mammifères, notre pile ne portait que deux soudures simples et reproduisait essentiellement la forme générale de la pince de Dutrochet, telle qu'elle est représentée dans le *Traité d'électricité* du professeur Gavarret, tome I, figure 247. Dans notre pile, les métaux étaient soudés sur un espace relativement plus long que dans la figure citée ; et un côté seul des deux soudures restait à découvert dans la cire qui recouvrait la pile de toutes parts. Une anse de fil d'argentin réunissait, dans l'épaisseur de la cire, le bismuth d'un côté à celui de l'autre côté ; les deux antimoines communiquaient avec le galvanomètre au moyen de fils de cuivre qui émergaient de la cire. Cette pile, avec ses deux soudures, constituait donc un appareil thermométrique différentiel. Après avoir bien caché la pile dans la masse de la cire, on grattait celle-ci pour mettre à découvert la partie supérieure des deux soudures, et l'on y creusait un sillon plus ou moins large, suivant le volume du nerf sur lequel on voulait expérimenter. Ensuite on vernissait le sillon avec un vernis de gomme-laque que l'on recouvrait encore d'une très-mince couche du vernis Soehne, en usage pour les négatifs photographiques. — Une pile, préparée suivant le mode qui vient d'être décrit, ne pouvait être employée qu'après vingt-quatre à trente-six heures. Comme la rétraction de la cire faisait quelquefois rompre les soudures, on essayait la pile déjà quelques heures après la préparation, en réunissant les pôles avec le galvanomètre et en touchant l'une des soudures avec la main.

A. — Les expériences sur les nerfs de mammifères ont été faites sur des rats blancs, des lapins et des chats. Il est clair que si l'on met sur la pile thermo-électrique un nerf pris sur un mammifère récemment tué et non préparé d'une manière spéciale, il est clair, dis-je, que ce nerf, en se refroidissant, produira d'abord une grande déviation, et ensuite une série de

Digitized by Google

fortes oscillations de l'aimant. Avec ce procédé, toute observation serait impossible, puisque, si l'on voulait attendre la cessation de ces oscillations, le nerf perdrait son excitabilité. — Il fallait donc, 1° empêcher le refroidissement du nerf; et 2° prolonger la durée de son excitabilité. Si nous ne parvenions pas à satisfaire à ces deux indications, nos recherches sur les animaux à sang chaud ne pouvaient aboutir à aucun résultat. Or il existe pour cela un moyen très-simple; c'est de refroidir les animaux, avant leur mort, jusqu'à la température ambiante ou jusqu'à un degré très-voisin de cette température. Les nerfs d'un animal ainsi refroidi, et transformé en quelque sorte en un animal à sang froid, conservent très-longtemps leur excitabilité. Nous avons employé différentes méthodes pour arriver à ce résultat. Une première méthode qne nous avons fréquemment appliquée, consiste à raser les animaux, à les recouvrir de vernis et à attendre leur agonie. Il suffit ensuite de les tuer par la section du bulbe rachidien. Lorsque l'agonie survenait à une heure peu commode, nous réchauffions un peu les animaux dans une étuve, pour les laisser se refroidir plus tard, à une heure avancée de la soirée. — Une autre méthode, qui nous a servi rarement et exclusivement chez les lapins, consiste à lier les animaux sur le dos, avec les membres étendus, jusqu'au refroidissement complet. — Dans d'autres cas, nous avons obtenu le refroidissement, en injectant sous la peau ou dans la cavité péritonéale de fortes doses d'alcool. Les animaux, ainsi empoisonnés, tombent dans le coma, sans présenter de contractions convulsives; leur température s'abaisse de plus en plus, (en été elle rejoint presque la température ambiante, si la dose d'alcool n'a pas été excessive), et leurs nerfs, pris au moment de la mort, présentent une persistance très-grande de l'excitabilité. — Les mêmes effets s'observent après l'injection sous la peau de doses modérées de curare ou de conicine, si en même temps on fait la respiration artificielle. On commence par faire les insufflations, dans le mode ordinaire, jusqu'au retour des premières traces du mouvement spontané, après quoi l'on augmente très-considérablement le volume de l'air insufflé et la fréquence des insufflations, afin d'amener un prompt refroidissement du sang de l'animal. — Ces deux dernières méthodes, nous les avons employées chez les chats et chez d'autres mam-

Digitized by Google

mifères qui, avant la mort et l'excision des nerfs, devaient servir à d'autres expériences dont il sera question plus tard.

Au moment de la mort de l'animal, on enlève soit le nerf pneumo-gastrique cervical, soit le sciatique ; nous préférons ce dernier qui est plus large et qui, par sa masse plus grande, peut communiquer plus de chaleur aux soudures. A l'aide d'une forte pince ou d'un fil, on écrase la partie du nerf qui vient se placer entre les deux pôles de la pile ; puis on étend le nerf, dans le sens de sa longueur, sur les deux soudures de la pile et sur les rhéophores de la pile ou de l'appareil d'induction qui sert à exciter le nerf. On humecte le verre de la caisse ; on la ferme, on la couvre de coton, et après un temps d'attente de quelques minutes, destiné à laisser passer les premiers effets du contact qui produirait une trop forte oscillation de l'aimant, on établit le circuit du galvanomètre à l'aide du commutateur, en observant par la lunette le mouvement du miroir. Si l'animal a été convenablement refroidi et si l'ablation et la préparation du nerf n'ont pas porté sa température trop au-dessous de celle de l'air ambiant, très-souvent il n'y a pas une déviation considérable du miroir, au moment ou l'on ferme le circuit. On lui voit exécuter une oscillation ou plusieurs oscillations qui, suivant leur sens, indiquent une température plus élevée soit de la partie supérieure, soit de la partie inférieure du nerf. Nous appelons partie supérieure celle qui repose sur les pôles de l'appareil excitateur et sur la soudure qui en est le plus rapprochée ; partie inférieure celle qui se trouve de l'autre côté du point écrasé. — Quand cette première déviation n'est pas trop grande, on attend que le miroir, après quelques oscillations, soit à peu près revenu au zéro, ce qui dure parfois, même dans ce cas, un quart-d'heure et davantage ; mais, si la première déviation a été très-considérable, si l'image de l'échelle dans le miroir est sortie du champ de vision, on se sert du rhéostat que l'on intercale dans toute sa longueur. La résistance ainsi introduite suffit généralement pour faire revenir l'image de l'échelle dans le voisinage de zéro ; on diminue alors petit à petit la résistance, en ayant soin d'éviter les sauts trop brusques qui pourraient de nouveau faire quitter au miroir le voisinage de zéro. On procède graduellement, en laissant toujours s'écouler le temps nécessaire pour qu'une nouvelle trace

Digitized by Google

de déviation, produite par la diminution croissante de la résistance, ait disparu. C'est ainsi que l'on continue, jusqu'à ce que la résistance soit réduite au minimum, sans qu'il y ait eu un nouvel accroissement de la déviation. — En se servant du rhéostat de cette manière, le temps d'attente qui doit s'écouler jusqu'au moment de l'irritation, est abrégé non pas très-considérablement, mais toujours d'une manière assez sensible, attendu qu'après la première grande oscillation, on supprime celles qui l'auraient nécessairement suivie, si l'on n'avait pas ramené tout d'abord le miroir vers le point zéro. — Ces oscillations consécutives, dans un galvanomètre très-astatique, sont quelquefois d'une durée excessive, surtout lorsque, pour augmenter la sensibilité de l'appareil, on n'a pas interposé entre la bobine et l'aimant une couche très-épaisse de cuivre.

Lorsqu'enfin le miroir s'est mis en équilibre à zéro, c'est-à-dire, au point où il se trouvait avant la fermeture du circuit, ou, ce qui revient à peu près au même, lorsqu'il n'oscille plus que très-lentement autour du point zéro, et qu'une observation de deux à trois minutes a démontré la constance de cet état d'équilibre, on irrite le nerf pendant une seconde. On voit alors que le miroir, immobile à zéro, se déplace de 1, 2, jusqu'à 5 degrés de l'échelle dans le sens qui indique un échauffement plus fort dans la partie du nerf qui est plus rapprochée des rhéophores excitateurs. Quand l'irritation n'a pas duré plus d'une seconde, le miroir revient presque immédiatement, dépasse de très-peu le zéro, exécute encore quelques oscillations de moins en moins étendues autour de ce point, et se fixe enfin de nouveau à zéro. — Mais quand, avant l'irritation, le miroir, au lieu d'être immobile, oscillait très-lentement autour du point zéro, l'effet de l'irritation varie suivant la phase de l'oscillation qui coïncide avec la fermeture du courant excitateur. Il importe, dans ces cas, d'irriter le nerf au moment le plus favorable. Lorsque les oscillations sont très-régulières, il est facile de reconnaître le moment dans lequel le miroir est arrivé au maximum de son excursion à droite ou à gauche du zéro. Supposons que l'échauffement de la partie irritée du nerf produise un mouvement de l'échelle de gauche à droite. Dans ce cas, le moment le plus opportun pour irriter est celui dans lequel l'échelle se trouve au maximum de son excursion à

Digitized by Google

droite ; on voit alors qu'au lieu de s'arrêter et de revenir très-lentement à gauche, comme dans toutes les oscillations précédentes, l'échelle renforce tout à coup son mouvement à droite, et dépasse de 1, 2, et même de 3 degrés le point où elle s'arrêtait précédemment, avant de rebrousser chemin. — Si une seconde irritation intervient au moment où l'effet de la première paraît être épuisé, très-souvent il y a une nouvelle impulsion de l'échelle dans le même sens. C'est ainsi que, dans des cas favorables, nous avons réussi à ranimer 3 à 4 fois de suite, par de nouvelles irritations, le mouvement de l'échelle qui paraissait sur le point de s'arrêter. Mais finalement les irritations n'ont plus d'effet ; le mouvement se ralentit, s'arrête, le miroir retourne au zéro, le dépasse, termine son excursion à gauche et revient à droite. — Ce retour de l'échelle est lent et n'est jamais marqué par une impulsion semblable à celle qui coïncidait avec le moment de l'irritation ; mais si, au sommet de l'excursion à droite, on irrite de rechef, cette irritation, devenue impuissante à la fin de la phase précédente, se montre de nouveau active et pousse l'échelle plus à droite.

Considérons maintenant le cas dans lequel l'irritation intervient non pas au moment que nous avons appelé le plus favorable, mais au sommet de la phase opposée. Le zéro vient d'être dépassé et l'échelle se meut encore très-lentement de droite à gauche. Si maintenant, avant que l'excursion à gauche soit entièrement terminée, on ferme le courant excitateur, aussitôt le mouvement de l'échelle cesse, et l'oscillation recommence en sens contraire, de gauche à droite. — Si l'on irrite plus tôt, c'est-à-dire, quand le mouvement à gauche est encore en pleine vigueur, on obtient le plus souvent qu'un arrêt instantané, après lequel l'échelle termine son excursion à gauche.

Il résulte de ces observations que l'irritation du nerf, préparé suivant le mode que nous venons de décrire, *produit une différence de température entre les deux portions du nerf, situées à droite et à gauche de l'écrasement*. Et puisque l'écrasement empêche l'irritation d'agir sur la portion située au delà de l'écrasement, nous ne pouvons pas admettre que dans celle-ci la température se soit abaissée. La différence doit donc être produite par une *élévation de température* dans l'autre portion du nerf, qui est la seule sur laquelle l'irritation puisse agir.

Digitized by Google

Voyons maintenant si nous nous sommes mis à l'abri de quelques erreurs qui pourraient porter préjudice à notre conclusion, et quelles sont les précautions à prendre pour les éviter.

La première précaution à observer dans ces expériences, porte sur le mode d'irritation. Nous avons choisi pour celle-ci un appareil d'induction. Or on sait que ces appareils, dans la forme qu'on leur donne généralement, produisent, au moment du passage du courant primitif, et très-souvent aussi au moment de la production du courant induit, des aimants capables d'agir à distance sur un galvanomètre très-sensible et fortement astasié. — Une déviation, due à cette cause, pourrait dissimuler ou exagérer le résultat de notre expérience, et même se produire, indépendamment de toute irritation du nerf. — C'est contre cette source d'erreur qu'il fallait donc, avant tout, nous garantir. — On a conseillé, à cet effet, d'éloigner le noyau de fer du centre de la bobine induite, et de placer l'appareil d'induction à une distance d'au moins 3 ou 4 mètres du galvanomètre. — Ces précautions suffisent quand la sensibilité du galvanomètre est modérée ; mais elles ne suffisent plus quand l'astasie est portée au haut degré qu'exige notre expérience. — Nous avons vu très-souvent des appareils d'induction agir encore sur l'aimant de notre galvanomètre à une distance de 10 à 12 mètres. — Il faut, par conséquent, éloigner de l'appareil d'induction, toutes les pièces en fer dont on peut se passer, mettre la machine elle-même à une distance aussi grande que possible, et l'essayer plusieurs fois, avec le circuit induit ouvert et fermé, avant d'irriter le nerf. La disposition et la direction [1] de l'appareil doivent être modifiées jusqu'à ce que, durant son action, il n'y ait plus du tout de mouvement de l'échelle, ou au moins jusqu'à ce que l'influence perturbatrice soit réduite à un minimum tel que le résultat de l'expérience sur le nerf ne puisse pas en être altéré sensiblement. — Nous avons réussi

[1] La direction de l'appareil, c'est-à-dire la position de son axe longitudinal relativement à celle de l'aimant du galvanomètre, n'est pas sans influence, car si l'induction produit un aimant réel ou virtuel, une position de l'axe de l'hélice, normale à la direction de l'aimant galvanométrique peut, dans beaucoup de cas, donner aux deux pôles de l'aimant artificiel une distance égale du pôle le plus voisin de l'aimant galvanométrique, et neutraliser ainsi l'action directrice mutuelle des deux aimants.

Digitized by Google

à éviter toute perturbation de ce genre, en remplaçant le mouvement du marteau qui ouvre et ferme le circuit primaire, par le mouvement d'un manipulateur qui pouvait être régi avec un doigt de la main gauche, pendant que l'on observait par la lunette. Il va sans dire qu'il ne suffit pas de fixer le marteau, mais qu'il faut exclure du circuit le cylindre de fer avec la bobine qui l'entoure, pièce qui, dans la forme usuelle de l'instrument, produit le mouvement du marteau.

Dans d'autres cas et surtout dans ceux où l'on voulait produire l'induction, soit seulement par la fermeture, soit seulement par l'ouverture du courant primitif, nous avons mis en usage, au lieu du manipulateur, une roue dentée construite à peu près sur le modèle de l'instrument qui, en France, est connu sous le nom de roue de Masson. Voici quelle était la disposition générale de cet appareil d'induction. A côté de la table sur laquelle étaient placées la lunette et la caisse contenant la pile thermo-électrique, — table qui, ainsi que nous l'avons dit, était éloignée du galvanomètre de 2 à 3 mètres, — se trouvait une autre table sur laquelle étaient disposés la pile irritante et l'interrupteur. Quand, au lieu de la roue, on se servait du manipulateur, il se trouvait à terre et était mis en mouvement par un pied. — L'appareil d'induction fonctionnait à plusieurs mètres en arrière ou dans une salle voisine. L'un des deux électrodes qui le réunissaient à la pile, était interrompu par le manipulateur ou par la roue ; et deux autres fils, d'une couleur différente de celle des électrodes, établissaient la communication entre l'appareil d'induction et la table où se trouvait le nerf. C'est ainsi que, sans cesser d'observer par la lunette, je pouvais, avec le doigt ou la pointe du pied, mettre en action, à grande distance, l'appareil excitateur.

Nous avons vu que le courant d'induction, en passant par une petite partie du nerf, produit un échauffement de toute la portion atteinte par l'irritation, et nous venons d'écarter le soupçon que l'effet visible de cette irritation, c'est-à-dire la déviation du galvanomètre, soit dû à l'action d'un électro-aimant ou d'un solénoïde, intervenant pendant le passage du courant irritant.

Nous avons à nous demander maintenant si l'élévation de température, qui existe réellement dans une partie du nerf, au

Digitized by Google

lieu d'être l'effet de l'irritation, n'est pas produite par une circonstance accessoire, mais constamment liée au mode d'irritation dont nous nous sommes servi. La continuation des expériences que nous venons de décrire, répondra en partie à cette question.

On sait que chez les mammifères soumis, avant la mort, à un lent refroidissement les nerfs conservent très-longtemps leur excitabilité. Cette excitabilité ne se perd que lentement, même lorsque le nerf, avec son muscle, a été séparé du corps de l'animal. Tout ce que M. Valentin a si soigneusement observé sur les nerfs moteurs des marmottes en hibernation, nerfs qui conservent aussi très-longtemps leur excitabilité, on peut le reproduire sur les nerfs des mammifères refroidis préalablement d'après les diverses méthodes décrites plus haut. Si, immédiatement après avoir fait, d'un côté, l'excision du nerf sciatique chez un lapin ou chez un chat refroidi, on coupe le nerf sciatique de l'autre côté, que l'on isole ensuite jusqu'au niveau du genou, ou si l'on ampute le membre inférieur de ce dernier côté, on se met à même de faire la comparaison entre ces deux nerfs dont l'un seulement est encore en communication avec ses muscles. — Le nerf excisé est posé sur les soudures de notre appareil thermo-électrique; l'autre nerf, avec les muscles, est mis, comme le premier, dans un réservoir saturé de vapeur d'eau. De cette manière on peut s'assurer que, aussi longtemps que l'irritation du premier nerf produit une augmentation de température, l'irritation de l'autre nerf fait naître un mouvement musculaire. Mais enfin, il vient une période où la déviation du miroir, produite par la galvanisation du nerf excisé, devient invisible ou très-peu distincte, pendant que la galvanisation du second nerf produit encore de très-légères contractions musculaires ; celles-ci toutefois ne tardent pas à disparaître au bout de quelques minutes. Si maintenant, retournant au nerf excisé qui repose toujours sur les soudures de la pile, on répète l'irritation par les plus forts courants induits, on constate qu'il n'y a plus une trace de déviation du miroir. On a beau augmenter l'énergie du courant excitateur, soit en donnant plus de force au courant primitif, soit, ce qui vaut mieux, en remettant le noyau de fer dans la bobine d'induction que l'on éloigne alors autant que possible du galvanomètre, en la trans-

Digitized by Google

portant dans le lieu le plus reculé de la maison; le résultat reste le même, il n'y a plus de déviation, ou bien l'oscillation, si elle existait, continue d'une manière uniforme sans être troublée par l'irritation.

Cette expérience montre d'abord, s'il restait encore quelque doute à cet égard, que la déviation observée au commencement de l'expérience, était réellement due à l'effet de l'irritation. Mais elle prouve deux choses de plus. On sait qu'un conducteur parcouru par un courant galvanique, s'échauffe et s'échauffe d'autant plus qu'il offre une résistance plus grande au passage du courant. Le nerf doit donc s'échauffer considérablement dans le petit trajet immédiatement parcouru par le courant d'induction, et l'on pourrait soupçonner que l'échauffement accusé par le galvanomètre ne résulterait que de ce que l'échauffement de cette petite partie interpolaire se serait communiqué de proche en proche jusqu'à la partie du nerf posé sur la soudure la plus voisine. — Les recherches faites jusqu'ici ont montré qu'il n'y a pas une grande différence, ou peut-être qu'il n'y a pas de différence du tout, entre la résistance que présente à la conduction électrique le nerf encore excitable et la résistance que présente le nerf immédiatement après la perte de son excitabilité. De même nous pouvons admettre que la conductibilité pour la chaleur est la même dans un nerf excitable et dans un nerf examiné quelques minutes après, lorsqu'il a perdu son excitabilité. Or nous voyons, par notre expérience, que, sauf le petit trajet compris entre les pôles de la pile irritante, le nerf qui n'est plus excitable, ne s'échauffe pas immédiatement après l'application des courants induits les plus énergiques. Il faut donc en conclure que l'élévation de température, observée dans le nerf encore excitable, ne provient pas d'une conduction de la chaleur du trajet interpolaire vers la portion du nerf en contact avec la première soudure, mais qu'elle provient de la transmission de l'excitation elle-même. — On arrive à la même conclusion en faisant l'expérience sur des nerfs qui, sans avoir perdu leur excitabilité, ont subi simplement un écrasement linéaire entre les réophores irritants et les deux soudures de la pile. Jamais, dans ce cas, on n'observe après l'irritation, l'élévation de température que nous avons décrite ; et néanmoins il est inadmissible qu'un écrasement linéaire, fait à l'aide d'un

Digitized by Google

mince fil de soie et ne laissant, après l'enlèvement du fil, que des traces très-légères, puisse créer dans le nerf une résistance insurmontable à la conduction d'un degré de chaleur même assez modéré.

On verra du reste, dans quelques expériences dont nous aurons encore à parler que si, au lieu d'irriter avec un courant induit, on irrite avec un courant constant qui, entre les pôles, produit un échauffement beaucoup plus considérable qu'un courant d'induction de la même force, on n'observe pas d'élévation de la température du nerf, pendant les premiers moments qui suivent la fermeture, quand cette fermeture n'a pas fait entrer en tétanos la préparation galvanoscopique.

Un autre mode d'expliquer le résultat que nous avons décrit, serait d'admettre, non pas qu'il y ait eu conduction ou propagation de la chaleur produite localement dans le trajet interpolaire du nerf, mais que l'énergie du courant induit ait été telle que des *courants dérivés* auraient passé dans la partie du nerf posée sur la soudure. Il est clair que nous n'avons pas en vue la possibilité d'une irruption de ces courants dérivés dans le circuit du galvanomètre, puisque ce circuit est isolé par la cire et le vernis qui recouvrent la soudure[1]. Mais ces courants dérivés, s'ils existaient, pourraient échauffer sur place la partie du nerf en contact avec la soudure. On voit bien que l'absence de tout effet calorifique de l'irritation, immédiatement après la perte de l'excitabilité, peut nous servir à exclure ce soupçon. Si le courant faible avec lequel on irrite le nerf encore excitable, s'était bifurqué et avait ainsi échauffé le nerf au delà du trajet interpolaire, à plus forte raison le courant fort appliqué au nerf après la perte de son excitabilité, aurait dû produire le même effet. Mais cet effet manque, donc ces courants dérivés n'existent pas ou n'agissent pas dans le sens indiqué. Tout ce

[1] Je recouvre la soudure d'un enduit double de vernis et de cire, ou de deux espèces de vernis, parce que le vernis commun à l'alcool, tel que j'ai pu me le procurer, est toujours un peu hygroscopique. Le contact d'un vernis hygroscopique avec le nerf humide pourrait exercer une influence nuisible sur l'excitabilité du nerf; du moins, pour les nerfs de grenouilles, cette influence existe durant les premières 24 heures, même quand le vernis paraît absolument sec à sa surface. De plus l'imbibition du vernis par l'eau pourrait produire de la chaleur.— Dans ces derniers temps, j'ai pris l'habitude de recouvrir la soudure vernissée d'un enduit excessivement mince de cire blanche, dissoute dans de l'essence de térébenthine. — Cette solution que M. Bötcher m'a fait connaître, me sert également très-bien pour protéger mes instruments métalliques contre l'influence de l'humidité.

Digitized by Google

que nous avons dit pour exclure l'hypothèse d'une propagation de la chaleur au delà du trajet interpolaire, peut servir également à exclure l'effet supposé de ces bifurcations du courant.

Autre supposition. On pourrait attribuer l'échauffement de la partie du nerf en contact avec la première soudure, non pas à un effet immédiat, mais à un effet secondaire de l'irritation, provenant des *variations électriques* qui, comme on le sait, se produisent dans les nerfs irrités par un courant d'induction. Ces variations électriques, qui secondairement pourraient engendrer une variation de la chaleur, sont ce que l'on a appelé *électro-tonus* et *variation négative*. Nous nous réservons de parler plus tard de l'électro-tonus qui, dans la forme décrite de l'expérience, nous intéresse moins directement. Quant à la variation négative, il est impossible qu'elle produise par elle-même une augmentation de chaleur. Dans le nerf préparé comme il l'est dans notre expérience, il existe ce que M. Dubois-Reymond a désigné sous le nom de courant nerveux de repos. Or la variation négative, que ce courant présente au moment de l'irritation du nerf par une machine d'induction, ne saurait produire une élévation de température que dans le cas où cette variation aurait pour cause une augmentation de résistance pour la conduction électrique dans le nerf lui-même. Mais M. Dubois-Reymond a démontré (*Untersuchg. neb. thier. Electric.* vol. II, p. 443), que la résistance propre du nerf n'augmente pas pendant la tétanisation. S'il en est ainsi, il est évident que la variation négative ne peut pas, par elle-même et indépendamment de l'état irrité du nerf, produire un échauffement de ce dernier ; car ou bien 1° la variation négative est le produit d'une simple diminution de la force électromotrice du nerf, et alors elle doit amener plutôt un abaissement de température, puisque, comme M. Helmholtz l'a si bien exposé, chaque segment du nerf doit être regardé, non-seulement comme un électro-moteur, mais aussi comme un conducteur parcouru par le courant nerveux de même que si celui-ci naissait en dehors du nerf (et, dans ce cas donc, une variation négative serait nécessairement accompagnée de refroidissement, en l'absence d'une autre cause d'échauffement), — ou bien, second cas qui nous paraît plus probable, la variation négative est le produit d'un courant dirigé en sens contraire à celui du

Digitized by Google

courant de repos du nerf coupé, et s'ajoutant à celui-ci, pour former une somme algébrique ; — dans ce cas aussi, on peut facilement démontrer par l'expérience directe sur des fils métalliques que le résultat dans le nerf, doit être une diminution de chaleur. Donc, si la variation négative existe en effet d'une manière sensible dans la partie du nerf contiguë à notre soudure supérieure, elle ne peut tendre qu'à diminuer l'échauffement produit par l'irritation. Mais cette diminution sera relativement insignifiante, puisque, entre deux points de la surface extérieure du nerf, très-peu distants entre eux et assez éloignés de la section transversale du segment, la variation négative ne peut, dans le cas le plus favorable, se faire sentir que d'une manière minime. On peut même la rendre presque nulle en mettant sur la soudure supérieure le segment du nerf correspondant au milieu de sa longueur totale ; c'est ce que nous avons fait dans plusieurs expériences.

On pourrait enfin soulever l'objection suivante qui, bien que très-peu fondée, mérite néanmoins un examen spécial. Ce serait d'admettre que la variation négative, produite dans le tronçon nerveux par la tétanisation, agit sur la pile thermo-électrique, non pas en entrant dans son circuit, non pas en élevant la température du nerf, mais en faisant naître un courant induit dans le circuit formé par la pile thermo-électrique et le galvanomètre. En effet, nous avons plusieurs fois fait l'expérience suivante, qui cependant ne réussit que dans des cas favorables. La pile thermo-électrique était en communication avec une boussole très-sensible, mais offrant une forte résistance. La pile se composait de douze éléments bismuth-antimoine, ou bismuth, 2 antimoine et 1 zinc, toutes les soudures supérieures formaient une seule ligne de plusieurs centimètres de long ; les soudures inférieures étaient disposées en zigzag. Sur les soudures supérieures on étendait un fil très-mince de platine qui, aux deux extrémités était réuni avec un commutateur, lequel, de l'autre côté, recevait les pôles d'une pile de Daniel, de plusieurs éléments. Lorsqu'on approchait du fil de platine et de la pile thermo-électrique, un fil de fer chauffé, on ne voyait pas de déviation de l'aiguille du galvanomètre, la résistance dans le circuit étant trop grande pour laisser passer un courant thermo-électrique de l'intensité extrême que nous

Digitized by Google

pouvions risquer sans amener la fusion ou la rupture du vernis recouvrant la surface de la pile et la séparant du fil de platine. Mais au moment où l'on fermait le circuit de la pile de Daniel et où son courant entrait dans le fil de platine, il y avait une petite déviation de l'aiguille qui, immédiatement après, retournait à zéro ou presqu'à zéro, quoique le circuit de la pile de Daniel restât formé. En ouvrant le circuit, il y avait également une petite déviation momentanée de l'aiguille. Cette expérience ne réussit pas toujours ; il faut pour cela, que la pile de Daniel soit suffisamment énergique, sans l'être au point de faire entrer en incandescence le fil de platine. Le phénomène que nous venons de décrire et que nous avons assez fréquemment observé, ne peut, selon nous, être attribué qu'à une induction[1]. Le courant de la pile ne pouvait pas faire irruption dans le circuit du galvanomètre, attendu qu'il n'y avait pas de contact métallique, et que le fil était soigneusement isolé de la pile thermo-électrique au moyen du vernis ; d'ailleurs, s'il y avait eu irruption, on aurait vu dévier l'aiguille non pas seulement lors de l'ouverture et de la fermeture du courant, mais cette déviation se serait maintenue d'une manière à peu près constante, pendant tout le temps que le circuit se trouvait fermé. En revanche, malgré l'isolation du circuit de la pile, les conditions de l'expérience étaient bien de nature à favoriser la production d'un courant induit, puisque le fil de platine, parcouru par le courant galvanique, se trouvait, sur une certaine longueur, accolé à un autre circuit métallique fermé, celui de la pile thermo-électrique et du galvanomètre. Or si, dans un fil métallique en contact avec la pile, une variation de l'état électrique est capable, dans certains cas exceptionnels, de produire une induction dans le circuit galva-

[1] Nous excluons l'effet calorifique que la naissance et la rupture du courant induit pourraient exercer sur les soudures de la pile. Un courant induit pourrait, d'une manière analogue à ce qui se passe dans l'expérience connue de Pelletier, en passant par la pile thermo-électrique, produire du froid ou de la chaleur selon qu'il passerait du bismuth à l'antimoine ou de l'antimoine au bismuth. Ce change-de température pourrait être accusé par une déviation de l'aiguille du galvanomètre. La déviation que nous avons observée dans les expériences rapportées dans le texte, est trop fugace, trop momentanée, pour qu'elle puisse être attribuée à une variation de température dans la pile, variation qui a toujours besoin d'un certain temps pour disparaître. D'ailleurs un courant thermo-électrique de cette nature se serait à peine prononcé dans notre galvanomètre, parce que sa trop faible tension n'aurait pas pu vaincre la forte résistance du fil galvanométrique.

Digitized by Google

nométrique, nous ne sommes pas autorisés à nier absolument qu'un conducteur humide, placé dans les mêmes conditions vis-à-vis de la pile thermo-électrique, ne puisse également donner lieu à une induction, s'il est le siége d'une variation de son courant électrique. La variation négative du courant nerveux pourrait donc peut-être dans certains cas, sinon produire, du moins augmenter la déviation du galvanomètre que nous avons attribuée à l'échauffement du nerf.

Pour le moment, nous ne faisons que signaler cette possibilité, ainsi que le soupçon très-éloigné que l'on pourrait en tirer contre notre manière de voir. Faisons observer dès à présent que la production relativement lente et la persistance de la déviation galvanométrique, observées dans nos expériences fondamentales, réfutent déjà l'opinion que la totalité de cette déviation soit attribuable à un courant d'induction qui, dans les conditions les plus favorables, ne produirait qu'une très-petite secousse initiale et finale. Faisons remarquer de plus que dans les conditions dans lesquelles nous avons opéré, il est très-invraisemblable qu'une variation minime, comme l'est la variation négative du courant nerveux, variation dont la direction n'a jamais été parallèle à l'axe des conducteurs composant le circuit galvanométrique, ait pu produire une induction se révélant même aux plus sensibles de nos instruments d'investigation. Les expériences qui vont suivre, démontrent avec plus d'évidence encore qu'une induction dans la pile thermo-électrique n'a pu avoir de part essentielle à la production des phénomènes qui forment le sujet de la première partie de ce mémoire.

(*A suivre.*)

Digitized by Google

II

DES EFFETS DE L'EXCITATION

DU

NERF PNEUMOGASTRIQUE, DU NERF LARYNGÉ SUPÉRIEUR

ET DU NERF NASAL SUR LA RESPIRATION [1]

Par **PAUL BERT**

Si les effets de la section des pneumo-gastriques sur le rhythme respiratoire ont été depuis longtemps remarqués, il n'en est pas de même de ceux de l'excitation de ces mêmes nerfs. Traube paraît être le premier qui se soit occupé de cette question. Dès 1847, il vit, dit Rosenthal, auquel j'emprunte cette indication, que l'excitation par un courant d'induction du bout central d'un nerf vague coupé arrête la respiration, que cet arrêt a lieu en inspiration par contraction durable du diaphragme, et, enfin, que cet effet est indépendant de la douleur.

En 1852, Claude Bernard, sans connaître les expériences de Traube, constata cet arrêt de la respiration par l'excitation du bout central du nerf pneumogastrique à l'aide d'une machine de Breton; l'arrêt eut toujours lieu en inspiration, et les mouvements reparurent pendant que l'on continuait l'excitation électro-magnétique.

Ces expériences, non plus que celles de Traube, ne paraissent pas avoir été connues des physiologistes; car, en 1854, Eckhard et Budge déclarèrent que l'arrêt de la respiration par l'ex-

[1] Ce mémoire est extrait d'un livre en cours de publication, ayant pour titre : *Leçons sur la physiologie comparée de la respiration*, professées au muséum d'histoire naturelle de Paris, pendant le premier semestre de l'année 1868.

Digitized by Google

citation du nerf vague, arrêt qu'ils crurent chacun avoir découvert, a lieu pendant la phase expiratoire. Budge est particulièrement affirmatif à ce sujet.

Plus tard, Budge conclut qu'il existe deux centres nerveux inspiratoires, l'un présidant à l'inspiration, l'autre à l'expiration. Ce dernier est en rapport avec les nerfs vagues, et quand on excite ceux-ci, on a une augmentation d'action du centre expiratoire : si l'excitation est légère, les mouvements sont diminués en nombre; si elle est forte, ils sont arrêtés par prédominance du centre expiratoire.

Mais bientôt Snellen énonça des conclusions différentes. Pour le physiologiste hollandais, l'excitation du pneumogastrique ou de son bout central arrête le diaphragme en un état permanent d'inspiration; cela a même lieu chez les animaux rendus insensibles par l'action de l'éther.

Enfin, von Helmolt crut avoir établi qu'une excitation modérément énergique détermine la contraction des muscles inspirateurs, tandis qu'une excitation très-forte amène une contraction extraordinaire des muscles de l'expiration. Aubert et von Tschischwitsls se rangèrent bientôt à cette opinion conciliatrice.

Cependant la question n'était pas jugée; tandis que Löwinsohn, par exemple, reproduisait l'opinion de Traube et de Cl. Bernard, Owsjannikow, au contraire, admettait avec Budge l'arrêt de la respiration pendant la phase expiratoire.

Enfin parurent les importants travaux par lesquels Rosenthal tenta d'apporter la lumière dans cette obscure et difficile question.

Pour constater les modifications que la galvanisation du bout central du pneumogastrique apporte dans les actes respiratoires, ce physiologiste ne se contenta pas de l'observation extérieure des phénomènes. Il appela à son aide la méthode graphique, et pour mettre en évidence les mouvements du diaphragme sur lesquels portait particulièrement la controverse, il imagina un appareil qu'il décora du nom de *phrénographe*. Ce n'est autre chose qu'un levier coudé dont le centre de mouvement est situé dans l'angle. La courte branche de ce levier est introduite par un petit trou fait aux parois abdominales, sous le diaphragme, à la concavité duquel sa forme lui permet de

Digitized by Google

s'appliquer. La longue branche communique à l'aide de quatre tiges articulées avec une plume devant laquelle se déroule un papier sans fin. Les mouvements de la plume étant ainsi liés à ceux du diaphragme, elle inscrit sur le papier des courbes qui traduisent les phénomènes dans leurs phases et dans leurs détails.

Rosenthal a figuré, à titre d'exemple, quatre tracés ainsi obtenus dans des conditions diverses d'excitation, et il tire de ses expériences les conclusions suivantes :

1° Une faible excitatation électrique du bout central du vague accélère la respiration ;

2° Une excitation un peu plus forte amène un léger temps d'arrêt en inspiration, par contraction durable du diaphragme;

3° Une excitation plus forte encore suspend complétement la respiration, et met le diaphragme dans un état de contraction tétanique qui dure autant que dure l'excitation.

Cependant, quand celle-ci est trop prolongée, le diaphragme fatigué se relâche, ou bien le pneumogastrique épuisé cesse d'agir sur le centre nerveux, et il survient de petits mouvements.

Dans la respiration normale des lapins, le diaphragme seul, dit Rosenthal, sert à l'inspiration ; mais il en est autrement chez les chats et chez les chiens, où le thorax participe aux mouvements inspiratoires. Or, Rosenthal a vu que les muscles du thorax se comportent comme le diaphragme; comme lui, ils sont arrêtés en contraction durable par l'excitation électrique du vague; mais il est nécessaire, pour obtenir cet effet, d'employer des courants beaucoup plus forts, de telle sorte qu'on peut arriver, en graduant les courants, à une phase intermédiaire où le diaphragme est en tétanos, tandis que la respiration thoracique reste calme ou s'accélère un peu.

Rosenthal dit avoir remarqué que ces contractions permanentes sont beaucoup moins faciles à exciter lorsque les deux nerfs vagues sont coupés que lorsqu'ils sont intacts : dans ce dernier cas, dit il, l'action propre et normale des nerfs s'ajoute à l'excitation artificielle donnée par l'électricité. Enfin, lorsque, par un procédé expérimental quelconque, et notamment par une respiration artificielle exagérée, on a fait disparaître les mouvements, soit du thorax (chien), soit du diaphragme (lapin),

Digitized by Google

en supprimant le besoin de respirer, on ne peut pas les faire reparaître par l'excitation seule des nerfs pneumo-gastriques. Cette dernière assertion a été récemment appuyée par Mac-Gillavry.

En un mot, pour Rosenthal, l'excitation des nerfs pneumo-gastriques a pour effet, suivant son intensité, d'augmenter d'abord le nombre, puis la durée des contractions des muscles inspiratoires, enfin de les mettre en tétanos, en même temps que s'arrêtent les muscles expiratoires qui, auparavant, se contractaient rhythmiquement.

Les conclusions de cette partie du travail de Rosenthal paraissent avoir été acceptées par la plupart des physiologistes allemands. Elle sont enseignées dans les livres classiques, et, récemment, Czermack a dit les avoir vérifiées sur lui-même, en comprimant plus ou moins énergiquement le nerf pneumo-gastrique en même temps que la carotide droite.

Mais comment tant d'observateurs habiles out-ils pu déclarer que l'excitation du pneumo-gastrique arrête la respiration pendant la période expiratoire? Rosenthal explique leur erreur d'abord par la difficulté plus grande qu'on ne se l'imagine, de constater exactement, sans employer les instruments enregistreurs, l'état où se trouvent chez un animal les muscles respirateurs. Mais il l'attribue surtout à l'emploi de courants électriques trop puissants qui, par dérivation, iraient exciter un autre nerf dont l'action serait exactement opposée à celle du pneumogastrique.

Cl. Bernard avait depuis longtemps remarqué que si, chez un animal muni d'une canule trachéenne, on comprime le larynx au-dessus de la plaie, l'animal arrête sa respiration et son sang devient noir dans les artères, malgré la béance des voies respiratoires. Sans citer l'expérience de Cl. Bernard, Rosenthal a démontré que ce phénomène singulier dépend de l'excitation du nerf laryngé supérieur.

Employant alors pour ce nerf les procédés expérimentaux dont nous avons déjà parlé à propos du pneumogastrique, Rosenthal a obtenu des résultats que l'on peut ainsi résumer :

1° Une excitation faible du bout central du nerf laryngé supérieur diminue la fréquence de la respiration ;

Digitized by Google

2° Une excitation un peu plus forte allonge la pause expiratoire, par relâchement durable du diaphragme ;

3° Une excitation plus forte encore suspend complétement la respiration, paralyse entièrement le diaphragme, et tétanise d'une manière permanente les muscles expirateurs.

C'est, comme on le voit, exactement le contraire de ce que nous avons signalé en parlant du pneumogastrique ; aussi Rosenthal admet entre ces deux nerfs un antagonisme fonctionnel auquel il fait jouer un rôle capital dans la théorie du rhythme respiratoire. Quant à l'arrêt expiratoire constaté si souvent pendant l'excitation du pneumogastrique, il s'explique facilement, selon Rosenthal, par l'action des courants dérivés, d'autant plus que le laryngé supérieur est beaucoup plus excitable que le pneumogastrique.

Peu de temps après la publication du premier travail de Rosenthal, M. Schiff déclara qu'il n'y avait là rien de spécial au nerf laryngé supérieur, et que chez les lapins, à l'état normal, on obtient une diminution du nombre des mouvements respiratoires, et un relâchement complet du diaphragme en excitant la plupart des nerfs cutanés de la tête et du thorax, mais à la condition de ne pas occasionner de la douleur; car, si les animaux souffrent, dit-il, ou même s'ils ont peur, les respirations deviennent plus fréquentes.

Chez les chats et les chiens, il est impossible, selon Schiff, d'obtenir la paralysie du diaphragme en irritant un autre nerf que le laryngé ; mais si on chloroformise les animaux jusqu'à cessation de la respiration, et qu'on fasse revenir celle-ci artificiellement, ils présentent les mêmes phénomènes que les lapins à l'état normal. Enfin, chez les grenouilles et les lézards, une forte excitation des nerfs lombaires met les animaux en expiration durable.

Rosenthal reconnut, du reste, l'exactitude des observations de Schiff pour ce qui a rapport aux narines, dont la compression entre les doigts relâche, dit-il, le diaphragme, mais pour moins de temps que ne le fait l'excitation du laryngé.

Mais qu'il s'agisse d'une propriété spéciale au laryngé, comme l'affirmait d'abord Rosenthal, ou d'une propriété générale dans les nerfs de sensibilité, selon l'opinion de M. Schiff, on voit que ces deux physiologistes sont d'accord pour admettre que l'arrêt

Digitized by Google

de la respiration, quand il a lieu, se fait en expiration, par suite de la paralysie momentanée du diaphragme, et de la tétanisation des muscles expirateurs. Dans ces termes, l'opinion de Rosenthal a été généralement adoptée par les physiologistes ; tout récemment encore, Bidder déclara avoir constaté que l'excitation du pneumo-gastrique arrête la respiration pendant l'inspiration, tandis que celle du laryngé supérieur l'arrête pendant l'expiration ; et dans la critique qu'il a faite de certaines conclusions de Bidder, Schiff ne paraît rien avoir changé à son ancienne manière de voir sur le fond de la question.

En présence de cette espèce d'unanimité des physiologistes allemands, devons-nous considérer comme démontré l'antagonisme fonctionnel du pneumogastrique d'une part, du laryngé supérieur avec ou sans les autres nerfs sensibles, d'autre part : le premier, présidant en quelque sorte à la contraction des muscles inspirateurs et spécialement du diaphragme ; le second, au relâchement de ces muscles et à la contraction des muscles expirateurs ? Devons-nous voir, comme Rosenthal, dans les sollicitations alternativement victorieuses que ces deux ordres de nerfs apportent au centre respiratoire l'explication des mouvements rhythmés qui renouvellent l'air des poumons ?

Sans nous préoccuper de ce point de théorie, est-il vrai qu'une excitation faible augmente le nombre des mouvements respiratoires, quand elle est portée sur le pneumogastrique, et le diminue quand elle l'est sur le nerf laryngé ? Est-il vrai qu'une excitation énergique de ces nerfs arrête la respiration pendant la phase inspiratoire pour le premier, et, pour le second, pendant la phase expiratoire ?

Nous avons fait, messieurs, un grand nombre d'expériences qui ne nous permettent pas d'admettre les conclusions de Rosenthal dans leur lumineuse simplicité. Nous allons vous en exposer les résultats, et en répéter quelques-uns devant vous.

Nous nous servons toujours des appareils enregistreurs. Pour les mettre en action, tantôt nous employons notre pneumographe (*fig.* 1) ; il est composé, vous vous en souvenez, d'un tube de cuivre communiquant avec le polygraphe par un orifice latéral, et terminé à ses extrémités par une membrane de caoutchouc à laquelle est fixée une ceinture inflexible qui entoure le thorax

Digitized by Google

de l'animal; tantôt nous plaçons dans la trachée un tube qui va transmettre au levier du polygraphe des mouvements convenablement affaiblis. C'est particulièrement ce dernier mode que

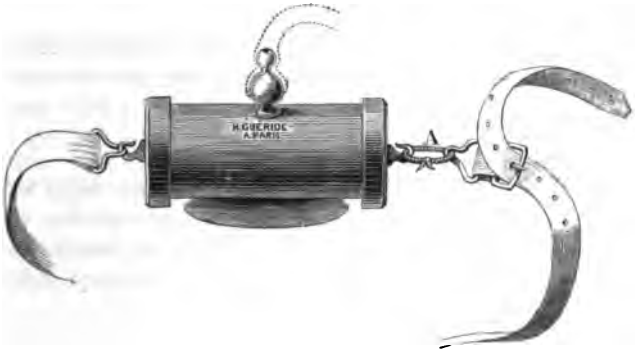

Fig. 1.

nous mettons en usage, lorsqu'il s'agit d'expérimenter en pressant soit le larynx, soit les narines, afin qu'on ne nous accuse pas d'avoir arrêté directement le passage de l'air.

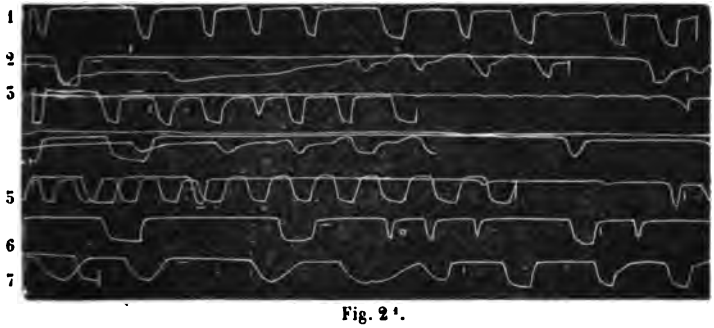

Fig. 2 [1].

Expérience I. — Chien âgé de 35 jours, auquel depuis 26 jours le pneumo-gastrique droit a été coupé. L'animal ne paraît nullement en avoir souffert, et la plaie est depuis longtemps cicatrisée.

On met à découvert le pneumo-gastrique gauche et on le coupe (4^h 32^m);

[1] Tous les tracés se lisent de gauche à droite; l'abaissement de la ligne correspond à l'inspiration.

Les tracés ont été réduits par voie photographique, dans la proportion de 42 à 9; ainsi, la longueur du dessin (9 cent.), représente la longueur de la directrice du cylindre enregistreur (42 cent.) Ce cylindre tournait à raison d'un tour par minute; donc 9^{mm} du tracé, mesurés sur la ligne des abcisses, correspondent à 6 secondes : $\left(1^{mm} \text{ vaut } \frac{2^{sec}}{3}; 1^{sec} \text{ vaut } \frac{3^{mm}}{2}\right)$.

Certains tracés durent plusieurs minutes; dans ce cas, après avoir suivi la pre-

Digitized by Google

aussitôt l'animal étouffe, se débat, et fait entendre un fort râle laryngé. On ouvre alors la trachée dans laquelle on place un tube : le chien se calme immédiatement.

10 minutes après la section du second pneumogastrique on obtient le tracé, n°1.

N° 2.—5 minutes après (4ʰ 47ᵐ), on serre fortement le larynx au moment de l'expiration : arrêt immédiat des mouvements respiratoires, au moment de l'expiration. Cet arrêt dure 52 secondes; mais pendant que le levier reste ainsi immobile, l'animal exécute à des intervalles réguliers des mouvements que les assistants et moi-même nous n'aurions pas hésité à considérer comme des mouvements respiratoires énergiques : et cependant la ligne droite inflexible du tracé montre qu'il n'en est rien. Enfin, survient une inspiration véritable suivie d'une expiration; je lâche alors le larynx et on voit arriver une série de respirations lentes et irrégulières, dans lesquelles l'expiration se divise en deux temps, et revient peu à peu au rhythme primitif.

N° 3.—5ʰ 5ᵐ. — Tout étant redevenu calme, on serre fortement le nez pendant l'expiration. La respiration s'arrête aussitôt, puis surviennent de petits mouvements inspiratoires qui vont grandissant; ils correspondent à des mouvements de l'animal qui paraîtraient avoir une efficacité beaucoup plus grande. Je cesse de serrer, et aussitôt la respiration reprend son type antérieur.

A plusieurs reprises, le serrement du nez ou du larynx donne les mêmes résultats, c'est-à-dire un arrêt complet de la respiration, dans la phase expiratoire, alors même qu'on fait tout le possible pour pincer pendant l'inspiration même.

Nous employons alors la galvanisation du bout central des pneumogastriques; le courant induit est difficilement supportable entre les doigts mouillés. Le nerf, tiré à l'aide d'un fil, est galvanisé hors de la plaie.

N° 4. — 5ʰ 50ᵐ. — Le tracé représente les résultats de la galvanisation du pneumogastrique gauche, celui qui vient d'être coupé. L'excitation est portée pendant l'expiration; l'animal reste immobile, comme foudroyé, arrêté en expiration pendant 1ᵐ ½ (au 2ᵉ tour on remonte un peu le levier, pour éviter la confusion des lignes); on lâche, l'animal paraissant sur le point de périr; les mouvements respiratoires reviennent avec un rhythme singulier.

N° 5.—6ʰ 5ᵐ.—Galvanisation, avec un semblable courant, du même bout central; la galvanisation est appliquée au sommet de l'inspiration; brusquement, l'animal se met en expiration, et y reste, pendant 20 secondes environ, puis repart, nonobstant la galvanisation. On arrête celle-ci; les mouvements reviennent fréquents d'abord, plus lents ensuite.

N° 6. — 6ʰ 40ᵐ. — Galvanisation du bout central du pneumo-gastrique droit, coupé depuis un mois; courant plus faible; un peu d'accélération.

N° 7. — 6ʰ 47ᵐ. — Galvanisation du pneumogastrique gauche; courant plus faible; peu d'effet, peut-être un peu de ralentissement.

mière ligne jusqu'à l'extrémité droite du dessin, il faut reprendre à gauche la ligne correspondante, et ainsi de suite.

Le début des excitations nerveuses est marqué par un trait horizontal; leur cessation par un trait vertical.

Digitized by Google

En résumé, notre animal, non chloroformé, muni d'un tube dans la trachée, nous a présenté sous l'influence des excitations du nez, du larynx, du nerf pneumogastrique un arrêt plus ou moins long, mais toujours pendant l'expiration. Presque tous ces résultats pourraient être mis facilement en concordance avec la théorie de Rosenthal ; l'excitation du nez et du larynx arrêtent en expiration ; celle du pneumogastrique (4 et 5), de même, parce que le courant employé était trop fort. Mais que dire des tracés 6 et 7, où un courant un peu moins fort n'a produit presque aucun effet ? n'auraient-ils pas dû amener, au contraire, selon la théorie, un arrêt en inspiration, par excitation seule du pneumo-gastrique, ou au moins, un allongement notable de l'inspiration ?

Mais passons à d'autres expériences :

Exp. II. — Voici un chien auquel les deux pneumogastriques ont été coupés la veille ; on lui a mis un tube dans la trachée. Il est attaché sur la table à expérience, tranquille, mais non endormi. Un petit tambour est disposé de manière à suivre les mouvements du thorax et à les transmettre à l'appareil enregistreur. Nous avons ainsi obtenu, par la trachée et par le thorax, deux mouvements qui se contrôlent l'un par l'autre ; ils doivent être et sont parfaitement simultanés, mais la disposition des appareils fait que les deux leviers marchent en sens inverse.



Fig. 3.

N° 1. — Les choses étant disposées, le bout central du vague gauche amené doucement au dehors, et bien essuyé, nous le galvanisons avec un courant très-facile à supporter entre les doigts mouillés. Les respirations s'accélèrent un peu, comme vous le voyez ; quand on cesse l'excitation, elles reprennent leur type premier.

N° 2. — Un quart d'heure s'est écoulé ; nous reprenons le même nerf ; il est disposé de même, et galvanisé, cette fois, avec un courant beaucoup plus fort et que j'ai peine à supporter entre mes doigts mouillés ; le résultat est une diminution, du nombre des respirations, qui reviennent plus rapides quand l'excitation a cessé.

Digitized by Google

Résumé : excitation légère, accélération ; excitation plus forte, ralentissement des mouvements respiratoires.

Exp. III. — J'opère devant vous sur un petit chien âgé de 2 jours. Il est attaché sur le dos; sa tête est prise dans une poche de fort caoutchouc qui serre et clôt hermétiquement; en arrière des oreilles, par surcroît de précaution, je barbouille le bord du caoutchouc avec une solution très-cencentrée de gomme. La poche est munie d'un tube qui va à un vaste flacon et de là à l'enregistreur.



Fig. 4.

N° 1. — Les nerfs pneumogastriques étant mis à nu, sans être coupés, soulevés avec un fil et bien isolés des artères, je galvanise (1h 45m) avec un courant d'intensité très-supportable, le pneumogastrique gauche, en m'éloignant autant que possible du larynx; la galvanisation est faite au momen où la courbe inspiratrice arrive à son sommet. Voyez, l'animal cesse immédiatement de respirer ; bien plus, son corps tout entier demeure immobile; près d'une minute s'est écoulée, quand les mouvements respiratoires reparaissent ; je lâche le nerf, la respiration se rétablit en devenant très-ample.

N° 2. — A 1h 54m, nous recommençons; le courant induit est sensiblement le même; cette fois, nous galvanisons le pneumogastrique droit, dans des conditions semblables, mais au milieu de l'expiration. Arrêt brusque de tout mouvement ; mais il dure moins que dans le premier cas. La ligne droite intermédiaire entre les tracés n° 1 et n° 2 est une ligne de repère marquant l'horizontal, le repos.

N° 3. — A 2 heures, je détermine une très-vive douleur en écrasant avec des pinces plates la base de la queue : accélération au début, puis ralentissement de la respiration.

N° 4. — Enfin à 2h 10m, je mets à nu le larynx, et le saisis en son milieu avec la pince qui transmet le courant électrique; la respiration s'allonge et diminue d'amplitude. Je remonte la pince jusqu'au niveau du laryngé supérieur : aussitôt, arrêt, et arrêt en inspiration.

Résumé : avec un même courant assez énergique porté à deux reprises sur le nerf vague, arrêt au moment même de l'application de l'excitant, soit en inspiration, soit en expiration. On ne peut arguer, dans ce dernier cas, de l'action dérivée sur le laryngé, puisque l'excitation portée le plus près possible de ce nerf a précisément donné un arrêt en inspiration.

Digitized by Google

Exp. IV. — Chienne adulte à laquelle les deux pneumogastriques ont été coupés l'avant-veille. Les mouvements respiratoires sont enregistrés avec le pneumographe.

Fig. 5.

N° 1. — Pincement léger d'une narine.

N° 2. — Pincement léger du larynx.

Dans les deux cas, l'effet est le même ; il y a arrêt immédiat de la respiration, arrêt à peu près au sommet de la phase inspiratoire. Le corps tout entier reste, en même temps, immobile; par exemple, la queue, qui battait, s'arrête en même temps que la respiration.

L'avant-veille, immédiatement après la section des pneumogastriques, l'animal nous avait donné des tracés semblables en pinçant le nez ou le larynx ; et cependant, l'excitation simultanée des deux pneumogastriques par des courants électriques faibles ou forts, n'avait produit qu'un trouble très-médiocre, suivi d'une augmentation remarquable de la durée et de l'amplitude.

Résumé : arrêt en inspiration, par excitation du nasal et du laryngé supérieur.

Exp. V. — Chien adulte, auquel le pneumogastrique gauche est coupé depuis six jours. Mouvements enregistrés par le pneumographe.

On va à la recherche du pneumogastrique coupé, et on en lie le bout central, ce qui occasionne de l'agitation.

On coupe le deuxième pneumogastrique, ce qui donne lieu à une agitation immédiate et à des étouffements.

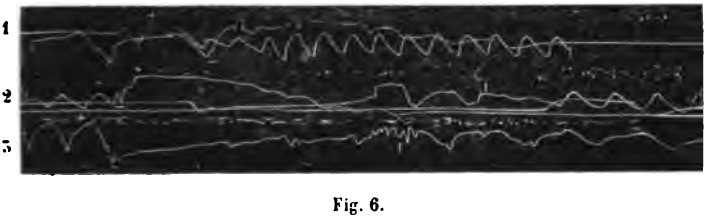

Fig. 6.

N° 1. — On galvanise avec un courant supportable aux doigts mouillés, le pneumogastrique gauche au sommet de l'inspiration ; l'animal se met aussitôt en expiration, passe un peu, par quelques mouvements irréguliers, en inspiration, et revient en expiration; quand on cesse la galvanisation, les respirations reparaissent régulières, mais plus rapides.

N° 2. — Avec le même courant, on agit, sept minutes après, sur le

Digitized by Google

pneumo-gastrique du côté droit; l'application de l'excitant, faite au sommet de l'inspiration, est suivie d'une expiration très-forte de laquelle l'animal passe, par une série de mouvements qui ne se laissent pas apercevoir sur le thorax, à une inspiration qui se prolonge pendant plus d'une minute.

On obtient encore un certain nombre de tracés semblables par l'intermédiaire de l'un ou de l'autre pneumogastrique. Puis, après un assez long repos, on met à nu le nerf laryngé supérieur du côté gauche, et on le galvanise en inspiration n° 3; l'inspiration se prolonge alors considérablement, et les mouvements ne reparaissent réguliers qu'un peu après la cessation de l'excitation galvanique.

Résumé : allargement de inspiration par la galvanisation du aryngé supérieur; troubles mal déterminés par la galvanisation du pneumogastrique.

Exp. VI. — Un chien très-excitable, haletant, est couché et attaché sur la table à opérations; il a autour du corps mon pneumographe. Au moment où sont obtenus les tracés que je vous montre, les deux nerfs vagues ont été mis à nu avec soin, celui de droite a été coupé d'un seul coup de ciseaux, un fil est passé sous celui de gauche.

Fig. 7.

N° 1. — A 2h 17m, on soulève le fil; la respiration s'arrête aussitôt, comme vous voyez, en demi-expiration.

A 2h 19m, on coupe le pneumogastrique; puis, à 2h 30m, on place légèrement la main sur le cou de l'animal, sans serrer aucunement n° 2; aussitôt, arrêt en expiration.

N° 3. — A 2h 34m, serré légèrement le larynx au niveau du nerf laryngé supérieur. Arrêt en demi-expiration.

N° 4. — A 3h 1m, serré de même; arrêt en expiration.

N° 5. — A 3h 14m, pincement du larynx; arrêt en demi-expiration.

Des tracés analogues ont été obtenus avec le même animal.

Résumé : animal très-impressionnable, nous a donné par le contact de la main sur le cou, par le tiraillement du vague, par le pincement modéré du larynx, des arrêts de la respiration dans tous les temps, hormis en inspiration complète.

Exp. VII. — Mais en voici un autre qui nous a fourni, dans des conditions

Digitized by Google

semblables, une série plus complète encore. Les deux pneumogastriques ont été coupés à 3ʰ 39ᵐ.

Les tracés sont obtenus avec le pneumographe, l'animal non chloroformé, attaché sur le dos.

Je ne vous donne aucun autre détail que les heures des expériences ; les tracés s'expliquent suffisamment d'eux-mêmes :

Fig. 8.

N° 1. — 4ʰ, passé la main devant les yeux. Arrêt en inspiration.

N° 2. — 4ʰ 24ᵐ, mis la main devant les yeux, arrêt immédiat en demi-inspiration.

N° 3. — 4ʰ 35ᵐ, serré très-légèrement le larynx.

N° 4. — 4ʰ 40. id.

N° 5. — 4ʰ 51. id.

N° 6. — 5ʰ 35. id.

Le lendemain, et pendant les six jours qui suivent, le serrement très-léger, l'attouchement, dirais-je, du larynx, nous donne les mêmes résultats, bien que moins énergiques. Je ne vous présente qu'un tracé obtenu le troisième jour après la section des pneumogastriques ; n° 7, c'est un arrêt en inspiration.

Au milieu de ces suspensions de la respiration, si variées dans leurs causes, leur durée, leur moment, vous voyez que l'arrêt en inspiration complète est le plus difficile à obtenir. Notez encore que, chaque fois que l'animal cesse de respirer, son corps tout entier reste complétement immobile.

Mais, dira-t-on, vous agissez sur des animaux éveillés, sensibles, et les émotions, les déterminations cérébrales, en un mot, sont la raison de tous ces arrêts divers ; ils n'indiquent rien pour la spécialité d'action des nerfs.

Cela est évident pour ce qui a rapport aux deux derniers exemples cités, dont je ne vous ai guère montré les nombreux tracés quepour vous donner une idée de l'indéfinie variété de ces phénomènes qu'on a voulu réduire à une simplicité désirable, mais erronée.

Mais je ne puis admettre qu'une simple impression morale soit la cause des arrêts respiratoires dans les autres expériences,

Digitized by Google

car nous avons vu précisément que lorsque les excitations ne sont pas assez fortes, ou lorsqu'elles portaient sur d'autres nerfs que le vague, le nasal, ou le laryngé, elles n'amenaient pas les mêmes résultats.

Cependant, nous allons vous montrer des exemples d'arrêts obtenus chez des animaux rendus tout à fait insensibles au moyen de l'éther ou du chloroforme.

Exp. VIII. — Voici les tracés fournis par un petit chien épagneul, dans la trachée duquel on a fixé un tube, qui communique avec l'enregistreur par l'intermédiaire de tubes de caoutchouc et d'une boite bien étanche. Cette boite est destinée à diminuer l'énergie des mouvements que l'air inspiré ou expiré transmet à la membrane et au levier. L'animal, endormi par le chloroforme, a failli périr; la respiration artificielle longuement prolongée l'a seule sauvé.

1

2

Fig. 9.

N° 1. — Il était encore tout à fait insensible, et présentait cette anhélation si remarquable chez la plupart des chiens qui ont été trop chloroformés, lorque nous pinçons énergiquement son larynx au moment de l'inspiration. Remarquez cet arrêt instantané, prolongé, dans la phase inspiratoire, arrêt coïncidant avec l'immobilisation complète de l'animal.

Le pincement du nez ne produit aucun effet.

N° 2. — Pendant le même état d'insensibilité complète, on galvanise énergiquement le bout central d'un des pneumogastriques, au moment de l'expiration; on obtient, comme vous le voyez, un long arrêt (27^{sec}) dans la phase expiratoire, puis, selon l'habitude, une reprise des mouvements pendant l'excitation même, reprise qui donne lieu à un tracé assez bizarre.

J'appelle particulièrement votre attention sur la première expérience, dans laquelle on n'a pas employé l'électricité; elle montre que l'excitation du larynx, c'est-à-dire des laryngés supérieurs, peut arrêter même en inspiration, avec contraction continue des muscles inspiratenrs. La seconde donne un arrêt dans l'expiration par l'excitation électrique du pneumogastrique: dira-t-on qu'il y a eu courant dérivé sur le laryngé?

Je dois vous dire que je n'ai pas toujours trouvée exacte cette assertion de Rosenthal que le laryngé supérieur est plus excitable que le pneumo-gastrique. Plusieurs fois, en portant un certain excitant électrique sur le pneumogastrique, j'ai obtenu

Digitized by Google

des troubles graves et même un arrêt de la respiration. Transportant aussitôt le même courant sur le tronc du laryngé mis à nu, je n'obtenais rien ou très-peu de chose ; revenant à mon pneumogastrique, je retrouvais mes premiers troubles.

Exp. IX. — Voici des tracés fournis par un chien adulte dont je vous ai déjà parlé, à propos des effets de la section des pneumogastriques. Ces deux nerfs avaient été coupés la veille ; l'animal avait un tube dans la trachée.

On l'attache sur le dos, on l'endort à moitié avec du chloroforme. Les deux bouts centraux des nerfs vagues sont isolés, et attirés doucement au dehors :

1
2

Fig. 10.

N° 1. — On galvanise d'abord le vague du côté droit, avec un courant très-fort, insupportable aux doigts mouillés; l'animal cesse immédiatement de respirer et de se mouvoir; l'arrêt est instantané, et le levier n'indique qu'une faible expiration passive. Puis les mouvements reviennent; on cesse de galvaniser et l'animal fait alors une grande inspiration, puis une série de petites respirations rapides, en restant presque complétement gonflé.

N° 2. — Après quelques minutes de repos, on galvanise alors le vague du côté gauche avec un courant faible, peu sensible aux doigts mouillés. Il y a aussitôt une sorte de suspension de l'inspiration; les mouvements respiratoires se précipitent, deviennent moins amples, et restent du côté expiratoire; quand on lâche le nerf, le rhythme primitif apparaît.

Résumé : courant faible, porté sur le pneumo-gastrique, respirations plus fréquentes, amplitude des inspirations diminuée; courant très-fort, arrêt immédiat, en expiration, puis, amplitude des expirations diminuée.

Exp. X. — Je mets en expérience devant vous un petit chien dont les deux pneumogastriques ont été coupés ; il a un tube dans la trachée, et ce tube communique avec une grande bonbonne. Auparavant nous avons devant vous fait plonger le tube trachéal dans un flacon plein d'éther. L'animal s'est rapidement endormi, sans agitation. Vous voyez, en passant, combien est erronée l'assertion que vous trouverez répétée par des auteurs de grande érudition, à savoir que la section des pneumogastriques empêche l'anesthésie.



Fig. 11.

L'animal étant engourdi, mais non complétement insensible, je galvanise, avec un courant insupportable aux doigts mouillés, le bout central

Digitized by Google

d'un des pneumogastriques. Le mouvement d'expiration était commencé; il s'achève, puis l'animal reste immobile, en expiration; après un certain temps, il recommence à respirer faiblement, puis reprend son rhythme régulier.

L'abaissement lent de la ligne nous fait soupçonner qu'il y a dans notre appareil quelque fuite; nous n'insisterons donc pas davantage avec cet animal.

Résumé : arrêt en inspiration par galvanisation forte du pneumogastrique.

Exp. XI. — Chienne adulte, chez qui le pneumogastrique du côté gauche a été coupé vingt-cinq jours auparavant. On la chloroformise, et on coupe l'autre pneumogastrique. Les mouvements respiratoires sont enregistrés à l'aide du pneumographe.

1
2
3

Fig. 12.

La section du deuxième pneumo-gastrique n'est pas suivie du ralentissement ordinaire. Au bout de quelques minutes, on galvanise le bout central du pneumogastrique gauche avec un courant insensible aux doigts mouillés; il n'y a, comme le montre le tracé n° 1, qu'un effet très-peu sensible.

N° 2. — J'augmente alors un peu la force du courant; on commence à le sentir entre les doigts mouillés. Je l'applique alors sur le nerf au moment de l'expiration; vous voyez qu'il y a eu arrêt, puis très-faible mouvement respiratoire, et enfin, arrêt prolongé pendant 14 secondes; les mouvements reparaissent pendant la galvanisation, grandissent, et s'exagèrent lorsqu'elle a cessé.

Une galvanisation avec un courant insupportable m'a ensuite donné un tracé semblable.

Le pneumogastrique qui n'a été coupé que depuis quelques moments nous a donne des résultats analogues; mais j'ai préféré vous présenter les tracés précédents, plus purs du reste, et qui montrent ensuite que l'action des nerfs pneumogastriques sur la respiration n'est pas perdue dans leur bout central après vingt-cinq jours de section.

N° 3. — Le pneumogastrique droit, galvanisé par un courant si faible qu'on ne le sentait pas, appliqué sur la langue, nous a donné un tracé curieux, que je veux vous présenter : ralentissement du mouvement respiratoire, amplitude plus grande des respirations, retour à l'état normal, nous connaissons tout cela; mais voici qu'après la cessation de la galvanisation, la respiration s'arrête pendant un temps assez long, et c'est là un de ces faits étranges qui montrent toute la complexité de ces phénomènes, et la difficulté de les grouper dans une formule commune.

Digitized by Google

Résumé : pneumogastrique coupé depuis 25 jours, excitation faible, rien, plus forte, arrêt en inspiration.

Exp. XII. — Lapin dans la trachée duquel un tube a été placé. Bien chloroformé.



Fig. 13.

Les deux pneumogastriques viennent d'être coupés.

N° 1. — 5ʰ 53ᵐ. Je pince le larynx en inspiration, allongement et agrandissement des mouvements respiratoires.

N° 2. — 5ʰ 58ᵐ. Galvanisation, en inspiration, du bout central du pneumogastrique gauche, avec un courant très-supportable aux doigts mouillés; arrêt en expiration, modifications du rhythme.

N° 3. — 6ʰ 12ᵐ. Galvanisation, au même moment, du pneumogastrique droit, avec courant insupportable aux doigts mouillés, mais supportable aux doigts secs. Même effet.

N° 4. — 6ʰ 16ᵐ. Galvanisation, au même moment, du pneumogastrique gauche avec courant insupportable aux doigts secs. Même effet.

N° 5. — 6ʰ 23ᵐ. Je mets à découvert les deux laryngés supérieurs, et porte à la fois, sur eux, en inspiration, un courant égal à celui qui m'a servi dans l'expérience n° 3. Soudain, arrêt et arrêt très-prolongé, en *inspiration*.

Résumé : arrêt en expiration avec excitation galvanique faible ou très-forte du pneumogastrique; arrêt en inspiration avec excitation galvanique forte du laryngé supérieur.

Exp. XIII. — On obtient parfois, dans ces circonstances, de très-singulières modifications.



Fig. 14.

Voici, par exemple, un tracé fourni par un petit chien tout à fait chloroformé, et dont j'ai galvanisé énergiquement le pneumogastrique. Vous constatez, après un arrêt de quelques secondes, arrêt soudain, une série de petites respirations très-rapides et très-courtes qui donnent un élégant

Digitized by Google

tracé. Quand on cesse la galvanisation, les respirations deviennent très-amples, et reprennent leur durée primitive.

Exp. XIV. — En un autre cas, ce serait un ralentissement.

Fig. 15.

Exp. XV. — Je termine, car il faut s'arrêter, en vous montrant ce tracé, obtenu chez un chien chloroformé, dans lequel le trouble, peu considérable

Fig. 16.

pendant une galvanisation énergique, a succédé immédiatement à l'excitation cessée.

(*A suivre.*)

Digitized by Google

III

RECHERCHES EXPÉRIMENTALES

ET

OBSERVATIONS PATHOLOGIQUES SUR LES NERFS DU GOUT

Par le Dr LUSSANA

PROFESSEUR DE PHYSIOLOGIE A L'UNIVERSITÉ DE PADOUE

(*Suite et fin.*)

La conclusion qui me semble découler de ces expériences, et des observations qui précèdent, c'est que la faculté gustative, qui persiste indépendamment de l'innervation des glosso-pharyngiens, doit être exclusivement rapportée à l'anastomose du nerf lingual avec la corde du tympan.

C'est au professeur italien Bellingeri que revient le mérite d'avoir, le premier, assigné à la corde du tympan une *influence spéciale* sur le sens du goût (*De nervis faciei*. Turin, 1818).

Un autre illustre Italien, Scarpa, avait déjà constaté que le *nerf intermédiaire de Wrisberg* a sa naissance à côté du glosso-pharyngien (Œuvres diverses, Florence, 1858, 4e partie, chap. 3e, page 461).

Scarpa avait donc démontré la communauté d'origine de la portion sensitive de la septième paire et du glosso-pharyngien, ce qui, plus tard, a été mis hors de tout doute par Barbarisi.

C'est aussi un italien, le professeur Caldani, de Padoue, qui signala le premier le phénomène singulier de l'abolition du goût dans les névralgies faciales. « Dans le spasme dit *cynique*, a-t-il écrit, où certainement les nerfs de la neuvième paire ne présentent aucune lésion, celle-ci ayant son siége uniquement dans les nerfs de la cinquième paire (?), le sens du goût est

Digitized by Google

complétement aboli! (*Institution de physiologie et de pathologie*, de Caldani, 2e édit., Padoue, 1793, vol. I, page 147).

Stich, dans son remarquable travail sur la corde du tympan (Berlin 1857), avait déjà recueilli, et apprécié à leur juste valeur, bon nombre des observations disséminées dans la science, où l'on remarque l'altération de la faculté gustative dans le côté de la langue correspondant à celui du nerf facial paralysé.

C'est enfin un autre italien, mon collègue et ami, le professeur Morganti, qui a démontré le premier que la corde du tympan est un nerf *sensible* par excellence, et qu'il est formé par la petite portion de la septième paire, ou intermédiaire de Wrisberg, portion qui prend naissance des faisceaux postérieurs, et qui est la seule qui entre dans la composition du ganglion *géniculé* (*Anatomie et physiologie du ganglion géniculé*, Milan, 1846).

L'ensemble des faits anatomo-physiologico-pathologiques qui précèdent ont reçu leur sanction, dans ces derniers temps, par les remarquables résultats électro-thérapeutiques de M. Duchenne. Pour faciliter l'appréciation de ces faits, nous devons avertir que *l'altération du goût par suite de la lésion de la septième paire*, ne peut se réaliser que tout autant que la lésion frappe son faisceau *tout entier*, *après que* la portion de Wrisberg s'est identifiée avec lui, et *avant que* s'en détache la corde du tympan; car, ce sont exclusivement les lésions de la portion du faisceau nerveux *comprise entre son entrée dans le trou crânien*, *et la moitié de son trajet à travers le crâne*, qui produisent le phénomène de l'abolition du goût. D'ailleurs, aucune lésion de la septième paire *dans sa seule partie encéphalique*, ou dans sa *partie périphérique* après sa sortie du crâne, ne peut donner lieu à l'altération du goût. Voilà pourquoi les hémiplégies centrales avec paralysie de la face du côté correspondant, ou bien les hémiplégies faciales purement rhumatismales et périphériques, ou bien les blessures de la septième paire, après sa sortie du crâne, ne présentent pas d'ordinaire le symptôme en question.

Celui-ci se manifeste, au contraire, par les lésions du crâne correspondant à la caisse du tympan. — Dans les cas de lésion de la cinquième paire avec abolition du goût dans la partie antérieure de la langue, ou bien il s'agissait d'une lésion *périphérique* à laquelle participait la corde tympanique déjà

Digitized by Google

réunie au nerf lingual, ce qui résulte des observations de Müller, de Marchal de Calvi, et des miennes; ou bien il s'agissait de lésion intra-crânienne compromettant l'innervation de la septième paire et celle de la corde, ce qui a été observé par Bell, Bishop, Schneemann. Lorsque la corde seule de la septième paire est atteinte périphériquement sans lésion de la cinquième paire, dans ce cas la faculté gustative se trouve altérée à la partie antérieure de la langue.

La valeur des observations pathologiques, aussi bien que celle des vivisections nous autorisent donc à admettre :

1° Des affections intra-crâniennes de la cinquième paire seulement, avec conservation du sens du goût;

2° Des affections intra-crâniennes de la cinquième et de la septième paires avec la corde tympanique; le goût est alors lésé;

3° Des affections extra-crâniennes de la cinquième paire avec la corde, et avec lésion du goût;

4° Des affections périphériques de la septième paire, et de la corde, sans participation de la cinquième paire, et alors le sens du goût est altéré.

Après la publication de mes recherches, et de celles d'Inzani, M. Schiff a repris expérimentalement l'étude de cette question, Comme nous, il a constaté, que l'excision des fibres de la cinquième paire, qui vont se réunir au nerf lingual, n'abolit pas le goût dans la partie antérieure de la langue, et que l'influence gustative spéciale du nerf lingual lui vient d'autres filets qui s'anastomosent avec lui, en y comprenant la corde de la septième paire. Schiff a coupé le nerf maxillaire inférieur avant qu'il n'ait reçu la corde; et il a constaté comme nous, que la faculté gustative n'en persistait pas moins dans la partie antérieure de la langue. Voici textuellement les paroles de notre illustre ami : — « Dans ces expériences, écrit-il, nous avions coupé le nerf maxillaire inférieur assez près de la base du crâne, mais non immédiatement au-dessous du trou ovale. Le nerf, comme il fut constaté à l'autopsie, était déjà séparé du dentaire inférieur. Dans deux chats, cependant, la section put être faite plus haut, au niveau des rameaux musculaires supérieurs du maxillaire inférieur, et au niveau du ganglion otique. Ces deux animaux présentèrent des phénomènes un peu différents de ceux que nous venons de décrire, en ce que, chez eux,

Digitized by Google

la *sensibilité gustative* se conserva dans presque toute son intégrité. »

Nous tenons donc pour incontestable que, dans le nerf lingual, ce n'est pas aux filets de la branche maxillaire inférieure de la cinquième paire qu'appartient la sensibilité gustative spéciale, mais à d'autres rameaux qui vont se joindre à cette même branche. Et quels sont ces rameaux, auxquels la branche maxillaire inférieure doit la faculté gustative de la partie antérieure de la langue? Nous répondrons : *la corde de la septième paire*. Tel n'est pas l'avis de M. Schiff, qui ne voit dans la corde qu'un nerf moteur.—Pour lui, les filets nerveux qui vont s'identifier avec la branche maxillaire inférieure, n'ont d'autre destination que celle de renfermer le nerf lingual dans sa périphérie interne et postérieure, ainsi que la maxillaire inférieure. — « L'influence de la corde du tympan sur le goût, écrit Schiff, ne peut lui être communiquée par les origines de la septième paire, qui sont exclusivement motrices. — Cette objection n'est pas grave, car il est faux que la septième paire, en vertu de toutes ses origines, soit un nerf exclusivement moteur. Il est démontré, au contraire, que la corde de la septième paire est un nerf *exclusivement sensitif*.

Citons les nombreux résultats de Biffi et de Morganti.

« Dans toutes ces expériences nous n'avons jamais pu observer, que, en irritant la corde du tympan, ou du moins, sa portion périphérique, l'on puisse susciter le moindre mouvement dans la langue. »

Voici les paroles de *Longet* :

« Bien des fois j'ai fait passer des courants électriques dans le tronc du facial, pris à son origine, en évitant de comprendre la langue dans le circuit, et jamais je n'ai réussi à déterminer dans cette dernière le moindre frémissement. Les mêmes effets négatifs ont été obtenus, en agissant avec les précautions convenables, sur la corde du tympan elle-même. »

M. Duchenne est arrivé aux mêmes résultats.

« Je n'ai jamais, dit-il, négligé d'observer très-attentivement, et souvent à l'aide d'une loupe, l'état de la langue pendant la galvanisation de la corde du tympan, et je puis affirmer n'avoir pas vu la plus petite contraction fibrillaire à la surface de la langue. »

Digitized by Google

Les auteurs eux-mêmes, qui, par un jugement *a priori*, avaient cru que la corde de la septième paire est un nerf exclusivement moteur, se sont vus dans la nécessité d'avouer que la galvanisation et l'irritation de ce nerf ne donnent lieu à aucun mouvement de la langue. — Aussi Panizza, Guerini et Bernard ont-ils déclaré que ces mouvements *n'étaient pas saisissables, ni évidents, mais obscurs et interstitiels*, ce qui revient à dire que ces mouvements n'étaient pas *visibles*, et seulement *supposés*. Mais Morganti a péremptoirement démontré par une série nombreuse et concordante d'expériences, — *que la corde de la septième paire est un nerf sensitif par excellence et nullement moteur*.

Ce n'est pas que Schiff nie toute influence de la corde du tympan sur l'innervation gustative de la partie antérieure de la langue. Mais il préfère en attribuer le rôle principal à d'autres filets nerveux qui se rendent aussi au nerf lingual et au maxillaire inférieur. Je crois devoir rapporter textuellement ses paroles :

« Nous avons réussi dans plusieurs expériences à couper la corde du tympan dans le voisinage immédiat du lingual sans léser ce dernier, comme le démontrait l'autopsie faite plus tard. Cette opération fut pratiquée sur des chats et sur des chiens de grande taille. Plusieurs des animaux opérés n'offraient pas d'autres symptômes que ceux qui suivent ordinairement la section de la corde du tympan, faite d'après la méthode usuelle; mais, en répétant l'opération sur beaucoup de sujets, nous parvînmes, chez quelques-uns, à couper tous les filets nerveux qui entrent dans la périphérie externe et postérieure du nerf lingual et maxillaire inférieur. Constamment, si cette dernière opération avait bien réussi, le goût du tiers extérieur de la langue avait entièrement disparu. *Dans trois cas, l'absence totale de la sensibilité gustative coïncida avec la persistance tout à fait normale de la sensibilité tactile et douloureuse.*

« Ajoutons que, dans deux cas de cette série, où le goût s'était montré totalement aboli, mais où la sensibilité tactile et douloureuse était entièrement conservée, on vérifia à l'autopsie l'intégrité de tous les rameaux appartenant originairement à la troisième branche du trijumeau. — *Conséquence, les rameaux anostomotiques qui se réunissent avec la portion supérieure du lin-*

Digitized by Google

gual et du maxillaire inférieur, et qui lui communiquent la sensibilité gustative, ne sont pas contenus originairement dans la troisième branche du trijumeau. On sait que des altérations du goût ont été observées quelquefois à la suite d'une opération consistant à couper le nerf facial à sa racine dans la cavité crânienne. Eh bien, si l'on considère avec quelle facilité, dans cette opération, les anastomoses extra-crâniennes de la cinquième et de la septième paires ont pu être lésées, on comprendra combien il était essentiel pour nous de rechercher à laquelle des deux lésions indiquées devaient être rapportés les symptômes signalés par les auteurs. — Il était évident que si nous réussissions à produire ces mêmes altérations par la section isolée des filets anastomotiques, l'opinion si longtemps discutée des fonctions gustatives du facial se trouverait tout naturellement réfutée.

« Nous parvînmes à faire, sur deux chats et sur des chiens, les sections suivantes :

1° Section de la seconde branche du trijumeau au-dessus de l'origine des rameaux qui se rendent au ganglion sphéno-palatin (chats).

2° Section de quelques rameaux de communication entre la seconde branche et le ganglion indiqué, et c'était là l'opération la plus difficile (chiens).

3° Section des rameaux qui sortent postérieurement du ganglion sphéno-palatin, et forment le nerf vidien (chats et chiens).

4° Section et extraction partielle du prolongement postérieur du ganglion sphéno-palatin lui-même (chiens).

« Les animaux opérés ne présentèrent pas les troubles généraux, et furent soumis à une observation attentive pendant plusieurs semaines. Comme ils nous ont fourni, par rapport à la sensibilité gustative des parties extérieures de la langue, des résultats identiques, nous pensons résumer ces derniers en peu de mots : *Intégrité parfaite de la sensibilité tactile et douloureuse. — Abolition totale du goût.*

« *Conclusion.* — Les nerfs gustatifs des parties antérieures de la langue quittent l'encéphale avec les racines du trijumeau ; sortent du crâne avec la seconde branche de ce nerf ; entrent dans le ganglion sphéno-palatin, et de là se rendent, soit par le nerf sphénoïdal directement à la troisième branche (?), soit par les nerfs vidiens au ganglion géniculé du facial, pour s'annexer

Digitized by Google

ensuite au tronc du maxillaire inférieur au niveau du ganglion otique, ou pour se jeter dans le nerf lingual avec les filets compris sous le nom de corde du tympan. »

Les deux planches ci-après feront mieux comprendre au lecteur les conclusions de Schiff et les miennes.



Trajet des nerfs gustatifs

D'après M. Schiff.	D'après M. Lussana.
1° Les nerfs gustatifs de la partie postérieure de la langue sont les glosso-pharyngiens (IX-IX').	1° Idem.
2° Les nerfs gustatifs de la partie antérieure sont les linguaux (3).	2° Idem.
3° Parmi les nerfs linguaux (3), les gustatifs quittent le cerveau avec les racines de la cinquième paire (V) sortent du crâne avec la deuxième branche (2) de ce nerf, entrent dans le ganglion sphéno-palatin (S), et de là se rendent directement à la troisième branche (3), soit par le nerf sphénoïdal (5), soit	3° Parmi les nerfs linguaux (3), les nerfs gustatifs quittent l'encéphale avec la petite portion (7) de la septième paire (VII), parcourent ensemble l'aqueduc crânien,
4° par les nerfs vidiens (8) au ganglion geniculé (*g*) du facial (VII-VII')	4° entrent dans le ganglion géniculé (*g*),
5° pour s'annexer ensuite au tronc du maxillaire inférieur (V3) au niveau du ganglion otique (*o*), ou bien	5° en sortent, peut-être en partie, pour gagner le maxillaire inférieur (V3) au niveau du ganglion otique (*o*), et
6° pour se jeter dans le nerf lingual (3) avec les filets compris sous le nom de corde du tympan (7).	6° principalement par la corde du tympan (7.7).
Pour Schiff, le chemin des nerfs gustatifs antérieurs est le suivant : V2S5 V2S8*go*3 V2S8*g*73	Pour moi, le chemin des nerfs gustatifs antérieurs est 7*go*73 7*g*73

Nous sommes principalement en désaccord sur ces deux points fondamentaux :

1° Pour Schiff, les nerfs gustatifs antérieurs ont leur origine dans la seconde branche de la cinquième paire. — Pour moi, la petite portion de la septième paire.

Digitized by Google

2° Ils passent dans le ganglion sphéno-palatin. — Pour moi, dans le géniculé.

Voici une argumentation plus serrée que les précédentes :

Schiff admet que des filets anastomotiques se rendent directement du ganglion sphéno-palatin (S) à la branche maxillaire inférieure. Mais cette supposition est péremptoirement condamnée par l'anatomie ; car les ramifications du nerf sphénoïdal (S) n'ont rien de commun avec le nerf maxillaire inférieur (3).

Admettons, pour un moment, la direction erronée que Schiff fait parcourir aux nerfs gustatifs antérieurs, depuis le ganglion sphéno-palatin (S) de la deuxième branche (2), jusqu'au gangalion géniculé (*g*) et de ce dernier au ganglion otique (*o*) de la troisième branche (3), car Schiff avoue lui-même ce qu'une pareille allure aurait de singulier et d'exceptionnel dans l'anatomie des nerfs.

Pour mon compte, je n'hésite pas à affirmer que :

1° Les nerfs gustatifs antérieurs ne tirent pas leur origine de la cinquième paire.

L'observation, que j'ai rapportée plus haut, ne peut pas laisser une ombre de doute à ce sujet : elle est incomparablement plus décisive et péremptoire que toutes les expériences faites sur les animaux, parce que ceux-ci ne peuvent rendre aucun compte de leurs sensations, comme le malade dont nous avons relaté l'histoire. Et si Schiff, s'appuyant même sur les anciennes expériences de Magendie, va jusqu'à soutenir que *la section intra-crânienne du trijumeau abolit entièrement le goût et la sensibilité générale de cette portion de la langue*, je me permettrai de lui faire observer, que c'est, en vérité, aller trop loin, comme c'était aussi aller trop loin que de déclarer, que la section intra-crânienne de la cinquième paire n'abolit pas seulement le goût, mais aussi tous les autres sens spéciaux (la vue, l'ouïe, l'odorat) du côté correspondant. Cela prouve trop, c'est-à-dire ne prouve absolument rien.

2° Les nerfs gustatifs antérieurs sont incorporés à la portion pétreuse de la septième paire. J'en appelle à ce que j'ai dit plus haut à ce sujet (IV et V), et je m'en rapporte aux propres aveux de Schiff : « dans les quelques observations, écrit-il, de paralysie centrale du facial, dans lesquelles le goût a été soumis

Digitized by Google

à un examen spécial, *il ne s'est pas montré altéré*. Cette altération, se montre, au contraire, le plus fréquemment, et avec les caractères les plus marqués, dans les paralysies, suite des lésions de la portion pétreuse du facial. Ces paralysies sont relativement rares. »

3° Le ganglion sphéno-palatin ne peut pas envoyer des filaments gustatifs au nerf lingual au moyen du nerf de Scarpa. L'anatomie repousse cette hypothèse de Schiff. Du reste le docteur Alcock (de Dublin) a pratiqué, lui aussi, depuis longtemps, la section du ganglion sphéno-palatin, comme l'a pratiquée Schiff tout récemment; mais Alcock *déclare n'avoir aucunement remarqué* que le goût s'en trouvât altéré. (*Anatomie et physiologie du système nerveux*, t. II.) Je n'entends pas nier par là ce qui est affirmé par Schiff, auquel il a semblé, au contraire, que le goût se trouvait altéré à la suite de la section dudit ganglion. Ce que je prétends, en m'appuyant sur l'anatomie, c'est que l'altération du goût, observée par Schiff à la suite de la destruction du ganglion sphéno-palatin, ne pouvait pas être rapportée à l'innervation de la partie antérieure de la langue par le lingual, mais uniquement à celle de cette petite surface du voile du palais, laquelle, comme le fait observer Longet, signalée par M. Vernière, mais surtout bien circonscrite par Guyot, est supposée emprunter aux nerfs palatins ses filets gustatifs.

De cette manière on pourrait concilier les différences plus apparentes que réelles, entre le résultat de mes recherches et celui des expériences de Schiff; il ne me resterait plus qu'à le remercier d'avoir fixé sa savante attention sur la doctrine qui est l'objet de ce mémoire, et dont je suis fier d'ailleurs de voir les bases fondamentales confirmées par un suffrage d'autant d'autorité que le sien.

Je suis heureux également d'exprimer mes remercîments à M. le professeur Vierordt qui, dans la dernière édition de son précieux *Traité de Physiologie*, a accepté mes doctrines et celles d'Inzani sur les nerfs du goût. Et si, dans la récente traduction italienne du docteur Vizioli de Naples, l'on trouve le texte allemand quelque peu modifié à ce sujet, je n'en dirai rien en ce moment, ne connaissant pas encore ce qui a pu motiver chez le traducteur cette altération du texte original.

Je ne puis pas terminer ce paragraphe de mon mémoire sans

Digitized by Google

donner connaissance à mes lecteurs des importants résultats des expériences des professeurs Bernard et Vulpian, d'après lesquelles la corde du tympan ne devrait pas être considérée comme un nerf *gustatif*, mais plutôt comme un *nerf vaso-moteur glandulaire*, exerçant son influence sur la glande salivaire sous-maxillaire. — En effet, le premier a pu vérifier que la galvanisation du tronçon périphérique de la corde tympanique excite une plus copieuse sécrétion de la glande sus-mentionnée. — En même temps le professeur Vulpian constatait que par l'arrachement du nerf de la septième paire, on ne lésait aucune des fibres du nerf lingual auquel, par conséquent, la corde tympanique ne ferait que *s'accoler* dans son passage, en se rendant à la glande sous-maxillaire.

Je suis bien loin de nier que la corde du tympan renferme aussi des fibres nerveuses *vaso-motrices glandulaires*, mais ce que je crois essentiel d'établir, c'est que, dans la corde du tympan, se trouvent les fibres *spécifiques gustatives propres* du nerf lingual *pour la partie antérieure de la langue*. Eh bien, ces deux faits ne sont pas exclusifs l'un de l'autre; au contraire, aussi bien *anatomiquement* que *physiologiquement*, les nerfs sensitifs, sans en exclure la corde du tympan, contiennent *ordinairement* des fibres vasculaires.

Quant aux expériences du professeur Vulpian, je dois rappeler ici que c'est la corde du tympan qui concourt exclusivement à la formation du ganglion *géniculé* (Morganti), et que l'arrachement du tronc de la septième paire, à sa sortie du crâne, pourrait fort bien avoir laissées intactes les cellules nerveuses du centre ganglionnaire *nutritif* de la corde. Mais, quand bien même cela ne se passerait pas ainsi, on pourrait toujours objecter que le résultat des expériences du professeur Vulpian *prouve trop*. — En effet, est-ce que les fibres de la corde du tympan ne croisent pas le nerf lingual dans son parcours pour se rendre à la glande sous-maxillaire? Et si l'arrachement du nerf de la septième paire avec son ganglion doit nécessairement léser les fibres de la corde (que celles-ci soient *motrices* ou *sensitives*), comment expliquer que l'on n'ait constaté dans le nerf lingual une seule trace de lésion des fibres de la corde, fibres qui, dans leur trajet, se trouvent *mêlées* à celles de ce nerf?

Afin de concilier les résultats des expériences des professeurs

Digitized by Google

Bernard et Vulpian avec les miennes, on pourrait invoquer l'opinion, d'après laquelle l'excision de la corde tympanique est suivie de l'abolition du goût, par la raison qu'elle supprime la sécrétion salivaire. — Mais les expériences de Schiff ont réfuté d'avance la possibilité de cette conciliation lorsqu'il écrivait ces paroles. « Chez les animaux qui montrent un affaiblissement du goût après la section de la corde du tympan, cet affaiblissement est indépendant de l'état d'humidité ou de sécheresse de la langue; c'est ce que j'ai souvent constaté chez les chiens. »

VI. — *Des deux variétés du goût, l'une provient de l'innervation de la partie postérieure de la langue par les glosso-pharyngiens, l'autre de l'innervation de la partie antérieure par les nerfs linguaux.*

Anatomiquement parlant, le centre encéphalique de la sensation gustative paraît être *unique*, bien que l'innervation par laquelle cette faculté se réalise, se modifie, et se localise extérieurement, soit incontestablement *double*. Scarpa a démontré que le nerf intermédiaire de Wrisberg (nerfs gustatifs antérieurs) a une origine *commune* avec les glosso-pharyngiens (nerfs gustatifs postérieurs). Mais ensuite, la fusion des nerfs gustatifs antérieurs avec les fibres de sensibilité spéciale *tactile* provenant de la cinquième paire, et avec les fibres *motrices* de la septième, leur imprime des caractères d'un ordre particulier, tandis que les nerfs gustatifs postérieurs ne cessent de conserver l'*individualité*, pour ainsi dire, de leur anatomie physiologique.

Les élèves de mon cours de Physiologie de l'année 1862 eurent la patience de se soumettre à une nombreuse série d'expériences variées, pour déterminer quelles sont les saveurs perçues ou non perçues, et le genre de sensation produite par diverses substances, autant dans la région d'innervation de la corde, que dans celle des glosso-pharyngiens.

Digitized by Google

En voici les résultats :

A. Saveurs également bien senties à la partie antérieure et postérieure de la langue.

1° Aliments.	*a*	Saveur du lait.
	b	— de la viande.
	c	— des farines.
	d	— des substances sucrées.
	e	— des corps gras.
	f	— des alcooliques.
	g	— du vin.
	h	— des acides.
	i	— du sel.
2° Assaisonnements, aromes, café, poivre, absinthe, huiles essentielles.	*a*	Saveur piquante.
	b	— aromatique.
	c	— aigre.
	d	— éthérée.

B. Saveurs qui sont peu ou nullement senties dans la partie antérieure de la langue, mais qui le sont à un haut degré dans sa partie postérieure.

a Saveur acide, caustique (les acides minéraux, etc.).
b — métallique (sulfate de fer, alun, etc.).
c — alcaline.
d — ammoniacale, urineuse.
e — âcre (jalap, semen-contra, oignons, ail, etc.).
f — amère (coloquinte, quinine, aloès).
g — putride.

C. Saveurs senties d'*une manière* par la corde du tympan, et d'*une autre manière* par les glosso-pharyngiens.

SUBSTANCES DIVERSES	A LA PARTIE ANTÉRIEURE DE LA LANGUE	A LA PARTIE POSTÉRIEURE DE LA LANGUE
a Chlorure de potassium.	Saveur de fraîcheur, salée.	Douceâtre.
b Acétate de potasse.	— brûlante, acide, piquante.	Amère, nauséabonde, ni âcre, ni piquante.
c Nitrate de potasse.	— fraîche, piquante.	Amère, fade.
d Alun.	— acide, fraîche, styptique.	Douceâtre, non acide.
e Sulfate de soude.	— salée.	Amère.
f Acétate de plomb.	— fraîche, piquante, styptique.	Sucrée.
g Acide oxalique.	— piquante.	Amère.
h Bisulfate de quinine.	— piquante, acide, fraîche.	Très-amère.

D'après ce qui précède, la faculté spécifique de la corde du tympan s'exercerait sur un nombre bien moindre de saveurs, et se bornerait de préférence à celle des aliments et des assaisonnements, en nous invitant à les prendre.

La faculté des glosso-pharyngiens s'appliquerait indistinctement aux substances agréables ou désagréables, et nous ferait savourer les premières et repousser les autres.

Digitized by Google

La faculté gustative du nerf lingual diffère de celle du glosso-pharyngien. Pour mettre en jeu le pouvoir spécifique qu'il reçoit de la corde du tympan, le nerf lingual contribue puissamment à la production, dans les muscles de la langue, de mouvements propres et volontaires, indispensables à l'acte de la gustation. Il rivalise donc d'importance avec les nerfs qui président à la vision, à l'audition et au tact. En considérant le degré de son activité, sa double fonction *sensitive et mécanique*, la nature des saveurs perçues, la prodigieuse délicatesse du tact qui lui est indissolublement associé, on pourrait regarder le nerf lingual comme la principale source et le siége *du goût physique*.

La faculté du glosso-pharyngien est plus autonome et indépendante, dans sa manière de fonctionner ; ce nerf est plutôt *passif* qu'*actif*, n'étant secondé par aucune espèce de mouvements volontaires appréciables. Son action s'étend à toutes les substances sapides, dont il perçoit plutôt la nature *chimique* que la *physique*, on le dirait le nerf par excellence du *goût chimique*.

IV

REMARQUES

SUR

LA DISTRIBUTION ANATOMIQUE DE LA CORDE DU TYMPAN

PAR A. VULPIAN.

M. Lussana, dans un passage de son mémoire, p. 205 et suiv., cite mes recherches relatives à l'influence qu'exerce sur la corde du tympan l'arrachement de la partie intrapétreuse du nerf facial. Le résultat de ces recherches me paraît avoir une autre valeur et une autre signification que celles que M. Lussana lui attribue.

Digitized by Google

Sur de jeunes animaux, lapins et chiens, j'ai mis à découvert les branches principales du nerf facial d'un côté et je les ai disséquées jusqu'au point où elles se séparent du tronc commun du nerf. Après avoir séparé autant que possible, et jusqu'au trou stylo-mastoïdien, ce tronc nerveux du tissu connectif qui l'entoure, j'ai réussi plusieurs fois à arracher la partie intrapétreuse du nerf et jusqu'à sa racine. On excisait alors la partie du nerf ainsi arrachée. Tous les rameaux de ce nerf, la corde du tympan y comprise, devaient donc subir l'altération qui se produit dans ces conditions. Quinze à vingt jours après l'opération, examinant la corde du tympan à l'aide du microscope, je trouvai que la plupart de ses fibres nerveuses étaient altérées; quelques fibres avaient seules échappé à l'altération et me parurent devoir être considérées comme des fibres anastomotiques émanées du nerf trijumeau. En étudiant la partie supérieure du nerf lingual, après sa réunion avec la corde du tympan, je reconnus facilement les fibres altérées de ce rameau nerveux au milieu des fibres saines du lingual. Les filets nerveux allant du lingual au ganglion sous-maxillaire contenaient un nombre plus ou moins grand de fibres altérées. Mais au delà des points d'où ces filets se séparent du lingual, c'est-à-dire entre ces points et les extrémités périphériques de ce nerf, celui-ci ne contenait pas une seule fibre altérée. Toutes les branches du lingual se rendant à la langue ont d'ailleurs été examinées elles-mêmes, et l'on n'y a trouvé que des fibres saines.

En laissant de côté toutes les expériences directes qui témoignent dans le même sens, ces faits démontrent donc bien nettement, je crois, 1° que les fibres nerveuses de la corde du tympan sont destinées à la glande sous-maxillaire ; 2° que la corde du tympan ne fournit aucune fibre nerveuse à la langue, et, qu'en conséquence, elle ne saurait être, en aucune façon, considérée comme un nerf gustatif.

Digitized by Google

V

NOUVELLES RECHERCHES

SUR

L'ÉPILEPSIE DUE A CERTAINES LÉSIONS DE LA MOELLE ÉPINIÈRE

Par le Dr BROWN-SÉQUARD.

L'épilepsie est une affection si terrible et si difficile à guérir, chez l'homme, qu'il importe de recueillir avec le plus grand soin tous les faits capables de jeter du jour sur la pathogénie et sur le traitement de cette affreuse maladie. En conséquence, depuis l'année 1850, où j'ai trouvé que certaines lésions de la moelle épinière, chez les cobayes, peuvent produire une affection convulsive épileptiforme[1], je n'ai pas cessé de faire des recherches sur les nombreux animaux épileptiques que j'ai eu constamment à ma disposition. Pendant l'hiver de 1866-1867, après avoir fait subir à un très-grand nombre de cochons d'Inde les principales lésions qui produisent de l'épilepsie, j'ai eu l'occasion de faire beaucoup d'observations nouvelles que je n'ai encore fait connaître jusqu'ici que d'une manière très-brève, dans mon cours au collége médical de l'université de Cambridge (États-Unis) et dans deux communications récentes à l'Acadé-

[1] Mon premier travail a été communiqué à la Société de Biologie en juin 1850. Mes publications à ce sujet se trouvent dans un livre, en anglais, sur l'épilepsie, chez l'homme et les animaux Boston, 1857 et dans les recueils suivants : *Comptes rendus de la Société de Biologie*, vol. II, 1850, p. 105 et 169; *Medical Examiner*, Philadelphie, 1853, p. 205 et 210; *Archives gén. de médecine*, 1856, vol. VII, p. 143; *Bulletins de l'Académie de médecine*, 1856, vol. XXII, p. 7. — *Proceedings of the Royal Society*, vol. X, 1860, p. 297; *Journal de la physiol. de l'homme*, etc., vol. I, 1858, p. 242-4 et 472-8; vol. III, 1860. p. 167-173, et *Archives de physiol. normale et pathol.*, vol. I, 1868, p. 317.

Digitized by Google

mie de médecine de Paris. Je me propose de donner ici, avec quelques détails, la plupart de ces observations ainsi que d'autres antérieures relatives à la physiologie de l'épilepsie.

I. — LÉSIONS QUI PRODUISENT L'ÉPILEPSIE CHEZ LES COBAYES.

Dans un mémoire lu à l'Académie des sciences le 21 janvier 1856 [1], j'annonçai que les lésions suivantes de la moelle épinière sont capables de causer cette affection :

1° Section transversale complète ou presque complète d'une moitié latérale ;

2° Section transversale simultanée des cordons postérieurs, des cornes grises postérieures et d'une partie des cordons latéraux ;

3° Section transversale soit des deux cordons postérieurs, soit des cordons latéraux, soit enfin des cordons antérieurs, seuls ;

4° Section transversale complète;

5° Une simple piqûre.

Tous les cochons d'Inde, sans exception, qui ont survécu plus de cinq ou six semaines à la première, à la seconde ou à la quatrième de ces lésions, dans une certaine région de la moelle épinière, ont été atteints d'épilepsie. Je puis donc répéter aujourd'hui ce que j'ai dit en 1856, qu'une section transversale complète du centre nerveux spinal, ou d'un peu plus de la moitié postérieure de cet organe, ou enfin d'une de ses moitiés latérales produit *constamment*, chez les cobayes, après un certain temps, une affection convulsive épileptiforme, qui, ainsi que je le montrerai plus loin, a tous les caractères essentiels de l'épilepsie chez l'homme.

Des trois grands cordons blancs de la moelle épinière, — les antérieurs, les latéraux et les postérieurs, — ce sont ces derniers surtout dont la section est capable de produire l'épilepsie. Mais les lésions limitées à l'une quelconque de ces parties ne sont pas très-souvent la cause d'une épilepsie *complète*.

La section de l'un ou de l'autre de ces cordons, d'un seul côté, est très-rarement suivie d'épilepsie complète ; il en est de même de la section transversale simultanée d'une des cornes

[1] Voyez les *Archives gén. de médecine*, Février 1856, vol. VII, p. 145.

Digitized by Google

grises postérieures et de quelques-unes des fibres des deux cordons blancs voisins. De plus, ainsi que je l'avais déjà trouvé, en 1856, une simple piqûre de la moelle épinière, surtout dans sa moitié postérieure est capable aussi de produire l'épilepsie, même parfaitement complète.

Chez les cobayes qui ne deviennent pas épileptiques, après une lésion de la moelle épinière, il est extrêmement fréquent de voir quelques mouvements réflexes convulsifs à la face ou dans les membres non paralysés, sous l'influence d'irritations de certaines parties de la peau. Ces mouvements convulsifs sont semblables à ceux que l'on observe chez les cobayes qui doivent devenir épileptiques quelques jours ou une semaine avant l'apparition d'une attaque complète. On peut, conséquemment, considérer ces mouvements comme étant des attaques d'épilepsie incomplète.

II. — PARTIES DU SYSTÈME NERVEUX DONT LA LÉSION PRODUIT, TOUJOURS OU QUELQUEFOIS, L'ÉPILEPSIE CHEZ LES COBAYES.

Il est probable que presque toutes, sinon toutes les parties de la moelle épinière, depuis l'origine des premières paires de nerfs cervicaux jusqu'à la terminaison coccygienne de ce centre nerveux, sont capables de causer l'épilepsie après avoir reçu une plaie par incision. Mais c'est la partie étendue de la septième ou huitième vertèbre dorsale jusqu'à la seconde ou troisième lombaire, dont la lésion (si elle est de celles que j'ai indiquées ci-dessus comme capables de produire constamment l'épilepsie) ne manque jamais de donner origine à cette affection. A partir de la troisième vertèbre lombaire jusqu'à sa terminaison coccygienne, la moelle épinière est de moins en moins capable de produire l'épilepsie.

Je ne puis pas dire si la partie de moelle épinière, qui donne naissance aux deux dernières paires cervicales et aux quatre premières paires dorsales, est capable ou non de produire l'épilepsie : les cochons d'Inde sur lesquels j'ai coupé une moitié latérale complète ou presque complète de ce centre nerveux, dans cette région, sont tous morts avant l'époque où l'épilepsie aurait pu se montrer.

La section de la moitié postérieure de la moelle épinière ou d'une de ses moitiés latérales entre la seconde et la cinquième

Digitized by Google

paires de nerfs à la région cervicale, lorsqu'elle ne cause pas la mort en moins de quatre ou cinq semaines, est très-souvent suivie d'épilepsie, mais cette affection est rarement alors aussi complète que celle que l'on observe après les mêmes lésions des parties dorsale ou lombaire de la moelle dont j'ai parlé et dont le point central est à peu près au niveau de l'origine des nerfs des deux dernières paires dorsales.

Il ressort de ces faits que presque toutes les parties de la moelle épinière, considérée dans sa longueur, sont capables, à la suite d'une irritation par incision, de causer l'épilepsie chez les cobayes, mais que toutes ces parties, excepté celle ayant son point central, dans le point que je viens d'indiquer, ne possèdent que partiellement cette faculté d'engendrer l'épilepsie.

Quant au bulbe rachidien, je ne saurais dire si des lésions très-considérables de sa substance, chez ces animaux, produiraient toujours ou souvent l'épilepsie. La survie, après de telles lésions, est de trop peu de durée pour qu'il soit possible de résoudre cette question ; cependant j'ai souvent vu survivre pendant plusieurs mois des cobayes ayant eu une section transversale du corps restiforme, du cordon intermédiaire ou d'une des pyramides antérieures, et je n'ai jamais vu apparaître chez eux, dans les parties non paralysées, soit de simples mouvements convulsifs réflexes, soit l'épilepsie complète, à attaques spontanées ou provoquées. J'ai, dans le moment, près de moi sept cobayes sur lesquels le corps restiforme, d'un seul ou des deux côtés, a été coupé transversalement, au voisinage du bec du calamus. Excepté de l'anesthésie dans certaines parties et un peu d'hyperesthésie dans d'autres, ces animaux sont, en apparence, en parfaite santé, sans paralysie du tronc ou des membres. Je n'ai jamais observé chez eux de convulsions spontanées et les irritations les plus vives de tous les points de la peau, à la tête, au cou et ailleurs n'ont jamais déterminé de mouvements convulsifs épileptiformes ou autres. Ils ont été opérés, les uns depuis deux mois, les autres depuis cinq ou six mois.

J'ai bien souvent vu survivre des cochons d'Inde sur lesquels j'avais enlevé le V de substance grise du bec du calamus et une petite quantité de la substance grise environnante. Je

Digitized by Google

n'ai jamais, excepté dans un seul cas, vu survenir d'affection convulsive à la suite de cette lésion. Mais dans le cas exceptionnel où une affection de cette espèce a existé, j'ai observé les attaques d'épilepsie complète les plus violentes que j'aie vues, chez les cobayes. Cet animal, sur lequel j'avais enlevé la partie du bulbe rachidien, appelée nœud vital par Flourens, pendant l'une des leçons que j'ai faites au Collége royal des chirurgiens, à Londres, en mai 1858, n'est mort qu'accidentellement en septembre 1860. Il a eu, en moyenne, au moins six ou sept attaques par jour pendant l'année 1860. J'aurai l'occasion de dire plus loin que ses attaques différaient, à plusieurs égards, de celles des cochons d'Inde ayant eu la moelle dorsale ou lombaire lésée.

Les lésions des nerfs peuvent aussi causer l'épilepsie chez les cobayes. Deux fois j'ai observé cette affection après la section du nerf sciatique [1] et je l'ai vu souvent survenir après la section des racines de quatre ou cinq des nerfs dorsaux d'un côté. Avais-je lésé la moelle épinière en faisant cette section de racines? Il me semble absolument impossible qu'il en ait été ainsi dans tous les cas et je crois, conséquemment, pouvoir conclure que chez les cobayes la section des racines des nerfs spinaux peut causer l'épilepsie.

Les faits que je viens de mentionner empruntent beaucoup de valeur pour la démonstration d'une relation de causalité entre les lésions de la moelle épinière, et d'autres parties du système nerveux, d'une part à l'apparition fréquente de l'épilepsie, et d'autre part, à la non-existence de l'épilepsie spontanée, ou, du moins, à son extrême rareté dans l'espèce d'animal sur laquelle ces lésions produisent plus ou moins souvent cette névrose convulsive. Depuis trente ans j'ai eu, près de moi, un nombre considérable de cobayes (certainement plusieurs milliers) et je n'ai jamais observé chez eux d'attaques d'épilepsie, excepté chez ceux ayant subi les lésions indiquées ou chez leurs descendants. Cela ne pourrait pas m'autoriser à déclarer que l'épilepsie idiopathique n'existe jamais dans cette espèce de mammifère; mais

[1] Mon collaborateur Vulpian me dit avoir observé de l'épilepsie chez un cochon d'Inde qui avait eu le nerf sciatique. A part ce cas, il n'a jamais observé cette affection chez les cobayes, d'où l'on peut conclure qu'elle doit être extrêmement rare, si l'on tient compte du nombre immense de ces animaux qu'il a eu près de lui, au laboratoire de Flourens et ailleurs.

Digitized by Google

cela suffit assurément à montrer, au moins, que l'épilepsie, si fréquente à la suite de certaines lésions de la moelle épinière, est bien la conséquence de ces lésions.

III. — ÉPOQUE D'APPARITION DE L'ÉPILEPSIE APRÈS LES LÉSIONS DE LA MOELLE ÉPINIÈRE, CHEZ LES COBAYES.

J'ai dit autrefois que c'est dans la troisième semaine après la lésion que se montre cette affection convulsive. Ceci est vrai, en général, pour l'apparition de simples convulsions réflexes, mais l'épilepsie complète n'apparaît ordinairement que dans la quatrième ou même la cinquième semaine après l'opération. Quelquefois l'affection convulsive survient bien plus tôt : dans un cas, au bout de six jours seulement et dans quelques autres huit ou dix jours. Tous les animaux, sans exception, qui ont survécu suffisamment à l'une des lésions qui produisent constamment l'épilepsie complète, ont eu leur première attaque avant la fin de la huitième semaine.

Les animaux bien nourris et soumis à d'autres bonnes conditions hygiéniques sont atteints plus tard que ceux qui sont mal alimentés, exposés au froid, à l'humidité, etc.

Plus la lésion de la moelle épinière est considérable, plus, en général, l'épilepsie survient tôt.

Chez les très-jeunes cochons d'Inde, cette affection tarde, en général, un peu plus à paraître que chez ceux âgés de plus de 3 à 4 mois.

Autant que je puis le savoir, on peut provoquer une attaque avant l'existence d'attaques spontanées : du moins je n'ai jamais vu depuis dix-neuf ans, d'attaque spontanée chez un cobaye n'ayant eu déjà, depuis un temps assez long (un mois, au moins), des attaques provoquées.

IV. — PARTIES DE LA PEAU DONT L'IRRITATION EST CAPABLE DE PRODUIRE UNE ATTAQUE D'ÉPILEPSIE, CHEZ LES COBAYES, AYANT SUBI UNE LÉSION DE LA MOELLE ÉPINIÈRE.

Comme il n'y avait pas lieu de prévoir ou même de supposer qu'une partie spéciale de la peau, à une distance assez grande et en avant du lieu de la lésion au rachis, était seule capable, lorsqu'on l'irrite, de causer une attaque d'épilepsie, j'ai cru pendant quelque temps que la provocation de l'attaque venait de

Digitized by Google

l'irritation du membre hyperesthésié après la section d'une moitié latérale de la moelle aux environs de la dixième vertèbre dorsale. Il était très-naturel de faire cette supposition : en effet, pour provoquer l'attaque, je tenais l'animal de la main gauche, ayant un ou deux de mes doigts touchant la face et le cou et je pinçais le membre hyperesthétique ; il y avait une vive douleur et une très-grande agitation de l'animal produisant des frictions de la peau de la face et du cou, c'est-à-dire une irritation des seules parties réellement capables de causer l'attaque. Quand celle-ci avait lieu, dans ces conditions, il paraissait évident, que c'était l'irritation du membre hyperesthétique qui l'engendrait. Mais après que j'eusse trouvé que l'attaque se montrait aussi, lorsque je tenais de la même manière un cobaye ayant eu une section transversale complète de la mœlle dorsale et chez lequel, conséquemment, il n'y avait aucune sensibilité dans le train postérieur dont l'irritation ne produisait que des mouvements réflexes, il devint évident que ma première opinion était fausse. Je fus alors conduit à chercher quelles étaient les parties du train antérieur dont l'irritation causait l'attaque et je ne tardai pas à constater que la face était l'une de ces parties. Je poussai bientôt plus loin mes recherches à ce sujet et je trouvai : 1° que c'est du côté seulement d'une lésion unilatérale de la moelle épinière que certaines portions de peau acquièrent la faculté de causer une attaque d'épilepsie lorsqu'on les irrite ; 2° que ces portions de peau sont celles d'une partie de la face et du cou ; 3° que les nerfs qui se rendent à ces portions de peau viennent du trijumeau et de la seconde et de la troisième paires des nerfs rachidiens.

D'après mes dernières recherches à ce sujet, qui confirment ce que j'avais déjà brièvement annoncé, en 1856, à l'Académie de médecine, la zone de peau dont l'irritation produit une attaque, dans les cas où l'épilepsie a été causée par la section d'une moitié latérale de la moelle épinière, a les limites qui sont représentées par la ligne ponctuée de la figure 5, planche V.

Ces limites, comme on le voit, sont des lignes légèrement courbes qui circonscrivent un espace ovalaire ayant, chez un cobaye adulte, environ 5 centimètres de longueur et 3 centimètres 1/2 et ou 3/4 de largeur. Si nous tirons, comme dans la figure déjà citée, une ligne de l'angle palpébral antérieur à la saillie

Digitized by Google

de l'os maxillaire supérieur qui limite en bas la fosse sous-orbitaire ; de là au milieu de la mâchoire inférieure ; de ce point, en passant au-dessous de l'angle de la mâchoire, à l'articulation scapulo-humérale ; de là en remontant le long du bord antérieur de l'omoplate jusqu'au milieu de sa longueur ; de ce dernier point à l'attache du lobule de l'oreille et enfin de là au point de départ, l'angle palpébral antérieur, passant au-dessous et assez près du bord de la paupière inférieure.

Toutes les autres parties du corps, y compris les portions hyperesthétiques de la peau en arrière du siége de l'hémisection du centre nerveux spinal, peuvent être irritées sans qu'il se produise d'accès, sans même qu'il y ait ces mouvements convulsifs de la face, de la tête et des yeux qui se montrent souvent lorsqu'on se borne à irriter très-légèrement la zone capable de causer l'attaque.

A la tête et au cou, on peut, sans produire une attaque de convulsions, irriter très-fortement la peau ou la muqueuse, au nez, aux lèvres, à la langue, à la conjonctive, à la paupière supérieure, au bord de la paupière inférieure, dans l'espace compris entre les yeux, entre les oreilles, entre les omoplates et la tête et aussi entre les deux mâchoires inférieures (excepté dans une très-minime partie le long du maxillaire inférieur). Il n'y a donc, je le répète, que la zone de peau, à la tête et au cou, dont j'ai donné les limites (voy. fig. 5, pl. V) qui soit capable, sous l'influence d'une irritation forte ou faible, de produire une attaque d'épilepsie chez les cobayes ayant subi la lésion indiquée.

Dans les cas où la moelle épinière a été entièrement ou presque entièrement coupée en travers, il n'en est pas toujours de même. Le plus souvent, au contraire, en outre de la zone délimitée ci-dessus, et qui des deux côtés, dans ces cas, a la puissance de causer des attaques, il y a d'autres parties de la peau possédant la même faculté. La peau, entre la zone de droite et celle de gauche qui recouvre les quatre dernières vertèbres cervicales et surtout la portion comprise entre les deux omoplates, a aussi le pouvoir de causer soit des attaques complètes d'épilepsie, soit des accès de convulsion de quelques muscles de la face, du cou et des membres antérieurs. Cette zone, intermédiaire aux deux autres, s'étend quelquefois en arrière jusqu'au

Digitized by Google

voisinage de la cicatrice de la peau à l'endroit où elle a été incisée et où le canal vertébral a été ouvert pour permettre de couper la moelle. J'ai même quelquefois vu survenir une attaque après l'irritation de la cicatrice; mais, comme chez les mêmes animaux où j'ai observé ce fait, je n'ai pas pu le reproduire dans nombre d'autres expériences, il est possible que ce soit le tiraillement opéré sur les parties de peau antérieures à la cicatrice qui ait causé l'attaque par l'irritation de ces parties dont l'excitabilité est excessive.

Lorsque la lésion, consistant en une section transversale des parties postérieures de la moelle épinière des deux côtés, est plus considérable d'un côté que de l'autre, on trouve très-souvent qu'un seul côté de la face et du cou est capable de produire une attaque. La zone de peau qui acquiert cette propriété morbide se trouve toujours, dans ces cas, du côté où la moelle a été le plus profondément lésée. Quelquefois, alors, en outre de cette zone limitée à un côté du cou et de la face, des portions de peau, appartenant à la zone intermédiaire dont j'ai parlé tout à l'heure et qui s'étend des deux côtés de la ligne médiane aux régions cervicale et dorsale, sont aussi capables de causer l'attaque. C'est surtout la portion comprise entre les deux omoplates qui possède cette faculté.

Il arrive aussi quelquefois qu'une lésion des deux tiers postérieurs de la moelle épinière des deux côtés, donne aux deux côtés de la face et du cou la puissance de produire l'attaque, comme cela a lieu quand ce centre nerveux a été coupé transversalement dans toute son épaisseur. Mais il y a cette différence entre ces deux cas que dans le premier la zone intermédiaire dont j'ai parlé n'acquiert généralement pas la propriété de causer l'attaque, tandis que dans le second cas, au contraire, ceci a peut-être lieu constamment.

Dans la zone de peau à la face et au cou capable de causer l'attaque, les points qui semblent les plus excitables à cet égard se trouvent à l'angle de la mâchoire, au-dessous de l'œil et au milieu du bord antérieur de l'omoplate.

Digitized by Google

V. — DES NERFS QUI SE RENDENT A LA ZONE DE PEAU CAPABLE DE CAUSER UNE ATTAQUE D'ÉPILEPSIE.

Chez les cobayes ayant subi une section transversale d'une moitié latérale de la moelle épinière, cette zone de peau reçoit des ramifications de plusieurs nerfs: un nerf crânien, le trijumeau et quelques-unes des paires cervicales. Des trois grandes branches du trijumeau il en est une, l'ophthalmique, qui ne fournit pas de rameaux à cette zone; les deux autres lui en donnent, surtout par le sous-orbitaire et l'auriculo-temporal. Quant aux nerfs cervicaux, ce sont surtout les branches postérieures de la deuxième, de la troisième et de la quatrième paire qui envoient des ramifications à cette zone.

Ainsi que je l'ai déjà dit, lorsque la lésion consiste en une section transversale complète ou presque complète de la moelle épinière, il y a, en outre de la zone ordinaire à la face et au cou des deux côtés, une zone de peau sur les dernières vertèbres cervicales et une partie des vertèbres dorsales, capable aussi de causer une attaque lorsqu'on l'irrite. Les rameaux nerveux qui se distribuent à cette zone nouvelle de peau, viennent presque entièrement, sinon entièrement des branches postérieures des nerfs spinaux, dans une partie des régions cervicales et dorsale.

EXPLICATION DE LA PLANCHE V, FIGURE 5.

Cette figure représente la tête d'un cochon d'Inde épileptique. La zone limitée par une ligne ponctuée est celle dont l'irritation provoque des attaques d'épilepsie.

(*A suivre.*)

Digitized by Google

VI

EXPÉRIENCES

RELATIVES A LA PATHOGÉNIE DES ATROPHIES SECONDAIRES

DE LA MOELLE ÉPINIÈRE

Par A. VULPIAN

Dans le numéro 3 des *Archives de Physiologie normale et pathologique* (1868, page 447 *note*), j'ai fait allusion à des expériences que j'avais instituées, avec l'intention de voir si les lésions expérimentales de la moelle épinière sont suivies des altérations ascendantes et descendantes des faisceaux médullaires, que l'on observe chez l'homme dans certains cas de compression de cette partie des centres nerveux.

Ces expériences ont été faites sur des cochons d'Inde et des pigeons, et, comme je le disais dans la note que je viens de rappeler, on n'a observé aucune altération secondaire, par propagation, des faisceaux de la moelle. Il m'a paru utile de ne pas me borner à la simple mention de ces expériences et d'en donner la relation détaillée : on pourra seulement ainsi en apprécier la valeur.

Exp. I. — Le 18 janvier 1868, sur un cochon d'Inde albinos adulte, on met à nu la moelle épinière vers la partie postérieure de la région dorsale. Avec un scalpel à lame étroite, on fait d'abord une section longitudinale d'avant en arrière, en suivant le sillon médian supérieur, ou plutôt à une très-faible distance à droite de ce sillon, et dans une longueur de 1 centimètre 1/2 environ ; on pratique ensuite une section transversale de la moitié droite de la moelle au point où commence en avant la section longitudinale, puis une autre section transversale de la même moitié au point où la section longitudinale se termine en arrière, et l'on isole ainsi du reste de la moelle

Digitized by Google

un segment de la moitié droite ayant 1 centimètre 1/2 de longueur. On dilacère et l'on enlève tout ce segment ainsi isolé. Il y a, pendant la durée assez courte de l'opération, une vive agitation et des cris de douleur. Immédiatement après qu'elle est terminée, on constate que le membre postérieur droit est entièrement paralysé, quant à la motilité; le membre postérieur gauche se meut volontairement et très-librement. Les orteils du pied gauche ont conservé un léger degré de sensibilité ; ceux du pied droit ont une sensibilité beaucoup plus vive.

Le lendemain, l'examen de l'animal donne les mêmes résultats.

Le 22 janvier, l'animal est bien portant. Le membre postérieur droit est un peu œdématié ; il ne paraît pas avoir une température plus élevée que celle du membre postérieur gauche. La sensibilité est aussi plus vive dans le membre postérieur droit que dans le gauche.

On examine de nouveau chaque jour l'animal, et les résultats sont les mêmes.

Le 27 janvier, l'état de la sensibilité des deux membres est encore le même. Dans l'attitude ordinaire, le membre postérieur droit est replié sous l'abdomen ; le membre postérieur gauche est étendu et traîne à terre en arrière de l'animal ; le mouvement volontaire y paraît aussi diminué que dans le membre droit.

Le 31. Même attitude des membres postérieurs ; ils sont sensibles tous les deux ; mais la sensibilité est évidemment diminuée dans le membre postérieur gauche ; elle est peut-être un peu augmentée dans le membre postérieur droit.

Pas d'attaques épileptiformes, lorsqu'on pince l'une ou l'autre oreille.

Le 4 février. Mêmes remarques ; le pied droit est certainement plus chaud que le pied gauche. L'oreille droite paraît plus vascularisée que la gauche. Pupilles égales.

Le 26 février, la cicatrisation de la peau est presque complète. L'animal se sert bien de son membre postérieur gauche ; quant au membre droit, il paraît avoir recouvré en partie son mouvement volontaire ; cependant il traîne encore de temps à autre, étendu en arrière. Les orteils du pied droit sont plus sensibles que ceux du pied gauche, et la température, explorée au niveau des cuisses, est plus élevée à droite qu'à gauche.

Le 3 mars, l'animal est en très-bon état. Il traîne encore un peu la patte droite, ou, du moins, ce membre est en retard de temps à autre : sa température est peut-être un peu plus élevée que celle du membre correspondant du côté opposé. On sent dans la région dorsale, à gauche de la lésion de la colonne vertébrale, des contractions brusques et localisées des muscles, ayant lieu d'une façon presque rhythmique, une fois au moins par seconde.

Bruit rotatoire musculaire très-fort, dans presque toute l'étendue du tronc.

Les deux pieds sont sensibles ; mais le pied droit est évidemment bien plus sensible que le gauche.

On pince la peau de la face, soit à droite, soit à gauche, sans provoquer la

Digitized by Google

moindre convulsion ; il n'y a que des cris de douleur. On avait déjà fait cet essai, à plusieurs reprises, les jours précédents, sans autre résultat.

Pas de différence entre les pupilles.

La plaie du dos est tout à fait cicatrisée.

L'animal est tué ce jour-là.

On constate que les muscles des régions latérales du flanc droit, et ceux du membre inférieur du même côté, ont la même coloration que les muscles correspondants de l'autre côté. L'examen microscopique d'un des muscles de la cuisse droite ne montre aucune altération appréciable.

On enlève la moelle épinière. Le segment de la moitié droite qui a été enlevé est remplacé par un tissu lardacé, demi-transparent, assez tenace. La perte de substance, examinée sur la face supérieure, a bien pour limite interne le sillon médian supérieur (postérieur). A la face inférieure, elle a laissé intacte une mince partie du cordon antérieur au voisinage du sillon antérieur.

Il n'y a aucun changement de coloration du faisceau postérieur ou supérieur droit, en avant de la perte de substance. En arrière de la lésion, on ne voit non plus aucune modification appréciable du cordon inférieur (ou antérieur) du même côté.

La moelle, après un séjour de vingt-quatre heures dans l'alcool, est mise dans une faible solution aqueuse d'acide chromique. L'examen de tranches minces de la moelle faites en avant et en arrière de la section, trois semaines et un mois plus tard, permet de reconnaître qu'il n'y a aucune altération ascendante du faisceau postérieur droit, ou descendante du faisceau antérieur du même côté ; et que la substance grise est parfaitement saine en avant comme en arrière de la lésion.

Parmi les détails de cette expérience, il convient d'appeler l'attention principalement sur l'état de la motilité après l'opération. Le mouvement volontaire, qui avait paru complétement aboli dans le membre postérieur droit, pendant les premiers jours, a reparu peu à peu, mais sans jamais redevenir normal. Le dernier jour, il y avait encore une faiblesse très-marquée de ce membre. Il n'y a pas à supposer ici qu'il y avait eu régénération de la substance médullaire enlevée. Bien que l'examen microscopique n'ait pas été fait, l'aspect et les divers caractères du tissu lardacé qui remplaçait le segment de moelle excisé s'opposaient à ce qu'on adoptât une pareille hypothèse ; et il est bien plus probable que les excitations volontaires pouvaient encore être transmises aux muscles du membre postérieur droit, malgré la lésion de la moelle.

Le membre postérieur gauche, qui avait conservé d'abord l'intégrité de ses mouvements volontaires, s'est affaibli quelques jours après l'opération, sans doute par suite d'un travail mor-

Digitized by Google

bide passager qui aura eu lieu, à ce moment, dans la moitié gauche de la moelle ; puis, après la guérison de cet état morbide, l'animal est rentré en pleine possession de ce membre.

Quant à ce qui concerne les altérations secondaires de la moelle, bien que l'animal n'ait été examiné, sous ce rapport, que quarante-quatre jours après l'opération, on a constaté qu'elles faisaient complétement défaut. Et, dans ce cas, le résultat était d'autant plus net, que la moitié droite de la moelle avait été lésée seule ; de telle sorte qu'on pouvait, sur les mêmes préparations, comparer les faisceaux blancs, antérolatéral et postérieur, du côté droit, aux mêmes faisceaux du côté gauche.

Exp. II. — Le 15 *février* 1868, sur un jeune cochon d'Inde, ayant environ la moitié de la taille d'un adulte, on met à nu la moelle épinière vers le milieu de la région dorsale ; puis, après avoir éthérisé l'animal assez profondément, on fait une section longitudinale, en suivant autant que possible la ligne médiane, dans une longueur de plus de 1 centimètre.

On pratique ensuite, en avant et en arrière des limites de cette section, une hémisection du côté droit. Il y a une petite hémorrhagie (sang noirâtre). L'animal, bien qu'endormi profondément, a poussé un petit cri au moment de ces opérations et fait un soubresaut assez violent, mais ces phénomènes ont été bien moins marqués que chez un animal non éthérisé.

Une heure après l'opération, le pied droit est manifestement plus chaud que le pied gauche, mais il ne semble pas plus sensible que celui-ci.

Le 16 *février*, l'animal parait malade ; il a la respiration un peu haletante. Le membre postérieur droit est plus faible que le gauche ; il est plus sensible.

Le 19. L'animal est tout à fait rétabli ; il traîne un peu, de temps à autre, le membre postérieur droit qui est certainement plus sensible que le membre postérieur gauche.

Le 26. Même différence pour la sensibilité. La patte droite n'est plus traînée dans la marche.

Le 3 *mars*. Il n'y a presque pas de différence entre les deux membres postérieurs, sauf un peu plus de sensibilité dans le pied droit que dans le pied gauche. La plaie est tout à fait guérie.

Les jours suivants, on ne regarde pas l'animal, mais le garçon de laboratoire dit presque chaque jour qu'il va très-bien.

Le 28 *mars*, le garçon apporte le cochon d'Inde en disant qu'il vient, pour la première fois, de s'apercevoir qu'il a le train postérieur paralysé, et il assure que rien de semblable n'existait les jours précédents. L'animal traîne en effet les deux membres postérieurs ; il peut cependant les mouvoir et les ramener à l'attitude normale, mais lentement et difficilement. L'excitabilité réflexe est égale dans les deux membres. Le membre postérieur droit est ou

Digitized by Google

paraît un peu gonflé et plus congestionné que celui du côté gauche. — Ni sucre, ni albumine dans l'urine.

Le 30 *mars*. On constate de nouveau qu'il y a une excitabilité réflexe très-développée dans les deux membres postérieurs; mais il n'y a de vraie sensibilité que dans le membre postérieur droit, et encore y est-elle faible et retardée.

On examine ce cochon d'Inde à plusieurs reprises les jours suivants. Rien de nouveau.

Le 11 *avril*. L'animal est très-affaibli; il ne se tient plus dressé sur ses pattes antérieures, et il paraît sur le point de mourir. Il jette de temps en temps un petit cri plaintif. Couché sur le flanc, il remue de temps à autre ses membres antérieurs; mais il remue surtout ses membres postérieurs, sans provocation extérieure appréciable. Quand on pince les doigts d'un des membres antérieurs, l'animal remue un peu ces deux membres, sans crier. Il ne crie pas non plus lorsqu'on pince l'un quelconque des membres postérieurs; mais chaque excitation de ce genre détermine l'apparition de mouvements réflexes étendus et répétés plusieurs fois; l'animal frotte même alors parfois ses deux membres postérieurs l'un contre l'autre.

L'animal est mort le lendemain. — On examine immédiatement la moelle épinière. Il y a une lésion qui occupe toute l'épaisseur et toute la largeur de la moelle, dans une longueur de 1 centimètre au moins. Le tissu de l'organe paraît entièrement détruit dans cette région, sauf peut-être quelques restes de substance blanche de la moitié gauche, visibles seulement à la face inférieure (antérieure) de la moelle. Le tissu normal, dans tous les autres points de la partie altérée, est remplacé par un tissu grisâtre formant un cylindre un peu plus large que la moelle; très-irrégulier, surtout à la face supérieure (postérieure), où il forme une saillie piriforme, allongée, dont la coloration jaunâtre semble indiquer l'existence de pus.

Les faisceaux inférieurs (antérieurs) sont tout à fait blancs, soit en avant de la lésion, soit en arrière, et même tout auprès de la région altérée.

Les faisceaux supérieurs (postérieurs) sont blancs aussi, en avant et en arrière de la lésion. Ils sont bordés par une ligne grisâtre assez large qui les sépare des faisceaux antéro-latéraux. Mais c'est là une disposition normale.

La moelle, après avoir été dessinée (pl. VII, fig. 9), est mise dans une faible solution aqueuse d'acide chromique.

Les muscles des régions latérales de la partie postérieure du tronc, les seuls qui aient été examinés, ont leur coloration normale.

On a étudié la moelle, à l'aide du microscope, après un mois de macération dans la solution d'acide chromique. Les résultats ont été conformes à ceux qui avaient été constatés par l'examen à l'œil nu. Il n'y avait aucune altération des faisceaux inférieurs (antérieurs) ou des faisceaux supérieurs (postérieurs), soit en avant, soit en arrière de la section. (Étude de tranches minces colorées par le carmin, traitées par l'alcool absolu, l'essence de térébenthine et le baume de Canada). Il n'y avait non plus aucune modification de la subtance

Digitized by Google

grise[1]. On retrouve ces caractères de l'état sain, même à 3 ou 4 millimètres en avant et en arrière de la lésion. Le tissu lésé n'a pas été examiné lors de ces premières recherches; et, plus tard, lorsqu'on a voulu l'étudier, il avait été tellement détérioré par une trop longue macération qu'il était impossible d'y faire des préparations microscopiques.

Dans cette expérience, bien que le fait n'ait pas été mentionné dans la note prise à cette époque, le membre postérieur droit a été bien certainement paralysé tout à fait, quant au mouvement volontaire, dans les premiers moments qui ont suivi l'expérience. Mais on voit que cette paralysie n'a pas eu une longue durée, puisque, dès le lendemain, on voit que ce membre était seulement plus faible que le membre postérieur gauche: trois jours plus tard, la différence tend à s'effacer, et la motilité volontaire, au bout de onze jours, est à peu près égale dans les deux membres postérieurs.

Six semaines environ après le jour de l'opération, le train postérieur de l'animal se paralyse; les mouvements volontaires n'existent plus dans les deux membres postérieurs qu'à un faible degré, et le membre postérieur droit parait seul avoir conservé des traces de sensibilité réelle. L'excitabilité réflexe est au contraire très-développée dans les deux membres.

On pensa alors qu'il devait s'être produit dans la moelle épinière un travail morbide secondaire ayant interrompu presque complétement la continuité entre la partie céphalique et la partie caudale de ce centre nerveux. — L'examen nécroscopique confirma pleinement cette présomption. Ici encore, d'ailleurs, on n'observa point d'atrophie secondaire des faisceaux blancs de la moelle épinière, et, sous ce rapport, cette expérience parle dans le même sens que la précédente.

Il est donc bien démontré que les lésions de la moelle épinière.

[1] La substance grise des cornes postérieures se prolonge (disposition constante chez le cochon d'inde) jusqu'à la surface de la moelle : c'est cette disposition qui permet de voir sur la moelle, à l'état frais, une ligne grisâtre longitudinale séparant les faisceaux supérieurs (postérieurs) des faisceaux antéro-latéraux. Sur les tranches minces, teintées par le carmin, on reconnaît que la couche corticale de la moelle, dans une épaisseur qui égale à peu près le quart du rayon de la substance blanche, est plus colorée que le reste de la substance. Dans cette couche, les fibres paraissent, en général, un peu plus petites et plus serrées que celles du reste de la moelle; elles sont surtout grêles et serrées dans une mince zone située immédiatement au-dessous de la pie-mère. On voit d'ailleurs que la substance blanche, dans toutes ses parties, contient, en outre des fibres larges, des fibres plus grêles et de diamètres très-variés.

Digitized by Google

produites par section transversale des faisceaux blancs, accompagnées même d'hémisection de la substance grise, ne déterminent pas, chez les mammifères, l'atrophie sclérosique secondaire de ces faisceaux.

J'ai voulu voir s'il en est de même chez les oiseaux, et j'ai soumis des pigeons à des expériences analogues dont je vais donner la relation.

Exp. III. — Le 15 *février* 1868, à 1 heure et demie. Sur un pigeon jeune, mais presque adulte, on met la moelle épinière à nu vers la partie antérieure de la région dorsale. (La moelle est là en contact, au niveau du sillon médian, avec une veine assez large, dans laquelle on voit passer, à un certain moment, d'arrière en avant, deux bulles d'air.)

On cherche à couper la moelle longitudinalement, entre les deux moitiés, en suivant la ligne médiane; mais il y a un violent mouvement de l'animal au moment où l'on enfonce la lame du scalpel, et l'instrument, dévié à gauche, contond la moitié gauche de la moelle, s'il ne la divise pas entièrement en travers. On poursuit cependant, et l'on arrive à diviser la moelle sur la ligne médiane, d'avant en arrière, dans une longueur de 12 millimètres; on fait ensuite, à la partie postérieure de cette section longitudinale, une hémisection transversale du côté droit. En résumé, la lésion expérimentale se compose d'une incision longitudinale séparant les deux moitiés de la moelle l'une de l'autre dans une longueur de 12 millimètres, d'une hémisection transversale à droite, en arrière de l'incision longitudinale, et, enfin, d'un écrasement ou d'une distension avec broiement plus ou moins prononcé de la moitié gauche, en avant de cette même incision.

Un moment après l'opération, l'animal se tenait un peu sur sa jambe gauche; mais cela dure peu, et, au bout de trois à quatre minutes, il s'affaisse sur son ventre. Ni l'un ni l'autre des deux membres n'est du reste complétement paralysé, car, lorsqu'on relève le pigeon de façon à le mettre debout, il s'y tient pendant quelques instants pour s'affaisser bientôt de nouveau. De temps à autre, sans excitation extérieure appréciable, agitation des deux membres postérieurs. Mouvements réflexes très-vifs dans les deux membres, quand on presse les doigts d'un de ces membres.

A 3 heures, on quitte le laboratoire. A ce moment, depuis près d'une demi-heure, le pigeon se tient debout sur ses deux pattes, sans autre appui : mais il n'est pas entièrement dressé, et il reste immobile dans cette attitude.

Le lendemain, il se tient mieux encore sur ses pattes. Le 17 février, on constate qu'il se tient assez bien debout, il chancelle beaucoup cependant dès qu'on le pousse un peu, et ne reprend son attitude de station qu'après plusieurs efforts. Le membre gauche est beaucoup plus chaud que le droit, au niveau du tarse.

Le 19, même état, relativement à la station. Le pigeon ne peut se tenir perché sur un bâton transversal, ni sur le doigt.

Le 26, mêmes observations. Dès qu'on soulève un peu l'animal et qu'on le

Digitized by Google

laisse retomber, il s'affaise complétement au premier moment, et se redresse aussitôt.

Au commencement du mois de mars, il se tenait encore bien debout. Seulement, il s'affaissait plus facilement encore dès qu'on le soulevait pour le laisser retomber.

Il meurt le 14 mars 1868, 27 jours après l'opération. Il a mangé encore les jours précédents, car son jabot est plein de graines. On a constaté quelques légers mouvements convulsifs pendant les derniers moments de la vie.

On a enlevé la moelle pour la mettre dans une solution d'acide chromique. La plaie des téguments et des parties sous-jacentes était tout à fait cicatrisée. Il y avait, au niveau des points de la moelle qui avaient été blessés, une coloration jaune ocrée, seulement à la face supérieure (postérieure), coloration qui voilait les détails de l'aspect de cette région. Mais immédiatement en avant et en arrière de la région ainsi teintée, il n'y avait aucune modification, appréciable à l'œil nu, des faisceaux supérieurs (postérieurs). Malheureusement, l'examen ultérieur n'a été tenté qu'à un moment où, par suite d'une macération trop prolongée dans la solution d'acide chromique, la moelle avait été mise hors d'état de servir à des études quelconques.

Cette première expérience, bien que les détails nécroscopiques soient insuffisants, montre bien cependant que la section des faisceaux blancs de la moelle ne provoque pas, chez les pigeons, une altération secondaire de ces faisceaux. Si, en effet, il y a une grande incertitude, relativement à la lésion faite involontairement sur la moitié gauche, il ne peut y avoir aucun doute en ce qui concerne l'hémisection transversale du côté droit, et quoique l'examen microscopique n'ait point été fait, l'absence de tout changement de coloration des faisceaux blancs, à une petite distance du lieu de l'opération, est un indice assez net de l'état sain de ces faisceaux.

Les expériences suivantes ne laissent aucune place au doute.

Exp. IV. — Le 16 octobre 1868, M. Philipeaux fait sur un pigeon adulte une section transversale, complète de la moelle épinière, vers la partie postérieure de la région dorsale.

J'ai examiné ce pigeon quelque temps après l'opération. Il était affaissé sur le ventre. Lorsqu'on pinçait les doigts d'un des membres, il y avait des mouvements réflexes des deux membres, mouvements plusieurs fois répétés pour une seule excitation. Parfois même, lorsqu'on soulevait l'animal, en lui faisant quitter le sol, il se produisait aussitôt plusieurs mouvements des membres, mouvements soit simultanés, soit alternatifs et analogues à ceux de la marche; de telle sorte que, par un examen peu attentif, on aurait pu être conduit à admettre l'existence de mouvements volontaires chez ce pigeon.

Il meurt le 13 novembre 1868, c'est-à-dire 28 jours après l'opération.

Au premier abord, lorsqu'on examine la moelle à l'endroit de la section, les

Digitized by Google

deux segments paraissent réunis par un tissu grisâtre: mais une étude plus attentive montre que ce tissu est purement membraneux, qu'il fait partie des membranes épaissies, et lorsqu'on a ouvert la dure-mère et renversé en dehors les lambeaux de cette enveloppe, on sent que les corps des vertèbres sont presque à nu dans l'intervalle des deux segments ; ils ne sont recouverts que par la partie antérieure de la dure-mère.

En examinant la moelle en avant et en arrière de l'endroit de la section, on constate très-nettement que les faisceaux supérieurs (postérieurs) ont conservé entièrement leur teinte blanche[1], et cela, même à 3 millimètres tout au plus de cet endroit. Plus près du lieu de la section, ces faisceaux ont une teinte un peu grisâtre.

On n'a point examiné la face inférieure (antérieure) de la moelle, à l'état frais. La partie supérieure (postérieure) des faisceaux antéro-latéraux a la même teinte en avant et en arrière de la section.

Cette section a été faite 3 centimètres en avant du sinus rhomboïdal de la moelle.

La moelle, laissée en place dans le canal vertébral, est mise dans une faible solution aqueuse d'acide chromique.

L'examen microscopique est fait le 3 février 1869, sur des tranches minces, colorées par le carmin et traitées par l'alcool absolu, l'essence de térébenthine et enfin par le baume de Canada. Ces tranches sont à environ 5 à 7 millimètres en avant ou en arrière du lieu de la section. Il n'y a aucune lésion soit des faisceaux antéro-latéraux, soit des faisceaux postérieurs. Les grandes cellules des cornes antérieures de substance grise sont complétement saines ; les autres parties constituantes de la substance grise sont normales aussi. Ce n'est qu'à une très-faible distance en avant ou en arrière du lieu de la section, à 3 ou à 2 millimètres, qu'on trouve une altération très-irrégulière, portant sur la substance blanche et la substance grise. Il y a une atrophie des fibres nerveuses, avec multiplication des noyaux de la névroglie et épaississement de ce tissu ; les cellules nerveuses sont détruites dans quelques points, et ailleurs sont atrophiées. Mais ces altérations, qui n'affectent aucune disposition systématique, et qui sont bornées à la région immédiatement en rapport avec le lieu de la section, ne peuvent pas évidemment être considérées comme des lésions secondaires, ascendantes ou descendantes.

Exp. V. — Sur un pigeon, M. Philipeaux coupe en travers la moelle épinière, dans la partie postérieure de la région dorsale, en novembre 1868. L'animal meurt au bout de douze jours.

On a observé à plusieurs reprises que les mouvements réflexes excités par le pincement des doigts, étaient très-étendus. Ils avaient lieu, d'une façon simultanée ou alternative, dans les deux pattes, lorsqu'on excitait les doigts d'un seul membre. Ils se produisaient encore lorsqu'on se bornait à remuer l'animal un peu vivement, et ils avaient alors l'apparence de mouvements volontaires : il en était de même de mouvements qui se montraient souvent,

[1] Ces faisceaux, chez le pigeon, ont une teinte bien plus blanche que les faisceaux latéraux contigus.

Digitized by Google

lorsqu'on soulevait de terre le pigeon. Il se tenait, comme attitude ordinaire, affaissé sur le ventre.

L'examen de la moelle, à l'état frais, montre qu'elle a été très-complétement coupée, à 3 centimètres en avant du sinus rhomboïdal.

Il y a un peu d'épaississement des membranes sur les parties de la moelle attenantes à la section, dans une étendue de 1 centimètre environ (cet épaississement est plus prolongé en avant de la section qu'en arrière).

Les faisceaux supérieurs (postérieurs) ont conservé leur teinte blanche normale, jusqu'auprès de la section. La moelle, contenue encore dans le rachis, est mise dans une faible solution d'acide chromique.

On examine, le 3 février 1869, des tranches minces de la moelle, traitées comme dans les autres expériences. Ces tranches sont enlevées à 1 demi-centimètre à peu près, soit en avant, soit en arrière du lieu de la section, et l'on constate qu'il n'y a pas la moindre altération des faisceaux supérieurs (postérieurs), ni des faisceaux antéro-latéraux, ni de la substance grise.

Exp. VI. — Le 24 novembre 1868, M. Philipeaux coupe transversalement sur un pigeon la moelle épinière, vers la partie postérieure de la région dorsale. Ce pigeon meurt le 14 janvier 1869, c'est-à-dire au bout de cinquante et un jours. J'ai examiné à plusieurs reprises cet animal, et voici ce que j'ai constaté, quelque temps après l'opération.

A cette époque, il ne pouvait plus rester sur le ventre, ou du moins il ne conservait pas longtemps cette position. Il se renversait d'ordinaire sur le dos et demeurait dans cette attitude. Pour qu'il pût manger, on était obligé de le saisir avec la main, et de lui mettre le bec au-dessus du vase contenant les graines de chenevis. Il pouvait alors de lui-même prendre sa nourriture.

Lorsqu'on pinçait un des doigts, il retirait vivement le membre, puis faisait mouvoir deux ou trois fois ou même davantage, ses deux membres alternativement comme dans un mouvement de marche précipitée. Lorsqu'il était sur le dos, on voyait quelquefois se produire, mais rarement, un mouvement comme spontané d'un des membres, peut-être par suite d'une irritation partie de la plaie. Lorsqu'on le soulevait par le corps, de façon à ce que les pattes fussent pendantes, il y avait aussi quelquefois un mouvement unique ou répété des pattes, mouvement réflexe provoqué sans doute par l'excitation que déterminait l'extension passive (par la pesanteur), des divers segments des membres les uns sur les autres. M. Philipeaux a remarqué que ce dernier genre de mouvements avait lieu surtout dans le membre droit. Ces mouvements étaient même tels, parfois, qu'il avait cru à un retour de motilité volontaire.

Après la mort, la moelle ayant été mise à nu, on constate qu'il n'y a réellement aucune réunion entre la partie antérieure et la partie postérieure de la moelle. A l'endroit où a été faite la section, on voit une cicatrice grisâtre, déprimée, fibreuse, de 1 demi-centimètre de long à peu près. Avec la pointe d'un scalpel, on s'assure que cette cicatrice est extrêmement mince, car le scalpel rencontre presque immédiatement les corps vertébraux.

En avant de cette cicatrice, les cordons supérieurs (postérieurs), ont conservé leur coloration blanche normale, et il en est de même en arrière. On constate

Digitized by Google

aussi que la partie supérieure (postérieure), des faisceaux antéro-latéraux ne présente aucune modification de couleur.

Il y a une étroite bandelette grise très-étroite au niveau ou immédiatement en dehors de la ligne d'implantation des racines postérieures (disposition normale).

La moelle et le rachis qui la contient sont mis dans une faible dissolution aqueuse d'acide chromique. On s'est assuré à l'aide de la solution ammoniacale de carmin, qu'il n'y a à partir de la section aucune lésion ascendante des faisceaux postérieurs ou descendante des faisceaux antéro-latéraux.

Ces trois dernières expériences ont donné, comme on le voit, les mêmes résultats que les précédentes. Dans aucune d'elles on n'a trouvé le moindre indice de dégénération secondaire des faisceaux postérieurs ou antéro-latéraux de la moelle épinière.

Il y a donc, sous ce rapport identité complète, entre les mammifères et les oiseaux.

Il est permis de conclure, par conséquent, que les lésions traumatiques expérimentales de la moelle épinière qui déterminent une section transversale des faisceaux blancs, ne déterminent ni atrophie ascendante des faisceaux postérieurs ni atrophie descendante des faisceaux antéro-latéraux.

Et cependant, on sait que chez l'homme les compressions de la moelle épinière, peuvent provoquer le développement d'atrophie (avec sclérose) des faisceaux postérieurs, se propageant de bas en haut, à partir du siége de la compression, et d'atrophie pareille des faisceaux antéro-latéraux, se propageant de haut en bas, à partir du même point.

On croit généralement, comme L. Türck l'avait indiqué, en se fondant sur les faits découverts par M. Waller, comme nous l'avons admis nous-mêmes, M. Charcot et moi, et cette opinion est adoptée par M. Bouchard et d'autres, que les atrophies ascendantes et descendantes de la moelle épinière tiennent à ce que les fibres qui s'altèrent ainsi, sont séparées, par la lésion, de leur centre trophique, et qu'elles s'atrophient alors, de même que les fibres motrices des nerfs lorsqu'elles sont séparées de la substance grise de la moelle, ou les fibres sensitives des nerfs, lorsqu'elles sont séparées des ganglions des racines postérieures. D'après cette hypothèse, le point de départ de ces altérations serait la simple cessation de l'influence exercée sur la nutrition des fibres nerveuses, par les cellules nerveuses de

Digitized by Google

leurs centres trophiques. Plus tard, d'autres causes interviendraient pour modifier plus ou moins le processus morbide et faire naître un travail d'hyperplasie du tissu connectif.

Si cette hypothèse était exacte, n'aurait-on pas dû observer chez les cochons d'Inde et les pigeons sur lesquels ont été faites nos expériences, une atrophie descendante des faisceaux antéro-latéraux et une atrophie ascendante des faisceaux postérieurs. Pourquoi y aurait-il une différence, sous ce rapport, entre l'homme et les autres vertébrés, surtout les vertébrés supérieurs, tels que les oiseaux et les mammifères? Sont-ce des particularités de structure qui pourraient expliquer ces résultats en apparence contradictoires? S'il y a des différences profondes entre la structure des faisceaux postérieurs ou antéro-latéraux des oiseaux et celle des faisceaux postérieurs des mammifères, — ce que je ne pense pas, — il est permis d'affirmer au moins qu'il ne peut y avoir que des dissemblances légères entre l'homme et les autres mammifères, relativement à la structure de ces faisceaux ou à leurs connexions avec la substance grise des centres nerveux.

C'est donc dans un autre sens qu'il faut chercher la cause de ces différences entre les données de l'anatomie pathologique et celles de la physiologie expérimentale. Déjà, à plusieurs reprises, j'ai fait voir que, chez l'homme lui-même, les résultats expérimentaux obtenus par M. Waller sur les nerfs ne pouvaient être invoqués qu'avec une grande réserve, lorsqu'il s'agit d'expliquer les atrophies secondaires de la moelle épinière. Dans un certain nombre de cas, des lésions interrompant la continuité des fibres nerveuses des faisceaux de la moelle ou du bulbe, ou du moins y produisant des altérations analogues à celles que déterminent dans les fibres nerveuses des nerfs les sections transversales complètes de ces cordons nerveux, ne provoquent le développement d'aucune atrophie par propagation. Je rappelle que j'ai cité des faits dans lesquels une plaque de sclérose, coupant pour ainsi dire en travers une pyramide antérieure, était nettement circonscrite par du tissu tout à fait sain ; de telle sorte que la partie inférieure du faisceau pyramidal était formée de fibres entièrement normales. Il en est de même pour la moelle dans les cas de sclérose en plaques disséminées : ces lésions ne produisent pas d'atrophie ascendante

Digitized by Google

des faisceaux postérieurs ou descendante des faisceaux antéro-latéraux. Il en est encore de même pour les plaques de sclérose siégeant sur les pédoncules cérébraux.

Ainsi, le développement de l'atrophie secondaire ascendante ou descendante n'est pas un fait général chez l'homme : la simple altération d'une partie d'un faisceau n'est pas une condition suffisante pour qu'il y ait propagation de la lésion au reste du faisceau dans un sens ou dans l'autre, suivant qu'il s'agit des cordons postérieurs ou des cordons antéro-latéraux. Si l'on rapproche les faits auxquels nous venons de faire allusion des expériences relatées dans ce mémoire, et si l'on place dans un autre groupe les observations d'atrophie secondaire de la moelle, on sera conduit sans doute à adopter la manière de voir que j'ai exposée ailleurs [1] et d'après laquelle il y aurait, dans les cas d'atrophie descendante une condition qui ferait défaut dans les autres cas. Cette condition serait une irritation persistante et toute particulière des fibres nerveuses, ayant sans doute pour point d'origine la lésion primitive. Quant à savoir pourquoi cette irritation morbide existerait dans certains cas et non dans les autres, j'avoue que je n'ai pour le moment aucune hypothèse plausible à proposer.

En tout cas, il est permis d'affirmer, en se fondant d'une part, sur les faits de sclérose du bulbe rachidien et de la moelle, sans atrophie consécutive des fibres nerveuses intéressées en un point de leur longueur, d'autre part sur les expériences rapportées dans ce mémoire, que les atrophies ascendantes ou descendantes de la moelle épinière ne sont pas dues à ce que les fibres des faisceaux, destinées à s'atrophier, sont séparées de prétendus centres trophiques qui siégeraient dans la substance ganglionnaire des centres nerveux.

Ces expériences n'avaient pas été toutes instituées uniquement dans l'intention d'étudier les conditions de l'atrophie descendante. Celles que j'avais faites sur les cochons d'Inde avaient encore pour but de décider si la destruction de la substance grise de la moelle aurait une influence appréciable sur la nutrition des muscles qui reçoivent leurs nerfs de la

[1] Leçons sur la physiologie du système nerveux, p. 47 (*note*).

Digitized by Google

région de la moelle ainsi altérée. C'est pour cela que j'avais enlevé un segment d'une moitié de la moelle, en y comprenant la substance grise correspondante. Or, j'ai examiné avec soin, dans ces cas les muscles des régions latérales du tronc : comme la lésion était unilatérale, s'il y avait eu une modification quelque peu marquée des muscles de ce côté, elle ne m'eût pas échappé. Je n'ai vu aucune différence entre les muscles des deux côtés. L'examen microscopique ne m'a fourni non plus aucun indice d'altération musculaire.

Ce qui manquait encore ici, je crois, c'est une irritation morbide permanente. J'ai essayé alors de déterminer une irritation de la moelle, et, pour cela sur un cochon d'Inde, après avoir mis la moelle à nu, vers le milieu de la région dorsale, j'ai fait une piqûre de la moelle à une très-petite distance du sillon supérieur (postérieur), avec une aiguille chargée d'une gouttelette d'acide acétique cristallisable. J'ai fait une seconde piqûre semblable après avoir rechargé l'aiguille d'acide acétique. Il n'y a presque pas eu de douleur au moment où l'on faisait cette opération. Il n'y a eu, soit ce jour-là, soit les jours suivants, ni paralysie de la motilité ni anesthésie, ni hypéresthésie dans les membres postérieurs. Au bout d'un mois, la plaie était guérie, et l'animal qui était jeune, au moment de l'opération, avait notablement grandi.

Cette expérience a donc été négative de tout point, et cela m'a un peu surpris, parce que j'avais fait déjà plusieurs fois des piqûres de nerfs avec des aiguilles ainsi chargées d'acide acétique, et que, dans ces cas, il y avait eu altération considérable des nerfs au niveau de l'endroit piqué et atrophie consécutive de toute la périphérie de ces cordons nerveux.

Ces dernières expériences avaient été faites sur des chiens, et les nerfs cautérisés ainsi avec l'acide acétique étaient, soit le nerf sciatique, au milieu de la cuisse, soit le nerf vague[1] au milieu du cou.

Les faits rapportés dans ce mémoire laissent encore sans solu-

[1] On avait observé, peu de jours après l'opération, la dilatation des vaisseaux, l'élévation de la température dans l'oreille correspondante et tous les phénomènes oculo-pupillaires déterminés par la simple section. Il n'y avait pas eu de dilatation initiale de la pupille, due à l'irritation par l'acide acétique.

Digitized by Google

tion décisive la plupart des questions soulevées. Mais ils montrent que les interprétations acceptées jusqu'ici presque sans contestation, à propos de la pathogénie de certaines altérations de la moelle, sont inexactes; et de plus, en déblayant un peu le terrain, ils rendront, je l'espère, la route plus facile pour ceux qui voudront aborder de nouveau, à l'aide de l'expérimentation, l'étude de l'influence des lésions des centres nerveux, soit sur la production des atrophies secondaires de la moelle épinière, soit même sur le développement des atrophies musculaires.

EXPLICATION DES FIGURES (Pl. VII, Fig. 9.)

a. Face inférieure de la moelle épinière d'un cochon d'Inde. (Voy. p. 225.)
b. Face supérieure de la même moelle.

Digitized by Google

VII

NOUVELLES RECHERCHES

SUR LE TRAJET DES

DIVERSES ESPÈCES DE CONDUCTEURS D'IMPRESSIONS SENSITIVES DANS LA MOELLE ÉPINIÈRE

PAR LE DOCTEUR **BROWN-SÉQUARD**[1]

(*Troisième partie*)

J'ai commencé l'an dernier dans ce journal[1] la publication d'un nouveau mémoire, sous ce titre. Je m'étais proposé d'abord de rapporter un certain nombre d'observations cliniques montrant que chez l'homme les altérations limitées à une moitié latérale de la moelle épinière produisent presqu'entièrement les mêmes effets que j'ai signalés comme résultats de la section transversale d'une moitié de ce centre nerveux chez les animaux. Mais après avoir donné quelques-uns des faits cliniques que j'avais à publier à ce sujet, j'ai été amené à changer mon plan et j'ai fait paraître un second article[2] dans lequel j'ai montré que les altérations d'un côté de la base de l'encéphale, non loin du plan médian antéro-postérieur, lorsqu'elles causent de l'anesthésie, la produisent dans le tronc et les membres du côté opposé ; d'où j'ai conclu que les conducteurs des impressions sensitives font leur entrecroisement avant d'arriver à la moelle allongée, c'est-à-dire dans la moelle épinière. J'ai annoncé dans ce second article que j'examinerai successivement : 1° des faits

[1] Voy. *Archives de physiol.*, etc., vol I, n° 5, p. 610. Septembre 1868.
[2] Voy. *Archives*, n° 6, p. 716. Novembre 1868.

Digitized by Google

cliniques relatifs à la base de l'encéphale; 2° des faits cliniques concernant directement la moelle épinière; 3° les résultats des vivisections comparés aux faits observés chez l'homme. J'ai déjà traité la question de l'influence de la lésion d'une moitié latérale de l'isthme de l'encéphale sur la transmission des impressions sensitives. (*Loco citato*, p. 718 et seq.) J'aborde maintenant la seconde des trois divisions de mon sujet.

II. — *Faits observés chez l'homme, concernant l'influence d'une lésion limitée à une moitié latérale de la moelle épinière, sur la transmission des impressions sensitives.*

Avant de rapporter les observations que je crois devoir publier à l'appui de la théorie que je soutiens, je vais en indiquer, d'une manière générale, la signification. Ces observations, à l'exception d'une seule, n'ont pas reçu la sanction d'une autopsie montrant quel était le siége de la lésion. Mais je suis convaincu que, dans ces cas, les symptômes nous font connaître ce siége tout aussi positivement qu'une excellente autopsie. S'il en est ainsi, comme je le démontrerai surabondamment plus tard, chacune de ces observations devient une preuve nouvelle ou, si on le préfère, une confirmation de la théorie que j'ai émise. En effet, si nous arrivons à savoir que, chez les individus dont ces observations donnent l'histoire, la moelle épinière était lésée dans l'une de ses moitiés latérales, à un certain niveau, et si nous trouvons que des cinq espèces de sensibilité existant normalement dans les membres et le tronc, quatre étaient perdues ou diminuées dans le côté opposé et non dans le côté correspondant à celui de la lésion, tandis que l'inverse avait lieu pour la cinquième espèce, ces observations donneront par là la preuve que les conducteurs servant à cette dernière espèce de sensibilité (sens musculaire) ne s'entre-croisent pas dans la moelle épinière (au moins au-dessous du siége de la lésion), tandis que les conducteurs servant au quatre autres espèces de sensibilité (toucher, chatouillement, douleur et température) s'entre-croisent, au contraire, dans ce centre nerveux.

Je vais donner d'une manière presque complète les observations afférant à ce sujet, qui n'ont pas encore été publiées soit dans la première partie de ce mémoire, soit dans un très-long travail sur ce sujet et sur plusieurs autres, que j'ai publié dans

Digitized by Google

mon ancien journal[1]. Je commence par l'observation exceptionnelle dans laquelle il y a eu une autopsie. Elle a été recueillie dans le service de Breschet[2].

Obs. V. — *Paralysie du membre inférieur* DROIT, *avec conservation de la sensibilité; persistance du mouvement volontaire et perte de la sensibilité dans le membre inférieur* GAUCHE. — *Épanchement sanguin surtout dans la moitié latérale* DROITE *de la moelle épinière, à la région dorsale.*

R., âgé de 29 ans, d'une assez bonne constitution entra à l'Hôtel-Dieu, (service de M. Breschet), le 11 juillet. Il avait été pris le 8 juillet, d'un frisson très-intense, surtout aux régions dorsale et lombaire, suivi bientôt de douleurs dans le ventre, au niveau des reins. Depuis, rétention d'urine, constipation, faiblesse dans la jambe *droite*. A son entrée à l'hôpital, le 11, le malade présente les symptômes suivants : ventre douloureux et tuméfié, vessie distendue, constipation opiniâtre, *impossibilité presque complète de mouvoir la jambe* DROITE, *dont la peau conserve néanmoins sa sensibilité. A* GAUCHE *le contraire a lieu, les muscles se contractent sous l'influence de la volonté, tandis que la sensibilité est abolie.* Jusqu'au-dessous du mamelon on peut pincer le malade sans qu'il s'en aperçoive. Pouls sans fréquence, peau naturelle, langue humide et blanchâtre, facultés intellectuelles dans l'état naturel. On sonde le malade, il s'écoule beaucoup d'urine claire et légèrement colorée en rouge. Le 12, les mêmes symptômes ; on sonde le malade matin et soir. Le 13, lavement purgatif, suivi de plusieurs évacuations involontaires. Le 14, léger mouvement fébrile, céphalalgie, peau chaude; saignée de 3 palettes. Le soir, pouls fréquent et développé, langue rouge à la pointe, douleur à l'hypogastre et dans la région des reins, dévoiement, selles involontaires, envies de vomir (30 sangsues à l'hypogastre). Le 15, grande prostration, incontinence d'urine et de matières fécales ; le malade refuse de se laisser sonder à cause des vives douleurs que lui cause cette opération. Le 17, on applique deux cautères aux lombes, sur les côtés de l'épine vertébrale, et le 18 deux moxas un peu plus haut (julep avec addition de 4 gouttes de teinture de cantharide). Le soir, *les douleurs sont plus intenses à l'hypogastre et dans la région des reins, mais surtout à* DROITE *où la moindre pression est insupportable;* fièvre intense, urines sanguinolentes depuis deux jours. Le 19 le malade est plus mal ; pouls très-fréquent, peau chaude, diarrhée, anxiété, insomnie ; le cathétérisme donne issue à une grande quantité d'urine mêlée de sang et de pus (30 sangsues au niveau des reins). Jusqu'au 22, même état, urines purulentes et très-fétides. Le 23, mouvement fébrile plus intense. (25 sangsues à l'hypogastre). Le 24, frisson violent suivi de chaleur et de sueur; douleurs moins vives, pouls moins fréquent, un peu de sensibilité à gauche. Les 26, 27, 28 et 29, accès de fièvre irréguliers qui se suspendent le 30, pour revenir le 31 et le 1er août. Le 2, fièvre plus intense, *la paralysie s'étend en haut et gagne la poitrine et les membres supérieurs* (saignée d'une palette

[1] Voy. *Journal de la physiologie de l'homme et des animaux*, vol VI. 1863-65, pages 124-45, 252-48 et 581-646.

[2] Voy. *Archives gén. de médecine*, vol. XXV, 1831, p. 101

Digitized by Google

et demie). Le soir, la peau est froide, langue sèche, dyspnée, prostration, dévoiement. Les jours suivants de larges eschares se forment au sacrum, aux trochanters, aux lieux où avaient été appliqués les cautères et les moxas, et le malade succomba le 10, à cinq heures du soir.

Autopsie 39 heures après la mort. L'extérieur du cadavre n'offre rien de remarquable, que l'étendue et la profondeur des eschares. Au-dessous de ces eschares et aux environs, les muscles étaient noirâtres et ramollis; on ouvrit le rachis, le tissu des vertèbres était injecté et noirâtre, les enveloppes de la moelle étaient également rouges, surtout au niveau des vertèbres dorsales ; la moelle enfin présenta les altérations suivantes. Au niveau de la huitième ou neuvième vertèbre dorsale, on observa *une coloration noirâtre, ardoisée, au niveau des racines antérieures et postérieures des nerfs vertébraux du côté* DROIT. Après avoir enlevé avec soin les membranes qui recouvrent la moelle, on écarta les cordons antérieurs et postérieurs, et l'on vit que cette teinte noire se prolongeait depuis le bulbe inférieur jusqu'au bulbe supérieur de la moelle, qu'elle était plus prononcée à *droite* qu'à *gauche*, et en arrière qu'en avant. Un grand nombre de vaisseaux veineux étaient injectés autour, et l'on s'assura que la coloration noire était due à du sang extravasé dans la substance grise et un peu dans la substance blanche. Dans quelques points existait une couleur jaune autour de l'épanchement sanguin : on incisa la moelle transversalement, chaque incision faisait écouler une grosse goutte de sang. Le cerveau et ses enveloppes n'offraient rien de remarquable.

Je me bornerai maintenant à faire remarquer à l'égard de cette observation que l'hémorrhagie a commencé dans la moitié droite de la moelle épinière, à peu près à la hauteur de la troisième vertèbre dorsale et que plus tard elle s'est étendue en haut et en bas, et aussi un peu à la moitié gauche de la moelle épinière. Dans cette seconde période la paralysie a gagné les membres supérieurs. Pour l'objet de ce travail, ce qui est important, c'est qu'aussitôt après l'hémorrhagie, alors qu'elle était encore limitée au côté droit de la moelle, comme le montre l'existence d'une paralysie bornée au membre inférieur droit, il y avait les symptômes caractéristiques suivants :

A droite : Paralysie du mouvement du membre inférieur.

Conservation de la sensibilité.

A gauche : Perte complète de la sensibilité du membre inféférieur et du tronc jusqu'au mamelon.

Conservation du mouvement volontaire.

Dans le cas suivant, qui a été observé avec beaucoup de soin par le docteur Uspensky (de Saint-Pétersbourg)[1], l'autopsie fait

[1] Virchow's *Archiv für pathol. Anat. und Physiol.* Berlin, 1866, vol. XXXV, p. 301.

Digitized by Google

défaut, mais l'histoire des symptômes montre positivement qu'une moitié latérale de la moelle épinière avait été lésée.

Obs. VI. — *Paralysie incomplète du mouvement volontaire, diminution du sens musculaire et hyperesthésie des diverses espèces de sensibilité au chatouillement, au toucher, à la douleur et à la température, dans le membre inférieur* GAUCHE; *perte complète de la sensibilité à la douleur et à la température, très-légère anesthésie au toucher, persistance de la sensibilité au chatouillement, avec conservation du mouvement volontaire dans le membre inférieur* DROIT.

Le sous-officier F... est entré à la clinique, le 28 octobre 1863. Il se plaignait d'une *diminution des mouvements du membre abdominal* GAUCHE *et de perte de la sensibilité dans le membre abdominal* DROIT.

Le malade raconte que le 1er juin 1860 il a pris plus de vin que de coutume, et que pendant les jours suivants, se trouvant encore bien portant, il a dû passer un temps assez considérable à faire son service, par une grande chaleur. Quand il rentrait dans sa demeure, il se mettait souvent dans un courant d'air afin de se rafraîchir. Par suite de cette cause, le 15 juin il éprouva dans le dos en se baissant, une douleur à laquelle il fit à peine attention jusqu'au 29 juin. Le soir de ce dernier jour, *il remarqua, par hasard, que son membre inférieur* DROIT *ne sentait ni le froid ni la douleur*. A partir de ce moment il remarqua que *son membre inférieur* GAUCHE *devenait de plus en plus sensible et de plus en plus faible*, et que la vessie, le rectum et les organes génitaux ne fonctionnaient plus comme auparavant : l'urine et les fèces étaient rendues involontairement et l'érection n'était pas complète. Cet état l'a décidé à avoir recours à des médecins, qui lui donnèrent le conseil d'aller à Hapsal pour y prendre des bains de vase. Mais ces bains n'ont produit aucune amélioration ; au contraire, son état empira à tel point qu'au mois d'août, il ne pouvait plus marcher du tout, la paralysie ayant atteint les deux membres inférieurs. Il n'éprouvait aucune douleur dans ces membres, qui n'étaient pas tuméfiés. Même dans le membre inférieur gauche, où la sensibilité avait été exagérée, elle était alors très-diminuée. En même temps il commença à éprouver un sentiment de gêne dans la poitrine comme si elle était comprimée par une ceinture; la respiration devenait de plus en plus difficile, à ce point de faire passer au malade des nuits entières sans dormir. Il fut amené à Saint-Pétersbourg, dans cet état, et là il prit, d'après le conseil des médecins, des bains aromatiques et alcalins. Son état s'améliora : la sensibilité exagérée revint dans le membre inférieur gauche et la motilité dans les deux membres inférieurs, le droit d'abord, puis le gauche, et, au mois de janvier 1861, il était capable de marcher au moyen de béquilles. Depuis ce temps, sa santé devint graduellement meilleure et, au mois de mai 1863, il put marcher sans béquilles; mais le membre inférieur gauche est toujours resté depuis lors, dans le même état de faiblesse et le malade tombe facilement, surtout dans l'obscurité. Pendant ce temps on lui administra, en outre des bains, de la strychnine, de la quinine, de la morphine, de l'aconit, de l'arnica, de la belladone, du seigle ergoté, de l'iodure de potassium, du sublimé corrosif, de l'électricité, etc.

Digitized by Google

État actuel. — Le malade a 28 ans, il est grand, assez bien fait, ayant le tissu cellulo-adipeux sous-cutané peu abondant. Le visage, la tronc et les extrémités supérieures sont réguliers et symétriques. Les organes de la vue, de l'ouïe, de l'odorat et du goût sont à l'état normal. Les sclérotiques des deux yeux ainsi que la peau, sont jaunâtres. L'épaule gauche est un peu plus élevée que la droite. En avant, sous la clavicule droite et en arrière sur l'omoplate gauche la percussion donne des sons affaiblis ; vers le bas l'inverse s'observe. La matité du cœur commence au-dessous de la quatrième côte, le choc du cœur se voit au-dessous du creux de l'estomac et entre la cinquième et la sixième côte. En largeur le cœur s'étend jusqu'à la moitié du sternum. Le foie commence au-dessous de la sixième côte et se montre sous les fausses côtes à un doigt et demi de la ligne intermammaire ; il est douloureux à la percussion. L'auscultation fait entendre au-dessous de la clavicule gauche des râles sibilants, ailleurs le murmure vésiculaire ordinaire. A la pointe du cœur le premier bruit est faiblement dédoublé, et le second l'est dans l'artère pulmonaire et les carotides. La température dans les aisselles est de 37°,3 c. Dans les vingt-quatre heures le malade rend de 1200 à 1500 centimètres cubes d'urine, dont le poids spécifique est de 1015; la réaction est alcaline, l'odeur ammoniacale; les sédiments sont composés d'urates ammoniacaux et de triples phosphates ; il n'y a ni albumine ni sucre ; chlore 10 grammes, urée 29 grammes.

Les extrémités inférieures ne sont pas égales; la GAUCHE *est plus maigre que la* DROITE. La cuisse *droite* a 50 centimètres en circonférence et la *gauche* 45 ; la jambe *droite* a 38 centimètres, la *gauche* 35. La peau du membre inférieur *gauche* est sèche et moins élastique que celle du *droit*. Le tissu cellulaire adipeux sous-cutané du membre inférieur *gauche* est moins développé que celui du *droit*. Le système musculaire du membre inférieur *droit* est ferme et élastique, tandis que celui du *gauche* est faible et mou. Le malade peut se tenir debout sur le pied *droit*, même quand il a les yeux fermés ; il ne peut pas le faire sur le pied *gauche*. La température entre les orteils du membre nférieur *gauche* est de 36°,4 c.; et entre ceux du *droit* 36°,6 ; la même différence existe entre les deux creux poplités. Quand il marche le membre inférieur *gauche* reste un peu en arrière, tandis que le membre inférieur *droit* est relevé un peu plus haut qu'il ne l'est habituellement, et il s'appuie plus fermement sur le sol. *Le membre inférieur* GAUCHE *ne juge pas aussi exactement que le* DROIT *les différences de poids.*

La sensibilité de la peau est différente dans les deux membres. La sensibilité tactile existe dans les deux membres inférieurs; *le malade sent très-bien le contact des objets légers, par exemple, du papier de soie, mais un peu plus vivement sur le membre* GAUCHE *que sur le* DROIT.

L'étude de la sensibilité tactile d'après la méthode de Weber a donné les résultats suivants :

A DROITE.		A GAUCHE.
	Face plantaire des orteils.	
7 lignes.		5 lignes.
	Face dorsale des orteils.	
15 (le gros orteil 20).		8

Digitized by Google

A DROITE.		A GAUCHE.
	Dos du pied, près des orteils.	
15		10
	Au milieu du dos du pied.	
20		13
	Face plantaire près des orteils.	
25	(près du gros orteil.)	4
	(près des autres.)	1
	Au milieu de la face plantaire.	
15		Idem.
	Milieu du talon.	
25		15
	Jambe.	
15		10
	Cuisse.	
20		15
	Fesses.	
10		10
	Dos.	
30		15

Si nous comparons ces mesures avec celles de l'état normal, d'après E. H. Weber, nous voyons que *la sensibilité tactile du membre inférieur* DROIT *est à peine amoindrie, tandis qu'elle est de beaucoup augmentée dans le membre inférieur* GAUCHE. Il est encore à remarquer qu'en touchant le membre inférieur *gauche* avec le compas, on provoque une contraction des muscles, sans causer de douleur; l'excitabilité réflexe est visiblement augmentée.

La sensibilité au chatouillement existe dans les deux membres inférieurs; peut-être est-elle même exagérée dans le *gauche*, car le malade retire le pied au plus léger chatouillement.

Le sens de la température offre de grandes différences. *Le membre inférieur* GAUCHE *est capable de sentir une différence de température de* 0°,2 c., tandis qu'un homme bien portant ne sent qu'avec difficulté une différence de 0°,5 c., par le pied. *Mais le membre inférieur* DROIT *ne sent aucune différence entre* 9° *et* 44° c.

Le sentiment de la pression sur le membre inférieur droit est affaibli à un tel point qu'il est difficile au malade de distinguer une pression de 10 grammes d'une autre de 50 grammes, tandis que le membre inférieur gauche distingue facilement 10 de 20 grammes.

La sensibilité à la douleur a été examinée à l'aide de courants galvaniques, du pincement et de piqûres, etc. *On a constaté par ces procédés que le membre inférieur* GAUCHE *était très-impressionnable à toutes les espèces d'irritation, même plus que les mains, tandis que le membre inférieur* DROIT *ne ressentait aucune douleur.* Un courant galvanique très-fort ne causait sur ce dernier membre qu'une sensation désagréable de chatouillement, la même sensation s'est produite quand on l'a pincé et après une application de neige.

Digitized by Google

Ces différences dans la sensibilité de la peau n'existaient pas seulement dans les membres inférieurs, elles s'étendaient au tronc et atteignaient, en avant, les fausses côtes et, en arrière, l'angle de l'omoplate. Sur le tronc la limite était marquée par la ligne médiane. *La sensibilité de la moitié* GAUCHE *du scrotum et du pénis était augmentée, celle de* la *moitié* DROITE *amoindrie.* L'examen de la sensibilité du tronc a démontré ce qui suit; *sur une largeur de trois doigts au-dessous des omoplates la sensibilité de la peau était affaiblie également à* DROITE *et à* GAUCHE; *au-dessous et au-dessus de cette zone, la sensibilité du côté* GAUCHE *était augmentée.*

Les symptômes dans cette observation montrent clairement qu'il y avait une lésion occupant transversalement une partie considérable de la moitié gauche de la moelle épinière, environ à la hauteur de la *troisième vertèbre dorsale.* Quand je traiterai dans un autre travail du lieu de passage de chacune des espèces de conducteurs d'impressions sensitives dans la moelle, je montrerai combien cette observation est intéressante à ce point de vue particulier. Les faits importants pour l'objet du présent mémoire peuvent se résumer, comme on le voit, dans le tableau suivant :

A gauche. — Paralysie incomplète du mouvement volontaire dans le membre inférieur, diminution du sens musculaire, exagération de la sensibilité au toucher, au chatouillement, à la température et aux impressions douloureuses. Malgré l'atrophie du membre inférieur de ce côté, sa température n'est que de 2 dixièmes de degré au-dessous de celle de son correspondant de l'autre côté. Il existe, au-dessous de l'omoplate, une zone d'anesthésie au-dessus de laquelle il y a de l'hyperesthésie[1].

A droite. — Mouvements volontaires conservés ainsi que le sens musculaire.

La sensibilité tactile du membre inférieur et de la partie inférieure du tronc est diminuée.

La sensibilité à la température et aux impressions douloureuses est complétement perdue.

Cette remarquable particularité de la conservation, partielle au moins, d'une espèce de sensibilité avec perte d'une ou de plusieurs autres espèces, particularité qui a existé dans le cas pré-

[1] J'appelle l'attention sur l'existence de l'anesthésie au-dessus des parties hyperesthétiques et aussi sur l'hyperesthésie au-dessus de cette zone anesthétique. Je montrerai plus loin combien ces symptômes sont importants.

Digitized by Google

cédent, se retrouve dans une observation dont je vais donner le résumé et qui a été publiée par M. Jaccoud[1].

Obs. VII. — *Paralysie complète du membre inférieur* DROIT, *avec conservation des diverses espèces de sensibilité ; — paralysie incomplète du membre inférieur* GAUCHE, *avec perte de la sensibilité à la douleur, diminution de la sensibilité à la chaleur et au froid et persistance de la sensibilité tactile.*

Le mouvement volontaire est totalement aboli dans le membre inférieur *droit*. A *gauche* l'akinésie n'est pas aussi absolue ; le malade ne peut élever son membre au-dessus du plan du lit, mais en le glissant sur ce plan qui le soutient, il peut le porter légèrement en dehors ou en dedans ; il peut aussi le ramener un peu en haut.

A *droite* les mouvements réflexes sont difficiles à provoquer, lents à paraître et fort peu étendus ; à *gauche* ils sont manifestement exagérés, car il suffit d'une légère excitation de la peau pour les déterminer, et, de plus, l'excitation limitée de la plante du pied *gauche* ou de la face interne de la cuisse du même côté, amène des contractions non-seulement dans le membre *gauche*, mais aussi dans les muscles de la cuisse ou de la jambe *droites*.

Les mouvements provoqués par l'électricité ont une énergie et une rapidité normales, dans les deux membres inférieurs.

Le malade a une rétention d'urine datant du début même de sa paraplégie. Il sait se sonder et comme il a conservé la sensibilité vésicale, il vide toujours sa vessie à temps.

La sensibilité tactile est parfaite dans le membre inférieur DROIT, *celui qui est le plus complétement paralysé ; mêmes résultats pour la sensibilité douloureuse et pour la sensibilité thermique. A* GAUCHE, *où le mouvement est moins compromis qu'à droite, les phénomènes sont différents. La sensibilité de contact est bonne, mais la sensibilité thermique est pervertie, et la sensibilité à la douleur manque complétement dans toute la longueur du membre* ; les impressions produites par la constriction des téguments, portée jusqu'à l'ecchymose, par des piqûres d'épingles enfoncées jusque dans les couches sous-cutanées, sont perçues comme impressions tactiles ; le malade sent qu'on le touche, mais il ne perçoit aucune impression douloureuse.

La sensibilité électrique existe des deux côtés, mais le même courant, appliqué sur les mêmes points, détermine des impressions beaucoup plus vives à DROITE *qu'à* GAUCHE.

La notion de position et le sens musculaire sont partout conservés ; la nutrition et la calorification des parties paralysées n'ont subi aucune atteinte.

En résumé, la paraplégie chez ce malade est ainsi caractérisée ; elle date de deux mois, elle s'est développée en trois jours ; le mouvement volontaire est perdu complétement à *droite*, incomplétement à *gauche* ; les mouvements réflexes sont exagérés à *gauche* ; la sensibilité est parfaite à *droite* dans tous ses modes, à *gauche* la sensibilité à la douleur est abolie, la sensibilité thermique et électrique est diminuée ; il y a une rétention d'urine contemporaine

[1] *Leçons de clinique médicale.* Paris, 1867, p. 451.

Digitized by Google

du début de la paraplégie ; la nutrition et la contractilité des muscles paralysés sont intactes.

Dans ce cas il y avait une lésion des deux côtés de la moelle, mais bien plus considérable à droite qu'à gauche. Le tableau suivant montre qu'il en était effectivement ainsi ; il y avait.

A droite. — Perte complète du mouvement volontaire.

Conservation de toutes les espèces de sensibilité.

A gauche. — Mouvement volontaire diminué.

Sensibilité tactile, *bonne.*

Sensibilité thermique, *pervertie.*

Sensibilité à la douleur manque complétement.

Dans un mémoire publié par un médecin d'un excellent jugement, le docteur Perroud (de Lyon [1]), je trouve trois observations de maladies plus ou moins complétement limitées à l'une des moitiés latérales de la moelle épinière. Je vais les reproduire partiellement ici et j'en signalerai les points ayant le plus d'intérêt. Je commence par la seconde observation du médecin de Lyon [2].

Obs. VIII.—*Anesthésie à* GAUCHE, *avec conservation des mouvements volontaires et du sens musculaire ; paralysie à* DROITE *avec conservation de la sensibilité.*

F. V..... âgé de 26 ans, d'un tempérament lymphatique, est admis le 31 octobre 1860 à l'Hôtel-Dieu. Il eut, il y a un an, une fièvre intermittente tierce qui dura deux mois et accuse, il y a six ans, un chancre qui n'aurait pas été suivi d'accidents constitutionnels.

Il y a trois mois, après avoir couché dans un endroit humide, il éprouva un peu d'engourdissement dans les deux derniers doigts de la main droite. En quelques jours cet engourdissement gagna l'avant-bras droit qui s'affaiblissait notablement aussi. Ce n'est que quelques semaines après que les membres inférieurs furent affectés ; *la jambe et la cuisse* DROITE *s'affaiblirent en conservant presque toute leur sensibilité,* tandis que, *à* GAUCHE, *le membre inférieur conservait sa force musculaire, mais perdait sa sensibilité.*

Ces accidents augmentèrent peu à peu sans douleur sans qu'on leur opposât de traitement, de sorte qu'à son admission à l'Hôtel-Dieu, nous trouvons le malade dans l'état suivant :

A GAUCHE. — *La motilité est conservée dans le membre inférieur comme dans le membre supérieur ; le sens musculaire est aussi intact dans ces parties et l'on n'y constate aucune altération de nutrition ; mais la sensibilité est presque entièrement abolie sur une grande surface.* Cette anesthésie est

[1] *Journal de médecine*, de Lyon, vol. X, 1868, p. 385 et 444.
[2] *Loco citato*, p. 391.

Digitized by Google

facile à constater à l'épingle et au compas, elle occupe tout le membre inférieur gauche et toute la moitié latérale gauche du tronc jusqu'au-dessous de l'aisselle, s'arrêtant franchement à la ligne médiane, soit en avant, soit en arrière. La sensibilité de contact paraît conservée dans le membre supérieur gauche; cependant le malade sent moins dans cette partie les excitations de la machine électrique que dans le membre inférieur droit.

A DROITE. — *Les mouvements, sont considérablement diminués dans les deux membres.* Paralysie complète de tous les muscles de la main et de l'avant-bras; les doigts ne peuvent exécuter aucun mouvement. Dans le bras la paralysie porte surtout sur le triceps; le malade ne peut tenir l'avant-bras étendu sur le bras au-dessus de sa tête; les mouvements sont du reste très-affaiblis dans les autres muscles du bras. Les muscles de l'épaule fonctionnent assez bien. Les mouvements des orteils et ceux du pied sur la jambe sont tout à fait impossibles; la paralysie des muscles du pied et de ceux de la jambe paraît aussi complète que celle de la main et de l'avant-bras du même côté. Les muscles de la cuisse sont très-affaiblis, l'extension de la jambe sur la cuisse est très-difficile et la flexion est presque impossible. Les muscles du bassin paraissent fonctionner aussi bien qu'à l'état normal. Les muscles paralysés ne sont pas atrophiés. La marche est extrêmement difficile; le malade est obligé de se soutenir sur des béquilles et de traîner la jambe droite en fauchant.

La sensibilité est conservée dans le membre inférieur et dans la moitié latérale DROITE *du tronc; mais la sensation du contact paraît un peu diminuée sur la main et l'avant-bras de ce côté;* l'électricité y est perçue comme à l'état normal.

La défécation et la miction ne sont presque pas troublées; les fonctions de la vie végétative sont bonnes; les fonctions cérébrales s'effectuent d'une façon irréprochable.

Le malade fut soumis à un traitement spécifique mixte (iodure de potassium et mercure) en vue d'une intoxication syphilitique possible; plus tard on eut recours aux excitants spéciaux de la moelle et des muscles (strychnine et électricité) et aux révulsifs le long de la colonne vertébrale; néanmoins la maladie fit de rapides progrès.

Le 7 novembre, la sensibilité commença à se perdre dans la main et l'avant-bras gauche, en même temps que les mouvements y devinrent de plus en plus difficiles.

Plus tard des mouvements réflexes énergiques se manifestèrent d'abord dans la jambe droite, puis dans la gauche, et le 21 décembre la sensibilité et la motilité étaient à peu près aussi également atteintes dans les deux membres d'un côté du corps que dans ceux du côté opposé.

Il serait fastidieux de donner par jour le bulletin sanitaire de François V.... Nous dirons seulement que la maladie empira d'une manière progressive et sans exacerbations subites, de telle sorte que le 24 janvier 1861, notre malade se trouvait dans l'état suivant. (Suit une description montrant que les deux moitiés du corps sont à peu près également paralysées et anesthésiées; et l'auteur ajoute que le malade est sorti de l'hôpital, le 15 juin 1861, sans avoir obtenu d'amélioration de sa paralysie.)

Digitized by Google

Chez ce malade, avant l'extension de la lésion, il y avait :

A droite. — Paralysie considérable du mouvement volontaire dans les deux membres.

Sensibilité conservée dans le membre inférieur et dans la moitié latérale du tronc.

Anesthésie légère de la main de l'avant-bras.

A gauche. — Motilité conservée dans les deux membres.

Sens musculaire intact.

Sensibilité presque entièrement abolie, dans le membre inférieur et au tronc.

La sensibilité tactile paraît conservée dans le membre supérieur.

Je n'insisterai pas ici sur deux particularités intéressantes de cette observation : à savoir, la persistance de la sensibilité tactile dans le membre supérieur gauche et l'existence d'une anesthésie dans le membre supérieur droit. Ce sont là des faits en parfaite harmonie avec la théorie que je soutiens. J'y reviendrai plus tard.

Dans l'observation suivante du même auteur[1], les symptômes sont à certains égards plus nets, mais nous n'y trouvons pas le fait important d'une anesthésie, d'une partie du côté de la lésion médullaire, comme dans le cas précédent :

Obs. IX. — *Paralysie incomplète des mouvements volontaires, avec conservation de la sensibilité, dans le membre inférieur* DROIT. — *Anesthésie avec conservation des mouvements volontaires et du sens musculaire dans le membre inférieur* GAUCHE.

G..., mécanicien, âgé de cinquante-cinq ans, entre le 2 novembre 1864, à l'Hôtel-Dieu, salle Saint-Jean. Il a un tempérament lymphatique ; il accuse des antécédents syphilitiques. Depuis plusieurs mois, il éprouvait de la difficulté à marcher, quand, il y a cinq semaines, poussé par des chevaux qu'il voulait arrêter, il tomba sur les genoux. Sous l'influence de cette chute, il survint de la rétention d'urine, et huit jours après les mouvements devenaient notablement plus gênés dans la jambe *droite*, et une sorte d'engourdissement très-manifeste se montrait dans la jambe *gauche*.

Ces accidents augmentèrent peu à peu ; le malade se décida alors à entrer à l'Hôtel-Dieu. A ce moment la marche était possible, mais *les mouvements dans le membre inférieur* DROIT *étaient difficiles et incomplets ;* la flexion surtout était très-limitée, ce qui occasionnait pendant la marche une claudication très-prononcée. La sensibilité était intacte dans la jambe, le pied et la cuisse à droite.

Dans le membre inférieur GAUCHE, *la motilité était conservée intacte, ainsi*

[1] *Loco citato*, p. 388.

Digitized by Google

que le sens musculaire; mais on pouvait constater une anesthésie très-manifeste de ce membre, surtout à la partie inférieure et externe de la jambe.

Dysurie très-prononcée; l'urine n'est rendue que goutte à goutte, et le plus souvent par regorgement, de sorte que l'on est obligé de pratiquer le cathétérisme plusieurs fois par jour; l'urine est trouble; constipation opiniâtre.

Au niveau de la huitième vertèbre dorsale, il y a depuis environ quinze jours, une douleur obtuse qui est exaspérée par la percussion et la pression. Pas de fièvre. État normal de l'intelligence, des sens, des membres supérieurs et des fonctions organiques.

Le malade ne resta soumis à notre observation que deux semaines; il sortit le 17 novembre, à peu près dans le même état qu'à son entrée. On n'a noté que quelques mouvements réflexes dans les orteils du pied droit, surtout lorsque la vessie était pleine. Il n'y a eu ni hyperesthésie, ni troubles de la nutrition, ni douleurs dans les membres inférieurs.

Dans ce cas les particularités importantes dans les deux côtés du corps ont été les suivantes :

A droite. — Mouvements volontaires difficiles et incomplets, dans le membre inférieur.

Sensibilité intacte.

A gauche. — Motilité conservée ainsi que le sens musculaire.

Anesthésie très-manifeste.

La troisième observation du même auteur[1] que j'ai à rapporter est plus importante parce que les diverses espèces de sensibilité y ont été étudiées.

Obs. X. — *Paralysie du mouvement volontaire, avec conservation de la sensibilité à la douleur, au toucher, au chatouillement et à la température, dans le membre inférieur* GAUCHE. — *Perte presque complète de ces diverses espèces de sensibilité, avec conservation du mouvement volontaire et du sens musculaire, dans le membre inférieur* DROIT.

P... J..., âgé de vingt-sept ans, entre le 30 décembre 1867, à l'hôpital de la Croix-Rousse. Il n'accuse aucun antécédent constitutionnel; n'a jamais eu de rhumatisme; il nie tout accident syphilitique. Il a eu une fièvre paludéenne à type tierce, il y a plusieurs années, et en fut guéri après le septième accès.

Il y a sept mois, après avoir couché pendant quelque temps dans un endroit humide, il éprouva une certaine roideur avec engourdissement dans la jambe droite; quatre mois après, la jambe gauche perdit très-notablement de sa force, sans que l'engourdissement de la jambe droite diminuât. Les accidents s'aggravèrent, et il était dans l'état suivant à son entrée à l'hôpital.

Dans le membre inférieur GAUCHE : diminution considérable de la motilité; le malade ne peut exécuter aucun mouvement avec les orteils, le pied tombe en extension sur la jambe, et le membre est complétement inerte. La tempé-

[1] *Loco citato*, p. 394.

Digitized by Google

rature et la coloration ne sont pas modifiées; mais on constate sur tout ce membre un amaigrissement très-manifeste, qui semble porter surtout sur les masses charnues de la jambe et de la cuisse. Les muscles sont flasques, non agités de contractions fibrillaires, mais ils conservent cependant toute leur sensibilité à la pression. Le malade, ayant les yeux fermés, a conscience de la position qu'occupe ce membre. La sensibilité à la douleur, au contact, au chatouillement, ainsi qu'à la température, est conservée intacte dans tout ce membre, sans hyperesthésie, sans douleur, ni crampe, ni fourmillement.

Dans le membre inférieur DROIT : La motilité paraît un peu diminuée, mais bien moins que dans le *gauche*. Le malade meut assez facilement la jambe, il peut se tenir debout sur elle, et peut même marcher en s'appuyant sur une chaise, pour suppléer à la paralysie du mouvement du membre inférieur *gauche*. Le sens musculaire est conservé. Il y a quelques mois, le malade éprouvait quelques mouvements réflexes dans la jambe DROITE ; ces mouvements sont moins fréquents maintenant; cependant à la fin de la miction, au moment où les dernières gouttes d'urine sont projetées, le malade constate souvent de nombreuses contractions fibrillaires involontaires dans les muscles de la cuisse et de la jambe de ce côté (DROIT). Les différentes espèces de sensibilité à la douleur, au contact, à la température et au chatouillement sont considérablement diminuées et presque abolies dans tout le membre inférieur, surtout à la partie antérieure. Elles sont bien moins affectées à la plante du pied et à la partie postérieure du membre. Ces diverses anesthésies cessent à la racine de la cuisse, au niveau du pli de l'aine. Pas de troubles de la nutrition, de la caloricité, ni de la coloration de ce membre.

Douleur sur la colonne vertébrale au niveau des premières vertèbres sacrées. Constipation habituelle, gêne de la miction; le jet est quelquefois difficile, saccadé et peu projeté. Pas de sensation de constriction en ceinture : la position assise est difficile, et ne peut être longtemps maintenue. Pas de fièvre; rien du côté du mouvement et de la sensibilité du tronc et des parties supérieures; fonctions intellectuelles normales; état général assez bon; un peu d'anémie.

Le malade est soumis aux toniques : fer, quinquina, bains sulfureux et noix vomique (3 centigrammes).

Dans le courant de janvier, le membre inférieur droit perd peu à peu sa motilité; le genou devient douloureux, sans signes évidents d'inflammation; des sueurs abondantes se manifestent habituellement sur les parties inférieures; la miction devient plus difficile, on est même obligé de sonder une fois le malade; les douleurs au niveau du sacrum sont plus vives; pas de crampes, pas de fourmillements. On supprime la noix vomique et on applique deux pastilles de potasse à la région lombaire.

Les accidents irritatifs cessent peu à peu en février; les sueurs diminuent, la miction devient plus facile, mais la force musculaire continue à décroître dans le membre droit, sans cependant que la sensibilité s'altère à gauche; les choses persistent sans grand changement, si bien que le 29 mars le malade se trouve dans l'état suivant :

Membre inférieur GAUCHE : Les différentes sensibilités sont toujours intactes

Digitized by Google

ou à peine diminuées; la motilité parait un peu améliorée; possibilité d'étendre un peu le pied sur la jambe, et la jambe sur la cuisse, quand celle-ci a été placée en flexion.

Membre inférieur DROIT : La sensibilité est presque nulle dans les parties antérieures de la cuisse et de la jambe, elle est bien moins altérée dans les parties postérieures et au niveau du genou, même en avant; les mouvements sont un peu plus faciles que le mois dernier, mais le malade ne peut se tenir debout. Pas de douleurs, ni de troubles du côté de la circulation et de la température des parties paralysées.

L'amélioration continue, et le 3 juin il demande sa sortie. Le membre inférieur gauche a toujours sa sensibilité intacte, mais sa motilité toujours compromise ne permet pas de supporter le poids du corps. A droite, on ne trouve de l'anesthésie que vers la moitié antérieure de la jambe et de la cuisse, dans le reste du membre, la sensibilité n'est que légèrement diminuée; la motilité est bien meilleure; le malade peut se tenir debout sur la jambe droite, et même marcher, en s'aidant d'une chaise, qu'il pousse devant lui, en se soutenant au dossier.

Chez ce malade les deux membres inférieurs ont offert les différences suivantes :

A gauche. — Diminution considérable de la motilité.

Conservation de la sensibilité à la douleur, au toucher, au chatouillement et à la température.

Le sens musculaire est au moins partiellement conservé.

A droite. — Diminution légère du mouvement volontaire.

Sens musculaire conservé.

Perte presque complète des diverses espèces de sensibilité.

(*A suivre.*)

Digitized by Google

VIII

DE LA

DÉGÉNÉRESCENCE COLLOÏDE DU CERVEAU

DANS LA PARALYSIE GÉNÉRALE

Par M. MAGNAN

MÉDECIN DU BUREAU D'ADMISSION (SAINTE-ANNE).

---

§ I. La lésion fondamentale de la paralysie générale, l'encéphalite interstitielle diffuse généralisée, peut s'accompagner de lésions accessoires de caractères différents. Dans quelques circonstances, une partie du cerveau, devenant le siége d'un travail d'irritation plus aigu, présente une encéphalite ou une méningo-encéphalite circonscrite avec production purulente plus ou moins étendue ; d'autres fois c'est une fluxion congestive d'une activité insolite qui produit des hémorrhagies capillaires et, dans quelques cas rares, des hémorrhagies plus considérables. On peut encore trouver exceptionnellement des foyers de ramollissement, des néoplasmes fibreux ou osseux, mais toutes ces lésions, relativement fort rares, ne se présentent qu'à titre d'altérations accessoires, on pourrait même dire accidentelles. Quelques-unes, cependant, paraissent être le résultat de l'action un peu plus accentuée sur certaines parties, de cette irritation formative généralisée des centres nerveux, qui produit la lésion fondamentale de la paralysie générale.

Parmi ces lésions accessoires, il en est une, la dégénérescence colloïde, qui se présente assez rarement pour que le docteur Arndt, médecin de l'asile d'aliénés de Halle [1], ne l'ait rencontrée

[1] R. Arndt. Eine eigenthümliche Entartung der Hirngefasse. *Virchow's Archiv*. Janv. 1868, p. 461.

Digitized by Google

que deux fois sur 55 cas de paralysie générale, et le docteur Koppe, quelques fois sur 300 cas environ. Nous devons dire, toutefois, que Rokitansky [1] avait déjà signalé, dans son traité d'anatomie pathologique, cette lésion particulière, trouvée également dans la couche corticale d'un fou paralytique ; sa description très-succincte est accompagnée d'une planche représentant des petits blocs disséminés de substance colloïde.

Le docteur Arndt a trouvé dans les deux cas, cette altération, dans la profondeur de la substance corticale, à l'union des substances grise et blanche des lobes frontaux. D'après cet auteur, on voit des bosselures rondes ou ovoïdes, jaunâtres ou d'un gris gélatineux, qui enveloppent complétement les vaisseaux sans les oblitérer, en leur formant une paroi très-épaisse. Ces bosselures sont composées d'une série de disques ayant une disposition concentrique autour des vaisseaux et formant toutefois une masse commune. On découvre dans la paroi vasculaire ainsi modifiée, un nombre considérable de noyaux, des cellules avec multiplication nucléaire, la plupart de ces éléments ont subi la transformation colloïde.

D'autre part, le docteur H. Schüle [2], dans un travail publié dans le *Journal de psychiatrie*, indique également la dégénérescence colloïde, chez un malade mort dans le marasme, à la suite d'une paralysie générale avec délire hypochondrique. Chez ce sujet, la lésion ne restait pas limitée aux cornes frontales, elle se montrait aussi dans les deux circonvolutions supérieures pariétales, dans la première temporale et sur quelques points de la scissure de Sylvius.

Le docteur Schüle s'efforce de bien décrire l'état des vaisseaux dans les parties malades ; il signale, dans ce cas, une tendance très-grande à la prolifération des éléments de la névroglie et des parois vasculaires.

§ II. Dans le cas dont nous donnons plus loin l'observation résumée, le siége et l'étendue de l'altération, nous ont permis de constater que la dégénération colloïde se montrait dans les éléments nerveux (cellules et noyaux), aussi bien que dans les vaisseaux.

[1] Rokitansky. Lehrbuch der pathologischen Anatomie, p. 472. fig. 39, Wien 1856.

[2] H. Schüle, Hülfsarzt in Illenau.— Beitræge zur Pathologie und pathologischen Histologie des Gehirns und Rückenmarks. *Allgemeine Zeitschrift für Psychiatrie*, 1868, p. 449.

Digitized by Google

A. Chez ce malade, mort dans le cours d'une paralysie générale, nous trouvons, en outre des lésions habituelles de cette maladie, deux parties du cerveau atteintes de dégénérescence colloïde. Sur l'hémisphère gauche, à la partie moyenne de la deuxième circonvolution frontale, existe une petite masse du volume d'une noisette, ne faisant pas saillie à la surface de la circonvolution, mais donnant au doigt, la sensation d'une légère résistance. Par une coupe pratiquée perpendiculairement à la surface de la circonvolution, on voit cette petite masse dépasser, à sa face interne, la substance grise et refouler la substance blanche sans s'unir avec elle, tandis que dans tout le reste de son étendue, elle se confond peu à peu sans ligne tranchée de démarcation avec la substance grise avoisinante. Cette substance a une teinte grisâtre comme gélatineuse, légèrement rosée en différents endroits, elle présente disséminés, de petits points analogues à des grains de semoule, quelques-uns du volume d'une petite tête d'épingle, d'autres un peu allongés, ayant tous une teinte d'un gris plus foncé et un aspect plus gélatineux que le reste de la surface sectionnée. En cherchant à énucléer, à l'aide de fines aiguilles, ces différents petits grains, on entraîne avec eux des filaments vasculaires plus ou moins longs, dont l'arrachement laisse dans la substance cérébrale des canaux qui restent béants.

Sur la face inférieure du lobe sphénoïdal, on trouve une seconde masse un peu allongée, offrant les mêmes caractères que la précédente avec la teinte générale grisâtre, parsemée de petits points plus foncés, plus gélatineux; ceux-ci très-nombreux en certains endroits, se confondent les uns les autres et donnent à l'ensemble une teinte grisâtre plus uniforme. La partie dégénérée n'est pas ici nettement délimitée comme dans le lobe frontal; toutefois, l'altération occupe dans un endroit toute l'épaisseur de la substance grise de la circonvolution, qu'elle dépasse dans la partie profonde, puis s'étend des deux côtés dans la couche corticale, en se confinant, peu à peu, mais d'une façon irrégulière, vers la partie moyenne. A l'état frais, toutes ces portions grisâtres sont plus résistantes que le reste de la substance et se laissent incomplétement écraser sous la plaque de verre; nous verrons plus loin comment elles se comportent à l'égard des réactifs.

Digitized by Google

B. Après un léger durcissement dans une solution étendue d'acide chromique (eau 200 grammes et acide chromique 1 gramme), tous les points altérés prennent une coloration jaunâtre assez foncée, qui les rend plus apparents et fait mieux ressortir leur siége et leur disposition.

Grâce au concours bienveillant de M. Charcot qui, avec son obligeance habituelle, a bien voulu examiner la plupart de nos préparations et en faire quelques dessins, nous pouvons joindre à notre description des figures d'une fidélité parfaite, donnant une idée très-exacte de la lésion.

En examinant des coupes faites perpendiculairement à la surface des circonvolutions, d'abord dans les parties les moins altérées et puis au foyer même de la lésion, on peut suivre la marche et le développement successif de cette dégénération.

Dans les parties où l'altération est le moins avancée, la portion moyenne de la couche corticale est seule en cause (pl. VI, *fig.* 1 *a*). L'altération se présente sous la forme d'une bande dont le bord inférieur offre à l'œil nu des saillies mamelonnées, irrégulières, atteignant la profondeur de la couche corticale ; le bord supérieur, au contraire, paraît à l'œil nu, assez uni, continu, mais si on l'examine au microscope, on le trouve inégal, festonné, composé d'une série d'éminences conoïdes plus ou moins régulièrement juxtaposées les unes à côté des autres, à sommet dirigé vers la superficie et donnant par leur ensemble l'aspect d'une ligne dentelée.

Les vaisseaux de la couche corticale, dans cet endroit, n'offrent, dans la première partie de leur trajet, que l'altération habituelle de la paralysie générale, mais portée à un degré très-avancé ; bientôt après, la dégénérescence colloïde envahit les éléments nucléaires; et plus loin, dès que le vaisseau arrive à la partie moyenne de la couche corticale, dans la région où siége l'altération, toute la paroi est envahie par la dégénérescence colloïde.

Il est remarquable, que cette région moyenne de la couche corticale, la première envahie par la lésion, se trouve précisément la partie la plus riche en vaisseaux et en cellules nerveuses.

Lorsqu'en effet, on suit les vaisseaux qui, de la pie-mère pénètrent dans la substance cérébrale, on les voit fournir de

Digitized by Google

très-rares branches dans la première partie de leur trajet; mais bientôt en atteignant la couche moyenne, ils donnent naissance à de nombreux rameaux qui se subdivisent en formant un réseau vasculaire assez serré, au milieu duquel viennent se distribuer encore quelques branches émanant des vaisseaux des parties centrales. Plus profondément, dans la couche interne ou rouge jaunâtre, la richesse vasculaire est moins grande et es cellules nerveuses sont également moins abondantes, cette portion interne de la couche corticale ne paraît s'altérer qu'après la partie moyenne, et enfin, la couche la plus superficielle, la moins riche en vaisseaux et en cellules, ne participe à la dégénération qu'après les deux autres. C'est, du moins, ce qui résulte de l'examen de la lésion (*fig.* 1, *b* et *c*). Dans quelques circonstances, la dégénérescence colloïde peut frapper, d'une manière irrégulière, différentes parties de la couche corticale (*fig.* 1, *d*).

En résumé, l'altération paraît s'installer d'abord dans la partie moyenne de la couche corticale, puis si elle continue à s'étendre, elle gagne la région profonde et, enfin, elle atteint la partie superficielle, en dernier lieu, lorsque continuant son action, elle envahit la couche corticale dans toute son épaisseur.

Si la lésion arrive à son développement complet, on ne voit pas au microscope dans les portions superficielles et profondes, l'aspect festonné que l'on remarque dans la partie moyenne, lorsqu'elle est seule altérée ; la lésion, dans ces deux régions atteintes plus tardivement, s'y fait par jetées irrégulières, par masses inégales, rapprochées les unes des autres, tandis que dans la couche moyenne, la plus grande partie des masses conoïdes semble formée par des vaisseaux dégénérés, pelotonnés, enroulés diversement. Au milieu des vaisseaux, toutefois, on découvre aussi des éléments nerveux altérés qui se montrent sous la forme de petites masses, de blocs irréguliers, plus ou moins fendillés d'une substance hyaline, miroitante sur quelques points, analogue à la substance qui encroûte les vaisseaux.

C. Tel est l'aspect général de la lésion, visible à l'œil nu et à un faible grossissement (de 60 à 120 diamètres). Mais, comment se comporte cette dégénération, à l'égard des vaisseaux et des éléments nerveux ?

Digitized by Google

Si l'on examine dans toute son étendue, un capillaire dégénéré dans une partie de son parcours, on voit dans la partie non encore envahie par la dégénérescence, une prolifération nucléaire très-abondante, les noyaux pullulent, en quelque sorte, sur la paroi épaissie et plus ou moins striée; la plupart de ces noyaux sont sphériques et conservent la forme de jeunes éléments, quelques-uns seulement sont ovoïdes. A mesure que l'on se rapproche des parties dégénérées, on voit des noyaux infiltrés de substance colloïde, brillants, réfringents, puis ces éléments disparaissent comme noyés au milieu de cette substance. Celle-ci envahit l'espace compris entre la paroi du vaisseau et la membrane de His, qu'elle gagne aussi peu à peu; plus tard, la gaîne lymphatique est dépassée elle-même et le vaisseau se trouve entouré par un manchon cylindroïde très-irrégulier, d'une épaisseur considérable (*fig.* 2, *a* et *g* = *fig.* 4, *g*).

Le vaisseau, muni de son enveloppe colloïde, se présente sous l'aspect d'une bande brillante plus ou moins régulière; la partie centrale, la plus sombre (*fig.* 3, *b*), répond au canal du vaisseau. De chaque côté, on aperçoit la paroi hyaline, d'une faible transparence et d'une épaisseur variable; la figure 3, en effet, nous montre une portion du vaisseau terminé en massue (*fig.* 3, *c*); la coupe, pratiquée suivant l'axe, fait voir nettement les rapports du canal vasculaire avec la paroi. Aux deux extrémités (*fig.* 3, *d*), le vaisseau s'effile et la gangue colloïde tend à disparaître. L'une des branches vasculaires, coupée perpendiculairement à l'axe, montre son canal central entouré d'une enveloppe unique de subtance colloïde (*fig.* 3, *c*).

Le vaisseau dans son entier est transformé en un cylindre hyalin, brillant, d'un blanc nacré, dont les bords sont, en quelques endroits, bosselés et inégalement fendillés. La figure 4 donne une idée exacte du développement énorme que peut acquérir la paroi du vaisseau. Quand la paroi n'est pas très-épaisse, elle se présente, en général, sous l'aspect d'une bande assez uniforme, mais dès qu'elle acquiert une certaine épaisseur, elle se fendille, on la voit sillonnée par des stries longitudinales, irrégulières (*fig.* 4, *c*), qu'interrompent par places des fentes transversales, donnant à l'ensemble l'aspect d'une languette de marbre ou de verre brisé (*fig.* 4, *a*). Ces fissures s'élargissent en diffé-

Digitized by Google

rentes parties de leurs parcours et, dans les anfractuosités qu'elles produisent, on aperçoit des noyaux brillants, infiltrés de substance colloïde, disséminés, étagés à différentes hauteurs; on peut les découvrir assez bien, les uns après les autres, à l'aide de la vis micrométrique, qui permet de parcourir successivement toute l'épaisseur de la préparation (*fig.* 4, *b* = *fig.* 2, *c*).

Dans les cas de dégénérescence avancée, la surface interne de la paroi est inégale, présente des bosselures et des dépressions qui rétrécissent le calibre du canal vasculaire et lui donnent un aspect très-irrégulier (*fig.* 4, *d*).

On aperçoit sur le parcours du vaisseau (*fig.* 4, *f*), une languette de substance colloïde, provenant, sans doute, d'un large bourrelet qui bombait dans le canal vasculaire et qui, après la section, est restée comme un pont réunissant les deux côtés de la paroi; à la surface externe de l'enveloppe du vaisseau, la substance colloïde forme une croûte très-fragmentée, une sorte d'écorce, enveloppant toute la gaîne (*fig.* 4, *g* = *fig.* 2, *g*).

D. Les coupes, perpendiculaires à l'axe du vaisseau, rendent beaucoup mieux compte de la disposition de l'enveloppe colloïde; on voit, en effet, au centre, l'orifice vasculaire, rempli par des globules rouges, au milieu desquels on aperçoit quelques globules blancs. Le pourtour du conduit est quelquefois régulier (*fig.* 2, *b*); mais le plus souvent, il est inégal, bosselé et présente des saillies mamelonnées plus ou moins considérables (*fig.* 2, *j*). Tout autour du conduit, on découvre assez souvent un anneau plus ou moins épais de tissu conjonctif, finement strié et pourvu de nombreux noyaux brillants sphériques ayant subi la dégénération (*fig.* 2, *m*). Sur un petit rameau coupé obliquement, on voit une couche conjonctive à striations longitudinales (*fig.* 2, *o*), de sorte que le tronc et les rameaux qui en partent présentent une première tunique fasciculée de tissu conjonctif. Autour de cet anneau, rudiment plus ou moins complet de la paroi du vaisseau, se voit le cylindre hyalin, composé de deux, trois, quelquefois même d'un plus grand nombre de couches concentriques, d'épaisseur variable, pouvant égaler et même dépasser de beaucoup la lumière du vaisseau, ainsi que le montre la figure 4.

Cette seconde enveloppe est sillonnée par de nombreuses fis-

Digitized by Google

sures dirigées dans des sens différents et à travers lesquelles on aperçoit, par places, un ou plusieurs noyaux, disposition qui pourrait faire croire à la présence de cellules vésiculeuses, de corps fusiformes, de cellules étoilées, en un mot, d'éléments cellulaires de formes très-diverses ; mais avec un peu d'attention, on s'assure facilement que ces lignes et ces espaces dépendent de la fragmentation irrégulière de la substance hyaline. Quelques-uns des noyaux sont très-distendus, sphériques et présentent à cause de leur réfringence des aspects variables ; ils se montrent tantôt brillants, tantôt sombres au centre ou à la périphérie suivant que l'on rapproche ou que l'on éloigne l'objectif.

Dans quelques cas, l'anneau fibreux manque à la face interne de la paroi et l'on trouve alors un cylindre composé, ainsi que nous l'avons vu, d'une ou plusieurs couches concentriques de substance colloïde, séparées les unes des autres par des sillons plus ou moins larges ; mais dans ces cas même, on trouve quelquefois des portions striées au milieu desquelles on peut découvrir quelques noyaux (*fig.* 2, *c* et *s*); ce qui permet de penser que le tissu conjonctif sert, en quelque sorte, de charpente à toute cette gangue colloïde. Il semble, du reste, que la dégénérescence colloïde, comme quelques autres dégénérescences, a besoin, pour se produire dans un tissu, que celui-ci soit déjà sous l'influence d'un travail morbide antérieur qui le prépare ; l'irritation formative dont tout l'encéphale est le siége dans la paralysie générale, paraît être une des conditions les plus favorables au développement de cette dégénération.

En examinant une coupe de la couche corticale dans une partie où l'altération commence à se développer, on trouve, nous l'avons vu, la portion la plus superficielle à peu près intacte ; puis au-dessous se présente la couche des cellules dégénérées pour la plupart; en regardant celles qui le sont moins, on aperçoit leurs noyaux brillants devenus colloïdes, tandis que le corps de la cellule lui-même conserve son aspect normal, mais un peu plus près du foyer de la lésion, la cellule tout entière est transformée en une petite masse brillante, hyaline, réfringente; le noyau d'abord, puis le corps de cellule ont ainsi été envahis successivement par l'infiltration colloïde.

§ III. — *Caractères de la substance colloïde.* — Nous venons

Digitized by Google

d'examiner successivement les différents aspects sous lesquels se présente la dégénérescence colloïde, nous avons suivi son développement progressif, étudions maintenant les caractères de la matière colloïde, en elle-même, et essayons de la distinguer de quelques autres produits morbides.

La matière colloïde se présente sous l'aspect d'une substance hyaline, mais peu transparente, faiblement réfringente, miroitant sur quelques points avec un reflet légèrement bleuâtre ; quand elle existe par masses isolées et de peu de volume, elle se montre, en général, sous la forme de petits blocs assez réguliers, ayant conservé plus ou moins la forme de l'élément ou du groupe d'éléments, envahis par la dégénérescence. Quand elle existe en plus grande abondance et que plusieurs de ces petits blocs sont réunis, elle constitue des masses irrégulières, inégales, fortement fendillées, avec des fissures de dimensions et de directions très-variables.

La substance colloïde est insoluble dans l'alcool, l'éther et le chloroforme; elle pâlit et se dissout peu à peu dans l'acide acétique concentré; elle se colore rapidement par la teinture ammoniacale de carmin; elle reste indifférente en présence de la teinture d'iode seule et de la teinture d'iode additionnée d'acide sulfurique.

L'acide chlorhydrique ne donne aucun résultat. La potasse et la soude, légèrement étendues d'eau, pâlissent cette substance, mais sans la dissoudre.

Les liquides chauds ont une action dissolvante sur la substance colloïde; l'eau chauffée la dissout peu à peu et cette action devient plus rapide dès qu'on ajoute de la potasse ou de la soude.

La matière colloïde présente donc des caractères propres et différentiels, qui permettent de la distinguer de quelques autres substances avec lesquelles on pourrait lui trouver des analogies.

Ainsi, elle n'est point de nature graisseuse, puisqu'elle se colore par le carmin, qu'elle ne se dissout ni dans l'éther ni dans le chloroforme. Elle n'est point de nature inorganique, puisque l'acide chlorhydrique n'a aucune action sur elle. Elle est distincte des corps amylacés, puisqu'elle reste indifférente en présence de la teinture d'iode. Elle offre, enfin, des caractères qui la distinguent, d'une manière encore plus complète, de la

Digitized by Google

dégénérescence amyloïde, puisqu'elle se dissout dans l'acide acétique concentré, que les solutions de potasse et de soude à froid, n'ont presque point d'action sur elle et qu'on n'obtient pas de réaction iodo-sulfurique ; des phénomènes entièrement opposés, on le sait, caractérisent la substance amyloïde [1].

Conclusions.

1° L'encéphalite interstitielle diffuse généralisée peut s'accompagner, dans des points circonscrits, d'un travail d'irritation plus intense, amenant une prolifération très-active des éléments de la névroglie et des parois vasculaires.

2° Les éléments ainsi multipliés, au lieu de se transformer en fibres conjonctives ou de subir la régression granulo-graisseuse, ce qui est le plus habituel, s'infiltrent de substance colloïde. Les noyaux d'abord, puis les cellules et enfin le tissu dans sa totalité se trouvent envahis par cet exubérant produit morbide.

3° La dégénérescence colloïde a ses caractères propres ; ses propriétés physiques et chimiques permettent de la distinguer des autres dégénérescences.

4° Son développement, sa marche, peuvent faire considérer la dégénérescence colloïde comme un dérivé de l'encéphalite interstitielle diffuse, mais sa rareté et ses localisations circonscrites, d'une part, ses caractères particuliers, quand elle est arrivée à son développement complet, d'autre part, n'en font pas moins de cette dégénérescence, une lésion très-accessoire de la paralysie générale.

Observation. — *Rachitisme ; excès de boissons. — Besoin de mouvements; vols à l'étalage ; indifférence ; céphalalgie, étourdissements. — Peu à peu affaiblissement progressif de l'intelligence, de la mémoire ; délire hypochondriaque, délire ambitieux concomitant ou se succédant; dans les derniers temps, sensiblerie.—Hésitation de la parole, tremblement de la langue et des lèvres; inégalité pupillaire. — Pleurésie. — Mort. — Lésions habituelles de la paralysie générale avec foyers de dégénérescence colloïde.*

L..., âgé de 28 ans, horloger, entre le 9 mai 1867 au bureau central d'admission.

Un frère du malade est bien portant, mais la mère est morte phthisique et le père, devenu infirme, vit dans un hospice. Il a eu lui-même des convulsions dans son enfance ; il est rachitique, il présente une légère courbure des

[1] Voy. les *Comptes rendus des séances et mémoires de la Société de Biologie*, 1864. — Études sur la dégénérescence auryloïde, par M. Hayem.

Digitized by Google

tibias en avant, et une incurvation de la colonne vertébrale avec raccourcissement notable de la taille; toutefois, sa santé était habituellement bonne.

Depuis plusieurs années, il faisait des excès de boissons et, il y a deux ans, il a été traité à Alençon, dans un asile d'aliénés.

Il a été, depuis lors, arrêté plusieurs fois pour vagabondage ; il commettait à chaque instant des actes indélicats, des vols insignifiants, prenait aux étalages des objets sans valeur.

Depuis le mois de février 1867, il éprouvait de fortes douleurs de tête, des étourdissements, et il avait une tendance marquée au sommeil. Au moment de son entrée, il présente des allures bizarres, un besoin incessant de mouvement ; il répond avec une certaine vivacité, sa mémoire paraît exacte ; il raconte lui-même la plupart des délits dont il s'est rendu coupable, sans en apprécier exactement la portée ; toutefois, il cherche pour quelques-uns à trouver des excuses. Sa parole est nette et l'on ne découvre rien du côté de la motilité.

Pendant son séjour à Sainte-Anne, où il est envoyé du bureau d'admission, dans le service de M. Dagonet, son intelligence baisse progressivement, sa mémoire diminue ; il vole les autres malades ; prend tout ce qui lui tombe sous la main ; chiffonne. A plusieurs reprises, il manifeste des idées hypochondriaques et du délire ambitieux ; il a des alternatives d'agitation et de dépression. Dans le courant de 1868, il présente d'une manière persistante une sensiblerie peu ordinaire chez les paralytiques généraux ; la moindre question, gaie ou triste, lui arrache des larmes. La parole devient peu à peu hésitante ; la langue, les lèvres et les mains sont tremblantes, les pupilles sont inégales, la droite se montre plus large. Le malade est affecté successivement en juillet et août, d'hématome auriculaire d'abord du côté droit, puis du côté gauche[1]. Le 12 octobre 1868, il meurt à la suite de pleurésie avec engouement pulmonaire.

Autopsie. — Cerveau : méninges épaissies, œdémateuses, parsemées de taches opalines ; adhérences en plusieurs endroits et plus particulièrement à la base du cerveau, au niveau des lobes sphénoïdaux où la couche corticale est notablement ramollie.

L'extrémité antérieure du lobe frontal gauche présente une légère dépression, sans modification particulière à ce niveau soit des méninges, soit de la substance cérébrale. En arrière de cette dépression vers la partie moyenne de la deuxième circonvolution frontale existe, dans l'épaisseur de la substance grise, une petite masse colloïde du volume d'une noisette. A la face inférieure du lobe sphénoïdal, existe une seconde masse colloïde, un peu allongée, occupant aussi la couche corticale[2]. La surface du quatrième ventricule est recou-

[1] *Comptes rendus des séances de la Société de Biologie ;* octobre 1868. — Hématome auriculaire avec rupture du cartilage.

[2] Nous appellerons l'attention sur ces altérations circonscrites qui modifient complétement les portions du cerveau qu'elles envahissent et sur les symptômes intellectuels qui pourraient en être la conséquence. Elles nous paraissent avoir eu une certaine influence sur le caractère particulier de la démence chez ce paralytique ; nous avons vu, en effet, qu'il présentait une sensibilité morale exagérée, une

Digitized by Google

verte de fines granulations. Les coupes pratiquées dans toute l'épaisseur de la substance cérébrale ne laissent pas apercevoir d'autres lésions macroscopiques.

La plèvre du côté droit présente de nombreuses adhérences avec des plaques purulentes sur plusieurs points ; le poumon droit est affaissé et refoulé un peu en arrière. Le poumon gauche est engoué et les dernières ramifications bronchiques sont encombrées de mucosités rougeâtres. Le cœur est mou, sans lésions valvulaires. Les reins sont légèrement jaunâtres. Le foie et la rate n'offrent point d'altération.

L'examen au microscope, des différentes parties du cerveau, montre un épaississement des parois des vaisseaux avec multiplication abondante des noyaux. Les éléments de la névroglie sont aussi multipliés dans toute l'épaisseur de l'organe. Dans la couche corticale, on voit les cellules nerveuses infiltrées de granulations graisseuses et pigmentaires, mais avec leurs contours nets et leurs noyaux visibles.

EXPLICATION DES FIGURES (pl. VI).

Fig. 1. — Configuration de la lésion dans l'épaisseur de la couche corticale (examen macroscopique).

A. Altération de la région moyenne de la couche corticale (partie envahie la première).

B. — Altération des régions moyenne et superficielle.

C. — Altération de toute l'épaisseur de la couche corticale (développement complet).

D. — Lésions disséminées.

Fig. 2. — Coupes perpendiculaires à l'axe du vaisseau, montrant la disposition de la paroi avec les différents degrés d'altération (300 diamètres).

A. — Cylindre colloïde.

B. — Lumière du vaisseau à contour régulier.

C. S. — Striations et noyaux.

G. — Couche périphérique fragmentée. — Sorte d'écorce.

I. — Noyaux isolés et agglomérés.

J — Contour inégal.

M. — Anneau strié.

O. — Rameau vasculaire strié.

R. — Cylindre régulier.

Fig. 3. — Coupe suivant l'axe du vaisseau.

A. — Bande colloïde.

B. — Conduit vasculaire.

C. — Disposition de la paroi en massue.

D. — Extrémité effilée.

E. — Coupe perpendiculaire d'une petite branche.

Fig. 4. — Coupe suivant l'axe du vaisseau.

A. — Conduit inégal du vaisseau.

B. — Fissures avec les noyaux.

C. — Fissures longitudinales.

D. — Parois irrégulières du conduit.

F. — Saillie de la paroi, restant comme un pont après la section.

G. — Couche périphérique. — Écorce.

sensiblerie, que l'on retrouve plus particulièrement chez les malades, dont une portion du cerveau a été compromise plus ou moins complétement. (Ramollissement circonsconscrits hémorrhagie du cerveau, etc.)

Digitized by Google

IX

NOTE

SUR

UN CAS D'ATROPHIE MUSCULAIRE PROGRESSIVE

AVEC LÉSIONS DE LA MOELLE

Par G. HAYEM

INTERNE DES HÔPITAUX

On étudie depuis plusieurs années sous le nom d'atrophie musculaire progressive (Aran), une affection des muscles, qui, par sa distribution singulière, sa marche envahissante, paraît différer essentiellement des autres atrophies musculaires.

Frappés d'abord par les lésions des muscles, les premiers observateurs se hâtèrent un peu vite d'y voir une sorte d'entité morbide ayant son étiologie, sa symptomatologie et son anatomie pathologique spéciales.

Mais depuis que l'on recherche avec soin à l'aide du microscope, non-seulement les altérations des muscles, mais aussi celles des centres nerveux, plusieurs faits sont venus compliquer singulièrement l'étude des atrophies musculaires.

Pour celle qui s'offre à nous avec une marche progressive, les faits nouveaux tendent à confirmer les idées de M. Cruveilhier, qui, le premier, avait soupçonné dans la moelle elle-même le point de départ des altérations des muscles.

Cette exploration attentive des centres nerveux a placé ainsi la question sur un terrain nouveau ; mais ces progrès, loin de mettre en lumière l'individualité de l'atrophie musculaire progressive en tant qu'espèce nosologique distincte, jettent, au

Digitized by Google

contraire, un certain discrédit sur cette conception prématurée.

Toutefois ces études sont encore à leur début.

En recherchant dans quelle catégorie de faits vient se ranger l'observation suivante, nous aurons l'occasion de passer rapidement en revue l'état de la science sur ce point spécial ; mais nous verrons aussi qu'il existe un certain nombre de lacunes à combler, quelques questions qui actuellement encore paraissent insolubles.

Observation. — Couture Joseph, âgé de 48 ans, imprimeur sur étoffes, entre à l'hôtel-Dieu (Ange-Gardien, n° 22), dans le service de M. Tardieu, le 7 février 1868.

Il est atteint depuis 6 ans d'une atrophie musculaire progressive, pour laquelle il a déjà été traité dans divers hôpitaux, et il a séjourné, notamment l'année dernière, à la salle Sainte-Jeanne (Hôtel-Dieu). M. Fournier, qui remplaçait alors M. Grisolle, a fait sur le malade une leçon clinique, et c'est grâce aux notes qu'il a eu l'obligeance de nous communiquer, que nous avons pu compléter les renseignements que nous avions recueillis nous-même.

Couture n'a jamais été malade, et il ne présente aucune trace d'affection cachectique. Son père était alcoolique, il est mort à 66 ans ; sa mère est morte à 42 ans. Ses frères et sœurs sont tous bien portants. Il n'a jamais entendu parler dans sa famille de maladie analogue à la sienne. Marié il y a plusieurs années, il a un fils dont la santé est très-bonne.

Sa profession était très-fatigante. Non-seulement il était exposé à des changements brusques de température, mais il faisait avec les bras des efforts considérables. A toute heure du jour il soulevait des planches très-lourdes pesant jusqu'à 18 livres qu'il plongeait dans un mélange destiné à la teinture sur étoffes et les tenait souvent à bout de bras.

Les premières atteintes de son affection remontent environ à 6 ans. A cette époque il ressentait une fatigue dans le poignet droit ; lorsqu'il voulait soutenir un corps pesant, sa main fléchissait involontairement. A cette faiblesse du début s'ajouta bientôt un certain amaigrissement de la main, puis de l'avant-bras et du bras. Il continua cependant à travailler encore pendant 6 mois ; mais l'autre bras ne tarda pas aussi à se prendre de la même façon, et il fut alors obligé d'abandonner son métier. Six autres mois après il entrait à l'hôpital Saint-Antoine. A cette époque les mains et avant-bras étaient atrophiés ; mais le côté gauche à un degré moindre. Il pouvait cependant se servir de ses mains pour les besoins ordinaires; il remuait parfaitement les bras et marchait sans aucune difficulté ni fatigue. En sortant de l'hôpital Saint-Antoine, il est allé passer un an à la campagne et, à part les symptômes que nous venons de décrire, sa santé était bonne.

Revenu à Paris, il se présente à la Pitié et y séjourne pendant deux mois. L'atrophie fait des progrès notables et, en 1867, il entre à l'Hôtel-Dieu dans le service de M. Fournier.

Dès cette époque, on constate déjà toutes les particularités que nous allons

Digitized by Google

décrire tout à l'heure. La santé générale était jusque-là restée intacte ; mais depuis l'hiver dernier il tousse, il n'a jamais craché de sang ; mais ses forces ont diminué et il garde habituellement le lit. C'est particulièrement pour ces nouveaux symptômes qu'il se présente de nouveau à l'Hôtel-Dieu.

Au moment où il entre dans le service de M. Tardieu, il est dans un état d'amaigrissement général tellement prononcé qu'il est assez difficile au premier abord de distinguer les muscles véritablement atrophiés de ceux qui sont simplement amaigris. Toutefois, cet état squelettique est plus marqué dans les régions supérieures du tronc et les membres thoraciques que dans le reste du corps.

Les mains sont très-déformées : les doigts étant fortement fléchies, elles offrent l'apparence de griffes. Pour les étendre, il faut lutter contre l'action des fléchisseurs, et dès qu'on les abandonne, ils se recourbent de nouveau très-fortement dans la paume de la main. Le pouce est légèrement écarté et un peu fléchi.

La saillie de l'éminence thénar est remplacée par un creux assez profond permettant de sentir la face antérieure du premier métacarpien. L'éminence hypothénar est simplement amaigrie. Les deux mains offrent d'ailleurs la même déformation.

Les avant-bras sont aplatis et l'on peut sentir dans presque toute leur étendue le radius et le cubitus. Les muscles les mieux conservés sont ceux qui s'insèrent à l'épitrochlée.

Aux bras on trouve une disparition presque complète des muscles. On peut sentir presque sous la peau les faces antérieure et externe de l'humérus ; le triceps paraît moins atrophié que le biceps. Il n'y a pas d'atrophie des muscles de la face. Au cou tous les muscles paraissent atrophiés à l'exception des sterno-mastoïdiens qui font un léger relief.

La cage thoracique n'est pas extrêmement amaigrie : en avant, les creux sus et sous-claviculaires sont exagérés et les muscles pectoraux forment une mince lame à bords tranchants. Les muscles intercostaux paraissent bien conservés ; les muscles de la paroi abdominale sont parfaitement normaux.

En arrière, on observe sur la ligne médiane une saillie formée par les apophyses épineuses dans toute l'étendue de la colonne vertébrale. Les muscles de la nuque sont tellement amaigris que l'on sent sous les doigts les apophyses transverses et les lames vertébrales. De ce côté les espaces intercostaux ne sont pas notablement déprimés. En somme, les muscles des gouttières vertébrales semblent avoir disparu presque totalement. La face postérieure de l'omoplate se dessine sous la peau dans tous ses détails : le trapèze, le rhomboïde, l'angulaire de l'omoplate, les muscles sus et sous-épineux, le deltoïde, paraissent être atrophiés presque complétement.

Les membres inférieurs, bien qu'amaigris d'une manière générale et surtout depuis un an, contrastent cependant par leur développement avec les régions précédentes.

Il résulte de cette atrophie musculaire un aspect et une démarche tout particuliers. Le malade garde habituellement le lit depuis son entrée à l'hôpital ; mais il est venu à pied et peut marcher encore facilement. La tête est

Digitized by Google

alors penchée en avant, le menton appuyant sur le sternum, les bras pendent sur le devant du tronc, le malade semble entraîné en avant par le poids de la tête et il lui est impossible de marcher lentement. Quand il veut redresser la tête, il la lance pour ainsi dire en arrière par un mouvement de tout le tronc et celle-ci retombe alors dans une extension forcée, où elle reste soutenue par les sterno-mastoïdiens. Les mouvements de rotation de la tête sont conservés. Les bras ne sont pas absolument privés de mouvements. Le malade peut les serrer contre la poitrine et fléchir un peu l'avant-bras. Le bras gauche peut être porté en arrière le long du dos. Quand le malade joint les deux mains l'une contre l'autre, il parvient par un mouvement de flexion des avant-bras, des bras et de la tête à porter les doigts jusqu'au-dessus du front. Les mouvements de pronation et de supination ont disparu du côté droit et sont un peu conservés à gauche. Lorsqu'on soulève l'avant-bras la main retombe inerte, l'extension est complétement impossible ; mais les mouvements de flexion ne sont pas complétement abolis. Lorsqu'on introduit deux doigts dans la paume de la main, le malade peut les presser légèrement et en même temps la main se fléchit sur l'avant-bras. Quand ce mouvement est fait avec effort, il se produit une sorte de crampe des fléchisseurs. Le pouce de la main gauche est complétement privé de mouvement, il reste dans une position intermédiaire à la flexion et à l'extension ; celui du côté droit un peu fléchi jouit encore de légers mouvements d'adduction et d'abduction qui paraissent dus aux extenseurs et aux fléchisseurs du pouce.

Dans ces conditions les membres supérieurs sont devenus inutiles, ils ne peuvent plus servir à aucun des usages habituels.

Quand on examine le malade pendant qu'il respire, on note des phénomènes importants :

Pendant l'inspiration, il se fait un mouvement total d'élévation de la paroi thoracique, et si l'on fixe la région épigastrique, on voit s'y dessiner un méplat, un creux profond, le malade semble « aspirer ses viscères abdominaux. » Dans l'expiration, au contraire, le thorax se resserre et l'abdomen se soulève. Ces signes de paralysie du diaphragme ont été notés parfaitement par M. Fournier en 1867, et, à cette époque, lorsque l'on faisait faire au malade une respiration profonde, le diaphragme entrait encore en action, l'épigastre se soulevait, et par l'électrisation du nerf phrénique on rétablissait ses fonctions. M. Fournier a encore noté un fait sur lequel notre attention n'a pas été fixée ; c'est la gêne de la déglutition. Lorsque le malade avalait, le liquide ou le bol alimentaire semblaient tomber dans le pharynx, et l'œsophage, en produisant une sorte de cliquetis résonnant comme si les aliments avaient été versés brusquement dans le pharynx et non dirigés par un conduit contractile.

A l'aide de l'électricité on voit qu'un grand nombre de muscles, qui paraissent atrophiés, se contractent cependant. Ceux qui semblent avoir à peu près disparu, comme l'adducteur du pouce par exemple, ne se contractent plus.

Au début de sa maladie, Couture n'a ressenti aucune douleur dans les membres ; mais, depuis plusieurs mois, il éprouve souvent dans les bras des sortes de crampes très-douloureuses, qui apparaissent surtout lorsqu'il fait

Digitized by Google

un mouvement. Il prétend aussi avoir eu antérieurement des soubresauts dans les membres supérieurs, et de petits mouvements fibrillaires; mais on ne retrouve plus rien de semblable.

La sensibilité cutanée paraît bien conservée; nous n'avons pas de notes sur la sensibilité musculaire.

M. Duchenne (de Boulogne), qui a suivi le malade avec le plus vif intérêt en ville et à l'hôpital, a trouvé chez lui une preuve de la fonction inspiratrice des muscles intercostaux. (Voy. *Congrès international*, p. 531.) On lira avec fruit la note qu'il a publiée à ce sujet. Nous ferons seulement remarquer qu'en appliquant un courant d'induction sur les nerfs phréniques, il n'a pu constater la moindre contraction apparente du diaphragme. On peut donc penser que le résultat opposé obtenu par M. Fournier n'a existé que temporairement.

A son entrée dans la salle de l'Ange-Gardien, le malade éprouve une dyspnée assez notable, qui ne s'explique pas uniquement par la paralysie du diaphragme. En effet, il existe une sub-matité en arrière aux deux sommets, et à l'auscultation des craquements humides.

Au mois de mars les crachats sont devenus nummuaires, et l'on entend des râles cavernuleux dans les forces susépineuses des deux côtés.

Dans les premiers jours de mai le malade est pris de diarrhée, la fièvre s'allume, on entend dans les deux poumons surtout à gauche des râles sous-crépitants, abondants, et on note une matité plus étendue. La mort a lieu le 15 mai 1868.

Autopsie 16 *mai.*

Cavité thoracique. — Adhérences pleurales anciennes aux deux sommets, très-fortes du côté droit. — Hépatisation jaune, caséeuse par points isolés ou nappes très-étendues, plus abondantes dans le poumon gauche que dans le droit. En dehors des masses solidifiées, on peut constater des granulations tuberculeuses, grises ou jaunes, et suivre parfaitement dans les deux poumons toutes les altérations anatomiques de la phthisie granuleuse et pneumonique.

Ce sont les parties moyennes et supérieures du poumon gauche qui offrent les lésions les plus avancées. Les cartilages des bronches sont ossifiés en plusieurs endroits.

Abdomen. — La *rate* est un peu grosse et molle.

Le *foie* est d'une couleur brun-jaunâtre, on trouve quelques petits calculs dans la vésicule biliaire.

Les *reins* sont le siége d'une congestion assez intense sans lésion appréciable du parenchyme.

On note dans l'intestin quelques granulations tuberculeuses et plusieurs ulcérations irrégulières probablement de la même nature.

Le *cœur* est petit, le muscle a une coloration brunâtre très-prononcée (atrophie pigmentaire). — Il n'y a pas de lésion des orifices ni des valvules. — Les gros vaisseaux sont également sains.

Système musculaire. — Il est impossible de faire la dissection de tous les muscles; mais on obtient l'autorisation d'en examiner un assez grand nombre. D'une façon générale, tous ceux qui sont mis à nu, sont grêles, un peu pâles; mais cependant assez rouges. Il en est ainsi des muscles des gouttières

Digitized by Google

vertébrales, des pectoraux, des grands dentelés, des intercostaux, de la plupart des muscles du cou, excepté le splénius et complexus; des muscles de la paroi abdominale, des fléchisseurs superficiels des doigts. Les muscles des bras et ceux des membres inférieurs ne sont pas examinés.

D'autre part, on trouve un certain nombre de muscles plus notablement atrophiés que les autres, et qui s'en distinguent nettement par une coloration spéciale. Ils sont minces, très-pâles et ressemblent complétement et dans toute leur masse à des muscles de grenouille. Cette apparence extérieure est tout à fait la même que celle qu'on trouve dans les muscles atteints de paralysie saturnine.

Les principaux sont : trapèzes et rhomboïdes, splénius et complexus adducteurs du pouce, — radiaux externes et extenseurs de l'avant-bras, — ronds pronateurs, — carrés pronateurs. — Les autres muscles de l'avant-bras et de la main sont grêles mais se distinguent facilement par leur coloration encore rouge des muscles précédents. C'est ainsi que, par exemple, les interosseux, les lombricaux, les muscles des éminences thénar et hypothénar paraissent à peu près sains.

Le diaphragme n'est pas notablement plus mince qu'à l'état normal, son tissu est rouge et paraît sain.

Système nerveux. — La masse encéphalique n'offre pas d'altération, il en est de même des artères et des nerfs de l'encéphale.

La *moelle* paraît tout à fait saine à l'œil nu, on remarque seulement une atrophie extrêmement manifeste des racines antérieures dans toute la région cervicale. Les racines les plus grêles sont celles des 2e, 3e, 4e et 5e paires cervicales.

Le *grand sympathique* cervical paraît tout à fait sain, les ganglions sont peu volumineux ; mais offrent une couleur rosée normale.

Les gros troncs nerveux, ceux du plexus brachial, les nerfs phréniques, les ganglions spinaux ne semblent pas altérés à l'œil nu.

La *colonne vertébrale* est fortement courbée en avant. Cette déformation, analogue à celle que l'on rencontre si fréquemment chez les vieillards, est due sans doute à l'action du poids de la tête.

Examen histologique fait avec le concours de M. Vulpian.

Système musculaire. Tous les muscles qui ont conservé une couleur rouge, les intercostaux et les interosseux par exemple, n'offrent aucune altération. Les faisceaux primitifs sont peut-être un peu plus grêles que sur des muscles parfaitement sains ; la striation est bien conservée, mais on observe çà et là un léger dépôt granuleux qui ne masque pas les stries. Tous les muscles pâles offrent au contraire une altération très-avancée, partout la même.

Prenons comme exemple l'adducteur du pouce. La consistance des faisceaux musculaires est très-grande, la dilacération en est rendue difficile par l'abondance relative d'un tissu conjonctif très-serré.

Au microscope les faisceaux primitifs sont pour la plupart complétement trophiés et brisés par le fait de la préparation en fragments assez petits, disséminés au milieu du perimysium internum (pl. VII, *fig.* 11).

Les fibres les moins grêles sont constituées par des tubes de sarcolemme

Digitized by Google

contenant des fragments de substance musculaire taillés irrégulièrement par des fissures ou fentes transversales (*fig.* 11, *aa*). Ces blocs musculaires sont pressés les uns contre les autres ou laissent au contraire entre eux un certain espace au niveau duquel la gaîne est revenue sur elle-même. Dans d'autres tubes de sarcolemme on reconnaît çà et là des fragments plus petits et plus irréguliers de substance musculaire et une quantité très-abondante de noyaux (*fig.* 11, *bb*). Ceux-ci sont distribués d'une façon irrégulière. Tantôt isolés et entourés d'une zone plus ou moins grande de protoplasma granuleux, le plus souvent pressés les uns contre les autres, ils forment des groupes de 3, 4, 5, 6 ou 8 noyaux séparés les uns des autres par des fragments de tissu musculaire ou par un espace complétement vide (*fig.* 11, *cccd*).

Dans toutes les préparations on trouve des tubes tellement grêles qu'ils offrent à peine le diamètre d'un capillaire. Ils sont remplis de noyaux musculaires libres et dans quelques-uns on voit encore çà et là entre les noyaux, des fragments extrêmement minces de substance musculaire.

Tous les blocs de substance musculaire, quel que soit leur volume, sont faciles à reconnaître à cause de leur striation partout conservée. Tantôt on ne voit que la striation transversale, tantôt la striation longitudinale est également apparente. Çà et là on aperçoit un pointillé très-fin dû au dépôt de fines granulations qui ne sont pas assez abondantes pour masquer les stries et ressemblent à une poussière extrêmement ténue.

Aucune partie de ces muscles soit à l'œil nu, soit au microscope, n'offre les caractères de la dégénération graisseuse.

Le tissu conjonctif paraît très-abondant et montre, particulièrement le long des vaisseaux, des traînées plus ou moins considérables de noyaux multiples; mais cet épaississement du périmysium est plus apparent que réel. Il est la conséquence de l'atrophie très-avancée des fibres primitives.

Après quelques jours de macération dans l'alcool, les altérations musculaires offrent encore les mêmes caractères : quelques fragments musculaires paraissent plus granuleux ; mais, avec un grossissement suffisant, la striation est toujours apparente. — *Diaphragme :* La dissection complète de ce muscle montre qu'il n'est altéré dans aucune de ses parties; il a conservé sa coloration normale, excepté au niveau du centre phrénique du côté gauche où les faisceaux musculaires sont notablement plus pâles que celle des piliers. Au microscope les fibres des piliers sont parfaitement normales ; celles des parties les plus pâles sont comparativement plus grêles, la striation est bien conservée ; mais çà et là on observe un léger dépôt granuleux.

L'examen du diaphragme donne donc les mêmes résultats que celui des muscles des membres qui n'offrent pas d'atrophie véritable.

Système nerveux. *Grand sympathique.* — On fait des préparations avec les ganglions cervicaux, avec plusieurs des ganglions du cordon thoracique et de plus avec les ganglions semi-lunaires, soit à l'état frais, soit après plusieurs jours de macération dans l'alcool. Ces recherches ne fournissent que des résultats négatifs. *Nerfs :* Les nerfs périphériques que l'on avait recueillis à l'autopsie ont été malheureusement égarés. Mais voici les altérations que l'on constate dans les deux nerfs phréniques : ces troncs nerveux sont relative-

Digitized by Google

ment peu volumineux et un peu grisâtres et sur des préparations faites à l'état frais ou après macération dans l'alcool on observe un très-grand nombre de tubes atrophiés. Les uns sont presque vides et ne laissent apercevoir que quelques gouttelettes de myéline ou de graisse; d'autres dont le volume est normal sont remplis de myéline fragmentée et granuleuse. Il y existe cependant quelques tubes sains, mais ces derniers sont en plus petit nombre que les tubes altérés.

Comme on va le voir, cette altération est tout à fait la même que celle des racines antérieures des nerfs cervicaux.

Moelle. *Examen des racines.* — Les racines antérieures des 2e, 3e, 4e, 5e, nerfs cervicaux sont excessivement grêles, d'une coloration grisâtre, demi-transparentes. On les examine à l'état frais dans un peu d'eau rendue alcaline par l'addition d'une goutte de soude caustique, et de la même manière après quelques jours de macération dans une solution faible d'acide chromique.

Dans toutes les préparations on trouve la plupart des tubes nerveux plus ou moins atrophiés. Dans celles qui proviennent des racines de la 2e paire tous les tubes sont presque complétement vides ; dans quelques gaînes on voit çà et là des traînées de granulations brillantes d'aspect graisseux ; la myéline a totalement disparu.

Dans les racines de la 5e paire il existe un assez grand nombre de tubes sains ; mais les tubes malades dominent. Ceux-ci sont grêles, remplis de myéline finement fragmentée ; quelques-uns contiennent des traînées de granulations graisseuses.

Dans les racines postérieures des mêmes paires nerveuses les tubes sont sains. Il en est de même pour les racines des régions dorsale et lombaire.

Moelle. — Elle n'est pas examinée à l'état frais. On la fait durcir dans de faibles solutions d'acide chromique, et on en pratique des coupes minces par les procédés ordinaires, avec ou sans coloration, par le carmin.

Région cervicale. — La moelle a bien durci, et on fait, à ce niveau, un grand nombre de coupes transversales. On remarque tout d'abord, à la loupe, ou à l'aide d'un très-faible grossissement, un amincissement très-notable, mais symétrique, des cornes antérieures. Les faisceaux blancs ne sont pas altérés.

Sur une section faite au niveau de la deuxième paire cervicale, voici ce que l'on observe.

L'extrémité des cornes antérieures est constituée par une substance finement grenue, dans laquelle on voit un très-grand nombre de noyaux libres et de petites cellules contenant un ou quelquefois deux noyaux analogues aux noyaux libres. Sur plusieurs préparations, il est impossible d'apercevoir dans cette portion la moindre cellule nerveuse ; mais sur la plupart des autres, on voit çà et là, particulièrement sur les limites externes de la corne antérieure, des corpuscules irréguliers remplis de fines granulations jaunâtres et possédant un noyau à peine visible et un très-petit nucléole. Ces corpuscules offrent un ou deux prolongements grêles qui se perdent rapidement dans la substance voisine. Ce sont des cellules nerveuses atrophiées à peine reconnaissables, et devenues cinq à six fois plus petites qu'à l'état normal.

Digitized by Google

Dans le reste de la substance grise, à partir d'une ligne transversale qui passerait sur le bord antérieur de la commissure, on voit quelques cellules nerveuses peu volumineuses possédant un ou deux prolongements; quelques-unes à peine reconnaissables contiennent un noyau très-petit et quelques granulations pigmentaires. Les cellules les plus nombreuses et les plus normales correspondent au tractus intermedio-lateralis (*fig.* 12).

Les cornes postérieures paraissent à peu près normales. Les cellules nerveuses s'y présentent avec l'aspect et la disposition ordinaires ; mais on note encore dans la substance granuleuse fondamentale, un nombre abondant de noyaux libres.

Les commissures blanches et grises sont également riches en éléments nucléaires, surtout autour du canal central. Celui-ci est le siége d'une prolifération épithéliale qui en remplit complétement la lumière.

Dans le sillon antérieur, on trouve un gros vaisseau à paroi épaisse, couverte de noyaux, et au moment où il arrive au fond du sillon, il est entouré par une masse granuleuse abondante.

Tous les vaisseaux que l'on aperçoit dans les préparations, sont extrêmement épaissis; les plus gros offrent deux parois, l'une hyaline épaisse sans noyaux, l'autre externe composée d'un tissu conjonctif rempli de noyaux extrêmement abondants. Il existe constamment de chaque côté du canal central sur les limites externes des commissures, une ou deux fentes irrégulières au centre desquelles on aperçoit la coupe transversale de deux ou trois artérioles très-épaissies. Ces sortes de lacunes paraissent être le résultat d'une exsudation périvasculaire, qui a disparu actuellement par le fait de la préparation.

Tous les capillaires que l'on peut suivre à l'intérieur de la substance grise, et particulièrement dans les cornes antérieures, offrent également une sclérose très-manifeste, et les plus gros sont entourés d'un espace clair, lacuneux, dont l'origine est sans doute la même que celle des fentes des commissures.

L'examen d'une vingtaine de coupes faites au niveau de la région cervicale, prouve que l'atrophie des cornes antérieures et des cellules nerveuses atteint son maximum de développement au niveau des deuxième et troisième paires cervicales.

Il existe cependant un petit nombre de coupes où l'on aperçoit à la partie tout à fait antérieure des cornes, une ou deux cellules à peu près normales, avec quatre ou cinq prolongements. Sur toutes les autres coupes, les cellules ont complétement disparu ou bien sont remplacées par les corpuscules que nous avons décrits, et qui sont souvent difficiles à retrouver au milieu des noyaux abondants de cette région.

Au niveau des deuxième et troisième paires cervicales, il n'y a aucune différence entre la partie droite et la partie gauche de la moelle. Vers le commencement du renflement cervical, la corne droite est plus atrophiée que la gauche ; elle est traversée dans l'étendue de plusieurs millimètres par un vaisseau très-épaissi visible à l'œil nu et séparé par un large espace clair, du reste de la substance voisine. Plus bas, la symétrie reparaît.

Les altérations précédemment décrites se retrouvent avec les mêmes caractères jusqu'au niveau de la cinquième paire. En ce point, quelques cellules

Digitized by Google

nerveuses à peu près normales réapparaissent dans l'épaisseur des cornes antérieures. Elles sont encore peu nombreuses, très-espacées, et se montrent soit à l'extrémité antérieure de la corne, au nombre de quatre, cinq ou six de chaque côté ; elles paraissent aussi plus abondantes à l'extrémité externe de cette corne et dans le tractus intermedio-lateralis.

Régions dorsales et lombaires. — Au-dessous du renflement cervical, la moelle a mal durci, elle est friable dans l'étendue de plusieurs centimètres. Cependant on parvient à obtenir quelques préparations suffisamment nettes au niveau des régions dorsales et lombaires, où l'on constate une intégrité à peu près complète de la substance blanche et de la substance grise. Les cellules nerveuses à ce niveau paraissent aussi nombreuses et aussi bien développées que sur une moelle saine quelconque.

Région bulbaire. — L'étude de la portion bulbaire de la moelle montre que jusqu'au voisinage du plancher du quatrième ventricule, la substance grise contient encore dans ses parties antérieures, des cellules nerveuses atrophiées n'offrant que des prolongements grêles, un noyau peu volumineux. Il existe aussi à ce niveau un épaississement notable des vaisseaux et une multiplication des noyaux du tissu interstitiel, et, de plus, une infiltration assez abondante de corpuscules amyloïdes. Le plancher du quatrième ventricule n'est pas étudié.

Pour résumer très-brièvement l'observation précédente, nous dirons que chez un malade qui a offert pendant sa vie les symptômes habituels de l'atrophie musculaire progressive, on a trouvé à l'autopsie des lésions des muscles, des nerfs et des racines antérieures et de plus des altérations de la moelle.

Il est clair que cette dissémination des altérations dans les systèmes nerveux et musculaires est soumise à une certaine loi, que ces lésions diverses doivent s'enchaîner d'une manière pour ainsi dire fatale ; mais pour en comprendre la filiation il est indispensable de connaître exactement la nature de chacune de ces lésions et de comparer le fait précédent dans tous ses détails à ceux qui sont actuellement connus. Nous nous occuperons tout d'abord de l'anatomie pathologique et dans cet ordre d'idées une première chose attire attention ; c'est l'altération de la moelle.

On sait très-bien que M. Cruveilhier[1] fut d'abord très-étonné de ne rencontrer dans une première autopsie que des lésions du système musculaire. Guidé par un raisonnement physiologique excellent, il désirait ardemment trouver dans les centres nerveux l'explication de sa « paralysie musculaire atrophique. »

[1] Cruveilhier. *Bulletin de l'Acad. de Méd.* 1855.— Id. — Sur la paralysie musculaire atrophique. (*Arch. génér. de médecine*, 5e série, t. VII. Janvier 1856.)

Digitized by Google

Aussi, heureux de découvrir, en 1853, dans la célèbre autopsie de Lecomte l'atrophie des racines antérieures, il ne se regarde pas comme complétement satisfait, et il établit d'une façon très-rigoureuse que c'est dans la substance grise de la moelle qu'il faudra chercher le point de départ de l'atrophie des racines antérieures des nerfs spinaux. On peut dire que devançant les faits, et avec une remarquable pénétration, M. Cruveilhier a su s'élever dès l'origine de la question à la conception la plus juste et la plus vraie; et, sous ce rapport, il n'a rien laissé à faire à ses successeurs. Nous verrons, en effet, que les détails anatomiques découverts à l'aide du microscope ne sont que la confirmation de cette opinion nettement formulée en 1855.

D'ailleurs cette lésion de la moelle si heureusement soupçonnée ne fut pas longue à démontrer. M. Luys[1] le premier en France en donne une description sommaire, mais exacte en 1860. Dans la substance grise qui correspond aux racines atrophiées, il trouve une vascularisation et une exsudation anomales, et, fait plus important, les cellules nerveuses ont disparu, aussi bien dans les cornes antérieures que dans les postérieures.

Depuis cette époque cette disparition des cellules nerveuses a été retrouvée par plusieurs observateurs et particulièrement par L. Clarke.

La première observation dans laquelle cet anatomiste eut l'occasion d'examiner avec soin la moelle date de 1861[2].

Il s'agissait d'un cas d'atrophie musculaire chez un homme de 65 ans. La moelle était atteinte particulièrement dans la substance grise de lésions dont la distribution répondait parfaitement aux symptômes observés pendant la vie.

En 1862[3] le même auteur publie un nouveau fait du même genre que nous reproduisons ici, en abrégé, pour donner une idée exacte des altérations médullaires.

[1] Luys. Lésions histologiques de la substance grise de la moelle. (*Gaz. Méd.* 1860.)

[2] *Archiv. of Med. Beales.* 1861. p. 1. — Sur un cas important d'atrophie musculaire accompagnée de lésions de la moelle. (Observ. clinique de Gairdner, examen de la moelle fait par L. Clarke.)

[3] Lockhart Clarke et Radcliffe. On important case of paralysis and muscular atrophy with disease of the nervous centres (*British medico-chirug. Review.* July 1862.)

Digitized by Google

PREMIÈRE PARTIE. — *Remarques cliniques et nécroscopiques par M. Radcliffe*[1].

M. B..., âgé de 40 ans, originaire des États-Unis d'Amérique ayant été autrefois chirurgien militaire, entra le 17 avril 1861 au Westminster-Hospital, dans le service de lord Radcliffe.

Antécédents. — Belle santé jusqu'à il y a 2 ans, malgré débauches et ivrognerie habituelles.

Il y a 2 ans : coup de soleil. — Un mois plus tard faiblesse des extrémités supérieures qui l'obligea à quitter l'armée. — Il vint en Angleterre il y a 13 mois. — Mal de mer incessant pendant le voyage ; à son arrivée, maigreur et faiblesse extrêmes. — Entré à Guy's-Hospital dans le marasme, avec paralysie presque complète des extrémités supérieures (quelques traces d'excitabilité électrique). — Déglutition et articulation difficiles. — Traitement tonique.

État actuel. — Le malade est alité. — Teint pâle et transparent. — Facies éveillé et intelligent.

Maigreur extrême surtout des bras.

Les extrémités supérieures sont dans la demi-flexion, les muscles atrophiés sont tendus et durs, dépourvus de motilité volontaire et électrique, sauf quelques contractions fibrillaires dans les deltoïdes et les grands pectoraux sous l'influence d'un courant induit.

Le malade pouvait mouvoir lentement les membres inférieurs. — La station était impossible. Abolition des mouvements réflexes.

Sensibilité normale dans tous ses modes. — Intelligence intacte. — Insomnie.

Phonation ou plutôt articulation des sons presque abolie, — quand il veut parler, il n'émet que des sons faibles et incompréhensibles.

La langue est diminuée de volume de moitié, — flasque, et très-lente à se mouvoir. — Déglutition très-lente et difficile. — Appétit assez bon. — Légère constipation. — Miction et urines normales.

Gêne respiratoire avec soupirs fréquents et immobilité des parois costales.

Pouls 90, assez fort.

Aucune douleur, — pas de sensibilité à la pression le long du rachis.

L'auscultation et la percussion ne révèlent rien.

Le 22 avril, — *mort subite* pendant la nuit, dans un accès de dyspnée sans accidents précurseurs.

Nécropsie. — Pratiquée 12 heures après la mort.

Rigidité cadavérique générale. — Pas de traces, de lésions extérieures.

Cœur pâle et petit. — Poumons un peu engorgés de sang.

Viscères abdominaux sains.

DEUXIÈME PARTIE. — *Examen des centres nerveux par M. Lockhart Clarke.*

Dans ce fait les principaux symptômes observés, paralysie étendue et atrophie musculaire, s'expliquent si bien par les lésions des centres nerveux

[1] Cas de paralysie et atrophie musculaire avec lésion des centres nerveux ; par C. P. Radcliffe et Lockhart Clarke.

Digitized by Google

trouvés après la mort, que nous devons considérer cette observation comme des plus remarquables. Ce fait montre l'insuffisance de l'examen usuel des centres nerveux qui aurait fait croire à une simple atrophie musculaire progressive.

Moyen d'examen employé. — D'abord examen microscopique à l'état frais puis division de la moelle rachidienne et de la moelle allongée en plusieurs parties par des coupes transversales. — Ces segments furent plongés dans une solution faible de bichromate de potasse (1/400) et laissés pendant deux jours dans un endroit frais. — Puis ils furent placés dans une solution d'acide chromique (1/200), et au bout d'un mois, on en fit des coupes fines avec le rasoir humecté d'alcool. Ces coupes furent traitées par la glycérine étendue et examinées à des grossissements divers sous des verres à recouvrir. — Quelques-unes furent préparées par la méthode particulière à L. Clarke[1].

La moelle lombaire présentait un diamètre normal ; mais les coupes transversales faisaient voir que vers le milieu du renflement, les cornes antérieures étaient diminuées dans leur étendue. — Les cellules nerveuses qui composaient les grandes agglomérations se trouvaient considérablement diminuées de nombre, mais à des degrés différents suivant les points examinés. Dans les coupes examinées à l'aide de la glycérine, on ne trouvait aucun vestige des cellules disparues, mais dans les coupes correspondantes préparées d'après le procédé de l'auteur, on les voyait distinctement, même à un faible grossissement, à côté des autres cellules, mais altérées de forme, et atrophiées. Aucune d'elles ne dépassait par le volume les noyaux des cellules saines voisines; la plupart étaient encore plus petites, sans traces de noyaux ou de contenu granuleux distinct, d'une forme étoilée irrégulière, recoquevillées.

Le canal central de la moelle avait ses dimensions normales, mais l'épithélium était hyperplasié avec accumulation de noyaux épithéliaux et de fibrilles.

Dans le tiers supérieur du renflement lombaire les cornes antérieures étaient peu altérées, mais il y avait la même hyperplasie épithéliale dans le canal central ; plus loin, principalement dans la commissure postérieure, on voyait dans certaines coupes de petites plaques irrégulières ou arrondies formées par une substance claire ou finement granuleuse, qui semblait avoir été demi-liquide ; quelques corpuscules amylacés; et çà et là dans la substance grise antérieure, les vaisseaux paraissaient plus gros qu'à l'état sain.

Les cornes postérieures étaient normales.

Dans la moelle dorsale, la substance grise présentait des lésions assez prononcées, avec des changements de rapports curieux. — En général, les colonnes vésiculaires postérieures étaient saines, mais dans certaines coupes la colonne gauche était plus petite, et souvent les colonnes avaient perdu leur symétrie. — Par la même cause apparemment, le reste de la substance grise postérieure ainsi que les parties voisines du canal central étaient déformés et déplacés.

Dans toutes ces coupes, le tissu pâle qui entoure le canal était plus abondant qu'à l'état sain. Dans nombre de points, latéralement surtout, sa place

Digitized by Google

était occupée par l'épithéluim, ou par les noyaux granuleux accumulés. Dans sa partie postérieure, qui constitue la commissure entre les colonnes vésiculaires, on trouvait des lésions manifestes.

Dans la majorité des coupes certaines fibres nerveuses de cette commissure étaient altérées, entièrement disparues, ou fragmentées et entremêlées de granulations; on trouvait également dans cette commissure et autour du canal, de petites espaces renfermant une substance transparente ou plus ou moins granuleuse. — Ceci se voyait particulièrement à la partie moyenne de la région dorsale, surtout autour des vaisseaux, qui, parfois altérés et dégénérés, semblaient avoir été le point de départ de cette lésion. — Dans cette même région : asymétrie des colonnes vésiculaires postérieures, quant au volume, à la forme et à la position.

La partie supérieure de la moelle dorsale était moins altérée; on ne voyait qu'une légère hyperplasie de l'épithélium et du tissu connectif autour du canal. Mais il en était tout autrement dans la région cervicale. — Le renflement brachial n'existait plus en tant que renflement (son diamètre étant le même que celui du reste de la moelle cervicale). Sur des coupes transversales de la région brachiale on voyait facilement que les cornes antérieures étaient atrophiées et déformées, surtout dans les parties inférieure et moyenne. — Dans les coupes fines, examinées avec glycérine étendue et grossissement de 500 d., je fus surpris de trouver à peine quelques vestiges des groupes considérables de cellules qui se voient à l'état normal dans ces points; à leur place ne se voyaient qu'une ou deux cellules. Mais en examinant des préparations obtenues par mon procédé, grâce à la clarté des contours, on retrouvait avec des grossissements inférieurs, les groupes entiers de cellules, mais ces dernières étaient singulièrement altérées. — Elles étaient atrophiées, racornies, et contractaient d'une manière frappante avec les cellules saines voisines. Les cellules restées à l'état sain, quoique rares, étaient plus nombreuses dans la partie supérieure de la région brachiale [1]. — Au niveau de la quatrième paire cervicale, les cornes antérieures étaient étroites, pointues et dirigées en dedans à un degré anomal. Les cornes postérieures étaient de même peu larges, et les colonnes vésiculaires postérieures étaient diminuées de largeur.

Dans le *tractus intermedio-lateralis*, qui est large et saillant vers la 3e paire, les cellules étaient atrophiées et déformées. Ce tractus, comme je l'ai démontré, est en connexion avec certaines racines du nerf spinal; tandis que d'autres origines du même nerf partent de la corne antérieure dans laquelle existait une atrophie des cellules nerveuses.

La substance blanche de la moelle en général, mais surtout de la région cervicale, était plus ou moins atrophiée ou dégénérée.

L'altération se remarquait principalement dans le cylindre axis qui le plus souvent était réduit de moitié. Entre les fibres, le tissu connectif était hypertrophié, dans la région cervicale les racines antérieures des nerfs étaient manifestement diminuées de volume.

[1] Voir la fig. 13. Pl. VII, faite d'après L. Clarke, dans laquelle les cellules atrophiées *a,a*, sont représentées à côté de cellules prises dans la même région sur une moelle saine et vues au même grossissement.

Digitized by Google

La moelle altérée n'était nulle part parfaitement saine. Vers son extrémité inférieure, on ne trouvait que quelques traces d'atrophie des cellules nerveuses, de la substance grise antérieure avec une hyperplasie du tissu connectif de la substance blanche. Mais entre les extrémités inférieures des corps olivaires et le quatrième ventricule les altérations étaient beaucoup plus étendues et plus accentuées. Dans ces limites se trouve la majeure partie des tractus gris ou vésiculaires où les nerfs hypoglosses prennent leur origine.

Au-dessus du calamus scriptorius, ces tractus ou colonnes cylindriques de cellules nerveuses constituent en partie le plancher du 4e ventricule dans le voisinage de la ligne médiane. Ces tractus sont constitués par de grosses cellules multipolaires analogues à celles des cornes antérieures de la moelle. Or, ces colonnes grises étaient en plusieurs points réduites de volume d'un tiers, et ailleurs de moitié ; leurs cellules étant, comme celles des cornes antérieures, plus ou moins atrophiées. Les racines de l'hypoglosse prises dans leur trajet à travers la moelle altérée n'avaient en quelques points que la moitié de leurs dimensions normales ; dans d'autres points on les distinguait à peine.

Le noyau central des cellules qui est l'origine des racines supérieures du nerf spinal n'était pas sensiblement altéré.

Les corps olivaires, avec leur commissure radiée transversale étaient sains : nulle part leurs cellules n'étaient altérées ; mais derrière eux, dans la partie centrale de la moelle altérée, quelques-unes des cellules situées parmi les plexus arciformes transversaux, ainsi que les cylindres axis des fibres longitudinales étaient altérés.

Le 4e ventricule, le pont de Varole, et tout l'encéphale sauf une circonvolution superficielle, étaient sains. La circonvolution malade était la circonvolution qui longe la scissure longitudinale. Sur une longueur d'un pouce environ, vers la partie moyenne, les membranes adhéraient fortement à la substance grise, laquelle était ramollie, de sorte qu'on ne pouvait enlever la pie-mère sans déchirer la pulpe.

En comparant au fait précédent ceux qui se rapportent à des cas bien nets d'atrophie musculaire progressive, c'est-à-dire celui publié avec G. Lewis Cooper[1], en 1866, et un autre avec J. H. Jackson en 1867[2], on peut résumer ainsi les altérations que L. Clarke a décrites dans cette affection.

La moelle paraît habituellement saine; dans quelques cas, la pie-mère est un peu hyperémiée. La consistance du tissu médullaire, à moins de complications que nous laissons actuellement de côté, est normale.

Au microscope, on constate une dilatation et une varicosité

[1] G. Lewis Cooper. *Medico-chirur. Transactions*, 1866, p. 171.

[2] J. H. Jackson et Lockhart Clarke. Cas d'atrophie musculaire progressive. (*Med. chir. Transact.* 1867, p. 489.)

Digitized by Google

des artérioles; mais habituellement les vaisseaux ont une structure normale en dehors des points altérés. Autour d'eux, et à divers endroits de la substance grise, particulièrement dans les cornes antérieures et les commissures, on trouve une exsudation granuleuse, quelquefois une infiltration sanguine. La substance nerveuse voisine est plus ou moins désagrégée; dans quelques cas, elle est tout à fait fluide. Il en résulte que les coupes présentent çà et là, particulièrement autour des vaisseaux, des espaces clairs ou lacuneux. Lorsque le même processus porte sur la substance blanche, la myéline se trouble ou se fragmente, se détache du cylindre d'axe. Tels sont les principaux caractères qui constituent l'altération à laquelle L. Clarke a donné le nom de « *désintégration granuleuse.* »

Mais à côté de ces petits foyers de désagrégation, on trouve un fait anatomique, qui semble marcher de pair avec eux, c'est celui qui avait été déjà indiqué par M. Luys, la disparition des cellules nerveuses. Celles-ci deviennent irrégulières, plus petites, elles semblent se ratatiner et enfin elles peuvent complétement disparaître. Au début, elles offrent encore un noyau peu volumineux et un nucléole, la matière granuleuse devient plus claire, moins abondante; plus tard, elles se transforment en corps irrégulièrement étoilés, qui ressemblent à des éléments de tissu conjonctif.

(*A suivre.*)

Digitized by Google

X

NOTE

SUR UN CAS DE MÉNINGITE SPINALE

ET DE

SCLÉROSE CORTICALE ANNULAIRE DE LA MOELLE ÉPINIÈRE

Par A. VULPIAN.

Bien que les observations relatives à des cas de sclérose de la moelle épinière se soient multipliées dans ces dernières années, il était permis de présumer qu'on n'avait pas encore vu toutes les formes anatomiques et cliniques que peut présenter cette lésion. Dans le cas dont nous allons rapporter l'histoire, la lésion de la moelle épinière diffère, au point de vue de sa distribution, des lésions analogues observées jusqu'ici, et, sous ce rapport, il mérite d'être publié. Il s'agit, en effet, d'une sclérose corticale et annulaire de la moelle épinière, dans toute la longueur de cette partie des centres nerveux.

Obs. — La nommée B. Léonore, couturière, âgée de 62 ans, entre à la Salpêtrière, le 7 novembre 1861, atteinte d'une paraplégie incomplète. Lorsqu'on la vit pour la première fois, en 1862, elle était dans son dortoir, bâtiment Saint-Charles. On recueillit alors les renseignements suivants sur ses antécédents.

Réglée à douze ans et demi, elle a eu cinq enfants. La ménopause a eu lieu à quarante-six ans. Elle n'a jamais habité un logement humide, n'a eu ni rhumatisme articulaire, ni autre maladie aiguë. Cependant elle était très-nerveuse et elle aurait eu même, jusqu'à l'âge de 31 ans, des attaques de nerfs qui paraissent avoir eu le caractère hystérique. A l'âge de 38 ans, elle aurait éprouvé pendant quelque temps des douleurs très-vives dans le membre supérieur gauche, depuis le coude jusqu'à la main. Elle attribue l'origine de sa maladie à son retour d'âge, mais sans en donner aucune raison sérieuse.

Digitized by Google

Le début ne paraît même remonter qu'à une époque plus récente. C'est, en effet, dix ans avant son entrée, à la suite d'une métrorrhagie qui a duré huit jours, qu'elle a commencé à ressentir de la faiblesse des membres inférieurs, avec engourdissement, mais sans douleurs, soit dans ces membres, soit dans la région rachidienne. Il n'y a eu aucun trouble soit de la vision, soit des mouvements des globes oculaires. Elle aurait eu, si l'on en croit ses souvenirs, un peu d'incoordination des mouvements des membres inférieurs, car elle embarrassait, dit-elle, ses jambes dans celles des personnes qui lui donnaient le bras. Elle aurait eu aussi, dans les premiers temps, une céphalalgie assez vive.

La faiblesse des membres inférieurs augmente progressivement, mais lentement; la malade ne peut bientôt plus marcher que difficilement et en s'appuyant, soit sur une chaise, soit sur le bras d'une autre personne. Elle serait entrée deux fois à l'hôpital et n'aurait été soumise à aucun traitement bien suivi. Pendant le second séjour qu'elle a fait à l'hôpital (service de M. Monneret, deux ans après le début de la maladie), la céphalalgie dont elle souffrait aurait été beaucoup plus violente, et au bout de huit jours de cette exacerbation, la paralysie des membres inférieurs serait devenue complète. Deux mois après, elle retourne chez elle, étant encore complétement paralysée; un mois plus tard, les mouvements redeviennent possibles et la malade recommence à marcher, aussi péniblement qu'auparavant. Depuis lors et jusqu'à son entrée à la Salpêtrière, il ne s'est produit aucun changement dans l'état de ses membres inférieurs.

Au moment où l'on recueillit ces renseignements assez incomplets, en 1862, on constata que les membres inférieurs offraient une faiblesse assez considérable, égale d'ailleurs des deux côtés. La malade pouvait cependant se tenir debout et marcher en s'appuyant sur les barreaux des lits, ou à l'aide de béquilles. En marchant, elle lançait un peu ses pieds en avant. Pas d'atrophie marquée des membres inférieurs : au lit, lorsqu'elle avait l'une des jambes fléchie sur la cuisse, elle repoussait vigoureusement et facilement la main qui cherchait à s'opposer au mouvement d'extension de la jambe. Ses membres étaient agités parfois par des soubresauts involontaires et spasmodiques.

Il y avait un affaiblissement considérable de la sensibilité pour les impressions soit de toucher, soit de douleur. Lorsqu'elle marchait, elle avait une sensation de coton sous les pieds. Elle disait qu'elle *ne perdait* pas ses membres inférieurs dans son lit. Amblyopie de l'œil gauche. Constipation opiniâtre. Rétentions fréquentes d'urine.

En 1866, le 11 mai, la malade entre à l'infirmerie, salle Saint-Thomas, 7.

A cette époque, on étudie de nouveau l'état de la sensibilité et de la motilité des diverses parties du corps.

Membres inférieurs. — La sensibilité y est très-affaiblie. Le tact est aboli dans toute l'étendue des jambes et de la face dorsale des pieds et des orteils ; la face plantaire de ces mêmes parties, au contraire, a conservé sa sensibilité tactile à peu près au degré normal. La sensibilité tactile n'est que diminuée dans la région des cuisses ; la malade y sent les pressions, le frottement léger, mais d'une façon obtuse. L'algesthésie est très-diminuée dans les membres

Digitized by Google

inférieurs, il en est de même de la thermesthésie. Le chatouillement de la plante des pieds est perçu ; il provoque une sensation désagréable et des mouvements réflexes. La malade ne perd jamais ses jambes dans son lit ; elle sait toujours où elles sont. Douleurs spontanées, comparées à des élancements ; il y aurait quelquefois en même temps des secousses convulsives dans les membres inférieurs ; ces douleurs reviennent fréquemment et sont quelquefois très-intenses.

La malade, étant au lit, soulève assez facilement ses membres inférieurs ; elle les maintient soulevés sans oscillations bien manifestes. Elle peut marcher encore, soit avec deux béquilles, soit en étant soutenue par une autre personne ; elle lance un peu en avant sa jambe gauche qui paraît plus faible que la droite.

Membres supérieurs. — Fourmillements dans les doigts ; les contours des objets sont perçus d'une façon un peu obtuse et mal appréciés. La sensibilité au tact est très-affaiblie. Douleurs spontanées, très-vives par moments. La compression du nerf cubital ne produit aucun phénomène anormal. La malade peut coudre.

Il y a un peu d'affaiblissement de la vue ; les pupilles ont un diamètre égal ; pas de déviation oculaire.

La sensibilité cutanée est très-affaiblie, au niveau des apophyses épineuses, depuis la partie inférieure de la colonne vertébrale jusqu'au milieu de la région cervicale ; elle paraît s'accroître sur les parties latérales du tronc ; mais elle est à peu près abolie sur la région dorsale du tronc.

Aucun trouble de l'intelligence.

On prescrit de l'iodure de potassium, le 26 mai 1866. La malade sort, sur sa demande, le 10 juin suivant, sans qu'il se soit produit encore aucune modification des divers symptômes qu'elle présentait lors de son entrée.

Elle revient à l'infirmerie, salle Saint-Mathieu, 17, le 17 décembre 1867. Elle s'est affaiblie beaucoup dans les derniers temps, elle dit qu'elle ne peut plus marcher. Lorsqu'elle est au lit, elle remue assez bien les jambes ; si on la fait lever, elle se cramponne à son lit ou au bras de l'infirmière, et se met à trembler de tout le corps, la tête penchée en avant. Le tremblement est plus fort dès qu'elle cherche à marcher. La résistance du sol est moins bien sentie que dans l'état normal. La malade ressent toujours des élancements douloureux comme par le passé ; lorsqu'elle reste assise hors de son lit, pendant quelques heures, elle est prise d'étourdissements et de transpiration abondante, et dit qu'elle a alors de la fièvre.

Vue de l'œil droit affaiblie depuis plusieurs années. Tache très-petite de la cornée ; cataracte commençante. Pupilles égales.

L'état de la sensibilité est le même que lors de l'entrée précédente de la malade à l'infirmerie. Les yeux étant fermés, la malade met assez facilement l'extrémité de l'un ou de l'autre index sur le bout de son nez.

Cœur ; souffle assez fort, maximum au premier temps et à la pointe.

Petite quantité d'albumine dans l'urine.

On donne deux pilules contenant chacune 1 centigramme de nitrate d'argent.

Digitized by Google

Un mois environ après l'entrée de la malade, le souffle cardiaque a beaucoup diminué.

Quelques jours auparavant s'était développée une stomatite comme furonculeuse ; et vers la fin du mois de mars on voit se produire un anthrax assez étendu, à la région du sacrum. — Pas de glycosurie pendant toute la durée de cette affection, mais on constate un léger degré de polyurie (2 litres environ d'urine dans les vingt-quatre heures).

La malade a pris trois pilules de nitrate d'argent, à partir du 19 février 1868. Elle sort, peut-être un peu améliorée, le 12 mai 1868.

Elle rentre, salle Saint-Vincent, 9, le 25 septembre 1868. Elle ne marche plus depuis plusieurs mois. Depuis sa sortie, elle a eu, à plusieurs reprises, des douleurs dans les membres inférieurs et supérieurs, les régions costales et dorsale. Le jour même de son entrée, elle a une crise de douleurs fulgurantes dans la jambe gauche et dans la partie du pied où se distribue le saphène péronier. Lorsqu'elle a ces crises, le cou-de-pied se tuméfie surtout du côté de la malléole externe.

Il y a un affaiblissement musculaire assez prononcé, surtout dans le membre inférieur du côté gauche. La malade meut ses jambes dans son lit, mais avec faiblesse, et, lorsqu'une des jambes est fléchie sur la cuisse, il ne faut qu'un effort peu considérable pour triompher des efforts volontaires d'extension.

L'état de la sensibilité a peu changé, cependant on note que le tact existe à la face dorsale des orteils. Le moindre attouchement y est senti, et la malade précise très-nettement le point qui est touché.

Intelligence intacte.

Frottements et craquements dans les articulations des genoux.

Cœur. — Bruit de souffle, maximum au premier temps et à la pointe.

Rétention d'urine ; la miction a lieu par regorgement, et l'urine contient du pus et un peu de sang.

Dans le courant du mois de novembre, il y a une légère attaque d'arthrite du genou gauche.

Affaiblissement progressif ; eschare à la région du sacrum ; mort le 24 novembre 1868, à l'âge de soixante-neuf ans.

Autopsie faite le 30 novembre 1868.

Corps très-amaigri.

Cavité thoracique. — Poumons. — Un peu de dilatation des bronches. Dans le sommet de chaque poumon, on trouve une caverne ancienne communiquant largement avec une bronche. Pas d'abcès, pas de gangrène.

Cœur. — Boutonnières dans les valvules aortiques près de leur bord libre. Plaques scléreuses au niveau de la face ventriculaire des valves de la valvule mitrale. Pas de rétrécissement sous-aortique.

Cavité abdominale. — On trouve un abcès situé en arrière de l'aorte, entre les deux piliers du diaphragme. Pas de lésion des corps vertébraux à ce niveau ; cet abcès semblerait plutôt avoir des relations d'origine avec un autre abcès situé en arrière du rectum et communiquant avec l'eschare très-profonde de la région du sacrum.

Digitized by Google

On trouve dans la vessie les lésions d'une cystite intense, avec plaques gangréneuses. Dans le petit bassin, nombreuses traces de péritonite ancienne.

Articulation du genou gauche. — Injection de la membrane synoviale. Les cartilages offrent un aspect grenu et une consistance un peu molle, indiquant une altération ancienne.

Cavité cranienne. — Pas de lésion du crâne ni de la dure-mère.

L'encéphale, avec ses membranes, pèse 1110 grammes.

Les artères de la base offrent des plaques scléro-athéromateuses disséminées, dont quelques-unes sont assez larges. Au niveau de la réunion des deux artères vertébrales, la basilaire présente une dilatation assez prononcée, un peu fusiforme, dans une longueur de 1 centimètre environ.

Les nerfs de la base de l'encéphale sont sains, à l'exception des nerfs olfactifs dont les processus sont très-atrophiés, et des nerfs optiques qui ont, tous deux, un diamètre moindre que dans l'état normal et qui offrent tous deux une sclérose très-nette (teinte grisâtre, un peu ambrée) de leur couche corticale. Cette lésion (sclérose corticale) est surtout assez considérable du côté gauche où la partie corticale altérée du nerf optique a plus d'un demi-millimètre d'épaisseur. La partie centrale du nerf, qui a conservé son état sain, tranche très-nettement, par sa coloration blanche, sur la portion sclérosée. Cette partie centrale, vue sur les coupes n'est pas d'ailleurs régulièrement arrondie; son contour offre des sinuosités très-marquées.

Les méninges cérébrales s'enlèvent facilement, sans entraîner, en aucun point, la couche superficielle des circonvolutions.

Aucune lésion des parties superficielles ou profondes du cerveau proprement dit. État sain des corps striés et des couches optiques. Aucune trace de sclérose.

A la face inférieure de la protubérance annulaire, on trouve, de chaque côté du sillon médian, des traînées transversales de sclérose, interrompues par les fibres blanches superficielles de cette partie. Ces traînées sont surtout marquées à droite. Quelques-uns des fascicules blancs qui séparent les traînées de sclérose sont manifestement entamés, interrompus dans leur longueur. Aucune lésion des parties profondes de la protubérance annulaire.

Sur le pédoncule cérébelleux antérieur gauche, on voit des stries grises, entremêlées de stries blanches, dirigées selon la longueur du pédoncule. La surface du faisceau triangulaire de l'isthme, de ce côté, est également un peu grise; et il en est de même du pourtour du tubercule quadrijumeau postérieur gauche.

Sur le pédoncule cérébelleux antérieur droit, il y a une sclérose de tout le bord interne et de la partie contiguë au tubercule quadrijumeau postérieur correspondant. Le faisceau blanc, ainsi entamé, paraît comme déchiqueté sur la ligne qui limite la sclérose. Il y a aussi une sclérose superficielle du faisceau triangulaire de l'isthme du côté droit, dans la région la plus rapprochée du tubercule.

Aucune de ces diverses plaques de sclérose ne dépasse la couche la plus superficielle.

Aucune lésion des diverses parties du cervelet.

Digitized by Google

Moelle épinière. — En examinant la face postérieure de la moelle, on reconnaît, au travers de l'arachnoïde, que les faisceaux postérieurs ont une teinte grisâtre bien manifeste dans la région cervicale. Dans cette région, il y a un peu d'épaississement de l'arachnoïde spinale. Au-dessous de cette région, bien qu'on aperçoive encore par transparence la teinte grisâtre des faisceaux postérieurs, cette modification est cependant plus difficile à bien voir à cause de l'épaississement assez considérable des membranes, qui existe dans toute la longueur de la face postérieure. L'épaississement de l'arachnoïde n'est pas uniforme dans tous les points. On constate, sur la face postérieure, au niveau de la moitié inférieure de la région dorsale, des plaques arachnitiques de coloration gris blanchâtre, molles, allongées, ayant de 1 à 3 centimètres de longueur sur 3 à 4 millimètres de largeur. On trouve une plaque analogue d'épaississement sur la même face, au niveau du renflement dorso-lombaire. Il y a un peu de congestion, sur la face postérieure, au niveau du renflement dorso-lombaire.

Les méninges qui revêtent la face antérieure paraissent être à l'état normal.

On pratique des coupes à diverses hauteurs sur la moelle épinière, à l'état frais et l'on constate facilement l'existence d'une sclérose de la couche corticale de la moelle, avec prédominance, presque partout, du côté de la face postérieure. La disposition annulaire de la lésion n'était bien manifeste, avant toute macération qu'au niveau des deux tiers inférieurs de la région dorsale et dans la région aorto-lombaire. Nous nous contenterons d'indiquer les résultats de l'examen de tranches minces pratiquées sur la moelle, après six semaines de macération dans une solution aqueuse faible d'acide chromique. Mais auparavant il convient d'ajouter aux détails précédents que les *racines postérieures* des nerfs rachidiens paraissaient à peu près saines dans la région cervicale; à partir de cette région, il a semblé qu'elles étaient, dans tout le reste de la longueur de la moelle, un peu plus grêles que dans l'état normal et qu'elles offraient, en même temps, une coloration un peu grisâtre. Toutefois cette modification était évidemment beaucoup moins considérable que dans les cas d'ataxie locomotrice progressive. Les racines antérieures avaient le diamètre et l'aspect de l'état normal.

Examen de la moelle après macération dans la solution aqueuse d'acide chromique. Les tranches minces ont été colorées par la solution ammoniacale de carmin avant de subir la préparation ordinaire par l'alcool absolu, l'essence de térébenthine, puis le baume de Canada.

A la partie supérieure de la région cervicale (*fig.* 1), la couche corticale de la moelle est altérée sur toute la circonférence de l'organe; la lésion pénètre un peu dans l'intervalle des deux faisceaux postérieurs.

Un peu plus bas (*fig.* 2), au niveau de la partie supérieure du renflement cervical, la lésion est distribuée à peu près de la même façon.

Il en est encore à peu près de même au niveau de la partie inférieure du renflement cervical (*fig.* 3). Toutefois là il semble y avoir une rétraction bien réelle de la partie sclérosée des faisceaux postérieurs.

Les faisceaux postérieurs sont plus altérés dans la partie supérieure de la

Digitized by Google

région dorsale (*fig.* 4) ; ils sont réduits à moins de la moitié de leurs dimensions normales. C'est la partie profonde, contiguë à la commissure grise, qui est ici épargnée par la lésion. On voit encore que la partie postérieure des cornes postérieures est envahie par la sclérose.

Un peu plus bas, mais encore à la partie supérieure de la région dorsale (*fig.* 5), les faisceaux postérieurs sont réduits à un cinquième environ de leurs dimensions normales. Il ne reste plus d'intact, que la partie la plus profonde de ces faisceaux, sous forme de deux petits îlots contigus l'un à l'autre dans leur partie antérieure, un peu écartés en arrière. Sur cette tranche, on peut voir que la sclérose, qui occupe une couche si épaisse au niveau des parties postérieures et latérales, n'a altéré qu'une couche bien plus mince au niveau de la face antérieure et principalement sur l'un des côtés de cette face.

Un peu plus bas encore (*fig.* 6), la distribution de la sclérose est la même, si ce n'est que la couche altérée au niveau de la face antérieure est plus épaisse que sur la tranche précédente.

Vers le milieu de la région dorsale (*fig.* 7), la sclérose est moins profonde au niveau de la région postérieure et elle n'occupe qu'une couche très-mince au niveau de la face antérieure.

Au niveau de la partie inférieure de la région dorsale, à 2 centimètres environ au-dessus du renflement dorso-lombaire [1], la couche annulaire sclérosée est plus épaisse sur les régions antérieures et latérales que sur la région postérieure. En avant la lésion entame les deux faisceaux antérieurs sur leurs bords internes contigus au sillon antérieur, et pénètre en coin vers la commissure antérieure, mais s'arrête au niveau de la réunion des deux tiers antérieurs et du tiers antérieur dudit sillon.

Vers la partie supérieure du renflement dorso-lombaire, la sclérose est assez régulièrement annulaire, ayant sa plus grande épaisseur, d'une part au niveau du sillon antérieur, d'autre part au niveau de l'extrémité des cornes postérieures.

La sclérose se retrouve jusqu'à l'extrémité du renflement dorso-lombaire avec la même disposition annulaire; la substance nerveuse restée saine devient de plus en plus restreinte dans le cône inférieur de ce renflement ; il n'en existe plus qu'un faisceau très-grêle dans le *filum terminale*.

Sur toutes les coupes de la moelle épinière, on a pu voir que la lésion était à peu près symétrique ; cependant, comme le montrent les dessins, il y avait çà et là des inégalités d'épaisseur dans des points correspondants des deux moitiés. Sur les coupes faites, soit à l'état frais, soit après macération dans l'acide chromique, on a pu constater aussi que la ligne de démarcation de la lésion n'était pas régulière, mais qu'elle était au contraire un peu sinueuse ou même comme finement dentelée. L'examen à la loupe et mieux encore l'examen microscopique montraient que la lésion n'était pas brusquement limitée du côté de la partie profonde restée saine. Entre la couche complétement altérée et les parties saines, on voit une mince zone de transition, où

[1] Par suite d'un malentendu, cette coupe n'a pas été représentée.

Digitized by Google

un grand nombre de fibres nerveuses persistent saines au milieu du tissu altéré.

Les diamètres divers des coupes de la moelle ont semblé plus petits que dans l'état normal.

Il y avait un épaisissement considérable de la pie-mère et de l'arachnoïde, au niveau surtout de la face postérieure ; mais ces membranes paraissaient aussi un peu épaissies au niveau de la face antérieure : l'examen à l'œil nu de la moelle fraîche avait fait croire qu'elles étaient là à l'état sain. Dans la région dorso-lombaire, l'épaississement des méninges spinales sur la face antérieure était même assez prononcé.

Les vaisseaux superficiels, surtout l'artère spinale antérieure, ont paru un peu dilatés, et leurs parois étaient peut-être un peu épaissies.

Sur une des coupes (celle qui, pratiquée vers la partie inférieure de la région dorsale, n'a pas été représentée), on voyait très-nettement une grande lacune, en forme de boutonnière, commençant dans une des cornes antérieures et allant jusque dans la corne postérieure correspondante, lacune produite par une destruction de la substance grise.

La moitié correspondante de cette substance était notablement plus étroite que la moitié du côté opposé.

Partout la sclérose pénétrait plus ou moins profondément dans la partie postérieure des cornes postérieures de substance grise. Le tissu altéré de la moelle offrait exactement les mêmes caractères que dans les autres cas de sclérose, à savoir un épaississement considérable du réticulum de la substance blanche, avec disparition de la myéline des tubes nerveux ; on y trouvait quelques corps amyloïdes (peu nombreux) disséminés. Sur plusieurs points on a pu s'assurer que les filaments axiles existaient encore dans les parties les plus altérées.

Les cellules nerveuses ont conservé partout, dans la substance grise de la moelle, les caractères de l'état normal.

Sur une des coupes (région cervicale), on voyait un filet d'une racine postérieure pénétrer dans la moelle, au niveau de la couche corticale sclérosée. Il paraissait tout à fait sain en dehors de la moelle ; pendant son trajet au travers du tissu altéré, il semblait s'être coloré par le carmin de la même façon que ce tissu ; puis, on revoyait des fibres tout à fait saines, après leur entrée dans la portion non sclérosée du faisceau postérieur correspondant.

En résumé, il s'agit, dans cette observation, d'une femme morte à l'âge de soixante-neuf ans, de cystite purulente et gangréneuse et d'eschare à la région du sacrum, et chez laquelle une affection de la moelle avait commencé à se développer vers l'âge de cinquante-deux ans. Le début a eu lieu par un affaiblissement des membres inférieurs et ne paraît pas avoir été précédé ni accompagné, soit par des douleurs fulgurantes, soit par des troubles de la vue. Cet affaiblissement aurait augmenté progressivement mais lentement, et quatorze ans après le début, la ma-

Digitized by Google

lade pouvait marcher encore, à l'aide de deux béquilles, ou en étant fortement soutenue par une autre personne. Dix-huit mois plus tard, elle ne pouvait à peine plus se tenir debout, même en s'appuyant sur les barreaux de son lit. La sensibilité était très-affaiblie dans toute la surface des muscles inférieurs, lorsqu'on l'examina en 1862 et en 1866. Lors de son dernier séjour à l'infirmerie, en 1868, on constata qu'au niveau de la face dorsale des pieds la sensibilité avait reparu et qu'elle y existait même à un degré très-voisin de l'état normal.

On avait recherché avec soin tous les phénomènes ordinaires des cas de sclérose des faisceaux postérieurs. L'ataxie des mouvements n'a jamais été bien marquée ; le pied gauche, lorsqu'elle marchait encore, était lancé d'une façon un peu exagérée ; mais il n'y avait pas de véritable incoordination motrice. Au lit, elle levait l'un ou l'autre de ses membres inférieurs, sans déviation involontaire et les maintenait soulevés sans qu'ils fussent pris d'oscillations. La force musculaire de ces membres, examinée chez la malade couchée, a paru toujours assez considérable, si ce n'est dans les trois derniers mois de la vie.

C'est en 1866, qu'il est question pour la première fois de douleurs spontanées assez vives dans les membres inférieurs, douleurs analogues à des élancements et accompagnées parfois de secousses convulsives. Mais ces douleurs ne paraissaient pas avoir réellement le caractère fulgurant. Les notions de position des divers points du corps ont toujours été nettes. De plus, sauf l'affaiblissement de la vue, il n'y a eu aucun trouble des fonctions des yeux. Enfin, à une certaine époque, à la fin de l'année 1867, on avait noté l'existence d'un tremblement général du corps, lorsque la malade cherchait à se tenir debout, et surtout lorsqu'elle essayait de marcher. Par tous ces caractères, l'ensemble des symptômes observés chez cette malade s'éloignait notablement de celui que l'on constate lorsqu'il s'agit de la sclérose des faisceaux postérieurs. Aussi avait-on toujours cru que la lésion de la moelle devait différer, sous certains rapports, de celle de l'ataxie locomotrice progressive.

L'autopsie devait confirmer cette présomption. En effet, au lieu d'une sclérose des faisceaux postérieurs, on a trouvé une sclérose occupant la couche corticale de la substance blanche de la moelle dans toute la périphérie de l'organe et dans toute

Digitized by Google

sa longueur. En même temps que cette sclérose corticale, on constatait l'existence d'une méningite spinale, très-prononcée surtout au niveau de la face postérieure de la moelle, mais reconnaissable encore sur les faces antérieures et latérales de la moelle.

Quels sont les rapports entre la méningite spinale et la sclérose corticale de la moelle épinière? Il est vraisemblable que la méningite a précédé le développement de la sclérose; c'est là du moins l'interprétation à laquelle conduit naturellement la disposition de la lésion de la substance blanche de la moelle : la lésion, en effet, était plus profonde au niveau des points où l'épaississement des méninges était le plus marqué, et, de plus, elle était complète dans la couche sous-méningée et devenait de moins en moins prononcée de la surface de la moelle vers les parties centrales.

J'ai déjà observé, trois fois au moins, la sclérose de la moelle épinière, existant en même temps que la méningite spinale ; mais, dans ces cas, la méningite et la sclérose étaient limitées à la région postérieure.

En outre, la lésion des faisceaux postérieurs, au lieu de n'occuper que la couche superficielle de ces cordons, avait atteint toute leur profondeur. En un mot, c'était la même altération que dans les cas les plus nets d'ataxie locomotrice progressive.

Si l'on tient compte de ce qui a été observé chez la malade dont nous rapportons ici l'histoire, et, en particulier, si l'on considère que dans aucun point de la hauteur de la moelle, les faisceaux postérieurs n'ont été altérés dans toute leur épaisseur, on sera amené à conclure, que dans les cas auxquels je viens de faire allusion, la lésion n'était pas exclusivement sous la dépendance de la méningite chronique, mais que la même cause qui agit dans l'ataxie locomotrice était entrée en jeu et avait entraîné ses suites habituelles.

Lorsque, dans mon cours de l'année 1868, j'ai exposé l'histoire anatomo-pathologique des scléroses de la moelle, je me suis cru autorisé, en envisageant toutes les particularités de l'histoire de ces lésions, à admettre que les scléroses systématiques, celles qui frappent sur un système bien déterminé des faisceaux de la moelle et se propagent dans toute la longueur

Digitized by Google

des fibres atteintes, reconnaissent pour cause primitive l'irritation même de ces fibres. Il y aurait ainsi, dès le début,— dans la plupart des cas, et pendant toute la durée de la maladie, — une irritation des fibres des faisceaux blancs, et la substance connective interstitielle, la névroglie, ne serait atteinte que d'une façon secondaire, collatérale. C'est cette sorte d'irritation parenchymateuse qui jouerait le principal rôle dans les cas d'atrophie descendante de la moelle, consécutive aux lésions de l'encéphale ; c'est à elle qu'il faudrait attribuer le développement des scléroses ascendantes et descendantes dues aux compressions de la moelle ; et c'est encore par le même mode de genèse que naîtraient les altérations de l'ataxie locomotrice progressive, et les scléroses primitives des faisceaux latéraux.

Dans d'autres cas, au contraire, la lésion initiale, primitive, aurait pour siége la névroglie elle-même, et la sclérose en plaques des centres nerveux pourrait être considérée comme un type de cette catégorie de faits. La différence dans la distribution des lésions tiendrait à ce que, dans le cas de sclérose par irritation parenchymateuse, l'irritation morbide des faisceaux atteints se propagerait, comme les excitations physiologiques, dans toute la longueur de ces faisceaux et en suivant la direction que suivent ces dernières excitations, et la lésion collatérale de la névroglie aurait lieu dans toute l'étendue du parcours des fibres nerveuses irritées : dans les cas de sclérose par irritation primitive de la gangue connective interstitielle, l'altération se limiterait aux îlots où siégerait l'irritation, et n'aurait aucune tendance nécessaire à se propager dans un sens ou dans l'autre.

Si ces vues sont justes, il y aurait eu, dans le cas que nous cherchons à interpréter ici, une myélite interstitielle chronique ayant eu pour point de départ une méningite spinale. Il est probable que l'irritation n'est pas restée exclusivement bornée au tissu interstitiel ; il y a eu vraisemblablement un degré plus ou moins marqué d'irritation parenchymateuse des fibres nerveuses elles-mêmes; mais, en tout cas, cette irritation, si elle a existé d'une façon indépendante, a toujours été restreinte à un petit nombre de fibres, sans quoi la disposition de la lésion eût été toute différente de ce qu'elle a été. Nous eussions vu,

Digitized by Google

sans doute, comme dans d'autres cas auxquels je faisais allusion plus haut et dans lesquels il y avait une méningite spinale postérieure associée à une sclérose des faisceaux postérieurs, ces mêmes faisceaux altérés dans toute leur profondeur, au moins dans une certaine partie de la longueur de la moelle; ou bien, l'altération n'occupant pas toute l'épaisseur des faisceaux, elle eût eu une autre configuration que celle que nous avons observée.

On doit noter d'une façon toute spéciale, en terminant, la sclérose corticale annulaire des nerfs optiques. La coïncidence d'une lésion semblable des nerfs optiques et de la moelle épinière, rappelle immédiatement à l'esprit la fréquence des altérations des nerfs optiques dans les cas de sclérose des faisceaux postérieurs de la moelle et l'existence, signalée par M. Liouville et par moi, de plaques limitées de sclérose sur ces mêmes nerfs, dans des cas de sclérose en plaques de la moelle épinière. Ce sont là des faits montrant qu'il existe une sympathie morbide intéressante entre les nerfs optiques et la mœlle épinière.

Telles sont les seules remarques dont j'ai cru devoir faire suivre la relation de ce cas. On comprendra que je n'entreprenne pas, à l'aide d'un seul fait, d'établir le diagnostic différentiel de la sclérose annulaire de la moelle épinière. C'est seulement lorsque d'autres observations du même genre auront été recueillies et publiées, qu'il sera possible, sans doute, de tracer un tableau symptomatique à l'aide duquel on arrivera peut-être à reconnaître pendant la vie cette forme d'altération de la moelle.

EXPLICATION DES FIGURES (Pl. VII, Fig. 1, 2, 3, 4, 5, 7, 8.)

Fig. 1. — Coupe de la moelle à un demi-centimètre au-dessus du renflement cervical.

Fig. 2. — Coupe de la moelle à la partie supérieure du renflement cervical.

Fig. 3. — Coupe de la moelle à la partie inférieure du renflement cervical.

Fig. 4. — Coupe de la moelle à la partie supérieure de la région dorsale.

Fig. 5. — Coupe de la moelle à deux centimètres au-dessous de la coupe précédente.

Fig. 6. — Coupe de la moelle à un centimètre au-dessous de la coupe précédente.

Fig. 7. — Coupe de la moelle vers le milieu de la région dorsale.

Fig. 8. — Coupe de la moelle vers la partie supérieure du renflement dorso-lombaire.

(Ces coupes sont représentées avec la teinte que donne la solution ammoniacale de carmin aux parties sclérosées et à un grossissement de près de $\frac{1}{4}$, *chambre claire*.)

Digitized by Google

RECUEIL DE FAITS

I.

HÉMI-PARAPLÉGIE DÉTERMINÉE PAR UNE TUMEUR QUI COMPRIMAIT LA MOITIÉ GAUCHE DE LA MOELLE ÉPINIÈRE AU-DESSUS DU RENFLEMENT DORSO-LOMBAIRE.

Par le Dr CHARCOT

(Planche VIII.)

La nommée E. T., âgée de 63 ans, est entrée dans mon service à l'infirmerie de la Salpétrière le 12 juin 1868. Son admission dans l'hospice remonte à trois années. A cette époque elle présentait déjà, assure-t-elle, à peu de chose près l'état dans lequel nous la trouvons aujourd'hui, c'est-à-dire que déjà elle était confinée au lit par suite de la faiblesse des membres inférieurs et des douleurs qu'elle éprouvait d'une manière presque habituelle, dans la plupart des jointures de ces membres. Voici d'ailleurs, comment, d'après le récit de la malade, l'affection s'est développée : En premier lieu, il se serait produit, il y a environ cinq ans, un affaiblissement du membre inférieur gauche qui aurait augmenté progressivement ; vers la même époque sont survenues les douleurs articulaires qui s'accompagnaient de gonflement, se montraient par accès, et nécessitaient momentanément le séjour au lit. Enfin à la suite d'un incendie dont cette femme faillit être victime, la faiblesse, bornée jusque-là au membre inférieur gauche, se serait étendue rapidement au membre correspondant du côté droit. Toujours est-il que peu de temps après cet événement la marche et la station même étaient devenus tout à fait impossibles, et que la malade, après un court séjour à l'hôpital, dut être transférée à la Salpétrière.

Lors de l'examen fait le 15 juin 1868, nous reconnûmes que le membre inférieur gauche était seul complétement paralysé du mouvement ; le membre inférieur droit était, à la vérité, très-affaibli, mais l'impuissance motrice était loin d'y être complète. Par contre, tandis que la sensibilité des diverses parties de ce dernier membre se montrait remarquablement amoindrie, elle paraissait, au contraire, du moins pour ce qui concerne quelques-uns de ses modes, plutôt exaltée au membre inférieur gauche.

Les jours suivants, une étude plus attentive permit de constater ce qui suit :

Digitized by Google

A. *Membre inférieur droit. a.* Les mouvements spontanés y sont très-affaiblis, mais loin d'être complétement abolis ; ainsi la malade peut soulever ce membre et porter son talon à 10 centimètres environ au-dessus du lit ; elle peut étendre et fléchir les orteils, fléchir légèrement la jambe sur la cuisse, la cuisse sur le bassin.

b. Le membre est habituelllement un peu rigide, dans l'extension, mais en général il est possible d'y produire sans beaucoup d'efforts et sans déterminer de douleurs la flexion des diverses articulations.

c. Le pincement de la peau, les piqûres produites à l'aide d'une épingle, le chatouillement de la plante du pied, lorsqu'ils sont suffisamment intenses et prolongés, provoquent des mouvements d'ensemble qui se traduisent par une flexion légère ou une extension exagérée des diverses articulations du membre. Ces mouvements réflexes s'accompagnent de sensations pénibles qui paraissent siéger principalement au niveau des jointures. L'application d'un corps froid, l'action de découvrir brusquement les jambes de la malade produisent les mêmes effets que les piqûres et le pincement.

De temps à autre surviennent, spontanément, dans ce membre des accès de rigidité très-passagers ou des soubresauts, et en pareil cas la malade dit éprouver momentanément de la douleur qui occuperait les articulations.

d. Un contact léger, le frôlement de la peau, le chatouillement de la plante du pied ne sont nullement perçus. Une pression forte, l'application d'un corps lourd sur la jambe ou sur la cuisse, ne provoquent aucune sensation. Il en est de même de l'application d'un corps très-froid. Les excitations diverses telles que piqûres, pincement, même lorsqu'elles sont intenses, ne produisent pas de douleurs.

e. Dans ce membre, la malade n'éprouve ni fourmillements, ni élancements; les seules sensations pénibles qui s'y produisent se manifestent à l'occasion des mouvements reflexes provoqués par les diverses excitations, et elles paraissent occuper alors particulièrement les jointures.

B. *Membre inférieur droit.— a.* Les mouvements volontaires y sont absolument abolis. La malade ne peut ni fléchir ni étendre les orteils, même légèrement.

b. Le membre est habituellement dans l'extension ; toutes les jointures sont rigides ; on peut les fléchir sans effort, et l'on détermine alors des douleurs très-vives.

c. Le chatouillement de la plante du pied, le pincement, les piqûres de la peau, de la cuisse ou de la jambe déterminent de légers mouvements toniques qui se propagent à toute l'étendue du membre et s'accompagnent d'une vive douleur.

L'application d'un corps froid, une pression un peu forte exercée sur la cuisse déterminent les mêmes mouvements, et quelquefois en outre le membre inférieur droit, sous l'influence de ces excitations appliquées au membre gauche, se meut légèrement.

d. Un contact léger, le frôlement de la peau, sont perçus et provoquent même des sensations pénibles, de la douleur. Une douleur vive se manifeste lorsqu'on pince la peau ou qu'on la pique à l'aide d'une épingle ; mais la malade ne peut indiquer avec précision les points où les excitations ont

Digitized by Google

porté. En général la sensation produite par ces diverses excitations ne reste pas limitée à un point, mais elle se répand sous forme de vibrations douloureuses, par en bas vers le pied, par en haut jusqu'à la hanche où elle se montre surtout vive au voisinage du grand trochanter. L'application d'un corps froid ne provoque pas la sensation de froid, mais celle d'un corps pesant. Il ne paraît pas y avoir de retard appréciable dans la transmission des sensations provoquées.

e. Des douleurs qui semblent partir de la région lombaire et se répandre le long du trajet du nerf sciatique occupent habituellement ce membre. Elles s'exaspèrent de temps à autre, spontanément, sous forme d'accès.

La température paraît la même aux deux membres inférieurs; elle ne semble pas s'éloigner des conditions normales. (Il n'a pas été fait d'observations thermométriques.)

Le volume des cuisses, des mollets a été mesuré comparativement des deux côtés, sur des points symétriques. Ces mensurations n'ont pas révélé de différences appréciables.

Vers le commencement de septembre, l'état général, qui jusque-là s'était maintenu dans d'assez bonnes conditions, s'altère visiblement. La langue est souvent sèche; il y a fréquemment de l'inappétence. La température centrale s'élève quelquefois, surtout le soir, jusqu'à 38,5, 39 même. Les urines sont souvent retenues dans la vessie ; elles se montrent parfois purulentes. Il y a fréquemment de la diarrhée.

Des douleurs très-vives se manifestent à la base de la poitrine, surtout à gauche. Elles se répandent fréquemment à la lésion lombaire et jusque dans le membre inférieur gauche. La malade compare ces douleurs à celles que produirait « un chien qui rongerait ses os. » Il y a de la douleur à la pression au niveau des apophyses épineuses, à la région dorsale; mais le siége de la douleur ainsi produite ne peut être exactement précis. L'état des membres inférieurs ne s'est pas, d'ailleurs, sensiblement modifié.

Le 14 octobre on note ce qui suit : Les membres inférieurs, qui étaient habituellement rigides dans l'extension, prennent l'attitude fléchie ; les jambes sont fléchies sur les cuisses, les cuisses sur le bassin ; il y a en même temps une adduction très-forte qui applique les genoux l'un contre l'autre. Les phénomènes relatifs à la sensibilité n'ont pas varié dans ces membres, mais des troubles de nutrition sont survenus ; ainsi il y a une sorte d'empâtement général des deux membres inférieurs qui paraissent plus volumineux qu'autrefois, de l'œdème aux pieds et à la partie inférieure des jambes; des ecchymoses, qui bientôt se transforment en eschares profondes, apparaissent aux trochanters surtout à gauche, à la région sacrée, aux malléoles, à la face interne des deux genoux, aux talons. Les urines sont constamment purulentes; la fièvre qui autrefois ne se montrait que de temps à autre devient habituelle ; enfin des râles humides nombreux s'accumulent dans les parties les plus déclives des deux poumons.

L'affaiblissement progresse rapidement et la malade succombe le 2 novembre. Les douleurs spontanées, dans le membre inférieur gauche, ont été très-vives dans les derniers temps de la vie. L'hypéresthésie ou mieux la dysesthésie pro-

Digitized by Google

voquée, dans ce membre, par les excitations diverses, a persisté jusqu'au dernier moment et a paru même augmenter à mesure que s'approchait la terminaison fatale.

Nécroscopie. — a. Examen de la moelle épinière. On trouve, appliquée sur la face antérieure de la région dorsale de la moelle, qu'elle comprime fortement d'avant en arrière et de gauche à droite, une tumeur assez régulièrement ovoïde, dont le grand axe vertical, mesure 3 centimètres 1/2 environ, et l'axe transversal, 1 centimètre 1/2 (Voy. *pl.* VIII, *fig.* 1 et 2). Cette tumeur est située à 5 centimètres au-dessus d'une ligne fictive qui diviserait en travers la partie la plus large du renflement lombaire. Elle adhère fortement en un point à la face postérieure de la lame antérieure de la dure-mère; partout ailleurs elle est libre, logée en partie dans une dépression qu'elle s'est creusée aux dépens de la moelle (*pl.* VIII, *fig.* 2 *b.*), elle n'est pas placée exactement sur la ligne médiane, mais bien un peu à gauche du sillon médian antérieur, qu'elle a repoussé vers la droite ; de telle sorte qu'elle comprime beaucoup plus fortement la moitié gauche que la moitié droite de la moelle. En un point la compression de la moitié gauche de la moelle est poussée si loin que les deux feuillets de la pie-mère paraissent accolés l'un à l'autre, au contraire la moitié droite du cordon médullaire présente encore, dans les points les plus fortement comprimés, c'est-à-dire au voisinage du sillon médian, une épaisseur de plus de 2 millimètres.

Le tissu de la moelle, dans les parties comprimées, est représenté par une sorte de pulpe molle, grisâtre d'apparence gélatineuse qui s'enlève aisément par fragments, à l'aide d'une pointe d'aiguille. Placés entre deux lames de verre, ces fragments s'écrasent facilement. Examinés au miscroscope, à l'état frais, ils paraissent constitués ainsi qu'il suit : — 1° Nombreux et volumineux noyaux ovoïdes, finement grenus. (Myélocytes, noyaux de la névroglie.) Quelques-uns de ces noyaux, remarquables par leur grande dimension, paraissent porter de longs filaments, s'enchevêtrant de manière à former une espèce de lacis, avec des filaments semblables provenant des noyaux les plus voisins. — 2° Nombreux filaments ou fibrilles de tissu conjonctif. — 3° Tubes nerveux assez nombreux et présentant toutes les apparences de l'état normal, surtout dans les parcelles provenant du côté droit de la moelle ; les tubes nerveux d'apparence normale sont moins nombreux, mais se retrouvent encore sur les fragments extraits de la partie la plus fortement comprimée de la moitié gauche de la moelle. — 4° Nombreux cylindres d'axe dépouillés de myéline et se colorant rapidement par le carmin. — 5° Cellules nerveuses multipolaires et présentant tous les caractères normaux ; elles sont en assez grand nombre. On trouve en outre, surtout dans les fragments provenant de la moitié gauche de la moelle, des cellules nerveuses qui ont subi une altération remarquable. Ces dernières ont le plus souvent perdu leurs prolongements et ont pris une forme globuleuse. Elles ont conservé d'ailleurs leurs dimensions normales. Le corps de la cellule est représenté par une masse transparente finement grenue ; il n'y existe plus traces de granulations pigmentaires. Le noyau paraît refoulé et comme aplati sur un des côtés de la cellule. — 6° On ne rencontre pas de corps amyloïdes. — 7° Les granulations graisseuses et les corps granuleux sont là, relativement, en très-petit nombre.

Digitized by Google

b. Des coupes tranversales ont été pratiquées de distance en distance, sur la moelle, au-dessus et au-dessous du point comprimé par la tumeur : 1° Au-dessus de la tumeur ces coupes établissent l'existence d'une dégénération grise, ascendante, occupant les faisceaux postérieurs de la moelle ; la dégénération est beaucoup plus prononcée à gauche, qu'à droite du sillon médian postérieur; elle peut être suivie jusqu'au calamus (*pl.* VIII, *fig.* 3). 2° Au-dessous de la tumeur : dégénération grise descendante, des cordons latéraux, beaucoup plus prononcée à gauche qu'à droite. La dégénération occupe, comme c'est l'habitude en pareil cas, la partie la plus postérieure des cordons latéraux (*pl.* VIII. *fig.* 4).

c. La tumeur est limitée de toutes parts à l'intérieur par une sorte d'enveloppe ou capsule mince fibroïde. Son tissu est d'un blanc mat, presque laiteux, de consistance un peu molle. La surface de section n'est pas lisse, mais légèrement grenue : on ne parvient pas à en faire sourdre même par une forte pression un suc quelconqne. La substance de la tumeur peut être aisément divisée, à l'aide d'une pointe d'aiguille, en petits fragments qui, portés sous le microscope, ont présenté la constitution suivante : 1° Globes calcaires très-nombreux, tantôt parfaitement arrondis, tantôt moriformes; quelques-uns paraissant hérissés de stalactites d'apparence cristalline. Ces globes se dissolvent très-rapidement par l'addition à la préparation d'acide nitrique affaibli. 2° Ils sont tous entourés d'une zone plus ou moins épaisse, formée de couches concentriques nombreuses, donnant l'idée d'un empelotonnement de cellules, et rappelant l'aspect des globes épidermiques. 3° Dans l'intervalle des globes on trouve une masse traversée de stries parallèles et parsemée de nombreux noyaux; cette masse, par la compression, se résout en cellules allongées, aplaties, portant un noyau ovoïde. (Tumeur arénacée. — Psammôme de Virchow. — Sarcôme angiolithique de Ranvier et Cornil [1]) (*pl.* VIII. *fig.* 5 et 6).

d. L'encéphale n'a présenté aucune altération appréciable. — Rien à noter à propos de l'examen des organes thoraciques. — Dans l'abdomen, les reins seuls, ou mieux les bassinets et la vessie sont altérés : pyélite purulente et pseudomenbraneuse du rein droit ; cystite avec plaques violacées et exulcérations de la membrane muqueuse.

e. Les articulations des genoux ont été ouvertes. Elles renfermaient, en assez grande abondance, un liquide présentant les apparences de la synovie. — Les cartilages diarthrodiaux présentent une teinte jaunâtre assez prononcée; d'ailleurs pas d'ulcérations, pas d'altération velvétique, pas de bourrelets osseux ou cartilagineux de formation nouvelle au pourtour de la surface articulaire.

Injection par plaques, très-vive, çà et là, avec ecchymoses, de la membrane synoviale qui paraît épaissie par place, tomenteuse et hérissée de villosités. — Pas trace de corps étrangers.

Mon ami M. Brown-Séquard ayant bien voulu prendre la peine, dans la note qui va suivre, de mettre en valeur, au point de vue de la physiologie patho-

[1] Voir Cornil et Ranvier, *Manuel d'histologie pathologique*, 1re partie, 1869, p. 133.

Digitized by Google

logique, l'observation qui vient d'être rapportée, je me bornerai à la remarque suivante : Les sarcômes augiolithiques qui, dans la boîte crânienne, déterminent rarement des accidents de compressions assez intenses pour se révéler pendant la vie par des symptômes particuliers, paraissent au contraire, lorsqu'ils siégent dans le canal rachidien, être une cause assez fréquente de paraplégie. Je pourrais citer, à l'appui de ce que j'avance, un assez grand nombre de faits ; qu'il me suffise de signaler, à titre d'exemples, deux cas dans lesquels l'examen histologique de la tumeur fait avec soin, établit nettement la nature de l'altération ; l'un de ces faits a été rapporté par M. Cayley, dans les *Mémoires de la Société pathologique de Londres pour* 1865 (p. 21) ; l'autre par M. Bouchard, dans les *Bulletins de la Société anatomique pour* 1864 (2e série, t. IX, p. 326).

EXPLICATION DE LA PLANCHE VIII

Fig. I. — La moelle épinière vue par sa face antérieure. La tumeur *a* est représentée dans la situation qu'elle occupait après la division de la dure mère.

Fig. II. — La tumeur a été déplacée de manière à montrer la dépression *b* qu'elle a produite en comprimant la moelle d'avant en arrière et de gauche à droite. — Le sillon médian antérieur et la moitié droite de la moelle sont repoussés vers la droite, au niveau de la dépression.

Fig. III. — Coupe transversale de la moelle, pratiquée à cinq centimètres au-dessus de l'extrémité supérieure de la tumeur. On voit la dégénération grise, ascendante des cordnos postérieurs beaucoup plus prononcée à gauche qu'à droite du sillon médian postérieur.

Fig. IV. — Coupe transversale de la moelle pratiquée à 4 centimètres au-dessous de l'extrémité inférieure de la tumeur. La dégénération grise descendante est beaucoup plus prononcée à gauche qu'à droite.

Fig. V et VI.—Globes arénacés entourés de leur enveloppe composée de couches concentriques. *a* Un de ces globes portant à la périphérie des aiguilles d'apparence cristalline. *b* Cellules enroulées, *c* cellulles dissociées.

II.

REMARQUES A PROPOS DE L'OBSERVATION PRÉCÉDENTE

Par le Dr **BROWN-SÉQUARD**

Dans la dernière partie de mon mémoire sur la transmission des impressions sensitives, maintenant en cours de publication dans ce journal, j'aurai l'occasion de montrer l'importance de l'observation de Charcot. Je me bornerai à appeler, dès à présent, l'attention de nos lecteurs sur les points suivants :

1° Chez la malade dont l'histoire est donnée ci-dessus, il y avait anesthésie à bien peu près complète du membre inférieur *droit* avec persistance et même exagération morbide de certaines espèces de sensibilité dans le membre inférieur *gauche*. Or, la lésion existait surtout dans la moitié *gauche* de la moelle

Digitized by Google

épinière, c'est-à-dire celle du côté opposé à celui de l'anesthésie. De là ressort forcément la conclusion que les conducteurs de certaines espèces d'impressions sensitives s'entrecroisent dans la moelle épinière.

2° Dans le membre anesthésié il n'y avait de douleur, après une irritation de la peau, à la suite d'un mouvement réflexe, et la malade croyait que les sensations pénibles qu'elle éprouvait alors siégeaient au niveau des jointures. Il n'est pas rare dans les cas d'affection organique de la moelle épinière que des sensations plus ou moins douloureuses, soient produites, après des mouvements réflexes, dans des membres anesthétiques à des degrés très-variés. Le malade les éprouve le plus souvent dans le membre même qui a été irrité, mais quelquefois aussi dans d'autres parties du corps y compris celles qui sont à l'état normal. Ainsi sur un malade que j'ai récemment vu en consultation avec le docteur Beylard et qui est atteint d'une affection organique, limitée à une petite partie d'une moitié latérale du renflement dorso-lombaire, bien que le pied et la jambe d'un côté aient perdu complétement la sensibilité à la chaleur et au froid, si on applique un peu d'eau froide sur l'une de ces parties, ce qui provoque rapidement de forts mouvements réflexes, le malade éprouve une sensation pénible dans le corps tout entier, à l'exception seulement du pied ou de la jambe que l'on a irrité par cette eau froide.

3° La malade de Charcot avait de l'hyperesthésie aux impressions douloureuses dans le membre inférieur gauche bien qu'elle y eut une diminution manifeste de cette espèce de sensibilité comme le montre ce fait qu'elle ne pouvait pas discerner de quelle partie provenait l'impression douloureuse. J'ai signalé déjà plusieurs fois cette importante coexistence dans certains cas d'anesthésie et d'hyperesthésie. J'en parlerai bientôt dans ce journal pour montrer combien il est fréquent que les praticiens se trompent à ce sujet, s'imaginant que la sensibilité persiste tout entière, dans des cas où elle est, pourtant considérablement diminuée, surtout dans les maladies de la moelle épinière et, en particulier, dans la sclérose des cordons postérieurs.

III

ÉPILEPSIE OBSERVÉE CHEZ UN COCHON D'INDE QUI AVAIT SUBI LA SECTION D'UN DES NERFS SCIATIQUES

PAR A. VULPIAN

Le 15 mars 1861, on examine un cochon d'Inde auquel on avait coupé un des nerfs sciatiques trois mois auparavant. Le nerf avait été coupé de nouveau vers le 15 février.

Il y a encore des traces de la dernière plaie cutanée ; la cicatrisation n'est pas absolument complète. Il ne reste que le doigt interne de ce côté et il y a une large plaie ulcéreuse au niveau du tarse et du métatarse.

Digitized by Google

On constate que ce cochon d'Inde est épileptique. Il a un accès spontané avant qu'on ne lui ait fait aucune nouvelle opération. Puis il en a plusieurs autres, spontanés ou provoqués, pendant le temps que durent les expériences faites sur lui. On provoque parfois ces attaques en faisant éprouver une très-vive douleur à l'animal; mais on n'a pas remarqué que telle ou telle partie du corps fût plus apte à les déterminer (et pour s'assurer de cela, on a pincé les oreilles, la face, les pattes, le doigt survivant de la patte opérée, lequel est sensible). Dans ces attaques, l'animal tombe sur le côté, se replie sur lui-même, avec un frémissement musculaire général, et se gratte rapidement avec la patte postérieure saine, la partie latérale du corps (mouvement précipité de grattage convulsif). Cette convulsion commence par un cri dans certains cas; elle dure seulement quelques instants.

Le nerf sciatique du côté opéré est très-altéré dans sa partie périphérique: les fibres nerveuses sont dépourvues de myéline: il ne reste plus dans quelques-unes d'entre elles que de fines granulations.

On met le cerveau à nu, des deux côtés de la ligne médiane et l'on cherche à en détruire le plus qu'on peut, à l'aide d'une pince anatomique et d'un ébauchoir. Les accès convulsifs se produisent encore, soit spontanés, soit provoqués.

On met alors à nu le cervelet, et l'on cherche à couper le pédoncule cérébelleux moyen du côté gauche. On n'obtient pas tout d'abord de mouvements désordonnés; mais, dans un moment où l'on enfonce l'instrument pour couper plus complétement ce pédoncule, il y a un fort mouvement convulsif de l'animal qui tombe sur le côté et paraît sur le point de mourir. Respiration extrêmement lente et difficile à constater. Peu à peu l'animal revient un peu à lui, et il y a de nouveau, et à plusieurs reprises, de courts accès épileptiformes spontanés. Il y en a eu trois ou quatre pendant une heure et demie, après la dernière opération. Ces accès sont semblables à ceux qu'avait l'animal avant toute opération; mais ils sont moins forts, ce qui tient à la prostration de l'animal.

On examine alors l'état de l'encéphale. Le cerveau a été écrasé des deux côtés dans une assez grande étendue. Cependant l'altération est moins considérable qu'on pourrait le croire en regardant la surface convexe du cerveau. Profondément, la lésion n'atteint que la moitié de la hauteur de l'hémisphère gauche, et devient de moins en moins large, à mesure qu'elle devient plus profonde. La couche optique de ce côté était peut-être un peu atteinte. Du côté droit, la lésion est moins considérable encore, du moins en profondeur.

Quant au cervelet, la substance du côté gauche est tuméfiée par le sang qui y est infiltré.

L'instrument n'a pas divisé le pédoncule cérébelleux moyen; mais il est allé couper la moitié gauche du bulbe rachidien. Il y a une incision irrégulière, partant du bord externe de la pyramide postérieure gauche et coupant la moitié du bulbe dans presque toute son épaisseur. Une couche d'un millimètre d'épaisseur est épargnée à la face inférieure (antérieure) du bulbe. Cette lésion est très-proche du sommet du bec du *calamus scriptorius*.

Digitized by Google

Le plancher du quatrième ventricule, à gauche de la ligne médiane, et dans sa partie la plus rapprochée du bec du *calamus*, paraît avoir été un peu altéré, dans l'une ou l'autre tentative faite pour couper le pédoncule cérébelleux moyen.[1]

IV

SUR L'AUGMENTATION D'ÉNERGIE DES MOUVEMENTS RESPIRATOIRES, DU COTÉ D'UNE SECTION D'UNE MOITIÉ LATÉRALE DE LA MOELLE ÉPINIÈRE

PAR LE Dr **BROWN-SÉQUARD**

Depuis nombre d'années j'ai trouvé, contrairement à l'opinion de M. Schiff, que la section d'un des cordons latéraux de la moelle épinière, entre la première et la quatrième vertèbres cervicales, n'arrête pas les mouvements respiratoires du côté où cette opération a été faite. J'ai trouvé même que, dans certaines conditions, la section d'une moitié latérale tout entière du centre spinal, à la hauteur que je viens d'indiquer laisse quelquefois aussi subsister les mouvements respiratoires du côté correspondant[2]. Je n'ai pas l'intention de m'occuper ici de la question de savoir comment et pourquoi certains animaux meurent immédiatement après la section transversale, d'une partie ou de la totalité d'une moitié latérale de la moelle épinière à la région cervicale[3]. Je désire seulement appeler l'attention sur un fait extrêmement intéressant, à savoir que l'énergie des mouvements respiratoires s'augmente après une telle section, du côté correspondant.

Les expériences qui m'ont donné ce résultat ont été faites sur des chats, des chiens, des lapins et des cochons d'Inde. Le rhythme de la respiration, si l'opération a été faite au-dessus de la quatrième paire cervicale et au-dessous de la première, demeure identiquement le même des deux côtés, ce qui montre que la cause quelle qu'elle soit de ces mouvements continue d'agir simultanément sur les deux moitiés de la moelle épinière. Cette cause pourtant produit,

[1] M. Brown-Séquard a vu, déjà depuis longtemps, que l'ablation de tout l'encéphale, à l'exception du bulbe rachidien, n'empêche pas la provocation des attaques chez les animaux ayant eu une lésion d'une moitié de la moelle épinière.

[2] Il ne faudrait pas conclure de là qu'une seule moitié latérale de la moelle épinière suffit pour mettre les deux moitiés de ce centre nerveux en communication avec l'encéphale, pour les mouvements respiratoires. Je montrerai bientôt dans un autre travail que cette communication pour un côté de la moelle épinière s'établit par le cordon antérieur correspondant et peut être aussi par la substance grise avoisinante.

[3] J'ai signalé depuis longtemps (*Journal de la Physiol. de l'Homme*, etc., t. I, 1858, p. 223) déjà le fait que l'irritation de certaines parties de la base de l'encéphale et de la moelle épinière peut produire un arrêt immédiat, de la respiration par une influence semblable à celle qu'exerce la galvanisation du nerf pneumogastrique. Je montrerai bientôt dans un autre travail que c'est surtout l'irritation le long des origines du nerf spinal accessoire qui produit cet effet.

Digitized by Google

à l'égard de la force et de l'étendue des mouvements respiratoires, un effet plus considérable du côté de la lésion que de l'autre. On voit, en effet, le thorax et l'abdomen se dilater davantage, à chaque inspiration, du côté où la moelle a été lésée que de l'autre.

Si l'on ouvre l'abdomen et si l'on abaisse le foie et l'estomac on voit que les mouvements du diaphagme sont plus forts du côté de la lésion médullaire que de l'autre. Quelquefois la différence entre les deux côtés est telle que la moitié du diaphragme du côté le plus fort entraine l'autre vers elle. Les côtes se soulèvent davantage, le thorax s'élargit bien plus de ce côté que de l'autre.

Lorsqu'on ouvre la poitrine en coupant sur la ligne médiane le sternum et la membrane fibreuse intermédiaire aux deux moitiés du diaphragme, la différence entre les deux côtés s'augmente souvent d'une manière marquée.

La section du cordon postérieur d'un seul côté suffit pour faire augmenter les mouvements respiratoires du côté correspondant, mais l'effet est alors moindre qu'après la section simultanée de ce cordon, du cordon latéral, e d'une grande partie de la substance grise d'un côté. La section complète d'une moitié latérale de la moelle cervicale dans les cas, où elle n'est pas suivie de la cessation des mouvements respiratoires du côté correspondant produit le plus souvent la diminution de ces mouvements. Je n'ai jamais vu ces mouvements augmenter après une telle lésion.

A quoi est due cette augmentation de force et d'étendue des contractions musculaires respiratoires du côté d'une section sur une moitié latérale de la moelle épinière? J'essayerai de montrer bientôt que c'est à la cause qui produit aussi de l'hyperesthésie de ce côté et je me bornerai à dire maintenant que cette cause n'est autre que la paralysie des nerfs des vaisseaux sanguins de la moelle épinière, de ses nerfs et des muscles respirateurs qu'il faut attribuer cette exagération de la puissance respiratoire. J'ai déjà montré ailleurs (voy. p. 10 de mes *Leçons sur les nerfs vaso-moteurs*, dont la traduction paraitra prochainement) que la section d'une moitié latérale de la moelle épinière fait augmenter toutes les propriétés vitales de cet organe lui-même, considéré comme centre et comme conducteur, des nerfs sensitifs et moteurs et enfin des muscles du côté de la section.

Digitized by Google

ANALYSES.

Contributions à l'étude des fonctions du cerveau de la grenouille, par le prof. Goltz, de Kœnigsberg. *Centralblatt für die med. Wissensch*, 1868, p. 690 et p. 705.

Sur les mouvements qui ont lieu après l'ablation des hémisphères cérébraux, par J. Rosenthal, de Berlin. *Centralblatt...*, 1868, p. 739.

Sur un pigeon auquel le professeur Voit avait enlevé les hémisphères cérébraux dans le mois de juillet 1861. Münch. acad. Ber. 1863. *Centralblatt...*, 1864, p. 53.

Observations sur l'ablation des hémisphères cérébraux chez le pigeon, par le prof. Voit. Münch. acad. Ber. 1868, 105-108. *Centralblatt...*, 1868, p. 752.

Dans le *Centralblatt für die medicinischen Wissenschaften* se trouvent diverses communications sur la physiologie de l'encéphale. Nous venons d'en donner l'indication et nous nous bornerons à dire quelques mots sur les expériences qui servent de base à ces travaux.

Il s'agit principalement dans ces recherches d'études faites sur des grenouilles et des pigeons, sur lesquels les hémisphères cérébraux avaient été enlevés. Les auteurs sont arrivés à des résultats déjà connus en grande partie : à savoir la persistance, dans ces conditions, des mouvements musculaires coordonnés nécessaires pour le maintien de l'attitude normale et pour la locomotion. L'aptitude à la marche ou au vol, suivant les animaux, la conservation de certains mouvements paraissant instinctifs, tels que celui qu'exécutent les oiseaux qui cachent leur tête sous une aile pour dormir, etc., tous ces phénomènes avaient déjà été indiqués par Flourens et confirmés par tous les physiologistes qui ont répété ses expériences. De plus, M. Longet avait bien établi que les sensations visuelles et auditives n'ont pas disparu chez les animaux privés du cerveau proprement dit, et ce résultat a été également obtenu depuis par la majorité des expérimentateurs.

Le seul point sur lequel il y ait dissentiment entre les physiologistes est celui qui est relatif à la question de savoir si des animaux ainsi opérés sont, ou non, absolument privés d'intelligence. Flourens, à la suite de nombreuses expériences, avait conclu que l'intelligence est complétement abolie chez les animaux, après l'ablation des hémisphères cérébraux proprement dits. Cette interprétation a été adoptée par M. Longet et par la plupart des physiologistes qui ont étudié cette même question à l'aide d'expériences personnelles. C'est l'opinion que j'ai soutenue aussi dans mes *Leçons sur la physiologie générale et comparée du système nerveux*. Dans le premier des travaux de Voit, analysés dans le *Centralblatt*, après l'exposé des principales observations faites sur un pigeon privé des hémisphères cérébraux, nous lisons ces lignes: « Il résulte de toutes ces observations que le pigeon possédait tous les genres « de sensation, mais que les sensations n'éveillaient aucune idée. Les hémi- « sphères cérébraux sont donc les seuls organes des idées, des conceptions, des « jugements et vraisemblablement aussi de la volonté; au contraire, toutes

Digitized by Google

« les pures opérations organiques et les perceptions des impressions parais- « sent ne dépendre en rien de ces parties de l'encéphale. » Cet auteur adopte donc aussi la manière de voir de Flourens, modifiée par M. Longet. M. Goltz est d'un avis contraire. Il veut que toute l'intelligence n'ait pas disparu chez un animal auquel on a enlevé le cerveau proprement dit. Ses expériences ont été faites sur des grenouilles, et il appuie son opinion sur des observations qui peuvent, croyons-nous, recevoir une tout autre interprétation. Il a remarqué que non-seulement les grenouilles, une fois guéries, ont conservé la vue, mais qu'elles peuvent encore, à l'aide des sensations visuelles qu'elles perçoivent, réussir à éviter les obstacles placés devant elles, si on provoque des mouvements de locomotion par des excitations suffisantes. J'ai déjà indiqué des faits du même genre chez les poissons (*op. cit.*, p. 669 et 674), et loin d'en déduire que l'intelligence persiste dans ces conditions, j'ai cherché à prouver par là que le domaine des actions machinales, indépendantes des impulsions cérébrales proprement dites, est beaucoup plus étendu qu'on ne l'admet généralement.

Quant à l'autre argument de M. Goltz, celui qui est tiré de l'observation de mouvements tendant à maintenir et surtout à rétablir l'équilibre, sa valeur peut aussi être sérieusement contestée. M. Goltz place une grenouille opérée sur une planchette, puis il lève lentement cette planchette sur un de ses bords : l'animal, dès que le plan est notablement incliné, se met à se mouvoir de lui-même et à grimper jusqu'au bord supérieur sur lequel il se place en équilibre. Je ne vois là qu'une manifestation, très-remarquable il est vrai, de cette tendance impérieuse à l'attitude normale et au maintien de l'équilibre, qui existe chez tous les animaux et qui est si prononcé chez les grenouilles. M. Rosenthal a noté aussi l'existence de phénomènes analogues chez un pigeon sans hémisphères cérébraux. Dès que ce pigeon était arrivé au bord d'une table et qu'un de ses pieds avait quitté la table, il commençait à battre des ailes, souvent pendant longtemps, jusqu'à ce que ce pied fût replacé à côté de l'autre sur le plan résistant. On trouvera bien moins encore une preuve de la conservation des facultés intellectuelles dans ce fait, à savoir que des oiseaux, sans hémisphères cérébraux, se mettent à voler, dès qu'on les lance en l'air (Flourens), ou dans cet autre fait que j'ai publié, à savoir que les grenouilles, sans hémisphères cérébraux, nagent lorsqu'on les jette dans un bassin plein d'eau, se dirigent vers un des bords, y grimpent et y restent alors immobiles dans leur attitude normale, dès qu'elles sont sorties de l'eau (*op. cit.*, p. 681).

Le fait le plus intéressant parmi ceux qu'ont signalés les auteurs dont le *Centralblatt* a fait connaître les recherches, c'est sans contredit celui qu'a observé Voit (*Centralblatt*, p. 752). Un pigeon chez lequel il avait enlevé le cerveau proprement dit, marchait ; il volait souvent ou reculait, lorsqu'on voulait le saisir ; seulement il ne mangeait pas de lui-même. Il fut tué cinq mois après l'opération. « A la place du cerveau enlevé on trouva une masse blanche qui se continuait sans interruption et sans démarcation avec les pédoncules non enlevés du cerveau. Elle avait la forme de deux hémisphères, dont chacun contenait une petite cavité remplie de liquide. Toute la masse consistait en fibres nerveuses à double contour parfait, avec des cellules ganglionnaires interca-

Digitized by Google

lées. Ce serait là, ajoute M. Rosenthal qui fait l'analyse du travail de Voit, le premier fait de nouvelle formation de la masse cérébrale, avec restauration de ses fonctions. » Mais ce fait, quelle est sa valeur? On sera fortement poussé à la contester, si l'on pense que les divers physiologistes qui ont conservé des pigeons opérés de cette façon n'ont rien observé de semblable. M. Voit lui-même, chez le pigeon qu'il avait gardé vingt-deux mois après l'opération (*Centralblatt*, 1864), n'avait trouvé aucun indice d'une tendance quelconque à la régénération du cerveau. Chez les grenouilles, on n'a rien observé non plus qui pût faire croire sérieusement à une reproduction de la substance cérébrale, chez le triton non plus. Ce n'est pas qu'on puisse, *a priori*, se refuser à admettre la possibilité d'une semblable régénération, puisque la partie caudale de la moelle épinière se régénère bien chez les reptiles et chez les batraciens urodèles ; mais il s'agit d'une démonstration à donner, et il me semble que l'observation de Voit est loin de la fournir. Rien ne prouve que, dans ce cas, le cerveau proprement dit ait été complétement enlevé. Bien souvent j'ai vu, chez des poules et des pigeons, une partie du cerveau rester en place après que des expérimentateurs des plus exercés pensaient avoir tout enlevé, et il est bien probable que le fait de Voit est à placer à côté de ceux-là.

Si l'ablation absolument complète du cerveau proprement dit est une condition indispensable pour qu'on puisse arriver à des données bien nettes sur la possibilité de la régénération du cerveau proprement dit, elle n'est guère moins nécessaire pour qu'on puisse apprécier nettement l'étendue de la perte des fonctions encéphaliques chez des animaux ainsi opérés. J'ai insisté ailleurs (*op. cit.*, p. 709) sur ce point important de physiologie expérimentale. J'ai cité là une expérience que j'avais faite sur une grenouille chez laquelle je croyais avoir enlevé la totalité du cerveau proprement dit. J'avais observé que, contrairement aux grenouilles opérées de même, elle poursuivait les insectes qu'on plaçait dans le vase de verre où on l'avait mise et les happait. Lorsqu'on examina l'encéphale, six semaines environ après l'opération, on reconnut que la partie postérieure des hémisphères cérébraux n'avait pas été enlevée. Je donne ici un dessin très-exact de l'encéphale, tel qu'il était au moment où il a été examiné après la mort (*pl.* VII, *fig.* 10 *b*).

En résumé, les expériences de MM. Voit, Goltz et Rosenthal, tout en faisant connaître quelques faits intéressants relativement aux résultats de l'ablation des hémisphères cérébraux chez les vertébrés, n'ajoutent pas beaucoup à nos connaissances sur la physiologie de ces centres nerveux, et quant au fait annoncé par M. Voit, concernant la régénération du cerveau chez le pigeon, on doit le tenir pour très-douteux, tant qu'il n'aura pas été confirmé par de nouvelles recherches.

VULPIAN.

EXPLICATION DES FIGURES (pl. VII. fig. 10).

a. Encéphale de grenouille, état normal (grandeur naturelle).
b. Encéphale de la grenouille opérée (grandeur naturelle).

Digitized by Google

Sur la connexion qui existe entre la constitution chimique et l'action physiologique des corps.

Ire Partie. — *Sur l'action physiologique des sels à bases ammoniacales, dérivés de la strychnine, de la brucine, de la thébaïne, de la codéine, de la morphine et de la nicotine*

(Extrait des Transactions de la Société royale d'Edimbourg, vol. XXV, 1868 [1])

Par le Dr A. Crum Brown et le Dr Thomas R. Fraser

(Ce mémoire a obtenu le prix Makdougall-Brisbane; période biennale, 1866-1868)

On savait déjà qu'il y a une certaine connexion entre la composition des corps et leur action physiologique. M. Blake[2] avait montré qu'il en est ainsi, à quelques exceptions près, pour les sels de bases isomorphes; on peut dire quelque chose d'analogue des sels ayant le même acide; mais on n'était guère allé plus loin; et d'ailleurs si l'on voulait chercher la cause de l'action particulière des corps dans la présence ou la proportion d'éléments spéciaux, il serait facile de répondre en montrant que des corps isomériques ou polymériques, corps ayant identiquement la même composition, diffèrent totalement dans leur action, comme l'acide acétique ($C^2H^4O^2$), et le sucre ($C^6H^{12}O^6$), le glycocolle ($C^2H^5NO^2$) et le nitrite d'éthyle ($C^2H^5NO^2$) ; et, d'autre part, on pourrait citer l'acide cacodylique qui est inerte[3], bien qu'il soit parfaitement soluble et qu'il contienne plus de 54 pour 100 d'arsenic métallique.

Ces exemples démontrent que la composition chimique est tout à fait insuffisante pour expliquer l'action physiologique des substances, et que l'on doit tenir compte de la constitution dans toute tentative que l'on fera pour établir une connexion entre l'état chimique des corps et leur action sur le corps des animaux. Malheureusement, c'est sur cette constitution, sur tout ce que ce terme implique, que nous sommes bien peu éclairés jusqu'ici.

Les auteurs sont conduits par diverses considérations de chimie, à rechercher l'influence de l'addition de certains éléments aux alcaloïdes naturels : ils espèrent ainsi, en se fondant sur les observations antérieures de Stahlschmidt[4] relatives aux sels de *methyl-strychnium* et de *methyl-brucium*, réussir à obtenir des modifications dans l'action physiologique de ces alcaloïdes.

La *strychnine* est le premier alcaloïde qu'ils soumettent à leurs essais. C'est une substance dont les effets sont bien connus et consistent, comme on sait, en des convulsions tétaniques dues à l'exagération de l'excitabilité de la moelle épinière.

Stahlschmidt avait publié que les composés de *methyl-strychnium* sont inertes. Les auteurs ont constaté que cette assertion est inexacte, et, en même temps, ils ont vu que l'*iodure de methyl-strychnium* et le *sulfate* de la même base, introduits en solutions aqueuses sous la peau de lapins, et à des doses

[1] Ce mémoire a été lu le 6 janvier 1868, sous le titre : On the changes produced by direct chemical addition on the physiological action of certain poisons.

[2] *Proceedings of the Royal Society of London :* vol. IV, janv. 28, 1841, p, 285.

[3] Bunsen, *Annalen der Chemie und Pharmacie*, vol. XLVI, p. 10, 1843.

[4] Poggendorff's *Annalen*, vol. CVIII, p. 523, 1859.

Digitized by Google

déterminées, tuent ces animaux, en produisant un ensemble de symptômes analogues à ceux qu'engendre le curare. Le professeur Schroff, dans une récente publication[1], avait déjà signalé une ressemblance du même genre entre le nitrate de methyl-strychnium et le curare. MM. Crum Brown et Thomas R. Fraser, pour bien s'assurer de la réalité de cette ressemblance, ont fait sur des grenouilles avec le sulfate et l'iodure de methyl-strychnium les expériences bien connues qui servent à mettre en évidence l'action du curare sur les fonctions des nerfs moteurs, et ils ont obtenu les mêmes résultats que par le curare. On obtient encore les mêmes résultats lorsqu'on emploie le nitrate de methyl-strychnium ou le chlorhydrate d'ethyl-strychnium. D'autre part, la puissance toxique de ces divers composés est bien moins grande que celle de la strychnine.

Examinant ensuite les effets des dérivés de la *brucine*, à savoir de l'*iodure de methyl-brucium* et du *sulfate* de ce même composé, les auteurs montrent encore que ces substances, loin d'être des poisons convulsivants comme la brucine, sont des agents paralysants comme le curare, et que leur action physiologique est, sous tous les rapports, comparable à celle de ce dernier poison : en même temps on remarque que l'énergie de la brucine est beaucoup plus forte que celle de ses dérivés.

La *thébaïne* possède, d'après les expériences de M. Cl. Bernard, une action convulsivante. Les expériences faites à l'aide de l'*iodure* et du *sulfate de methyl-thebaium* conduisent aux mêmes conclusions que les recherches précédentes.

Il en est tout à fait de même lorsque on compare l'action de la *codéine* à celle de l'*iodure* et du *sulfate de methyl-codeium*, ou bien l'action de la *morphine* à celle de l'*iodure* ou du *sulfate de methyl-morphium;* seulement l'activité toxique de ce dernier sel ne paraît pas être très-différente de l'activité d'un sel de morphine : de plus, les sels de methyl-morphium possèdent des propriétés hypnotiques à un assez haut degré comme la morphine.

La sixième et dernière substance examinée par les auteurs est la *nicotine*. L'iodure et le sulfate de methyl-nicotium ne produisent pas les convulsions particulières qu'on observe chez les animaux empoisonnés par la nicotine; mais ils n'agissent pas sur les nerfs moteurs, comme les dérivés des substances précédentes. Leur puissance toxique est beaucoup plus faible que celle de la nicotine.

Ainsi, sur les six substances qui ont été étudiées par MM. A Crum Brown et Thomas R. Fraser, il en est cinq qui agissent comme le curare, et bien qu'elles aient une énergie inférieure à celle de ce poison, cependant elles sont assez actives pour pouvoir être employées en thérapeutique dans le cas où le curare paraît indiqué. De plus, les auteurs font remarquer, comme un avantage précieux, la facilité avec laquelle on peut obtenir ces sels dans un état de pureté parfaite, et, par conséquent, d'énergie constante.

Le mémoire se termine par des tableaux offrant un résumé synoptique des expériences.

[1] *Wochenblatt der Zeitschrift der K. K. Gesellschaft der Aertze in Wien*, VI Bd, 1866, p. 157-162.

Digitized by Google

— Tel est le résumé très-succinct du mémoire de MM. A. Crum Brown et Thomas R. Fraser. — En France, MM. Cahours et Jolyet, sans connaître ce mémoire, s'étaient posé le même problème et avaient entrepris une série d'expériences sur l'action physiologique des iodures de methyl-strychnium et d'ethyl-strychnium. Les résultats de ces expériences ont été communiqués à l'Académie des sciences, dans la séance du 2 novembre 1868 : ils ne diffèrent pas essentiellement de ceux qu'avaient obtenus leurs prédécesseurs. Ils ont vu comme eux que ces substances produisent des effets analogues à ceux du curare, à savoir une paralysie des mouvements volontaires aboutissant à la perte d'excitabilité des nerfs moteurs, avec conservation de l'action du cœur et des muscles et possibilité du retour à la vie normale. Ils ont toutefois constaté un fait intéressant et qui établit une différence notable entre l'action de ces substances et celle du curare. Si l'on a intercepté la circulation dans un membre avant d'empoisonner l'animal, il se produit dans ce membre, quelque temps après que les nerfs moteurs des autres parties ont perdu leur action sur les muscles, des convulsions spontanées, analogues à celles que déterminent la strychnine. Les substances étudiées déterminent donc, non-seulement des effets analogues à ceux du curare, mais encore des effets plus ou moins semblables à ceux de la strychnine.

— Les expériences de MM. Fraser et Crum Brown, confirmées par celles de MM. Cahours et Jolyet, nous font donc connaître plusieurs substances qui exercent chez la grenouille une action analogue à celle du curare; mais il faudrait bien se garder de croire que cette action soit entièrement identique. Depuis, MM. Cahours et Jolyet ont mis en lumière une différence importante entre le curare et les iodures de methyl-strychnium et d'éthyl-strychnium. On connaît maintenant un bon nombre de substances qui agissent plus ou moins complétement comme le curare, ou du moins qui, à une certaine période de l'évolution de leurs effets, déterminent cette modification particulière par suite de laquelle les nerfs moteurs ne peuvent plus provoquer des contractions musculaires. Or il suffira de citer, d'après les recherches de différents auteurs, quelques-unes de ces substances, pour faire voir qu'il s'agit là d'agents toxiques donnant lieu à des phénomènes très-variés, du moins pendant les premières périodes de leur action. Je mentionnerai dans cette catégorie la strychnine, la brucine, la nicotine, la conicine, l'atropine, l'hyoscyamine, la daturine, l'extrait de fèves de Calabar, l'aconitine, l'iodure de phosphethylium, le bromure de potassium, le venin du Cobra di Capello. Ce n'est donc pas avoir déterminé l'action particulière, caractéristique d'une substance toxique, que d'avoir trouvé qu'elle rend impossible, comme le curare, la transmission des excitations des nerfs aux muscles. Cette analogie apparente peut voiler des différences très-réelles qu'on ne parvient à bien démêler que par une observation attentive de toutes les phases de l'intoxication. V.

PARIS. — IMP. SIMON RAÇON ET COMP., RUE D'ERFURTH, 1.

Digitized by Google

ARCHIVES

DE

PHYSIOLOGIE

NORMALE ET PATHOLOGIQUE

MÉMOIRES ORIGINAUX

I

RECHERCHES SUR LA SENSIBILITÉ DES TÉGUMENTS ET DES NERFS DE LA MAIN

Par ARLOING et LÉON TRIPIER

(*Suite.*)

CHAPITRE III

MÉCANISME. — APPLICATIONS

Les expériences précédentes soulèvent une foule de questions ; toutefois, avant même de les poser, quelques explications nous paraissent indispensables.

I. — SENSIBILITÉ DES TÉGUMENTS

Les résultats consignés dans notre première série d'expériences sont en désaccord avec les idées admises jusqu'à ce jour sur le rôle des nerfs qui président à la sensibilité des

Digitized by Google

téguments. En effet, si chaque nerf tenait sous sa dépendance, au point vue fonctionnel, une partie déterminée de la peau, la section de ce nerf devrait anéantir la sensibilité dans cette partie. Or, en pratiquant nos sections isolément ou en les combinant deux à deux de manière à ne laisser qu'un seul nerf intact dans la patte, il nous a été impossible de délimiter la partie de la peau qui serait, au point de vue fonctionnel, sous la dépendance du radial, du médian ou du cubital. La sensibilité est plus ou moins atténuée ; un ou plusieurs doigts peuvent être paralysés ; mais ces modifications tiennent exclusivement à la manière dont se distribuent les branches de chacun de ces nerfs.

Qu'on se reporte à la section successive des nerfs collatéraux d'un doigt. Dans l'hypothèse de l'indépendance fonctionnelle des fibres nerveuses, la section d'un seul nerf collatéral devrait paralyser le quart de la peau du doigt, la section de deux nerfs collatéraux devrait en paralyser la moitié, et la section de trois nerfs collatéraux devrait en paralyser les trois quarts.

Voici ce que nous avons observé : La section d'un seul nerf collatéral ne produit aucun changement. La section de deux nerfs collatéraux modifie à peine la sensibilité. La section de trois nerfs collatéraux s'accompagne d'une atténuation un peu plus marquée de la sensibilité. La section des quatre nerfs collatéraux entraîne la paralysie complète des téguments du doigt.

On objectera, sans doute, que des filets anastomotiques directs rejoignent les nerfs collatéraux au-dessous des sections ; mais nous avons pratiqué celles-ci à des hauteurs bien différentes, depuis la racine du doigt jusqu'aux environs du bourrelet. Au surplus, s'il existait des anastomoses de ce genre, la sensibilité ne disparaîtrait pas après la section du quatrième nerf collatéral.

Maintenant que nous connaissons les effets de la section successive des nerfs collatéraux d'un doigt sur la sensibilité des téguments du doigt, il est facile de comprendre pourquoi, après les sections isolées ou combinées des troncs nerveux de la patte, la sensibilité ne se modifie pas, ou s'atténue d'une façon variable, ou même disparaît complétement dans tel ou tel doigt suivant que ces sections privent tel ou tel doigt d'un, de deux, de trois ou de quatre de ses nerfs collatéraux. Chez le

Digitized by Google

chien, aucun doigt ne reçoit ses quatre nerfs collatéraux du même tronc nerveux, aussi est-il impossible de paralyser aucun doigt par la section du radial, du médian ou du cubital. Cependant, après la section de ce dernier nerf, il nous est arrivé de ne pas trouver de sensibilité dans une partie du petit doigt. Cette paralysie n'est qu'apparente, car, au bout d'un temps variable, mais toujours trop court pour qu'il soit permis de croire à une réunion, la sensibilité peut être de nouveau mise en évidence.

Exp. XXIII. — Vieux chien de chasse.

Le 16 juillet, on sectionne le tronc du nerf cubital à la face interne du bras gauche; quinze minutes après la section, on explore avec une épingle les téguments de la patte.

Face palmaire. La sensibilité n'est pas modifiée d'une manière appréciable dans l'index, le médian, l'annulaire. Dans le petit doigt, la partie du bourrelet qui avoisine le bord interne est très-sensible, mais le milieu ainsi que le pourtour interne paraît insensible.

Face dorsale. Très-sensible, excepté le bord externe du petit doigt, où la sensibilité est atténuée, surtout à une certaine distance de la base de l'ongle.

17. — Le petit doigt est sensible dans sa moitié interne, insensible dans sa moitié externe. Dans la partie externe de ce doigt, couverte de poils, la sensibilité est d'autant plus vive qu'on se rapproche plus de la base de l'ongle.

18. — On commence à percevoir des traces de sensibilité dans la moitié externe du petit doigt.

20 et 21. — La sensibilité est bien accusée dans le bord externe de l'auriculaire.

23. — La sensibilité devient plus vive, elle va en augmentant de dedans en dehors, à partir de la ligne médiane du bourrelet. Deux explorations faites avec une épingle et avec des pinces donnent des résultats également positifs.

25. — Dans le bord externe et le bourrelet du petit doigt, la sensibilité est de plus en plus manifeste; toutefois elle est moins vive que dans la moitié interne.

29 juillet et 1er août. — Le petit doigt est sensible partout.

Exp. XXIV. — Chien épagneul, noir.

26 juillet. — Sur la patte antérieure droite, on réséque 2 centimètres du nerf cubital. Une demi-heure après cette résection, on ne constate de l'insensibilité que dans la moitié externe du bourrelet du petit doigt et au-dessus de celui-ci sur le bord externe des régions digitale et métacarpienne.

27. — Insensibilité du bord externe du bourrelet du petit doigt; la sensibilité va en augmentant dans les autres bourrelets jusqu'à l'index.

29. — Quatrième jour après l'opération : le bord externe du petit doigt, ainsi que la moitié externe du bourrelet sont sensibles aux piqûres. La sensibilité est cependant plus vive dans les autres parties de la patte.

Digitized by Google

1er août. — La moitié externe de l'auriculaire est aussi sensible que les autres doigts, ou, s'il y a une différence, elle n'est pas appréciable.

En réalité, la sensibilité ne disparaît pas ; toutefois, elle est tellement atténuée au début, que les piqûres et les pincements ne produisent pas une irritation suffisante, et l'animal, ne percevant pas de la douleur, n'accuse aucun signe de sensibilité. C'est de l'anesthésie et non de la paralysie[1]. En outre, on n'observe pas toujours ce phénomène ; il est plus ou moins marqué et sa durée est variable ; de sorte qu'on doit surtout le rattacher à des conditions inhérentes à tel ou tel sujet.

Du reste, il ne faut pas oublier que la section du cubital prive le petit doigt de trois de ses nerfs collatéraux : ce qui est une cause d'atténuation de la sensibilité. Le quatrième nerf collatéral provient du radial ; aussi la section du cubital et du radial entraîne la paralysie véritable, complète du petit doigt. Si la section du médian et du cubital ou celle du médian et du radial, n'occasionne la paralysie d'aucun doigt, c'est qu'il reste toujours dans chaque doigt au moins un ou deux nerfs collatéraux fournis dans le premier cas par le radial, et dans le second cas, par le cubital.

Chez le chat, le petit doigt reçoit ses quatre nerfs collatéraux du cubital, et précisément la section de ce tronc nerveux entraîne la paralysie du petit doigt. La section du cubital et du médian ou celle du cubital et du radial ne paralyse également que le petit doigt parce que le radial, dans le premier cas, le médian dans le second cas, fournissent au moins un ou deux nerfs collatéraux aux autres doigts. Quant à la section du médian et du radial, comme elle prive l'index et le médius de leurs quatre collatéraux, il est naturel qu'il survienne une paralysie de ces deux doigts.

Relativement aux modifications que la sensibilité éprouve dans les différents points de tel ou tel doigt après les sections isolées ou combinées des troncs nerveux de la patte, nous ne pouvons que répéter ce qui a été dit à propos des sections successives des nerfs collatéraux.

Toutefois, ici encore, la sensibilité reste parfois à l'état latent ; mais tôt ou tard, on peut toujours la mettre en évidence

[1] La paralysie servant ici à exprimer l'état d'insensibilité qui se prolonge jusqu'au moment de la régénération nerveuse.

Digitized by Google

et alors elle persiste indéfiniment comme le prouvent les expériences suivantes :

Exp. XXV. — Chien épagneul noir.

1er août. — Le 26 juillet, on réséque 2 centimètres environ du nerf *cubital*.

Du 26 juillet au 1er août. — La sensibilité est revenue à l'état normal dans le petit doigt. Pour savoir si cette sensibilité des téguments du petit doigt est due au seul nerf collatéral qui lui reste et qui provient du radial, on résèque une portion des branches cutanées du *radial*, sur la face antérieure de l'avant-bras. Au bout d'une demi-heure, on examine le petit doigt : on constate qu'il est insensible aux piqûres et aux pincements.

Du 2 au 3 août. — On s'assure que le petit doigt est toujours insensible ; de plus, on trouve une anesthésie de l'annulaire.

Dans les autres expériences, les animaux ont été suivis plus longtemps.

Exp. XXVI. — Chien épagneul noir.

Le 26 juillet, on résèque une portion du cubital et le 1er août, une portion du radial.

2 août. — Le petit doigt et l'annulaire paraissent complétement insensibles. Les autres doigts sont sensibles.

3 et 4. — Petit doigt insensible, sensibilité probable dans l'annulaire.

Du 4 au 8. — *Face palmaire*. Le bourrelet du petit doigt est insensible ; sensibilité accusée de celui de l'annulaire ; sensibilité normale dans le reste de la patte.

Face dorsale. La sensibilité est manifeste partout, mais elle est plus accusée au niveau de l'index.

Du 8 au 21. — Insensibilité du petit doigt ; sensibilité assez vive de l'annulaire ; sensibilité très-vive dans les autres doigts.

12 septembre. — Le petit doigt est toujours insensible ; la sensibilité est normale dans le reste de la patte.

Exp. XXVII. — Chien de la Brie.

Le 23 juillet, on résèque 2 centimètres environ du nerf cubital au pli du coude, et autant du nerf radial sur la face antérieure de l'avant-bras.

24. — *Face palmaire*. Médius et index sensibles ; annulaire et auriculaire insensibles.

Face dorsale. Tous les doigts sont très-peu sensibles.

25 et 26. — Même état.

27, 28, 29. — L'état est le même pour tous les doigts, excepté l'annulaire dans lequel on constate de la sensibilité.

1er août. — La sensibilité augmente dans l'annulaire ; le petit doigt est toujours insensible.

2 au 14. — Le petit doigt est toujours insensible ; la sensibilité est à peu près revenue à l'état normal dans l'annulaire.

12 septembre et 15 octobre. — L'état de la sensibilité du doigt est le même que le 14 août.

Digitized by Google

Exp. XXVIII. Chat pie gris.

16 septembre.—Sur le membre antérieur gauche, on fait la section du nerf cubital au-dessus du pli du coude et celle du radial sur la face antérieure de l'avant-bras.

17. — *Face palmaire*. Index et médius très-sensibles. Sensibilité atténuée dans l'annulaire; petit doigt insensible.

Face dorsale. Index et médius sensibles; l'animal retire la patte dès qu'on touche la peau. Annulaire un peu sensible en dedans, insensible en dehors; petit doigt insensible.

22. — *Face palmaire*. Index, médius et annulaire sensibles. Petit doigt insensible.

Face dorsale. Index, médius et annulaire sensibles; petit doigt insensible.

23, 24, 25. — Même état.

27, 28. — Même état.

24 novembre. — On examine de nouveau l'animal, le résultat est le même que celui du 28 septembre.

Exp. XXIX. — Chat pie-gris.

7 septembre. — On fait la section du nerf médian et des deux branches cutanées du radial vers le milieu de l'avant-bras droit.

8.—*Face palmaire*. L'index et le médius paraissent insensibles; l'annulaire est sensible partout, cependant sa sensibilité est moins vive au dedans qu'en dehors. Sensibilité normale dans le petit doigt. Le lobe interne du gros bourrelet est insensible, ainsi que le bord interne de la patte.

Face dorsale. L'index et le médius sont insensibles; les deux autres doigts sont très-sensibles.

Du 8 au 12 septembre. — La sensibilité devient normale dans l'annulaire, l'index et le médius sont insensibles.

1er octobre. — Même état.

24 novembre. — Même état : l'index et le médius sont toujours insensibles.

En résumé, il existe une corrélation fonctionnelle entre les différents nerfs qui se rendent à la peau, et la théorie de l'indépendance fonctionnelle des fibres nerveuses est une hypothèse en contradiction avec nos faits.

II. — SENSIBILITÉ DU BOUT PÉRIPHÉRIQUE DES NERFS

On admettait avant nous que le bout périphérique d'un nerf rachidien sectionné n'était pas sensible; or les résultats relatés dans notre deuxième série d'expériences viennent à l'encontre de cette donnée. Reste à montrer les conséquences qu'on peut en tirer.

Et d'abord, il est certain que la sensibilité développée par nous, en irritant le bout périphérique des nerfs, n'est pas de la

Digitized by Google

sensibilité directe, autrement dit, cette sensibilité ne résulte pas d'une irritation transmise directement du point irrité aux centres nerveux. Nous nous sommes mis en garde contre toutes sortes de causes d'erreur. Les nerfs ont toujours été entièrement coupés ; on les a constamment isolés dans une étendue de 8 à 10 millimètres et même davantage. Au moment de l'examen, on avait soin de les soulever légèrement et de les pincer à l'exclusion de toute autre partie, sans jamais produire sur eux de tractions, afin d'éviter sûrement les anastomoses directes qui auraient pu se rendre dans le bout périphérique au-dessous de la section.

Ce n'est donc pas de la sensibilité directe. Tiendrait-elle à l'irritation des fibres récurrentes ? M. Cl. Bernard l'admet pour le facial et le spinal. D'autre part, MM. Hyrtl, Weir Mitchell et Morehouse, Vogt et Wyman ont décrit ou figuré chez les mammifères, les oiseaux et les reptiles, des anses formées par des fibres qui, se détachant d'un nerf, se jetaient sur un autre nerf pour regagner les centres nerveux. Pour trancher la question, nous avons institué l'expérience suivante :

Exp. XXX. — Chien de la Brie, âgé de 2 ans.

26 juillet. — Sur la face dorsale de la patte gauche, on fait une incision au niveau du deuxième espace interosseux. On réséque 2 centimètres environ de la branche moyenne du radial.

Au bout d'une demi-heure, on irrite les téguments de la face dorsale et l'on constate manifestement de la sensibilité sur les faces correspondantes des doigts médius et annulaire.

26, 27, 28 juillet. — Le médius et l'annulaire sont toujours sensibles. — La plaie se cicatrise.

1er au 21 août. — Même état.

21 août. — On ouvre la plaie faite le 26 juillet et on découvre la branche moyenne du radial. Le bout central est renflé, il est relié au bout périphérique par un tissu de cicatrice que l'on isole et que l'on coupe sans que l'animal manifeste de la douleur.

Trois quarts d'heure après cette opération, on revient au bout périphérique, on le soulève avec précaution et on le pince quatre ou cinq fois : à chaque pincement, on constate une sensibilité très-vive.

On réséque une portion de ce bout périphérique. Au moment de la section, l'animal crie et cherche à retirer sa patte. Sur des préparations faites à l'état frais, le microscope montre que le fragment enlevé contient un certain nombre de tubes nerveux intacts.

Le sujet de cette expérience est sacrifié le 13 septembre suivant.

Digitized by Google

Autopsie. — On enlève le bout périphérique de la branche moyenne du radial : elle est d'un blanc mat et moins volumineuse que les branches interne et externe.

Après un séjour convenable dans l'alcool et l'acide chromique, on constate sur des coupes perpendiculaires que les faisceaux qui la composent sont ratatinés, revenus sur eux-mêmes. Toutefois, au milieu des tubes nerveux dégénérés, on voit un grand nombre de tubes nerveux intacts.

Ce double résultat est extrêmement important. Voilà un nerf réséqué, séparé par conséquent des centres nerveux qui, après vingt-quatre jours, c'est-à-dire après un temps suffisant pour amener sa dégénération sans que sa fonction puisse se rétablir, est encore sensible et renferme manifestement des tubes nerveux intacts au milieu d'autres tubes nerveux dégénérés. Quoi de plus probant que cette démonstration, à la fois physiologique et anatomique? Évidemment la sensibilité du bout périphéque tenait à la présence de fibres nerveuses sensibles dont les propriétés physiologiques étaient conservées, précisément parce qu'elles n'avaient pas perdu leurs rapports avec les centres nerveux (centres trophiques). Il est donc impossible de ne pas admettre dans ce cas que des fibres nerveuses centrifuges (sensibles) se sont détachées à un certain moment d'un nerf voisin intact pour remonter par la branche moyenne du radial et devenir probablement centripètes.

Nous avons examiné pareillement le bout périphérique d'autres branches provenant du médian ou du cubital, et toujours il a été possible de trouver des tubes nerveux intacts. Quant aux résultats fournis par l'examen du bout périphérique des troncs nerveux (radial, médian, cubital), ils sont tout aussi probants. Nous aurons bientôt l'occasion d'y revenir.

En somme, la sensibilité développée par nous, en irritant le bout périphérique des nerfs qui se rendent à la main, est bien de la sensibilité récurrente et les fibres nerveuses qui servent à la transmission doivent conserver l'épithète de *récurrentes*, que Magendie avait donnée à celles des racines antérieures.

A quel niveau ces fibres se réfléchissent-elles? Nous avons rencontré à l'avant-bras un certain nombre de filets qui, partis de troncs nerveux différents, accompagnent les vaisseaux sur les parois desquels ils semblent se fusionner. Il était naturel de rechercher s'ils contenaient des fibres récurrentes. Pour y

Digitized by Google

arriver, nous avons, sur un chien, sectionné le radial à la partie supérieure et à la partie inférieure de l'avant-bras ; mais l'irritation de l'extrémité supérieure du fragment intermédiaire n'a pas produit de douleur : ce qui permet de supposer qu'il n'existe pas de fibres récurrentes qui se détachent du médian ou du cubital et se jettent dans le radial durant son trajet à l'avant-bras.

Nous n'avons pas répété cette expérience pour le médian et pour le cubital. Toutefois nous restons convaincus que si ces nerfs s'envoient mutuellement des fibres récurrentes ou s'ils en reçoivent du radial, elles sont, en tous cas, fort peu nombreuses.

Nos expériences sur la sensibilité des téguments faisaient déjà pressentir que c'était surtout à la périphérie que ces fibres devaient opérer leur retour. Malheureusement, il est absolument impossible de pratiquer des sections à la face palmaire de la patte (paume de la main) à cause de la profondeur à laquelle se trouvent les nerfs et de la présence en ce point du gros bourrelet. De sorte que nous avons été obligés de nous transporter plus bas encore, au niveau des doigts.

Une nouvelle difficulté se présentait ici : les filets des nerfs collatéraux sont disposés en éventail avant d'entrer dans le bourrelet ; dès lors, comment être sûr de les sectionner entièrement par en bas? Nous avions à choisir entre l'amputation dans l'article et l'incision profonde du bourrelet. De ces deux opérations, la première était longue, douloureuse et exposait davantage à l'hémorrhagie ; aussi l'avons-nous laissée de côté. Quant à la seconde, on pouvait la pratiquer, soit en incisant circulairement autour du bourrelet (ce qui n'a sur l'amputation que l'avantage d'être un peu moins long), soit en faisant des incisions cruciales de manière à ce que leurs extrémités se trouvent juste au milieu des points où les nerfs collatéraux arrivent dans le bourrelet ; ce qui, l'exposant moins à l'hémorrhagie, est aussi rapide et tout aussi sûr.

Exp. XXXII. — Chien pie jaune, très-doux.

Patte antérieure droite. 1° On coupe en haut le nerf collatéral palmaire externe du petit doigt et on l'isole sur une longueur de 1 centimètre ; 2° on fait deux incisions cruciales sur le bourrelet : ces incisions sont d'abord pratiquées de dedans en dehors avec un instrument à lame étroite ; elles sont ensuite

Digitized by Google

complétées, vers les extrémités, par de petites incisions faites de dehors en dedans ; elles empiètent légèrement sur les parties couvertes de poil et leur fond répond aux phalanges sur lesquelles frotte la pointe du bistouri, que l'on promène jusqu'à ce que l'animal ne crie plus. Hémorrhagie assez abondante.

Une heure après l'opération, on examine le bout périphérique du nerf coupé et les quatre portions du bourrelet. Le nerf possède une sensibilité évidente. Les quatre portions des téguments sont également trouvées très-sensibles, même aux piqûres superficielles.

Cette expérience prouve que le nerf collatéral externe du petit doigt reçoit des fibres récurrentes qui abandonnent les autres nerfs collatéraux à une hauteur variable, opèrent leur retour le long des dernières phalanges entre le point irrité et le bourrelet, mais au-dessus de ce dernier, puisque toutes les communications que les nerfs collatéraux peuvent présenter dans son intérieur avaient été interceptées.

Nous possédons un autre résultat tout à fait semblable, à cela près que l'opération, au lieu d'être faite sur le petit doigt, a été pratiquée sur l'index.

Comme il est extrêmement difficile d'isoler par en haut les nerfs collatéraux qui se trouvent entre les doigts, nous n'avons pas tenté un plus grand nombre d'expériences.

Pour démontrer qu'il existe des fibres récurrentes dans les téguments du bourrelet, nous avons institué l'expérience suivante :

Exp. XXXIII. — Gros chien de garde.

Patte antérieure gauche. 1° Sur le bord interne de l'index, on sectionne le nerf collatéral palmaire, le bout périphérique est bien isolé. On fait ensuite sur la peau de l'index deux incisions parallèles à la première et qui s'étendent depuis le point où le nerf est coupé jusqu'au bourrelet, qu'elles entament légèrement. Les incisions atteignent les os ; le bistouri y est passé jusqu'à ce que son introduction ne produise plus de douleur. L'hémorrhagie est abondante. On sépare ainsi le nerf collatéral palmaire interne de l'index du dorsal correspondant et du nerf palmaire opposé.

Trois-quarts d'heure après cette opération, on irrite le bout périphérique du nerf et les téguments circonscrits par les incisions parallèles : nerf et téguments sont sensibles.

2° Craignant un retour des fibres nerveuses par l'extrémité supérieure du lambeau, retour qui était peu probable vu le rapprochement des incisions, on réunit celles-ci par une incision transversale. Une demi-heure après la fin de ce deuxième temps, on découvre le bout périphérique du nerf qui est mâché dans toute son étendue, son irritation ne donne rien de certain ; *mais le lambeau est sensible aux pincements, même à ceux qui sont exer-*

Digitized by Google

cés près de l'incision transversale. La sensibilité est très-marquée au milieu et surtout en bas.

Ce résultat laisse à désirer en ce que, après l'incision transversale, l'irritation du bout périphérique du nerf n'a pas provoqué de douleurs. Notons toutefois que l'extrémité en était déjà mâchée, que l'opération elle-même avait été longue, douloureuse, qu'elle avait nécessité des désordres considérables, d'où hémorrhagie consécutive ; toutes conditions défavorables pour mettre en évidence la sensibilité récurrente.

Quant à la sensibilité du lambeau, elle était aussi vive qu'à l'état normal dans le point qui avoisine le bourrelet. Un peu plus haut, elle avait déjà subi une légère atténuation. Tout à fait à la partie supérieure, on ne trouvait plus que des traces de sensibilité. Si l'on compare ce résultat avec celui fourni par l'examen des téguments du bourrelet après la section successive des trois nerfs collatéraux d'un doigt, il existe une concordance parfaite. Dès lors on est porté à se demander si les phénomènes dans les deux cas ne sont pas du même ordre.

Dans le bourrelet, la sensibilité se maintient tant qu'il existe un nerf collatéral ; coupe-t-on ce dernier, il survient une paralysie parce qu'on supprime ainsi toute communication entre les téguments et les centres nerveux.

Mais ce dernier nerf collatéral qui contenait des fibres récurrentes provenant du premier, du deuxième et du troisième nerf collatéral, ne contient plus, au point de vue fonctionnel, que des fibres directes, puisque les trois autres nerfs collatéraux ont été coupés. Par conséquent, la sensibilité qu'on constate dans les téguments du bourrelet n'est pas à proprement parler de la sensibilité récurrente, mais bien de la sensibilité directe.

Il faut donc admettre qu'au voisinage de la peau ou dans son épaisseur, les fibres nerveuses (sensibles) se ramifient, s'entrecroisent, s'anastomosent même, les unes pour y rester, les autres pour remonter plus ou moins haut à travers les différents troncs nerveux. Ce qui vient tout à fait à l'appui des résultats consignés dans notre première série d'expériences.

Pour mettre ces deux faits encore plus en lumière, nous avons institué un certain nombre d'expériences que nous croyons devoir rapporter ici.

Digitized by Google

Exp. XXXIV. — *Incision circulaire profonde du bourrelet.*

Chien de chasse marron. — Patte antérieure gauche. On circonscrit sur le bourrelet de l'index un lambeau de l'étendue d'une pièce de 50 centimes environ. L'incision circulaire s'enfonce jusqu'aux os. Le lambeau de peau tient par sa face profonde à une partie du coussinet élastique.

Au bout de trois quarts d'heure, on examine l'état de la sensibilité dans le lambeau : en piquant profondément, en enfonçant même l'aiguille jusqu'aux os, on ne produit pas de douleurs. On pince ensuite la circonférence du lambeau, puis une grande partie de son étendue avec des pinces à dents de rat, sans découvrir davantage de la sensibilité.

Une fois certains que les téguments du bourrelet ne reçoivent pas de nerfs provenant de l'os ou du périoste, nous avons cherché l'état de la sensibilité dans un lambeau ayant toute l'épaisseur des téguments, mais offrant un pédicule très-étroit.

Exp. XXXV. — *Incision circulaire incomplète profonde du bourrelet.*

Gros chien de garde. — Patte antérieure droite. Sur le bourrelet de l'index, on incise les téguments et le coussinet élastique jusqu'aux os ; en décrivant les 3/4 d'une circonférence le lambeau, ainsi délimité, tient au reste de la peau par son quart interne qui regarde en dedans, c'est-à-dire entre les points correspondants à l'entrée des collatéraux dorsal et palmaire dans le bourrelet.

Une heure après l'opération, on examine la sensibilité de ce lambeau ; sensibilité vive; près du point où il tient aux restes des téguments, sensibilité atténuée dans la moitié externe, sensibilité nulle près du bord externe. L'absence de sensibilité dans ce dernier point ne doit pas étonner, car l'incision du bourrelet ayant été faite, un peu obliquement, il est très-probable qu'au bord du lambeau, on ne pince que la couche épidermique très-épaisse du bourrelet.

Dans le but de démontrer que les anastomoses des nerfs se font dans la peau, nous avons isolé celle-ci du tissu cellulaire sous-cutané.

Exp. XXXVI.

Même doigt que dans l'expérience précédente. Le lambeau circonscrit par les 3/4 d'une circonférence est séparé du coussinet élastique. La séparation est faite à l'aide du bistouri qui entame dans plusieurs points les couches profondes du derme.

Le lendemain, le lambeau est blanchâtre, surtout vers son bord libre. En le saisissant entre les mors d'une pince, on reconnaît qu'il est sensible dans les 3/4 de son étendue.

Afin d'empêcher le recroquevillement du lambeau, nous avons laissé celui-ci adhérent à ses deux extrémités.

Digitized by Google

Exp. XXXVII. — Chien de chasse marron.

Patte antérieure droite. On fait dans toute l'étendue du bourrelet de l'index deux incisions parallèles, intéressant la peau et le coussinet plantaire jusqu'aux os. Un couteau à cataracte de de Graefe est introduit horizontalement dans le derme, vers les deux extrémités du lambeau, on le retourne ensuite de façon que son tranchant soit dirigé vers les parties profondes et on incise toute l'épaisseur du coussinet plantaire jusqu'à ce que l'animal ne crie plus. Le lambeau ainsi taillé ne tient donc plus à la peau que par ses extrémités.

Au bout de une heure et demie, on examine l'état de la sensibilité du lambeau. En piquant, on le trouve très-sensible partout, mais la douleur provoquée ainsi est due en grande partie à la pression sur les tissus. On prend les pinces : on trouve manifestement de la sensibilité près des extrémités du lambeau ; pour produire de la douleur au centre, il faut irriter fortement et faire glisser en quelque sorte la peau entre les mors de la pince.

Pour plus de certitude, nous avons séparé complétement le lambeau des parties profondes.

Exp. XXXVIII. — Vieux chien gris.

Patte antérieure gauche. 1° Sur le bourrelet du petit doigt, on fait deux incisions parallèles dont la direction est un peu oblique de dedans en dehors et d'arrière en avant ; ces incisions intéressent la peau et même une partie du coussinet élastique.

Au-dessous de la portion de peau ainsi limitée, on glisse le couteau à cataracte de de Graefe, en promenant ce couteau, à droite et à gauche; on sépare un lambeau entamé, une sorte de pont relié au reste du doigt par ses deux extrémités. La séparation est faite dans les couches profondes du derme.

Au bout d'une heure, on examine l'état de la sensibilité dans la lamelle de peau. Sensibilité vive près des deux extrémités ; au milieu, la sensibilité est très-peu marquée.

2° On coupe ensuite le lambeau en dehors, de façon qu'il ne soit plus relié aux téguments que par son extrémité interne. Le lendemain, ce lambeau n'est sensible que près de son point d'union avec la peau, mais il est souillé sur ces deux faces par du gravier et les excréments du sujet.

Si l'on rapproche ces résultats physiologiques des données les plus récentes fournies par l'histologie sur les nerfs de la peau, on voit qu'ils se prêtent un mutuel appui. Mais, tout en admettant l'existence d'un réseau, nous ne croyons pas, comme MM. Jacubowitsch et Beale[1] que ce réseau soit le véritable mode de terminaison des nerfs dans la peau[2]; et de ce

[1] Vulpian. Leçons sur la physiologie générale et comparée du système nerveux. Paris, 1866.

[2] M. Langerhans (*Virchow's Archiv.* Sept. 1868, S. 325), mettant à profit les recherches de MM. Hoyer et Cohnheim (Kölliker, *Gewebelehre*, 1867. S. 111), sur la

Digitized by Google

que certaines fibres remontent plus ou moins haut dans les troncs nerveux de la patte, nous ne concluons pas que toutes les fibres venant des centres nerveux y retournent forcément, après avoir fait partie du réseau périphérique. Nous pensons même qu'il doit y avoir des déviations et des aberrations nombreuses dans la marche de ces fibres récurrentes; leur nombre serait variable, elles s'épuiseraient très-vite, soit qu'elles restent dans les nerfs, soit qu'elles les abandonnent pour se porter dans les téguments voisins; dès lors, il serait permis de comprendre pourquoi le bout périphérique d'une branche du radial ou du cubital, qui est sensible tant que son tronc respectif est intact, devient immédiatement insensible après la section de ce tronc et pourquoi il nous a été impossible jusqu'ici de mettre en évidence la sensibilité du bout périphérique du radial, du médian ou du cubital, quand nos sections avaient été pratiquées au-dessus du coude. (Exp. XX-XXI et XXII.) Ce n'est pas là une simple hypothèse. En effet, l'examen histologique du bout central de ces nerfs (un mois environ après l'opération) nous a toujours permis de voir un certain nombre de tubes nerveux dégénérés; or, on peut admettre que ces tubes nerveux altérés dans le bout central ne sont que la continuation des tubes nerveux qui restent intacts dans le bout périphérique, car ceux-ci sont encore en communication avec leurs centres trophiques, tandis que ceux-là ont perdu toute espèce de communication de ce genre. Il s'agit donc bien ici de fibres recurrentes; et comme le nombre de tubes nerveux altérés dans le bout central est très-peu considérable relativement à celui des tubes nerveux intacts dans le bout périphérique, il est permis du supposer que ces fibres ne remontent pas très-haut, que la plupart ne remontent pas au-dessus du pli du coude, et que dans les sections pratiquées au-dessus de cette région, les pincements

terminaison des nerfs dans la cornée, vient de décrire dans la peau de l'homme une foule de prolongements excessivement grêles qui, partant du réseau superficiel à mailles très-serrées que certains physiologistes considéraient comme le réseau terminal, traversent les couches les plus inférieures du réseau de Malpighi, et arrivés au niveau environ de la troisième rangée de cellules, se mettent en rapport avec des corpuscules plus ou moins arrondis, ovalaires, présentant parfois un noyau. De ces corpuscules partent de 2 à 10 en moyenne 5 prolongements secondaires, qui après un trajet plus ou moins oblique à travers les cellules des couches supérieures, iraient se terminer, au-dessous de l'épiderme proprement dit, par des extrémités légèrement renflées.

Digitized by Google

du bout périphérique ne portant que sur quelques-unes de ces fibres, l'irritation n'est pas suffisante pour que l'animal accuse de la douleur.

Quoi qu'il en soit, cet épuisement rapide est un fait très-intéressant ; et bien qu'on ne puisse rien préciser en ce qui concerne le mode de terminaison ultime des fibres récurrentes, nous sommes à peu près en mesure d'affirmer qu'aucune d'elles ne remonte jusqu'aux centres nerveux, ce qui ne laisse pas que d'ébranler les théories quelque peu fantaisistes du circuit nerveux et de la circulation nerveuse.

Au surplus, nos recherches sur ce sujet ne sont pas encore complétement terminées ; aussi bien nous préférons en faire l'objet d'une publication particulière.

Disons en terminant que la plupart de ces expériences ont été répétées par nous sur le membre abdominal et qu'elles ont fourni des résultats analogues. Il ressort de là que probablement tous les nerfs rachidiens se comportent de la même manière ; ce qui assure d'autant mieux la sensibilité des différentes régions où ils se rendent et empêche la paralysie de telle ou telle partie des téguments, pourvu que celle-ci soit encore en relation avec une branche nerveuse intacte.

Chez l'homme, nous avons eu déjà plusieurs fois l'occasion de vérifier l'exactitude de nos recherches soit sur les téguments, soit sur les bouts périphériques des nerfs, et cela aussi bien pour le membre supérieur que pour le membre inférieur. Au point de vue thérapeutique, nous en avons conclu qu'il faudrait peu compter sur la névrotomie dans les affections nerveuses sans lésions appréciables (tétanos, névralgie).

Digitized by Google

II

DES EFFETS DE L'EXCITATION

DU

NERF PNEUMOGASTRIQUE, DU NERF LARYNGÉ SUPÉRIEUR

ET DU NERF NASAL SUR LA RESPIRATION

Par **PAUL BERT**

(*Suite et fin.*)

Je n'ai pas expérimenté que sur les mammifères : les oiseaux m'ont donné des résultats intéressants, et aussi les reptiles, bien que j'aie peu employé ces derniers.

Je ne vous montrerai que les tracés les plus caractéristiques.

Exp. XVI. — Voici ceux qu'a fournis un canard très-vigoureux, muni d'un tube à la partie moyenne de la trachée, et dont les deux nerfs pneumogastriques avaient été coupés la veille. Tous les courants employés sont sensiblement égaux, et d'intensité supportable.

Or, voici quatre tracés obtenus à quelques minutes de distance :

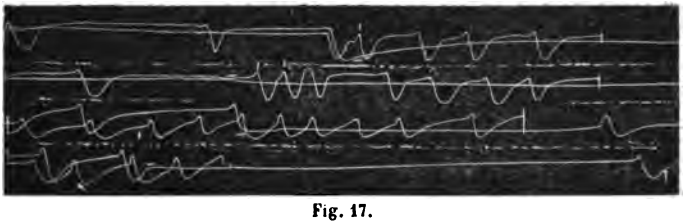

Fig. 17.

N° 1.—Galvanisation du bout central du pneumogastrique gauche, au début de l'expiration ; expiration très-lente, avec arrêt prolongé : la respiration reprend, on cesse l'excitation.

N° 2.—Galvanisation du même nerf au début de l'inspiration : arrêt qui dure plus d'une minute ; on cesse : la respiration reprend, très-rapide d'abord.

N° 3.—Galvanisation du bout central du pneumogastrique droit au som-

Digitized by Google

met de l'inspiration ; arrêt : la respiration recommence par une expiration ; on cesse : accélération.

N° 4. — Galvanisation du bout central du pneumogastrique gauche, en demi-expiration ; arrêt : la respiration reprend par une inspiration ; on cesse : accélération.

On a vu, en outre, sur ce canard, que l'oblitération des narines arrête la respiration malgré la présence d'un tube dans la trachée ; malheureusement on n'a pas pris de tracé.

Résumé : L'arrêt de la respiration a eu lieu, soit en inspiration, soit en expiration, dans des conditions identiques, selon le moment où a été appliquée l'excitation. La galvanisation du pneumogastrique, en d'autres termes, a arrêté les mouvements respiratoires au moment même où elle a été appliquée.

Je vous fais remarquer encore que les mouvements généraux de l'animal ont été arrêtés en même temps que ses mouvements respiratoires ; il est resté, pendant tout le temps de la galvanisation, immobile et comme foudroyé ; je vous ai déjà signalé le fait chez ces mammifères.

Je termine cet exposé de faits en vous citant, chez certains reptiles, des exemples d'arrêt de la respiration par la galvanisation du nerf pneumogastrique. J'ai expérimenté sur les couleuvres ; mais les tracés obtenus sont entachés d'une cause d'erreur difficile à éviter : je veux parler de petites fuites autour de la muselière employée. Je me contenterai de vous dire que j'ai, chez ces animaux, comme chez les oiseaux, obtenu un arrêt complet de la respiration, au moment même où je portais l'excitant électrique sur le nerf. J'ai donc eu arrêt en inspiration et aussi en expiration ; l'animal dans ces cas restait complétement immobile. Une fois, il demeura ainsi gonflé, en inspiration moyenne, pendant quatre minutes, durant lesquelles le levier passa toujours dans la même ligne. Je désire, à cause de ce fait étrange vous montrer ce tracé, sous le bénéfice de l'observation déjà faite.

Exp. XVII. — La couleuvre, dans toutes ces expériences, était endormie par l'éther.



Fig. 18.

Il m'a paru intéressant de chercher quels seraient les troubles

Digitized by Google

de la respiration dans le cas où l'on soumettrait un pneumogastrique à l'influence d'un courant dont l'intensité serait rapidement croissante.

Exp. XVIII. — Je vous présente un des tracés obtenus sur un chien dans cet ordre de recherches.



Fig. 19.

L'excitation du début (I) est à peine sensible aux doigts mouillés ; le maximum du courant était insupportable aux doigts secs. L'animal était bien chloroformé ; le nerf, bien isolé sur une toile cirée. Au début, nul effet sensible. Quand nous approchons du maximum, l'expiration s'allonge, l'inspiration diminue ; enfin, au maximum (II), il y a arrêt dans l'expiration forcée ; la respiration reprend malgré la galvanisation ; on cesse celle-ci (III) : accélération.

Vous voyez que l'excitation, portée cependant sur le pneumogastrique isolé, n'a arrêté la respiration que dans la phase expiratoire. Ce fait est tout à fait inconciliable avec la théorie de Rosenthal.

L'excitation galvanique ou mécanique des nerfs pneumogastriques, des nerfs du larynx ou de ceux des narines n'a pas seulement pour effet de troubler et même de suspendre les mouvements respiratoires et les mouvements généraux du corps, Il peut arriver, et il arrive souvent, qu'elle entraîne une mort rapide ; j'ai constaté maintes fois ce fait, et j'ai pu être assez heureux pour obtenir dans certaines circonstances des graphiques intéressants ; je veux vous en présenter quelques-uns.

Exp. XIX. — Voici d'abord un mammifère ; c'est un chien, dont je vous ai déjà parlé à deux reprises (voy. exp. IX, p. 193). Nous sommes au quatrième jour de la section de ses deux nerfs pneumogastriques ; il est fort malade, et vient de donner les tracés représentés, fig. 10, n° 1 et n° 2. Tout étant prêt pour la galvanisation avec un courant insupportable aux doigts mouillés, le bout



Fig. 20.

central du pneumogastrique gauche est sorti de la plaie et excité pendant une inspiration ; arrêt soudain de tout mouvement. On lâche le nerf ; lentement, passivement, l'animal retombe à l'expiration (des points indiquent le transport du tracé pour éviter la confusion). Il est ainsi resté immobile près d'une minute et demie ; les mouvements respiratoires reviennent alors, de moins en moins énergiques ; — puis une expiration, et l'animal meurt.

Digitized by Google

J'ai obtenu la mort, avec des phénomènes semblables, chez un lapin vigoureux, qui était muni d'un tube dans la trachée, et auquel, depuis la veille, les deux nerfs pneumogastriques avaient été coupés. Ici la mort a été le résultat d'un pincement énergique du nez; j'ai malheureusement perdu les tracés.

J'ai observé chez les oiseaux un plus grand nombre de faits de ce genre.

Exp. XX. — Voici, par exemple, un canard très-vigoureux, auquel on vient de couper les deux nerfs pneumogastriques; il a un tube dans la trachée.



Fig. 21.

Nous avons galvanisé le bout central d'un des pneumogastriques; l'animal paraissait très-vigoureux, mais respirait lentement. Vous voyez qu'aussitôt il s'est agité un peu, s'est mis en expiration, puis a cessé tout mouvement; il était mort, et en vain avons-nous cessé l'excitation et cherché à rappeler l'animal à la vie.

Exp. XXI. — Voici une autre mort arrivée, dans des circonstances analogues, sur un canard muni d'un tube trachéal, et dont les deux pneumogastriques venaient d'être coupés; animal extrêmement vigoureux, et qui, malgré une certaine angoisse, à de certains moments, paraissait devoir vivre longtemps.



Fig. 22.

Il respirait très-librement, quand je serrai vigoureusement son larynx; aussitôt, arrêt quelques secondes en demi-expiration, puis la respiration reprend; je lâche alors; l'animal fait quelques mouvements respiratoires précipités, et nous cessons d'enregistrer, tant nous nous attendions peu à ce qui allait arriver. En effet, après une demi-minute environ, tout mouvement cesse; nous reprenons l'enregistrement : mais la ligne reste droite, car l'animal est mort.

Exp. XXII. — Je vous montre le graphique fourni par un troisième canard.



Fig. 23.

Les deux nerfs pneumogastriques sont coupés à la région inférieure du cou, aussi loin que possible de la tête; il a un tube dans la trachée, et respire régulièrement. Nous portons sur les deux bouts centraux des pneumogastri-

Digitized by Google

ques à la fois un courant induit d'une grande intensité. La galvanisation a été faite en inspiration ; il y a arrêt soudain, puis expiration lente, passive, qui ferait croire à une fuite dans les appareils, si je ne m'étais assuré du contraire. La respiration revient malgré la galvanisation ; on arrête celle-ci : surviennent quelques mouvements respiratoires, le dernier très-ample, contrairement à ce qui arrive dans les morts ordinaires ; puis plus rien : l'animal est mort.

Exp. XXIII. — Enfin voici les derniers tracés fournis par un poulet bien endormi par l'éther, auquel on a placé un tube dans la trachée, et dont les deux pneumogastriques viennent d'être coupés.



Fig. 24.

Ses expirations se scindent en deux, et son rhythme respiratoire rappelle tout à fait celui des lézards et des tortues. On galvanise, avec un courant difficile à supporter entre les doigts secs, le bout central du pneumogastrique gauche. Le tracé montre un trouble immédiat ; puis reviennent quelques respirations ; on enlève l'excitant, mais en vain ; l'oiseau reste longtemps en expiration, sa crête noircit, puis survient une petite inspiration qui passe passivement à l'expiration ; puis plus rien : l'animal est mort.

Il va sans dire que, dans tous ces cas, nous nous sommes assurés que les voies respiratoires étaient parfaitement perméables ; en outre, nos animaux avaient un tube dans la trachée.

Veuillez remarquer que, dans ces cas encore, la mort a été presque soudaine ; peu ou point de mouvements convulsifs, et après deux ou trois minutes au plus, cessation de tout mouvement réflexe, aux pattes et à l'œil.

Dans l'expérience XXII, la sensibilité de l'œil avait disparu une demi-minute après la dernière inspiration ; neuf minutes après, il n'y avait plus de contractilité musculaire, et la rigidité cadavérique avait commencé. Or, nous avons affaire à un canard, et si nous l'eussions noyé ou étranglé, nous aurions eu des mouvements spontanés et réflexes pendant au moins huit minutes, comme je vous le dirai plus loin.

La mort subite ne peut donc être attribuée à une asphyxie.

Il n'est pas possible davantage de songer à une syncope par voie réflexe, puisque, dans nos expériences, les nerfs pneumogastriques étaient coupés. C'est même seulement dans cette circonstance que nous avons obtenu la mort.

Digitized by Google

Nous sommes amenés à considérer cette mort comme obtenue simplement par une sidération des centres nerveux, consécutive à leur excitation exagérée par voie centripète. Notez que je ne dis pas seulement des centres respiratoires, parce qu'il n'y a pas que les mouvements respiratoires d'arrêtés, mais aussi les mouvements généraux du corps. Il semble que l'animal soit frappé comme par la section du *nœud vital* de Flourens; et vraiment, cette expression tant critiquée ne paraît pas aussi inexacte qu'on s'est plu à le dire. Vulpian a déjà fait remarquer que la section du nœud vital entraîne l'immobilisation complète de l'animal. Son excitation par voie centripète, un peu trop forte, produit les mêmes effets transitoires ou définitifs. Dans le premier cas, l'animal revient à lui après une période d'arrêt plus ou moins prolongée; dans le second, il meurt.

J'appelle particulièrement votre attention sur cette cause de mort subite dont les médecins ne se sont point encore occupés. Je suis persuadé que, dans beaucoup de cas où l'on a attribué la mort à l'asphyxie, à la syncope, la raison véritable en était dans cette sidération du nœud vital par excitation périphérique. C'est ce qui a pu arriver, par exemple, lors de l'introduction dans le larynx de certains corps étrangers qui, incapables par leur volume d'oblitérer les voies aériennes, n'en ont pas moins entraîné la mort. C'est peut-être encore là la raison de la mort qu'on a parfois observée après la cautérisation ammoniacale du larynx. Peut-être la redoutable angine de poitrine trouve-t-elle dans cette excitation la cause de ses accès mortels. Enfin, je ne puis m'empêcher de rapprocher de ces faits la mort qui survient assez fréquemmment à la suite de l'ingestion de boissons froides ou surtout de glaces; il est permis de se demander si les rameaux stomacaux du pneumogastrique n'ont pas la même suceptibilité que ses rameaux bronchiques.

J'ai tenu à vous exposer, au risque de fatiguer votre attention, un très-grand nombre de faits touchant les conséquences de l'excitation des nerfs respiratoires. C'est que, vous avez pu vous en convaincre, celles-ci se présentent avec des apparences extrêmement diverses, et dont la lecture des livres de physiologie ne saurait laisser soupçonner la singulière variété.

Je vais, moi aussi, à l'exemple de mes devanciers, essayer d'embrasser dans une formule commune tous ces résultats expé-

Digitized by Google

rimentaux ; mais, du moins, les exemples nombreux que je vous ai cités vous permettront de juger de la valeur de mes généralisations. J'espère que les propositions suivantes, malgré leur forme aphoristique, vous paraîtront bien n'être qu'un fidèle résumé des faits.

1° La respiration peut être arrêtée par l'excitation des nerfs pneumogastrique (Traube), du larynx (Cl. Bernard), des narines (M. Schiff), de la plupart des nerfs de sensibilité (M. Schiff, assertion que je n'ai pu vérifier) ;

2° Cet arrêt peut avoir lieu soit en inspiration, soit en expiration, par un quelconque de ces nerfs, sans qu'on puisse accuser l'action des courants dérivés. (Voy. exp. I, III, IV, IX, XVI, XVIII ; remarquez particulièrement les expériences VIII et XII, dans lesquelles on a obtenu arrêt en inspiration par l'excitation des nerfs laryngés.)

3° Une excitation faible accélère la respiration ; une excitation plus forte la ralentit ; une excitation très-forte l'arrête. Ces mots de « faible » et « fort » n'ayant, bien entendu, qu'un sens relatif, pour un animal donné, et dans des conditions données, ce qui est faible pour l'un sera fort pour l'autre, etc.

Je crois, contrairement à l'opinion de Rosenthal, que la section des pneumogastriques n'augmente pas la difficulté d'arrêter la respiration ; au moins, la mort par excitation arrive beaucoup plus aisément dans ce cas.

4° Quand les mouvements respiratoires sont complétement arrêtés, il en est toujours de même des mouvements généraux de l'animal, qui reste immobile.

5° La respiration revient pendant l'excitation même, et lorsqu'on cesse celle-ci, elle s'accélère presque toujours.

6° L'arrêt en expiration est plus facile à obtenir que l'arrêt en inspiration ; il y a même des animaux sur lesquels il est impossible d'obtenir celui-ci.

7° Si l'on emploie une excitation assez forte pour arrêter la respiration en inspiration, on peut faire cesser instantanément les mouvements respiratoires au moment même où l'excitant est appliqué (inspiration, demi-inspiration, expiration), soit en agissant sur le pneumogastrique, soit en agissant sur le laryngé.

Rapprochons maintenant ces conclusions de ce qu'on sait de

Digitized by Google

l'action de la douleur sur la respiration. Mantegazza vient de publier sur ce sujet un travail plein d'intérêt; or, son mémoire prouve qu'une excitation légèrement douloureuse augmente le nombre des mouvements respiratoires, tandis qu'une excitation très-douloureuse le diminue.

Les effets de l'excitation portée sur le pneumogastrique, le laryngé, le sous-orbitaire (nasal) ne sont pas dus à la douleur; le pneumogastrique, d'abord, n'est que médiocrement sensible; de plus, l'éthérisation n'empêche pas l'excitation de ces nerfs d'agir sur la respiration.

Mais il ne faut pas s'attacher aux mots douleur et sensibilité; ils n'expriment qu'une manifestation particulière de l'action centripète des nerfs, manifestation qui est en rapport avec la fonction des centres auxquels se rendent ces nerfs. Or, le pneumogastrique, qui revient des poumons, le laryngé et le nasal, qui veillent aux orifices par lesquels l'air pénètre, sont dans un rapport fonctionnel direct avec le centre respiratoire. Les impressions portées sur les autres nerfs de sensibilité générale n'ont avec lui que des relations indirectes, comme aussi les émotions qui réagissent seulement par voie cérébrale; leur effet peut être d'accélérer ou de ralentir ses manifestations fonctionnelles, non de les arrêter complétement.

Nos expériences nous conduisent donc, en résumé, à rejeter le rapport que Rosenthal voulait établir entre les muscles inspirateurs et le pneumogastrique, d'une part; entre les muscles expirateurs et le laryngé supérieur d'autre part; elles nous amènent, en les joignant à celle de M. Schiff et de Mantegazza, à établir la formule suivante :

Toute excitation faible des nerfs centripètes augmente le nombre des mouvements respiratoires; toute excitation forte le diminue. Une excitation forte du pneumogastrique, du laryngé supérieur, de la branche nasale du sous-orbitaire, peut l'arrêter complétement; si l'excitation est suffisamment énergique, l'arrêt a lieu au moment même où elle est appliquée. Enfin, la mort soudaine de l'animal peut être la conséquence d'une impression trop forte transmise ainsi au centre respiratoire, tout ceci étant vrai des mammifères, des oiseaux et des reptiles.

Digitized by Google

III

RECHERCHES

SUR

L'ÉCHAUFFEMENT DES NERFS ET DES CENTRES NERVEUX

A LA SUITE

DES IRRITATIONS SENSORIELLES ET SENSITIVES

Par MORITZ SCHIFF

(Rédigées par E. LEVIER.)

(*Suite.*)

Dans une autre série de recherches faites toujours avec l'appareil d'induction, nous avons modifié notre méthode en expérimentant sur des nerfs *non écrasés* entre les pôles de la pile thermoélectrique. — La préparation des animaux restait la même ; le nerf, pris sur l'animal refroidi, était mis en contact avec les deux soudures ou avec les deux paires de soudures qui, réunies dans le mode le plus convenable, formaient les deux éléments thermoélectriques. Dans ces expériences, les deux pôles de la pile différentielle se trouvaient donc dans des conditions encore plus semblables entre elles que dans la première série, puisque maintenant l'irritation pouvait se propager dans toute la longueur du nerf et agir sur les deux soudures. — On conçoit dès lors que les déviations du galvanomètre, produites par l'irritation, devaient être beaucoup plus petites que dans les expériences précédentes ; elles n'accusaient plus, en effet, que la différence existant entre la chaleur produite dans la portion du nerf plus rapprochée du point irrité et celle produite dans la portion du nerf plus éloigné de ce point. —

Digitized by Google

Lorsque le nerf n'était pas trop épuisé, il y avait toujours une déviation indiquant un échauffement plus considérable du nerf dans le voisinage du point irrité. Mais cette déviation allait rarement au delà d'un degré; dans quelques cas seulement elle atteignait 2 et même 2 degrés 1/2; le plus souvent nous n'avons observé qu'une déviation d'un demi ou d'un tiers de degré de l'échelle.

Il faut remarquer que les déviations les plus considérables, celles de 2 degrés et plus, ont été obtenues avec les nerfs de ceux de nos animaux dont le refroidissement avait été produit par l'introduction endermique du curare ou de la conicine, et la respiration artificielle. Il est permis d'admettre que le curare et la conicine produisent cet effet plus grand, grâce à un accroissement de la résistance que la propagation de l'innervation rencontre dans les troncs nerveux des animaux ainsi empoisonnés ; et, dans un autre mémoire, nous chercherons à appuyer cette manière de voir par des faits observés dans une série d'expériences d'une autre nature et plus directes. — La faible différence de chaleur, en faveur de la partie du nerf plus rapprochée du point irrité, correspond probablement à une calorification plus grande dans le voisinage des rhéophores irritants. L'onde de l'innervation paraît s'affaiblir à mesure qu'elle s'éloigne du point directement irrité, à mesure qu'elle doit vaincre une plus grande somme de résistances dans le tissu nerveux, résistances s'accumulant nécessairement en proportion de la longueur du trajet parcouru. — A cette manière de voir, quelque plausible qu'elle soit, on pourrait opposer l'opinion que la déviation en faveur de la première soudure ne provient pas de ce que cette soudure s'échauffe *davantage* par le fait de l'innervation, mais de ce qu'elle s'échauffe *avant* la seconde soudure; et que le temps que l'excitation met à parcourir la distance entre la première et la seconde soudure suffit pour faire naître une déviation. Cette objection serait entièrement justifiée si l'on était sûr que le temps qui s'écoule pendant la transmission de l'irritation de la première à la seconde soudure fût assez long pour rendre possible un commencement de déviation. La calorification de la seconde soudure n'étant pas, d'après cette hypothèse, supérieure à celle de la première soudure, la persistance de la déviation, même après

Digitized by Google

la transmission de l'excitation à travers toute la longueur du nerf, s'expliquerait par l'inertie de l'aimant. — Nous savons en effet que, chez les mammifères lentement refroidis, la vitesse de l'innervation n'est pas, à beaucoup près, aussi grande que chez les grenouilles normales, dans lesquelles, d'après les calculs de M. Helmholtz, elle est d'environ 27 mètres par seconde. La vitesse de l'innervation, chez les marmottes hibernantes, a été mesurée par M. Valentin, et, d'après cet auteur, elle varierait, suivant les conditions où se trouvent les animaux, entre 0,4 et 5 mètres par seconde. Quelques expériences que nous avons tentées sur deux chats refroidis nous ont donné une rapidité un peu supérieure : en laissant le nerf sciatique en communication avec le muscle tibial antérieur, nous avons trouvé, dans huit expériences, une rapidité moyenne de 7,6 m. par seconde. Admettons que chez la plupart de nos animaux le refroidissement n'ait pas été aussi complet que chez ces deux chats et que la rapidité de la transmission ait été de 8 mètres par seconde, dans ce cas, 1 centimètre serait parcouru dans 1/800 de seconde. La plus petite distance entre nos deux soudures ayant été de 1 centimètre et la plus grande de 9 centimètres, nous aurions pour le temps le plus long entre l'échauffement de la première et de la seconde soudure, 9/800 de seconde. Admettons que ce temps soit égal à 1/100, il s'agit de savoir si une impulsion aussi faible que celle que nous examinons peut déjà, après un centième de seconde, produire une déviation visible du galvanomètre.

Pour décider expérimentalement cette question, j'ai disposé l'observation comme dans la série précédente. Le nerf est écrasé entre les deux soudures. On l'irrite deux fois en deçà de la soudure supérieure, à l'aide d'un faible courant d'induction, et il y a, au galvanomètre, une déviation d'à peu près 3°, de première excursion. Après la seconde irritation, on modifie l'une des communications de la pile avec le galvanomètre, en y intercalant le mécanisme suivant. L'un des fils qui part de la pile thermoélectrique, est mis en communication avec un mouvement d'horlogerie produisant la rotation d'un disque de verre. Ce disque fait un tour en une seconde. Une strie d'étain va de l'axe métallique, qui perfore le disque de verre, jusqu'à la circonférence de ce dernier dont elle recouvre la centième par-

Digitized by Google

tie. Une lamelle mince de laiton, fixée à un support de fer, touche le bord du disque, et, de la base du support, part un fil de cuivre qui se rend au galvanomètre. Pour chaque tour du disque, il y a donc communication métallique entre la pile et le galvanomètre pendant un centième de seconde. On irrite le nerf pendant que la lamelle de laiton touche le verre du disque, et après deux secondes d'irritation, on met en action le mouvement d'horlogerie, de façon à faire faire au disque un seul tour. Eh bien, dans la plupart des expériences faites à l'aide de ce mécanisme, l'échelle galvanométrique n'a pas montré de déviation. Quelquefois il en existait une trace très-légère, atteignant à peine un cinquième de degré. — Il ressort de ces faits que, dans les conditions dans lesquelles nous nous sommes mis, une différence de chaleur qui ne dure qu'un centième de seconde, ne produit point ou presque point de déviation au galvanomètre. — Au surplus, dans la majorité de nos expériences, le temps que mettait l'action calorifique à se transmettre de la première à la seconde soudure devait être de beaucoup inférieur à un centième de seconde, attendu que le segment nerveux situé entre les deux pôles de la pile thermo-électrique n'avait que très-rarement une longueur de 9 centimètres ; ordinairement cette longueur n'était de 2 ou 3 centimètres. Par conséquent, la conduction nerveuse ne demandait, dans la plupart des cas, qu'un trois-centième ou qu'un quatre-centième de seconde, et, selon toute probabilité, un temps beaucoup plus court encore, pour porter l'excitation avec son effet calorifique, de la première à la seconde soudure. Il est donc impossible d'admettre que, dans ces cas, l'intervalle de temps nécessaire pour mettre la seconde soudure dans les conditions de la première ait suffi pour produire la déviation observée. Or, si ce n'est pas une différence dans le *temps* de l'échauffement des deux soudures qui est la cause de déviation, il ne nous reste pas autre chose à admettre qu'une différence dans l'*intensité* de l'échauffement, qui a dû être moindre dans la soudure la plus éloignée du point irrité. On comprend, du reste, que le résultat de notre dernière expérience ne peut pas être appliqué à d'autres cas où la différence de température entre les deux pôles de la pile est plus grande et dans lesquels on se sert de piles beaucoup plus sensibles. — Nous

Digitized by Google

avons pu vérifier directement que lorsque les deux points en contact avec les deux pôles de la pile thermoélectrique présentaient une différence de température beaucoup plus considérable que dans notre dernière expérience, une fermeture du circuit galvanométrique, de la durée d'un centième de seconde, était plus que suffisante pour produire une déviation très-marquée.

L'effet indiqué d'une calorification plus grande, dans les parties du nerf plus rapprochées du point irrité, ne se vérifie pas seulement lorsque l'irritation porte sur l'extrémité du tronçon nerveux qui, dans l'animal, en constitue le bout central. Lorsque, sur le sciatique enlevé, on irrite le bout correspondant au genou, c'est la partie supérieure du nerf, celle qui, dans l'animal, correspond à la région trochantérique, qui s'échauffe moins que la partie située originairement vers le milieu de la cuisse. Pour mettre ce résultat hors de doute, nous avons dû faire l'expérience sur des nerfs du mouvement, à l'exclusion des nerfs du sentiment. A cet effet, nous avons enlevé l'hypoglosse sur deux chiens, préalablement refroidis par le curare et la respiration artificielle ; l'hypoglosse, dur chez les chats et les lapins, n'étant pas assez long pour permettre d'apporter à l'expérience toute la précision désirable. — Chez les deux chiens en question nous nous sommes assuré que l'hypoglosse de l'autre côté était encore excitable, alors que l'expérience sur le nerf enlevé était déjà terminée.

Un grand nombre de nos expériences faites sur le nerf non écrasé entre les pôles de la pile, ne nous a pas fourni de données exactes sur la grandeur de la déviation observée. Lorsque, avant l'irritation, le miroir était revenu vers le zéro, très-souvent il montrait des oscillations lentes mais excessivement persistantes, oscillations qui comprenaient quelquefois jusqu'à 7 et 8° de l'échelle et qui se répétaient trop longtemps, trop régulièrement pour ne pas nous faire craindre de voir s'éteindre l'excitabilité du nerf, si nous avions voulu attendre le repos absolu. Il fallait donc faire l'excitation pendant une de ces oscillations lentes. Nous choisissions le moment dans lequel le miroir oscillait lentement dans la direction opposée à celle qui indiquait un échauffement plus grand de la première soudure, plus proche du point irrité du nerf. — En fermant le

Digitized by Google

courant dans ce moment, on ne voyait très-souvent qu'un arrêt momentané de l'échelle ; le miroir se reposait un instant pour reprendre aussitôt son mouvement dans le même sens ; quelquefois même il y avait, au moment de l'irritation, une trace de recul de l'échelle, trace qui devenait plus visible quand on continuait à irriter pendant 5 ou 10 secondes. Ou bien encore, on faisait intervenir l'irritation au moment où le miroir, après être arrivé au sommet de la déviation correspondant à un échauffement à la première soudure, s'arrêtait pour commencer son oscillation en sens contraire. L'irritation alors produisait un nouveau petit mouvement dans le premier sens, ou bien l'échelle restait pour quelque temps arrêtée au sommet de son excursion. — Aussi longtemps que durait l'excitation, pourvu que celle-ci ne se prolongeât pas outre mesure, l'image de l'échelle paraissait comme fixée, comme immobilisée, et elle ne rebroussait chemin que lorsque l'excitation cessait. Mais quand la galvanisation se prolongeait davantage, quand elle durait plus de 8 ou 10 secondes, le miroir reprenait de nouveau son mouvement rétrograde, soit après avoir fait encore un petit pas en avant, soit après un simple arrêt plus long que d'ordinaire. Il cédait alors très-lentement, d'une manière presque imperceptible, à la force qui tendait à le repousser vers le zéro, comme si cette force avait fini par prévaloir ; mais si, dans cet instant, on suspendait l'irritation, on voyait le mouvement vers le zéro s'accélérer tout à coup et gagner en énergie comme s'il s'était délivré du frein qui l'avait retenu jusqu'alors. — Il eût été bien désirable de décider par l'observation si, dans ces expériences, comme on pourrait le supposer théoriquement, la différence de chaleur entre les deux pôles, augmente en raison de la longueur du segment nerveux compris entre eux. Malheureusement, de ce côté, nous ne pouvions nous attendre à aucun résultat probant, attendu que, sous le rapport quantitatif, des expériences, faites apparemment dans des conditions identiques, donnaient des résultats trop variés.

Nous ne pouvons quitter cet ordre de faits, sans faire mention d'une exception apparente qui s'est présentée trois ou quatre fois à notre observation, quand nous opérions sur des nerfs très-épuisés. — Ces nerfs, pris sur des chats, avaient d'abord produit, 8 à 10 fois de suite, le phénomène normal que nous

Digitized by Google

venons de décrire, c'est-à-dire une déviation galvanométrique indiquant toujours un échauffement plus considérable dans la soudure la plus rapprochée du point irrité ; cette déviation avait fini par devenir très-faible, quoiqu'elle fût encore bien appréciable ; mais dans les deux ou trois dernières irritations, faites peu d'instants avant la mort du nerf, nous vîmes se produire une déviation dans le sens opposé, indiquant un échauffement plus grand dans la soudure la plus éloignée du point irrité. La déviation, il est vrai, était très-faible, bien que l'irritation fût prolongée jusqu'à 8 secondes ; elle ne comprenait guère qu'une fraction d'un degré de l'échelle ; ou bien, quand l'irritation intervenait pendant une oscillation contraire, on ne voyait qu'un arrêt instantané du miroir. Ce résultat une fois obtenu dans deux ou trois irritations consécutives, la galvanisation la plus forte ne donnait plus de trace d'effet. Le nerf était mort. — Nous avons observé le même phénomène une fois sur le nerf sciatique d'un lapin, vingt minutes avant la dernière irritation qui ne donna plus d'effet. Une avant-dernière irritation, faite environ cinquante minutes après l'excision du nerf, imprima au miroir un mouvement dans le sens de l'échauffement de la soudure inférieure, c'est-à-dire la plus éloignée du point irrité, — Y a-t-il dans ces faits exceptionnels l'indication d'une règle. Y a-t-il lieu d'admettre qu'à une certaine période de la décomposition cadavérique du nerf, l'excitation nerveuse gagne en intensité après avoir parcouru un trajet d'une certaine longueur? Nous ne voulons rien affirmer sur la foi d'un si petit nombre d'expériences ; qu'on nous permette cependant de faire remarquer que d'autres faits analogues, observés sur des nerfs de grenouilles, à une période avancée après leur excision, semblent venir à l'appui de cette supposition.

Quoi qu'il en soit, nous pouvons établir, en thèse générale, que dans le tronc nerveux fraîchement excisé et doué de son excitabilité normale, l'intensité de la calorification décroît à mesure qu'on s'éloigne du point directement atteint par l'irritation.

Il nous reste à considérer un cas particulier. Après avoir fait l'excision d'un long tronçon nerveux, nous en juxtaposons la partie médiane à la soudure supérieure, tandis que la soudure inférieure est mise en rapport avec l'un des bouts du

Digitized by Google

tronçon, de manière à la lui faire toucher par son bord coupé et, si possible, avec une partie marginale de sa surface de section. L'irritation se fait en un point voisin de la surface de section, de l'autre extrémité.

Dans ce cas aussi nous avons vu, en confirmation de ce qui précède, qu'en irritant le nerf à l'aide d'un courant d'induction même assez faible, et dans lequel la tension de l'induction d'ouverture avait été rendue aussi égale que possible à la tension de l'induction de fermeture, en tenant toujours fermé le circuit de l'extra-courant, d'après le procédé indiqué par Helmholtz, nous avons vu, disons-nous, que la production de chaleur était toujours relativement plus grande dans la partie supérieure du nerf, plus voisine du point irrité.

Eh bien, nous nous sommes demandé, dans le paragraphe précédent, si ce que nous regardons comme une élévation de température ne pourrait pas être, tout ou en partie, l'effet d'une induction produite dans le circuit fermé de la pile thermo-électrique par la *variation négative* du courant nerveux, induction rendue possible par l'accolement du nerf à une certaine étendue de ce circuit fermé. L'expérience que nous avons rapportée en dernier lieu répond négativement à cette question. On sait, en effet, que la variation négative est à peu près nulle dans le segment médian de tout tronçon nerveux que l'on irrite à l'un de ses bouts; qu'elle présente au contraire son maximum d'intensité dans la portion terminale du tronçon, comprenant une partie de la surface longitudinale et une partie de la surface de section. Or nous voyons, dans l'expérience qui précède, que la déviation galvanométrique est tout en faveur de la partie médiane du nerf, où la variation négative est à peu près nulle; tout en défaveur de la partie terminale, où la variation négative présente son maximum d'intensité.

L'hypothèse d'une induction ne serait cependant pas, à notre avis, suffisamment réfutée par ces expériences, si nous avions opéré uniquement avec la pince de Dutrochet ou avec une pile offrant une disposition analogue. Aussi avons-nous modifié à dessein la forme de notre pile, afin d'éviter à coup sûr l'action perturbatrice et les interférences qu'un courant induit, s'il existait réellement, aurait pu produire dans le circuit de la pile thermoélectrique. Au lieu de disposer les deux petits éléments

Digitized by Google

triangulaires avec les pointes en face, de manière à faire former aux soudures une seule et même ligne, nous les avons placés parallèlement l'un à côté de l'autre, après avoir donné à leurs soudures une longueur très-petite. De cette façon, la partie moyenne du nerf passait transversalement sur la première soudure, en touchant d'abord l'antimoine, puis le bismuth; sa partie terminale ou inférieure au contraire croisait l'autre soudure, en passant du bismuth à l'antimoine. — Conséquemment la variation négative de la partie inférieure du nerf, si elle produisait une induction dans le métal, devait faire naître un courant allant de l'antimoine au bismuth, courant qui, selon Pelletier, aurait échauffé la soudure ; tandis que dans la soudure supérieure il devait y avoir refroidissement, puisque le courant induit y allait en sens opposé. — Or c'est précisément le contraire que nous avons observé. Il n'y a donc pas lieu d'admettre un effet calorifique causé par un courant induit passant par la pile. L'effet produit sur le galvanomètre par la disposition de la pile que nous venons de décrire, était relativement le même que celui que nous obtenions avec la disposition inverse ; c'était toujours la soudure supérieure, plus proche du point irrité du nerf, qui accusait au galvanomètre l'échauffement le plus considérable.

Afin de mettre nos résultats à l'abri de quelques autres erreurs pouvant échapper à nos prévisions, nous avons varié notre mode d'irritation. La machine décrite par Wartmann (Bibliothèque universelle de Genève, 1847) nous a servi à faire passer par le nerf une série de secousses d'induction, soit seulement d'ouverture, soit seulement de fermeture. Nous avons évité ainsi la variation de sens du courant excitateur. La machine de Wartmann, dépouillée du noyau métallique qu'entoure la bobine, ne contient pour ainsi dire plus de fer, et peut alors, sans danger, être rapprochée du galvanomètre, et même être placée sur la table d'observations si celle-ci est bien solidement fixée. L'expérience peut donc se faire dans un espace restreint, et il n'y a plus besoin d'un aide chargé de surveiller les pièces inaccessibles à l'observateur. Ces avantages sont particulièrement précieux pour des recherches qui, comme celles-ci, ne peuvent guère être faites que pendant la nuit. — Afin de conserver longtemps l'excitabilité du nerf, nous avons affaibli les secousses

Digitized by Google

d'induction à l'aide d'un rhéostat; ce rhéostat servait à former le circuit, en ne laissant passer par le nerf qu'une ramification du courant, lorsqu'il s'agissait de produire l'excitation à l'aide d'une série de secousses d'ouverture. — Très-souvent on variait la direction des courants dans plusieurs irritations successives du même nerf. — Les phénomènes obtenus avec ce mode d'irritation n'ont pas différé de ceux que nous avons observés en employant des machines ordinaires d'induction. Quelquefois cependant les courants d'ouverture, si leur intensité dépassait un degré qui, il est vrai, était plus que suffisant pour irriter au maximum le nerf, produisaient des perturbations de l'expérience, dues, comme on pouvait facilement le prouver, à des courants unipolaires. Les secousses de fermeture favorisaient beaucoup moins la production de ces courants unipolaires. — Les courants induits à direction unique nous ont permis en outre de constater un fait que nous n'avions pas pu bien reconnaître avec les machines donnant les deux courants; savoir que, jusqu'à un certain degré d'intensité du courant, l'effet calorifique dans le nerf croît avec la force de la galvanisation. — Nous nous sommes servi également des courants primitifs d'une pile, interrompus avec une rapidité arbitraire à l'aide d'un manipulateur télégraphique, régi par une main ou par un pied, pendant que l'on observait par la lunette. — Ce mode d'irritation nous a donné essentiellement les mêmes effets que le précédent.

On sait que tous ces courants à direction unique ont la propriété de développer dans le nerf, à un haut degré, l'état électrotonique. — Or, l'électrotonus est plus fort dans la portion du nerf qui correspond à la soudure la plus rapprochée du point irrité, que dans la portion correspondant à la soudure la plus éloignée, si le nerf n'a pas été écrasé entre elles. — Il en est de même de la calorification. — L'électrotonus manque dans la portion du nerf correspondant à la soudure inférieure, si le nerf a été écrasé. — De même la calorification. — Il s'agit donc de décider maintenant si l'effet que nous avons observé n'est pas dû peut-être aux courants électrotoniques qui, en parcourant le nerf, auraient pu en élever la température. — Les chats sont, à ce qu'il nous paraît, les animaux les plus adaptés à l'examen de cette question. — Le nerf sciatique d'un chat

Digitized by Google

refroidi est mis sur les soudures de la pile thermoélectrique. On l'irrite quatre fois à assez longs intervalles, au moyen d'un courant ascendant de fermeture. A la quatrième irritation, la déviation galvanométrique est déjà très-petite. Huit minutes plus tard, l'irritation d'une partie du nerf, assez voisine de la soudure supérieure, ne donne plus de déviation visible au thermogalvanomètre. — Maintenant on transporte le nerf, aussi rapidement que possible, dans une autre pièce où se trouve préparé d'avance un galvanomètre très-sensible aux courants hydroélectriques. On fait passer par le nerf un courant interrompu très-faible : l'électrotonus se montre d'une manière très-prononcée. L'intensité du courant électrotonique se rapproche beaucoup de celle du courant nerveux lui-même. — Nous avons fait des expériences analogues en irritant soit avec un courant descendant de fermeture, soit avec le courant primitif d'une pile à quatre éléments de Daniell, interrompu à l'aide du manipulateur, et nous avons trouvé qu'en général, chez le chat, l'électrotonus dure encore longtemps après que le nerf, en rapport avec son muscle, a cessé d'y produire des contractions.

L'électrotonus n'est donc pas la cause des phénomènes observés au thermogalvanomètre, puisque ces phénomènes cessent de se produire malgré la conservation de l'électrotonus dans le nerf qui apparemment a perdu son excitabilité.

A ceci on pourrait objecter que le courant électrotonique, bien que très-marqué encore dans le nerf, ayant perdu son excitabilité, y est cependant plus faible que dans le nerf frais, et que lors des dernières expériences thermoélectriques, l'intensité de l'électrotonus n'a plus suffi pour produire dans le nerf une élévation de température. Mais en comparant l'électrotonus du nerf qui a servi aux expériences de calorification et qui ne donne plus de résultat avec l'électrotonus du nerf de l'autre côté qui est resté dans l'animal et qui, du moins très-souvent, montre encore une faible action sur les muscles, on trouvera malaisément une différence constante. — Voici, du reste, un autre fait qui vient à l'appui de notre précédente conclusion, et qui peut servir à montrer que l'électrotonus n'influe pas, d'une manière appréciable, sur les phénomènes accusés par le thermogalvanomètre; c'est que ces phénomènes

Digitized by Google

restent essentiellement les mêmes, que l'on irrite soit avec des courants dirigés dans un seul sens, soit au moyen d'une machine ordinaire d'induction, munie de l'appareil de Helmholtz servant à éviter les inconvénients de l'extra-courant.

Si, dans ce dernier cas, on met tous ses soins à rendre la résistance dans le circuit de l'extra-courant d'ouverture et de fermeture aussi égale que possible, c'est-à-dire si l'on donne au pont supplémentaire qui réunit les bouts du circuit primitif une résistance infiniment petite en comparaison de celle qui existe dans l'intérieur de la pile excitante, on réussit, la plupart du temps, à éviter toute trace d'électrotonus, tandis que, dans le premier cas, l'électrotonus est très-fort. Nonobstant, les deux expériences donnent essentiellement le même résultat.

Nous nous abstenons de préciser ici les limites des valeurs absolues correspondant à l'échauffement que nous avons observé dans les nerfs périphériques des mammifères, attendu que nous n'avons jamais déterminé, en degrés centigrades, la valeur d'un degré de notre échelle.

On conçoit que cette valeur a dû varier beaucoup d'une expérience à l'autre. Elle a varié suivant la composition de la pile thermoélectrique, suivant l'étendue des soudures que nous étions obligé d'adapter à la largeur du nerf, suivant la longueur des conducteurs qui réunissaient la pile au commutateur ; et l'on se rappelle que presque dans chaque expérience, nous faisions varier cette longueur à l'aide du rhéostat, pour n'avoir pas à opérer sur un appareil trop sensible dont les oscillations interminables nous auraient exposé à une trop grande perte de temps entre les différentes irritations, et à la perte de l'excitabilité du nerf.

Ce qui nous intéressait surtout et avant tout, c'était d'établir qu'il y a *quantitativement* développement de chaleur dans le nerf irrité; quant à la détermination exacte de cette élévation de température, elle aurait exigé des sacrifices qui n'eussent pas été compensés par l'importance du résultat obtenu.

Nous avons tenté de répéter les mêmes expériences sur des *grenouilles*. Pour préparer les animaux, nous nous sommes borné, avant l'expérience, à donner à leur corps, autant que possible, la température de la chambre. A cet effet, nous

Digitized by Google

recommandons de laisser séjourner les grenouilles, pendant deux ou trois jours, dans le lieu destiné aux expériences thermo-électriques et de ne pas renouveler, pendant ce temps, l'eau du vase qui contient les animaux. On abrége ainsi de beaucoup la durée et l'étendue des oscillations qui surviennent toujours après le premier contact du nerf avec la pile.

L'élévation de température que les irritations électriques font naître dans les nerfs des grenouilles est ou plutôt *paraît* être, dans la généralité des cas, moins considérable qu'elle ne l'est dans les nerfs des mammifères. Nous disons *paraît* moins considérable, parce que notre méthode ne nous permet nullement de comparer entre elles des oscillations de température ayant lieu d'une part dans un cordon très-mince, comme l'est le nerf sciatique de la grenouille, et d'autre part dans un cordon large, comme l'est le nerf du mammifère. Nous ne mesurons pas la température absolue du nerf, mais la fraction de calorique que le nerf, en s'échauffant, cède à la soudure métallique qu'il recouvre.

L'échauffement admis absolument égal, dans l'un et l'autre cas, cette fraction de calorique doit être plus considérable chez les mammifères que chez les grenouilles, attendu que les nerfs plus larges couvrent une étendue plus grande du métal au delà et en deçà de la soudure. Les parties contiguës à la soudure s'échauffant ensemble avec cette dernière, il ne peut pas y avoir de déperdition de chaleur dans la soudure, comme cela a lieu lorsque les parties avoisinantes conservent leur température originaire. De plus, on peut admettre que le sciatique mince de la grenouille ne communique sa chaleur que dans une seule direction, normale au plan de la soudure, tandis que dans le sciatique plus gros des mammifères, la chaleur se communique aussi obliquement dans des directions convergentes vers ce même plan.

Aussi fallait-il, pour obtenir dans ces dernières expériences des effets non moins visibles que dans les expériences sur les nerfs des mammifères, augmenter considérablement la sensibilité, soit du galvanomètre, soit de la pile. Nous avons préféré ce dernier mode, attendu qu'en augmentant encore davantage l'astasie du galvanomètre, déjà très-forte dans les expériences de la première série, nous nous exposions à des oscillations presque perpétuelles.

Digitized by Google

Néanmoins, dans plusieurs séries d'expériences faites avec des aiguilles thermoélectriques de la forme de celle de Dutrochet, mais composées de bismuth et de l'alliage zinc-antimoine, nous avons réussi à confirmer sur les nerfs de grenouilles tous les résultats qui nous avaient été fournis par l'expérimentation sur les nerfs de mammifères; seulement les déviations du miroir étaient réduites parfois à des traces, à des fractions d'un degré de l'échelle.

En conséquence, nous avons cherché à donner à la pile une sensibilité extrême. Nous nous sommes arrêté à la disposition suivante, particulièrement avantageuse pour ce genre de recherches, puisqu'elle nous permettait de laisser le nerf de l'animal en communication avec le muscle gastrocnémien et de contrôler ainsi la persistance de l'excitabilité.

Douze très-petits éléments de bismuth sont rivés à douze petits éléments d'antimoine, de telle façon que toutes les soudures supérieures forment une seule et même ligne droite, tandis que les soudures inférieures sont disposées en zigzag. Les petits éléments ont une hauteur d'environ 1 centimètre, et la longueur de toute la pile est de 2 centimètres 1/4. De petites stries de taffetas ciré remplissent tout l'espace compris entre les prismes d'antimoine et de bismuth, en dehors des soudures; disposition analogue à celle de la pile thermoélectrique de Ruhmkorff.

Les deux fils terminaux sont de cuivre et partent de la face inférieure de la pile; ces fils sont choisis à dessein très-minces et très-flexibles, jusqu'à une distance de 4 centimètres de la pile, afin de préserver l'instrument, déjà si fragile, des tractions et des déplacements qui pourraient lui être communiqués par les ébranlements des rhéophores, tractions toujours plus fortes dans des fils rigides. A l'extrémité de ces 4 centimètres de fil mince est soudé bout à bout un autre fil plus gros, long de 2 à 3 décimètres. Ces fils forment corps avec la pile et, pendant l'expérience seulement, ils sont mis en communication avec le galvanomètre, soit directement, soit avec intercalation d'un commutateur.

Pour river les éléments dans l'intérieur de la pile, nous n'avons pas fait usage du plomb ordinaire, afin de ne pas introduire entre les deux métaux actifs un métal trop hétérogène;

Digitized by Google

mais nous nous sommes servi d'un alliage composé principalement de bismuth, que nous devons à l'obligeance de M. Golaz, de Paris. On conçoit que le point de fusion de cet alliage étant à peu près celui du bismuth lui-même, il n'était pas facile de river ensemble les deux métaux sans exposer la surface du bismuth à une liquéfaction partielle. Aussi avons-nous perdu beaucoup de temps en essais infructueux avant de réussir à réunir convenablement douze éléments.

Nous comptions en river un nombre plus grand et augmenter le nombre de nos piles, mais la plupart des petits prismes de bismuth préparés pour ce but se détruisirent par la chaleur. Comme on le voit, en adoptant la forme décrite de la pile, nous renoncions forcément à l'avantage offert par les autres formes, de pouvoir étendre le même nerf sur les deux séries de soudures et, en général, de mettre celles-ci dans des conditions identiques; la grande longueur des soudures et surtout la disposition en zigzag des soudures inférieures s'y opposaient. — Mais, puisque les expériences antérieures nous avaient donné la certitude que, lorsque les deux pôles de la pile se trouvent exactement dans les mêmes conditions, l'irritation du nerf au niveau d'un seul pôle suffit pour augmenter la température de celui-ci, nous pouvions bien, dans cette nouvelle série d'expériences, destinée à l'examen de quelques autres particularités relatives au mode de l'irritation, nous permettre de ne faire toucher au nerf que la série des soudures supérieures. Nous avons donc enfoncé toute la pile, avec les rhéophores minces et le commencement des rhéophores gros, dans une couche de cire qui n'en laissait émerger que la face supérieure, vernie comme dans les expériences précédentes, et présentant, dans son milieu, le sillon contenant, l'une à la suite de l'autre, les douze soudures supérieures.

La couche de cire, soutenue par un morceau de bois, se continuait, en arrière de la pile, avec un niveau plus bas de 2 millimètres; cette partie plus basse de la cire servait de support au muscle, lequel se trouvait en outre retenu dans sa position par deux séries d'aiguilles, obliquement enfoncées les unes vis-à-vis des autres, de manière à former une gouttière. — En avant de la pile, le support de bois recouvert de cire se continuait sur un espace de 4 à 5 millimètres et dans une rainure pratiquée

Digitized by Google

dans la ligne médiane de ce rebord et dans le prolongement de la ligne des soudures, émergeaient les bouts libres de deux fils de cuivre, servant de rhéophores excitateurs. Ces fils, enfoncés à travers la cire, ressortaient sur l'un des côtés de l'instrument, où, à l'aide de deux serre-fils, ils pouvaient être mis en communication avec les deux pôles d'un appareil excitateur. La pile, avec tous ces accessoires, était placée dans une caisse de verre à fond de bois, fond creusé lui-même d'une gouttière marginale que l'on remplissait d'eau, afin de saturer de vapeur l'intérieur de la caisse. Ce fond était percé, en avant et en arrière, de deux trous, dont les premiers donnaient passage aux fils de cuivre, en communication avec l'appareil excitateur, tandis que par les seconds passaient les pôles de la pile thermoélectrique, pour se rendre au commutateur et de là au galvanomètre.

Dans la paroi postérieure de la caisse, vis-à-vis du tendon du muscle, était pratiqué un autre trou, ordinairement bouché avec de la cire, et par lequel, en cas de besoin, on faisait passer un fil ciré, afin de mettre le tendon en rapport soit avec un dynamomètre, si l'on voulait mesurer la force de la contraction musculaire, soit avec un levier très-sensible si l'on voulait, à l'aide d'une espèce d'appareil télégraphique, déterminer le temps relatif qui s'écoulait entre l'irritation du nerf et le commencement de la contraction musculaire. Le bois du fond de la caisse était verni et imbibé de cire autant que possible, et les fils, aux points où ils passaient par les trous, étaient recouverts d'une couche de soie et d'un enduit, composé de cire et de colophane. Ce même enduit recouvrait la continuation des fils, au-dessous de la caisse, et les isolait du bois.

J'espérais que cette disposition me permettrait d'observer directement la contraction musculaire pendant l'irritation du nerf; mais la petite pile thermoélectrique était si sensible qu'on ne pouvait s'en approcher au moment de l'expérience, qu'à condition de la recouvrir préalablement d'une couche épaisse de coton. Il fallait donc observer l'état du muscle soit à l'aide d'une lunette, ce qui très-souvent offrait de grands inconvénients, soit au moyen du dynamomètre mû par la contraction. Mais comment observer en même temps le galvanomètre? Cela n'était pas possible; tout au plus, pouvait-on faire les

Digitized by Google

deux observations très-rapidement l'une après l'autre? Pour remédier à cette difficulté, voici l'arrangement que j'ai adopté dans les dernières expériences, et qui m'a permis de faire simultanément les deux observations. J'ai mis le muscle ou plutôt le levier auquel était fixé le tendon, en communication avec une sonnerie électrique. Le plus petit mouvement du muscle, un raccourcissement de moins d'un quart de millimètre formait le circuit d'un électroaimant, et la sonnette annonçait à l'oreille la contraction musculaire, pendant que l'œil observait le galvanomètre par la lunette. Avec cet arrangement, on pouvait éloigner, autant qu'on le voulait, la caisse contenant la pile, ou bien la cacher derrière un fort écran de bois, ce qui, réuni à l'enveloppe de coton, suffisait pour éviter toute irradiation, tant du corps de l'observateur que de la lampe qui éclairait la chambre, et qui, même à un assez grande distance, influençait quelquefois davantage la pile que ne le faisaient le corps et la respiration de l'observateur.

Les expériences préliminaires, faites avec cet appareil, me montrèrent que la couche de cire dans laquelle était plongée la partie inférieure de la pile, suffisait complétement pour maintenir celle-ci, pendant l'observation, à une température constante.

Un nerf sciatique de grenouille, mis sur les soudures, après avoir produit une première oscillation assez forte que l'on enrayait aussitôt à l'aide de rhéostat, et un certain nombre d'oscillations consécutives, laissait le miroir en repos au zéro ou bien n'y laissait subsister que des oscillations très-petites et très-lentes autour du zéro, tant qu'il n'intervenait pas d'irritation du nerf. Il est essentiel, pour le succès de cette expérience préliminaire, que l'intérieur de la caisse soit parfaitement saturé de vapeur d'eau. Souvent l'eau de la rainure du fond ne suffisait pas, et j'étais obligé de distribuer dans la caisse plusieurs petits réservoirs contenant de l'eau préalablement mise à la température de l'appareil.

Pour les expériences définitives, on préparait le nerf sciatique de la grenouille jusqu'au plexus lombaire et on l'exportait en le laissant en communication avec le muscle gastrocnémien, y compris le tibia.

Le tendon d'Achille restant libre, on y attachait le fil qui allait

Digitized by Google

au levier en dehors de la caisse. Quelquefois on laissait également les autres muscles du tibia.

La partie du nerf correspondante à la cuisse venait se placer dans le sillon médian de la face supérieure de la pile, c'est-à-dire sur la ligne formée par les douze soudures supérieures. La partie inférieure du plexus lombaire arrivait de cette manière au contact des deux rhéophores excitateurs.

On attendait d'abord le repos absolu ou relatif de l'échelle; on s'assurait par une observation de plusieurs minutes que le miroir restait définitivement dans le voisinage du zéro; et alors on irritait le nerf. L'irritation se faisait, soit par des courants d'induction alternants, soit par des courants d'induction seulement d'ouverture ou seulement de fermeture, soit encore par le courant primitif d'une pile, fréquemment interrompu à l'aide d'un manipulateur.

Aussitôt le muscle entrait en tétanos et, après moins d'une seconde, le miroir du galvanomètre commençait à dévier dans le sens d'un échauffement des soudures supérieures. L'irritation a été rarement continuée au delà de deux secondes, et jamais, dans nos expériences, elle n'a duré trente secondes comme dans celles de M. Vallentin. Quand on interrompait l'irritation et que le tétanos du muscle cessait, la déviation du miroir augmentait encore pendant quelques instants.

Des courants qui produisaient le maximum de la contraction musculaire donnaient, au galvanomètre, une déviation totale de 2, 3, rarement de 4° de l'échelle. Lorsque le miroir était sur le point de s'arrêter, on pouvait, par une nouvelle irritation du nerf, lui faire faire un nouveau pas dans le même sens; et cela deux à trois fois de suite. De cette manière, j'ai pu obtenir, dans une expérience, une déviation de 7° de l'échelle et un arrêt du miroir au sommet de cette déviation, persistant pendant plusieurs secondes. Mais enfin il vient un moment où les irritations les plus énergiques et les plus prolongées ne sont plus capables de ranimer le mouvement du miroir qui, alors, reste fixé pendant quelques minutes au maximum de son excursion, pour revenir ensuite très-lentement vers le zéro.

Ne disposant pas du contrôle qui m'était offert, dans les expériences sur les nerfs de mammifères, par la partie non irritée du nerf, en contact avec l'autre soudure, j'ai remplacé ce con-

Digitized by Google

trôle par le moyen suivant. J'ai lié le nerf de grenouille entre la partie directement frappée par l'irritation et celle qui reposait sur les soudures de la pile. Dans ce cas, il n'y avait ni contraction du muscle, ni échauffement du nerf, si l'irritation ne durait, comme dans les expériences précédentes, qu'une ou deux secondes; mais si le passage du courant était plus prolongé, il y avait, après un temps variable (après 15 à 40 secondes) un léger échauffement du nerf, provenant évidemment de la transmission de la chaleur qui s'était produite dans le segment interpolaire. Cet échauffement ne manquait pas si le courant, au lieu d'être interrompu ou alternant, était constant.

Dans quelques expériences, j'ai essayé d'exciter le nerf par irritation *mécanique*. Je dis quelques expériences, bien que j'en aie fait un grand nombre; mais la plupart de ces tentatives ont échoué, non parce que la déviation manquait, mais parce qu'elle était produite déjà par les préparatifs de l'expérience.

Dans ces expériences, la caisse de verre servant à couvrir le nerf était remplacée par un étui de toile cirée, étendu sur une cage de fil de fer dont la forme générale correspondait à celle de la caisse. Sur les deux côtés de l'étui était pratiquée, à droite et à gauche, une petite fente par laquelle passait un fil de soie qui était noué autour de l'extrémité du nerf sans le serrer. On entourait de coton l'étui de toile cirée, autant que cela était possible sans gêner les mouvements du fil qui, en dehors de l'étui, passait de chaque côté sur une roue disposée de manière à empêcher le fil, avec l'extrémité du nerf, de se déplacer en haut et en bas, pendant que l'on tirait sur les deux bouts. Le fil entourait le nerf à la hauteur du plexus, mais en un point plus distant de la pile que ne l'étaient les rhéophores excitateurs dans les expériences précédentes.

La partie du nerf située entre la ligature d'attente et la pile reposait sur un cube de cire d'Espagne; cette partie était fortement pliée en forme de S, de sorte qu'un léger déplacement produit par l'acte de la ligature ne pouvait pas se communiquer immédiatement au segment du nerf reposant sur la pile. Afin d'assurer davantage encore la position du nerf et de fixer le muscle lui-même sur la cire, on enfonçait obliquement, sur les deux côtés de ce dernier, deux épingles dont les têtes se croisaient au-dessus du muscle.

Digitized by Google

Le miroir étant revenu au repos absolu ou relatif, un aide s'approchait et saisissait les deux bouts du fil, sans tirer. Régulièrement, quelques instants après cette opération préliminaire, il se produisait une déviation lente du galvanomètre, indiquant un échauffement de la surface de la pile. L'aide restait immobile, toujours sans exercer la moindre traction sur les fils. La plupart du temps, la déviation galvanométrique n'en continuait pas moins à croître pendant plusieurs minutes, et, dans la majorité des cas, elle augmentait de plus en plus, parfois avec des intermittences irrégulières de 20 à 60 secondes. Ces expériences étaient regardées comme manquées et on ne les continuait pas. Mais, dans quelques cas, au bout de 2 ou de 3 minutes, la déviation n'augmentait plus, ou augmentait avec une telle lenteur qu'il devenait possible de distinguer un échauffement irritatif du nerf de l'échauffement lent et très-insignifiant causé par l'irradiation.

Quand cet état avait duré pendant 3 ou 4 minutes, l'aide commençait à tirer avec précaution sur les deux bouts du fil; bientôt le levier accusait une contraction du muscle, et, en même temps, on observait, dans l'échauffement des soudures, une augmentation subite, augmentation d'autant plus considérable que les tractions se faisaient avec plus d'uniformité et de vigueur, et que la tétanisation du muscle se maintenait pendant un temps plus long. Je m'étais proposé, en principe, d'observer pendant dix minutes au moins l'effet de la proximité de l'aide, sans lui faire serrer le fil, mais force me fut de renoncer à un temps d'attente aussi long.

Quand l'aide avait tenu les fils pendant 5 minutes tout au plus, il commençait involontairement, et malgré l'attention la plus soutenue, à se relâcher, à serrer plus ou moins qu'au commencement; ses mains se rapprochaient davantage de la pile ou tremblaient; il survenait alors un tétanos irrégulier très-passager du muscle, causé par un commencement de traction dont les effets sur le galvanomètre étaient variables.

Quant aux irritations électriques, les seules que l'on puisse appliquer au nerf, sans s'en approcher, nous en avons essayé toutes les modifications. Toujours, au moment de la tétanisation du muscle, nous avons obtenu une augmentation très-visible de la température du nerf. Un cas cependant fait ex-

Digitized by Google

ception ; c'est celui du tétanos qui naît au moment de l'ouverture d'un courant continu ayant longtemps parcouru le nerf. — Ce tétanos, très-violent, qui a été découvert par Ritter, nous l'avons produit en faisant passer par le bout supérieur du nerf, pendant une demi-heure, un courant ascendant, ou bien un courant descendant de la durée d'un quart d'heure. Ce dernier mode étant moins sûr, nous nous en sommes tenus principalement au premier en ne donnant au courant ascendant qu'une intensité très-modérée. Le miroir, après ce laps de temps et avant l'interruption du courant, ne se trouvait plus au zéro ; il s'en était de plus en plus éloigné dans le sens d'un échauffement des soudures supérieures ; toutefois son mouvement était très-lent ou nul. On ouvre le circuit. Le muscle aussitôt se contracte avec violence, et, tout en restant contracté, il présente des trémulations fibrillaires. Mais, au lieu d'avancer, l'échelle, presque immédiatement, recule dans le sens d'un refroidissement des soudures et du nerf, en dépit de l'état de forte irritation où doit se trouver ce dernier. Nous ne nous étions pas attendu à ce résultat. Nous pensions que le nerf, au premier instant et avant de se refroidir par l'interruption du courant, aurait le temps de montrer son échauffement irritatif. Cet échauffement probablement ne manquait pas, mais était empêché de se manifester, attendu que, selon toute apparence, il était plus que compensé par le refroidissement provenant de la cessation de l'effet calorifique du courant. Évidemment le courant, avant d'être interrompu, avait échauffé la portion interpolaire du nerf. Cet échauffement, eu égard à la mauvaise conductibilité du nerf, doit même être assez considérable. Au moment où le courant cesse, il doit y avoir refroidissement de la portion interpolaire ; or, on pourrait admettre que, dans ce moment, le segment nerveux en contact avec les soudures commence à se refroidir également, puisque sa température doit tendre à se mettre en équilibre avec la température décroissante de l'extrémité du nerf. Toutefois le refroidissement, visible au galvanomètre, survenait si promptement, que nous hésitons à l'attribuer uniquement à la cause signalée. En tenant compte de la mauvaise conductibilité du nerf pour la chaleur, nous inclinons plutôt vers l'opinion qu'au moment de la rupture du courant constant, il se produit dans le segment nerveux en

Digitized by Google

contact avec la pile un mouvement local de nature à produire un abaissement *local* de la température. Ce mouvement, selon toute probabilité, est dû à la cessation subite de l'état électrotonique. L'électrotonus, étant un courant galvanique, doit produire par lui-même une élévation de température, pourvu qu'il dure pendant un temps suffisamment long. Pour contrôler cette manière de voir, il aurait fallu faire quelques expériences en liant le nerf entre la portion interpolaire et le segment reposant sur les soudures, ce qui n'aurait pas empêché la chaleur de se transmettre d'une portion du nerf à l'autre et de s'équilibrer lors de la rupture du courant constant, tout en empêchant la production de l'état électrotonique de l'autre côté de la ligature, — si toutefois, — ce qui resterait à examiner, — la ligature n'altère pas la conductibilité du nerf pour la chaleur. — Nous n'avons pas fait ces expériences qui ne paraissaient pas nous offrir un intérêt suffisant. Quoi qu'il en soit, l'hypothèse proposée en dernier lieu peut nous servir à expliquer pourquoi il y a eu refroidissement du nerf dans l'observation qui précède, sans nous forcer à voir dans ce fait une exception à cette règle générale : *Que le nerf s'échauffe quand il est irrité.*

Avec tout ce qui précède, nous ne voulons nullement affirmer qu'il faille chercher dans l'*activité* du nerf la source de la chaleur, ou de toute la chaleur observée lors de l'irritation. On sait, à n'en pas douter, que tous les irritants que nous avons appliqués, n'ont pas sur le nerf une action uniforme et continue, mais que, pendant l'irritation, l'activité et l'inactivité du nerf se succèdent avec des intermittences excessivement rapides. Le tétanos de Ritter est peut-être le seul cas d'une irritation à peu près continue du nerf. — L'irritation mécanique, telle que nous l'avons appliquée, n'est pas moins que les autres, une irritation intermittente; c'est ce que démontre l'examen attentif du muscle, dont les fibrilles présentent une série de petites ondulations et de secousses intermittentes, résultant elles-mêmes, selon toute évidence, de la non-uniformité de la constriction exercée sur le nerf. Cette constriction, en apparence continue, n'est en réalité autre chose qu'une succession rapide de très-petites tractions. — Il serait donc bien possible que l'élévation de température, accusée par le galvanomètre, appartînt en majeure partie, non pas aux moments

Digitized by Google

de l'activité, mais à ceux de l'inactivité du nerf. On pourrait admettre que la vraie activité du nerf ne produit qu'une calorification minime, et que c'est au moment du retour à l'inactivité, que ce qui existait dans le nerf sous la forme d'irritation active se change en chaleur. — Il se pourrait même que l'état momentanément actif ou irrité, produisît une légère diminution de température, diminution, il est vrai, plus que compensée par l'augmentation survenant aussitôt après, lors du retour du nerf à l'inactivité. — Il existe, à notre connaissance, plusieurs faits isolés qui paraissent parler en faveur de cette manière de voir. Ces faits se rapportent aux oscillations de température que l'on observe quelquefois dans les nerfs, irrités à l'aide de courants constants très-faibles; ces courants, surtout les descendants, si l'on réussit à les affaiblir, jusqu'à un certain degré, variable suivant l'excitabilité du nerf, produisent alors, comme l'a très-bien démontré M. Pflüger, non pas une simple secousse musculaire, mais un état tétanique de plus ou moins longue durée. Dans une série d'expériences j'ai essayé de produire cet état dans des nerfs sciatiques de mammifères, lentement refroidis avant leur mort, en laissant le muscle tibial antérieur en rapport avec le nerf. Ou bien je prenais un nerf sciatique de grenouille, encore adhérent au muscle gastrocnémien. L'irritation se faisait par la fermeture simple d'un courant descendant, affaibli selon la méthode de Pflüger. — La contraction musculaire qui se produisait dans ces cas, bien que de courte durée, n'était pas un tétanos uniforme, mais se composait d'une série de petites secousses successives, entre lesquelles le muscle paraissait ne pas avoir le temps de se relâcher complétement ni très-visiblement. Dans quelques-unes de ces expériences, pendant que le nerf reposait sur la pile thermoélectrique, et que le miroir progressait très-lentement vers le côté de l'échauffement, j'ai fermé le courant descendant, m'attendant à voir le miroir accélérer immédiatement son mouvement. Mais au lieu de cela, plusieurs fois chez les mammifères et deux fois chez les grenouilles, j'ai vu, au moment de la dépression du manipulateur, un arrêt subit de l'échelle précéder sa progression accélérée vers le côté de l'échauffement. Une fois j'ai fait la même observation, en irritant le nerf par une secousse d'induction de fermeture, secousse qui produisit une contraction presque té-

Digitized by Google

taniforme du muscle. — Quatre ou cinq autres fois le phénomène de l'arrêt momentané de l'échelle, précédant d'une fraction de seconde sa progression plus rapide vers le côté de l'échauffement, s'est offert à mon observation, au moment de la tétanisation d'un nerf de mammifère, au moyen de l'interruption très-fréquente d'un courant d'une pile hydroélectrique. Il est à remarquer que si une préparation névromusculaire avait une fois présenté le phénomène en question, il était facile de le reproduire plusieurs fois de suite, dans une série d'irritations successives; tandis que, dans d'autres expériences, faites dans la même séance avec d'autres préparations, l'arrêt de l'échelle ne se produisait jamais, malgré tous mes soins à me mettre exactement dans les mêmes conditions qui paraissaient avoir déterminé le phénomène dans les expériences précédentes.

Je ne veux pas insister sur ces faits qui, jusqu'à présent, ne se sont que rarement produits avec toute l'évidence nécessaire, mais il est bon d'en prendre note. Il ne sera pas inutile d'ajouter que j'ai réussi deux fois à en faire la démonstration à mon ami le professeur Blaserna, qui en a confirmé l'exactitude. Le mouvement du muscle, hâtons-nous de le dire, n'était pas assez fort pour imprimer une secousse au nerf; il le pouvait d'autant moins que, mon attention une fois éveillée, je prenais toujours soin, dans ces sortes d'expériences, de fixer avec des épingles la partie supérieure du muscle.

Digitized by Google

IV

DEUX CAS D'ATROPHIE MUSCULAIRE PROGRESSIVE

AVEC LÉSIONS DE LA SUBSTANCE GRISE

ET DES FAISCEAUX ANTÉROLATÉRAUX DE LA MOELLE ÉPINIÈRE

Par MM. J.-M. CHARCOT et A. JOFFROY [1]

On sait qu'il n'est pas très-rare de voir, chez certains sujets, l'atrophie des muscles à marche progressive compliquée de symptômes variés qui sont complétement étrangers au tableau classique de la maladie. Tels sont, par exemple, sans parler de divers troubles de la sensibilité, tantôt l'incoordination motrice et tantôt la paralysie avec ou sans contracture des membres. Ces symptômes, insolites dans l'espèce, ont pu, plusieurs fois, être rattachés à des lésions bien déterminées des faisceaux blancs de la moelle épinière [2].

Parmi les affections du centre spinal qui se trouvent ains quelquefois associées à l'atrophie musculaire progressive, on peut citer, entre autres, la sclérose primitive des cordons postérieurs, la sclérose symétrique des cordons latéraux et aussi, bien que le cas paraisse beaucoup plus rare, la sclérose en plaques. Il y a lieu de remarquer d'ailleurs, que si, dans les associations de ce genre, c'est l'amyotrophie progressive qui, le plus souvent prédomine et occupe le premier plan, d'autres fois au contraire elle n'est que l'accessoire.

[1] Ces deux cas ont été étudiés au point de vue clinique, dans une conférence que j'ai faite à la Salpêtrière, en juin 1868, et qui sera publiée prochainement.

J.-M. CHARCOT.

[2] Nous aurons l'occasion de citer, surtout, à ce propos, plusieurs observations très-remarquables recueillies par M. Duménil, de Rouen. Atrophie musculaire graisseuse progressive, histoire critique, Rouen, 1867 ;—Nouveaux faits relatifs à la pathogénie de l'atrophie musculaire progressive, *Gazette hebdomadaire*, Paris, 1867.

Digitized by Google

La pathologie s'attache à décrire minutieusement et à classer ces formes hybrides; les types vulgaires, en effet, ne sont pas seuls de son domaine, et il est évident qu'en fait de variétés et d'espèces morbides, elle doit s'efforcer de connaître tous les modes du possible. Elle ne saurait toutefois s'en tenir à ce point et il importe tout autant de chercher à pénétrer les conditions anatomiques et physiologiques qui font que des états morbides, le plus souvent indépendants l'un de l'autre, peuvent dans des circonstances données se trouver réunis et intimement combinés chez un même individu; car on ne saurait voir là, très-certainement, l'effet d'une coïncidence fortuite.

Il existe déjà quelques éléments qui pourront aider à la solution du problème dont il s'agit. Des faits, dont le nombre s'accroît rapidement de jour en jour[1], tendent, on le sait, à établir, que dans un certain nombre de cas au moins, l'atrophie musculaire progressive, dégagée de toute complication et telle qu'elle se présente le plus communément dans la clinique, reconnaît pour point de départ une altération plus ou moins profonde des cornes antérieures de la substance grise de la moelle épinière. Cela étant, il est permis de prévoir que le processus morbide qui détermine ces lésions originairement limitées à la substance grise et, plus exactement à certains points de cette substance, pourra en s'étendant de proche en proche gagner les faisceaux blancs, ou que inversement, l'altération des faisceaux blancs affectés d'une manière primitive pourra se propager jusqu'au centre gris. Or, dans le premier cas, les symptômes de l'ataxie locomotrice ou ceux qui appartiennent à la sclérose des cordons latéraux viendraient se surajouter aux symptômes préexistants de l'atrophie musculaire progressive, tandis que dans le second cas, l'amyotrophie progressive n'apparaîtrait, au contraire, que consécutivement, à titre de complication.

Mais pour le moment ce n'est là encore qu'une hypothèse vraisemblable, et les faits sur lesquels elle s'appuie sont aujourd'hui peu nombreux et en général peu explicites. C'est pourquoi il nous a paru utile de rapporter dans tous leurs détails, les deux observations qui font l'objet de cette note.

[1] Voy., entre autres, l'observation publiée par M. Hayem dans le dernier numéro de ce recueil.

Digitized by Google

Obs. I. — *Atrophie musculaire progressive marquée surtout aux membres supérieurs. — Atrophie des muscles de la langue et de l'orbiculaire des lèvres. — Paralysie avec rigidité des membres inférieurs. — Atrophie ou disparition des cellules nerveuses des cornes antérieures aux régions cervicale et dorsale. — Au bulbe, atrophie et destruction des cellules nerveuses du noyau de l'hypoglosse, — atrophie des racines spinales antérieures, des racines de l'hypoglosse et du facial. — Sclérose rubannée, symétrique des cordons latéraux.*

Catherine Aubel est entrée à la Salpêtrière, dans le service de M. Charcot, au mois de juin 1865, présentant déjà à un degré très-marqué les symptômes d'une atrophie musculaire progressive, dont le début remontait, alors, à neuf mois environ.

Ses parents, ses frères et ses sœurs, au nombre de cinq, n'ont présenté aucune affection digne d'être notée et tous jouissent d'une bonne santé.

D'un tempérament lymphatique, elle a eu dans son enfance des engorgements ganglionnaires; quelques ganglions ont même suppuré, et elle porte au cou de nombreuses cicatrices caractéristiques.

Elle a été réglée régulièrement depuis l'âge de onze ans.

Son état de santé ne présente ensuite rien de particulier à signaler depuis l'âge de 28 ans, époque à laquelle elle place le début de l'affection actuelle.

Accouchée à terme, le 2 septembre 1864, d'un enfant qui s'est depuis toujours bien porté, la malade raconte que, le 6 septembre, ayant voulu se lever, cela lui a été impossible; ses jambes étaient trop faibles pour la supporter, et comme paralysées.

Le 12 septembre, une nouvelle tentative pour sortir du lit n'a pas plus de succès; la marche et la station sont à peu près impossibles par suite de la faiblesse des membres inférieurs.

Vers le 20 septembre, elle éprouve des douleurs dans les mains, et à partir de cette époque, les membres supérieurs s'affaiblissent à leur tour progressivement.

Vers le 1er octobre, « *elle est prise de la langue,* » selon son expression, et a parole commence à devenir très-embarrassée. La malade se rend alors à pied, tant bien que mal, à l'hôpital Saint-Antoine. Renvoyée faute de place, elle y retourne le 11, mais cette fois, les membres inférieurs étaient devenus trop faibles pour lui permettre de marcher, et elle se voit obligée de prendre une voiture.

Admise ce jour-là dans les salles, elle y fut soumise immédiatement à l'emploi des pilules de nitrate d'argent. Ce traitement fut suspendu au bout de trois semaines. Il n'avait entravé en rien la marche envahissante de la maladie, au contraire, la faiblesse des membres inférieurs et supérieurs avait progressé rapidement; la marche était devenue tout à fait impossible; la voix était devenue nasillarde, la parole embarrassée, difficile, presque inintelligible. Il nous a été impossible de savoir de la malade à quelle époque ont commencé à se produire l'atrophie et la déformation caractéristiques des membres supérieurs qu'elle présentait déjà à un très-haut degré lors de son entrée à l'hospice.

Quoi qu'il en soit, au moment où elle a été admise à la Salpêtrière, l'affection semblait être entrée dans une période d'arrêt, et l'on n'a remarqué au-

Digitized by Google

cune aggravation des symptômes depuis le mois de juin jusqu'au 11 septembre 1865, époque à laquelle a été recueillie la note suivante :

La face est encore recouverte d'un masque très-accentué. La physionomie présente une expression singulière ; tandis que le front, les sourcils et la partie supérieure des joues ont conservé leur mobilité, on remarque qu'en dehors des moments où la malade éprouve une émotion un peu vive, la partie inférieure de la face reste pour ainsi dire immobile et sans vie. Mais lorsqu'elle rit ou pleure, les commissures labiales sont très-fortement portées en dehors, la bouche s'ouvre très-largement et le sillon nasolabial, s'accuse d'une manière exagérée. La malade peut néanmoins fermer la bouche assez fortement, faire « la moue » mais elle ne peut siffler, souffler, simuler l'acte de donner un baiser.

Elle paraît très-intelligente et semble comprendre parfaitement toutes les questions qu'on lui adresse ; mais elle n'y répond qu'avec la plus grande difficulté et d'une manière presque inintelligible. La voie est nasonnée ; la parole s'accompagne d'une espèce de grognement, et l'articulation de la plupart des mots se fait lentement, péniblement, avec une gêne extrême. La parole devient un peu moins indistincte, lorsque l'on ferme les narines de la malade.

La langue est petite, ratatinée, comme couverte de circonvolutions sur la face dorsale qui est le siége de mouvements fibrillaires et vermiculaires à peu près incessants. Elle ne peut être portée en haut, vers la voûte palatine, mais elle peut être poussée, quoique difficilement entre les arcades dentaires. Il est presque impossible à la malade de l'allonger en pointe ou de la creuser en gouttière.

La salive s'accumule dans la bouche et s'écoule continuellement au dehors.

Le voile du palais, la luette, présentent l'aspect normal et lorsqu'on porte une cuiller au fond de la gorge, le voile se soulève, mais à la vérité d'une manière assez lente.

Depuis quelques jours Catherine éprouve une sensation de constriction dans la région pharyngienne, sans que l'examen direct fasse découvrir aucune rougeur de la muqueuse, ni aucun gonflement des amygdales.

La déglutition est parfois difficile et il arrive que des parcelles d'aliments pénètrent daus le larynx et déterminent des accès de suffocation ; mais, jamais les boisssons ni les aliments ne reviennent par le nez. Les aliments solides ne s'accumulent pas non plus entre les joues et les arcades dentaires.

Les mouvements de la poitrine semblent normaux.

L'auscultation ne démontre rien de pathologique ni au cœur ni aux poumons, et toutes les fonctions de la vie organique s'accomplissent d'une manière normale.

État des membres. — Les membres supérieurs sont, dans l'ensemble, remarquablement amaigris et affaiblis ; ils sont pendants le long du tronc ; mais de plus à l'épaule, aux avant-bras et aux mains, il y a atrophie prédominante de certains muscles ou groupes de muscles. Le deltoïde est, des deux côtés, très-émacié et la saillie de l'épaule fait défaut. Aux avant-bras l'atrophie porte à la fois sur les muscles fléchisseurs et extenseurs des doigts ; aux mains

Digitized by Google

les éminences thénar et hypothénar sont remarquablement effacées; le creux palmaire est excavé par suite de l'atrophie des interosseux ; de plus, les doigts sont fléchis assez fortement et d'une manière permanente surtout au niveau des articulations des premières phalanges; de telle sorte que l'on a sous les yeux un bel exemple de la déformation connue sous le nom de main en griffe. Les mouvements des différentes parties des membres supérieurs sont d'ailleurs extrêmement limités. C'est à peine si la malade peut soulever ses mains à dix centimètres au-dessus de ses genoux où elles reposent habituellement presque inertes; ce mouvement d'élévation, qui paraît exiger de grand efforts, ne peut être tenu longtemps, et il s'accompagne d'une sorte de tremblement, surtout latéral, des mains fort singulier. Les mouvements de flexion, d'extension des doigts sont très-bornés. Depuis le mois de janvier, la malade qui sait écrire, n'a pas pu tenir une plume ; ses mains ne lui sont d'ailleurs d'aucun usage et il lui est tout à fait impossible de porter ses aliments à sa bouche. Les mouvements de l'épaule, ceux de l'avant-bras, sur le bras sont également très-bornés. D'une manière générale, le membre supérieur gauche est peut-être un peu moins faible que le droit.

Il n'existe aucun signe d'une altération quelconque de la sensibilité dans toute l'étendue des membres supérieurs.

La malade ne peut marcher, ni même, seule, se tenir debout. Soutenue par deux personnes, si elle essaye de faire quelques pas, alors ses jambes se roidissent, s'entre-croisent, et en même temps ses pieds se portent en dedans par un mouvement involontaire d'adduction forcée.

Les membres inférieurs sont, eux aussi, fortement amaigris; mais c'est un amaigrissement général; on ne constate pas, comme aux membres supérieurs, les déformations qui tiennent à l'atrophie prédominante de certains groupes musculaires. Les pieds sont un peu rigides, dans une demi-extension et fortement portés en dedans.

Il y a également de la rigidité, de la contracture, dans les genoux, qui sont demi-fléchis et dans l'adduction; les hanches paraissent être également un peu rigides. La puissance musculaire n'est cependant pas complétement abolie aux membres inférieurs, et la malade peut fléchir un peu, étendre les jambes. Ces mouvements d'ailleurs très-limités ne s'accompagnent pas de trémulation.

Il n'existe aucun trouble de la sensibilité aux membres inférieurs, où la malade n'éprouve ni douleurs, ni crampes, ni fourmillements. La sensibilité électromusculaire y paraît également normale, tandis qu'elle paraît être plutôt exagérée aux membres supérieurs.

Un grand nombre de muscles, ceux surtout des extrémités supérieures, sont le siége de *contractions fibrillaires* extrêmement accusées. Ces contractions sont surtout remarquables aux avant-bras et aux mains; elles se produisent tantôt spontanément, tantôt sous l'influence des moindres attouchements. Elles sont assez énergiques pour produire des mouvements très-prononcés d'extension des doigts et de la main tout entière, lorsque l'on a produit à l'aide d'un doigt un choc léger sur la face dorsale de l'avant-bras, Il se fait un mouvement d'extension bientôt suivi d'un mouvement de flexion cor-

Digitized by Google

respondant, et cela se répète ensuite jusqu'à trois ou quatre fois pour une seule excitation. Si l'avant-bras est placé dans la pronation, on peut, en frappant un petit coup sur le muscle supinateur, déterminer un mouvement de supination par suite duquel la main se renverse sur sa face postérieure. L'excitation électrique détermine ces mêmes contractions fibrillaires d'une manière plus prononcée encore Ces contractions fibrillaires spontanées ou provoquées se remarquent encore sur tous les muscles de la partie supérieure du tronc; ils sont aussi très-marquées aux muscles du cou, mais c'est sur les muscles sternocleidomastoïdiens, en particulier sur celui du côté gauche, qu'ils sont le plus fréquents et le plus accusés.

Il n'existe pas traces de mouvements fibrillaires sur les différents muscles des membres inférieurs. Nous avons fait remarquer déjà qu'à la langue ils sont très-prononcés.

Les muscles les plus profondément amaigris, ceux des avant-bras, par exemple, ont conservé à un haut degré la contractilité électrique. Ceux des membres inférieurs se contractent, eux aussi, énergiquement sous l'influence de la faradisation.

Tel était le tableau des symptômes au mois de septembre 1865, un an après le début de l'affection.

Depuis cette époque jusqu'au mois de février 1869, aucun changement notable ne s'est produit. Seulement, la faiblesse des membres supérieurs a toujours été en augmentant; mais cependant l'impuissance n'était pas complète et la malade pouvait encore remuer un peu les doigts. La contracture des membres inférieurs a également fait des progrès, mais sans jamais être excessive. Enfin l'atrophie des muscles, s'accentuant de plus en plus, rendait les déformations des membres supérieurs et surtout des mains plus caractéristique encore.

L'impuissance motrice et l'atrophie n'ont également marché que fort lentement du côté de la face et de la région sushyoïdienne. Néanmoins, la difficulté de la prononciation et tous les autres phénomènes rappelant le tableau de la paralysie labioglossopharyngée s'étaient aggravés sans qu'il s'y fût adjoint de troubles notables des fonctions respiratoires.

Au tronc il ne s'était produit aucun phénomène nouveau. L'amaigrissement était considérable, mais sans signe évident d'atrophie musculaire. — Les muscles respiratoires fonctionnaient normalement, et en particulier il n'y avait pas de signes de paralysie diaphragmatique.

Les membres inférieurs présentaient la même faiblesse. Le même amaigrissement que nous avons déjà décrit. On n'y remarquait ni déformations atrophiques des divers groupes de muscles, ni contractions fibrillaires. Les pieds présentaient toujours la même position vicieuse. Ils étaient tournés en dedans, en même temps qu'ils étaient légèrement étendus sur la jambe.

On avait remarqué que la malade s'affaiblissait et toussait depuis quelques temps, lorsque le 5 février 1869, à la visite du soir, on la trouve dans un état assez grave d'asphyxie qui s'était déclaré presque subitement. Le pouls était à 136. Il y avait 50 inspirations à la minute. Il s'était déclaré un râle humide laryngotrachéal qui s'entendait à une grande distance. La partie supérieure

Digitized by Google

des voies respiratoires était le siége d'une accumulation considérable de mucosités que la malade ne pouvait rejeter.

Le lendemain, ces accidents paraissaient en partie dissipés; mais dès le soir ils reprenaient toute leur gravité. La malade a succombé le 11 février au soir.

Autopsie. — 13 février 1869.

A. *a.* La rigidité cadavérique a été observée à diverses reprises chez cette femme. Elle était complète douze heures après la mort au moment où l'on a fait le premier examen du cadavre. Elle a persisté telle pendant toute la journée du 12, et existait encore très-manifeste le 13 au matin. Elle s'est montrée très-forte même aux membres supérieurs, là où l'atrophie était le plus prononcée.

Avant de faire l'autopsie, on a pris la mesure du contour des poignets, des bras, des jambes, et l'on a trouvé les chiffres suivants :

Contour au poignet.	0,125
— au bras.	0,17
— à la partie moyenne de la cuisse.	0,365
— à la jambe, un peu au-dessus des malléoles.	0,175

Il n'y avait pas de différence entre les membres du côté droit et ceux du côté gauche.

b. Cavité thoracique. — Les poumons présentaient, chacun dans leur lobe inférieur, des granulations tuberculeuses et des noyaux de pneumonie caséeuse commençante. Les sommets étaient sains.

Le cœur pesait 185 grammes. Son tissu était rouge, ferme; il paraissait entièrement sain. Il n'y avait aucune lésion valvulaire.

Les autres viscères ne présentaient rien à noter.

c. Système musculaire. — La dissection des muscles nous a donné les résultats suivants :

1° *A la face.* Les muscles des joues et du menton, mais principalement le bucinatolabial, étaient atrophiés, pâles, jaunâtres, réduits à de minces languettes musculaires.

Les orbiculaires des paupières, le frontal, les temporaux, les masséters ne présentaient rien d'anormal.

2° *Au cou.* Les sternocleidomastoïdiens paraissent sains. Les muscles de la région sushyoïdienne sont très-petits. Ils présentent une coloration jaune feuille morte au niveau de la pointe de la langue. Ils sont au contraire assez rouges quoique manifestement atrophiés dans la base de cet organe.

3° *Aux membres supérieurs.* Le deltoïde est atrophié d'une manière très-marquée; il est mince, pâle, jaune feuille morte. Les muscles du bras sont petits, mais d'une teinte rouge presque normale. A l'avant-bras, les muscles sont excessivement grêles, mais là encore la coloration rouge est assez bien conservée.

Les muscles de la main sont jaunes feuille morte et très-atrophiés, surtout les interosseux. Les muscles de la main sont certainement, avec ceux de la langue, les plus altérés.

4° *Au tronc.* La masse sacrolombaire, à sa partie inférieure, semble avoir subi un certain degré d'atrophie. Sa coloration est jaunâtre. Les muscles

Digitized by Google

de l'abdomen présentent le même caractère; et pour eux, comme pour les muscles du dos, les lésions semblent diminuer et même disparaître à mesure qu'on se rapproche de la poitrine.

Les pectoraux sont rouges et ne présentent pas d'atrophie marquée. Les intercostaux sont assez minces et un peu jaunâtres. Le diaphragme paraît sain, du moins à l'œil nu.

5° *Aux membres inférieurs.* L'amaigrissement est assez marqué; les muscles ne sont pas très-volumineux, mais cependant leur émaciation ne présente rien d'excessif, si l'on a égard à la maigreur générale du sujet. En somme, il ne semble pas y avoir là d'atrophie proprement dite. Les muscles sont d'ailleurs rouges et leur tissu semble sain.

d. Système nerveux périphérique. A l'œil nu, on est frappé par les changements considérables qui se sont produits dans le volume et dans la coloration des racines antérieures. Elles sont constituées par la réunion de faisceaux nerveux presque réduits à des filaments, de sorte qu'elles sont excessivement grêles. Leur coloration a pris une teinte grisâtre très-marquée, sans cependant présenter la demi-transparence que l'on observe dans les nerfs qui ont subi une atrophie complète. Ces altérations de volume et de coloration sont d'autant plus frappantes, qu'il ne s'est rien produit de semblable dans les racines postérieures, lesquelles ont conservé leur volume normal et leur coloration blanche. C'est surtout à la région cervicale que ces lésions sont le plus accusées, cependant on les observe encore dans presque toute la hauteur de la région dorsale; mais elles tendent à s'effacer à mesure qu'on s'éloigne de la région cervicale. A la région lombaire, les racines antérieures ont repris le volume et la coloration de l'état normal.

Le facial et l'hypoglosse présentent eux aussi une teinte grisâtre analogue à celle des racines antérieures cervicales et dorsales. Cette altération dans la coloration devient surtout manifeste quand on compare ces nerfs à d'autres, tels que le lingual, par exemple, qui ont conservé leur reflet blanchâtre. On ne remarque pas de diminution de volume de ces nerfs, analogue à celle que présentent les racines antérieures.

Les autres nerfs périphériques ne nous montrent aucune modification appréciable.

e. Système nerveux central. L'encéphale ne présente aucune altération. Nous avons signalé à propos du système périphérique ceux des nerfs crâniens qui présentaient une modification dans leur teinte.

La moelle examinée à l'état frais ne nous a montré aucune altération appréciable à l'œil nu, dans la plus grande partie de son étendue ; mais dans une étendue de 5 centimètres environ au-dessus du renflement dorsolombaire, elle offrait une diffluence excessive. De gros vaisseaux gorgés de sang et une teinte rouge diffuse s'observaient sur la partie ramollie. Le ramollissement portait principalement sur la moitié gauche et sur la partie postérieure de la moelle. Il est possible que malgré tout le soin qui a été mis à enlever la moelle, ce ramollissement ait été produit artificiellement ; nous verrons que l'examen microscopique semble donner un appui à cette opinion.

Digitized by Google

B. Examen microscopique.

1° *Système musculaire.* Nous commencerons l'exposé de l'examen microscopique que nous avons fait du système musculaire par la description des altérations des *muscles de la main;* ce sont ceux en effet qui offrent les lésions les plus avancées.

Les muscles des éminences thénar et hypothénar, et les muscles interosseux étaient arrivés au même degré de dégénération et donnaient le même résultat à l'examen microscopique. Les préparations ont été faites à l'état frais.

Nous prendrons pour type de notre description ce que nous avons observé dans l'opposant du pouce droit.

En dilacérant la substance musculaire avec les aiguilles sur le verre à préparation, on reconnaît que la consistance des fibres est un peu plus grande qu'à l'ordinaire; elle rappelle celle du tissu conjonctif.

Dans la plupart des faisceaux musculaires il existe de fines granulations foncées, devenant brillantes et nacrées à un certain foyer et qui semblent être des granulations graisseuses. Ni l'acide acétique ni la potasse ne dissolvent ces granulations. Nous avons répété ces réactions plusieurs fois, et toujours le résultat a été le même.

Ces granulations varient beaucoup en nombre et en volume, d'une fibre musculaire à l'autre. Les stries transversales et longitudinales, qui se voient d'une façon très-nette dans certaines fibres atrophiées, mais peu granuleuses, sont plus ou moins complétement masquées dans celles où les granulations existent en abondance.

La striation a complétement disparu dans un certain nombre de fibres musculaires qui apparaissent sous l'aspect d'un cylindre rempli d'une matière transparente et qui renferment en nombre plus ou moins grand des granulations en général, d'autant plus volumineuses qu'elles sont moins nombreuses. Ces granulations ne se dissolvent ni dans l'acide acétique ni dans la potasse, pas plus que celles des fibres qui ont conservé la striation.

Le volume des fibres musculaires semble normal pour un certain nombre d'entre elles; mais pour la plupart on observe une diminution parfois considérable. C'est ainsi qu'à côté d'une fibre musculaire de dimensions normales, on en voit d'autres dont le diamètre transversal est réduit au $\frac{1}{3}$ ou à la moitié. Certaines fibres offrent même un diamètre 4 et jusqu'à 5 fois plus petit qu'à l'état normal. Et une particularité importante à signaler, c'est qu'un grand nombre des fibres qui ont subi une atrophie aussi considérable présentent encore une striation très-nette et sont à peine ou même pas granuleuses.

Parmi les fibres musculaires les plus altérées, un petit nombre seulement nous ont présenté la division en fragments de la substance musculaire. Dans les fibres où nous avons observé cette division, les blocs de substance musculaire étaient pressés les uns contre les autres. Très-rarement ils laissaient entre eux un intervalle, et alors en ces points le sarcolemne était revenu sur lui-même. Nous n'avons pas, comme l'a observé dernièrement M. Hayem dans un cas d'atrophie progressive, récemment publié, observé de multiplication de noyaux dans les tubes du sarcolemne[1].

[1] *Archives de physiologie*, 1869, 2e fasc.

Digitized by Google

Les vaisseaux dans les muscles affectés ne nous ont offert aucune altération.

Nous avons réussi plusieurs fois à voir très-nettement de petits nerfs musculaires. Nous n'avons pas dans ces cas remarqué qu'ils continssent des fibres nerveuses dégénérées.

Le tissu conjonctif interfibrillaire paraît plus abondant qu'à l'état normal; on y observe une proportion exagérée de noyaux arrondis ou fusiformes.

En outre des altérations précédentes, la plupart des faisceaux musculaires présentaient un aspect fendillé très-remarquable principalement aux extrémités brisées des fibres; cet aspect fendillé se retrouve d'ailleurs dans des altérations du muscle qui n'ont rien de commun avec l'atrophie progressive; on les observe entre autres communément dans les muscles des membres inférieurs chez les individus immobilisés depuis longtemps.

En résumé, dans les muscles de la main, c'est-à-dire là où les lésions étaient le plus accusées, nous avons observé ce qui suit : 1° une diminution de volume dans la masse musculaire; 2° une coloration jaune pâle des muscles; 3° une consistance plus grande du muscle, rappelant celle du tissu conjonctif; 4° une altération granulograisseuse peu marquée pour certaines fibres, très-accentuée pour d'autres; 5° la division en fragments de la substance musculaire; 6° l'atrophie de certaines fibres musculaires simple et indépendante de toute dégénérescence graisseuse ou cireuse; 7° la prolifération du tissu conjonctif interfibrillaire.

Nous terminerons ce résumé en faisant remarquer que sur une seule et même préparation on pouvait rencontrer toutes ces altérations à la fois. — A côté d'une fibre musculaire entièrement saine ou à peine granuleuse, on en observait quelqu'une dont la striation était presque entièrement masquée par les granulations graisseuses. — A côté de celles-ci, d'autres avaient subi entièrement la dégénérescence vitreuse. D'autres présentaient enfin l'atrophie à tous ses degrés. Quelques-unes offraient la division en blocs de la substance musculaire. Dans l'intervalle de ces fibres on apercevait une grande quantité de tissu conjonctif et de noyaux arrondis ou fusiformes.

Pour les *muscles de la langue*, nous pourrons nous borner à répéter la description qui précède. Observons seulement que c'est surtout dans les muscles intrinsèques de l'organe que les lésions étaient le plus accentuées.

Les *muscles de l'avant-bras* ont à peu près conservé leur coloration normale. On trouve toutefois dans l'intervalle des fibres une augmentation notable du tissu conjonctif; il y a là aussi des fibres granulograisseuses, des fibres vitreuses, d'autres considérablement atrophiées, mais d'une manière générale; toutes ces lésions sont beaucoup moins accusées qu'à la main.

Au *deltoïde*, nous retrouverons toutes les altérations les plus avancées que nous ayons décrites.

Les *sternocleidomastoïdiens* ont été l'objet d'un examen spécial. On se rappelle que dans l'observation ils sont notés, surtout celui du côté gauche, comme étant le siége de contractions fibrillaires remarquables par la spontanéité, leur fréquence et leur intensité. Les préparations faites avec la substance musculaire du sternocleidomastoïdien gauche n'ont à notre grand

Digitized by Google

étonnement, absolument présenté aucune altération. Les fibres étaient remarquables par leur volume relativement considérable, la striation bien nette et l'absence de toute dégénérescence. On ne remarquait même pas dans ces muscles, cet aspect fendillé qui était à peu près général dans les muscles des membres supérieurs et inférieurs.

Les *pectaraux* ne présentaient non plus aucune altération.

Les *intercostaux* ne nous ont montré qu'une dégénérescence granulo-graisseuse peu marquée et l'aspect fendillé.

Le *diaphragme*. Il en a été de même dans ce muscle ; nous n'avons rencontré qu'un petit nombre de fibres où les granulations fussent assez abondantes pour marquer la striation transversale.

Les *éléments musculaires aux menbres inférieurs* ne renferment pas, ou à peine, de granulations graisseuses. Ils ne sont pas atrophiés d'une façon appréciable ; la striation y est nettement accusée et ils n'offrent pas d'autre altération que l'aspect fendillé.

2° *Système nerveux*. — *a. Racines spinales antérieures. Examen à l'état frais.*—Le nombre des tubes nerveux qui, dans ces racines, ont conservé les caractères de l'état normal, est plus grand qu'on n'aurait pu le supposer à en juger par la diminution de volume et la teinte grisâtre qu'elles présentaient. Toutefois, sur la moitié des tubes au moins, on pouvait observer tous les degrés de l'atrophie, depuis l'émaciation simple jusqu'à la complète disparition du cylindre de myeline. Nulle part on ne rencontrait dans les tubes des traînées de granulations graisseuses.

Ce qui vient d'être dit est relatif surtout à la région cervicale de la moelle; à la région dorsale, les lésions atrophiques se montraient moins prononcées, surtout dans les parties inférieures de cette région, et au niveau du renflement lombaire, elles faisaient complètement défaut.

b. Les *racines spinales postérieures* ont été examinés comparativement aux antérieures ; on n'y a rencontré aucune trace d'altération des tubes nerveux.

c. Nerfs crâniens.—Le facial et l'hypoglosse examinés à l'état frais en divers points de leur trajet ont présenté, le dernier surtout, des lésions comparables à celles qui ont été signalées à propos des racines spinales antérieures. Seulement, le nombre des tubes nerveux restés sains y était relativement beaucoup plus grand. Le lingual et le pneumogastrique ont été l'objet d'un examen spécial ; ils n'ont paru offrir aucune altération.

d. Nerfs rachidiens.—Les deux nerfs phréniques, celui du côté droit principalement, nous ont paru renfermer un certain nombre de tubes nerveux atrophiés à divers degrés. Des altérations analogues ont été observées sur le médian et sur le cubital examinés à l'avant-bras ; sur ces derniers nerfs, quelques tubes nerveux atrophiés présentaient d'une manière évidente la dégénération granuleuse.

L'examen du grand sympathique au cou et des ganglions inférieurs et supérieurs n'a fourni aucun résultat décisif.

e. Moelle épinière. Examen à l'état frais de la partie ramollie. — On sait qu'immédiatement au-dessus du renflement lombaire, la moelle présentait,

Digitized by Google

dans une certaine étendue, une diffluence remarquable; des fragments de tissu nerveux provenant de ce point ramolli ont été portés sur le microscope immédiatement après l'autopsie; les tubes nerveux offraient les caractères de l'état normal; on ne rencontrait dans les intervalles qu'ils laissaient entre eux ni corps granuleux, ni granulations graisseuses. Les gaînes vasculaires ne renfermaient pas non plus d'éléments granuleux. Ce résultat négatif doit porter à penser ou bien que le ramollissement était de date toute récente, ou bien qu'il a été produit artificiellement.

Examen de préparations durcies par l'acide chromique et colorées par le carmin. Région cervicale. — L'examen de coupes transversales minces pratiquées à diverses hauteurs, fait reconnaître des altérations qui portent les unes sur les faisceaux antérolatéraux à la moelle, les autres sur la substance grise en particulier, sur les cornes antérieures, et qui se montrent à peu près les mêmes dans toute l'étendue de la région.

Sur tous les points des cordons antéro-latéraux, les cloisons de tissu conjonctif ont pris une importance considérable; elles se sont notablement épaissies et il semble qu'elles se soient multipliées. Dans les espaces qu'elles circonscrivent en s'anastomosant et s'entre-croisant, on reconnaît aisément les surfaces de section des tubes nerveux, lesquels, au niveau des faisceaux antérieurs et sur la partie antérieure des faisceaux latéraux, ont conservé à peu de chose près, leur diamètre normal. Mais sur un point qui correspond à la partie la plus postérieure de ces derniers faisceaux et dans toute l'étendue d'une région qui en dedans confine aux cornes postérieures, tandis qu'en dehors elle s'étend presque jusqu'à la couche corticale, la gangue conjonctive est devenue tout à fait prédominante. Les tubes nerveux ayant conservé leur diamètre normal sont là devenus très-rares; la plupart des tubes sont atrophiés à divers degrés, et il en est un grand nombre qui ne sont plus représentés que par le cylindre d'axe. Lorsque les coupes sont examinées à un faible grossissement, les points où prédomine ainsi l'altération scléreuse des cordons latéraux se montrent sous forme de deux petites plaques rouges, transparentes, irrégulièrement arrondies, placées symétriquement vers la partie la plus postérieure de ces cordons, immédiatement en dehors des cornes grises postérieures.

Les faisceaux blancs postérieurs ne présentaient aucune altération.

Dans l'examen de la *substance grise*, le haut degré d'atrophie qu'ont subi, dans les cornes antérieures, la plupart des cellules nerveuses, frappe tout d'abord; il est évident en outre qu'un certain nombre de ces cellules ont disparu sans laisser de traces. Ce sont surtout les cellules du groupe interne ou antérieur qui ont subi les altérations les plus profondes; là toutes les cellules qui ont persisté sont plus ou moins atrophiées, tandis que dans le groupe externe on en rencontre, sur la plupart des préparations, 1, 2, 3 et même parfois 4, qui ont conservé, à peu près, les dimensions et tous les autres caractères de l'état sain. Parmi les cellules atrophiées, les unes bien que 6 ou 7 fois plus petites que dans l'état normal, ont cependant conservé leur forme étoilée, leurs prolongements et possèdent encore un noyau et un nucléole distincts. Les autres ne sont plus représentées que par de petites

Digitized by Google

masses irrégulièrement anguleuses, sans prolongements, jaunes, brillantes, d'aspect vitreux; et en pareil cas, le noyau n'est en général plus distinct. Toutes ces altérations peuvent être appréciées d'une manière rigoureuse, lorsque les parties malades sont comparées aux parties correspondantes sur des coupes de moelle provenant de sujets sains. Nous avons pris pour terme de comparaison de très-belles préparations de moelle saine que nous devons à l'obligeance de M. Lockhart-Clarke.

La gangue conjonctive des cornes antérieures se présentait sous l'aspect d'une masse finement grenue; nous n'avons pas remarqué que les noyaux de la névroglie y fussent plus abondants que dans l'état normal. Il n'en était pas de même aux commissures antérieures et postérieures; là les noyaux nous ont paru nombreux surtout au voisinage du canal central. Ce dernier était complétement oblitéré par un amas de cellules épithéliales.

Dans l'épaisseur de la commissure, comme dans les cornes antérieures, les vaisseaux présentaient des parois manifestement épaissies, couvertes parfois de nombreux noyaux.

Les cornes postérieures de la substance grise nous ont paru offrir toutes les conditions de l'état sain.

Région dorsale. L'examen n'a pu porter que sur les $\frac{2}{3}$ supérieurs de cette région. La sclérose des faisceaux latéraux se montrait à toutes les hauteurs, au moins aussi prononcée qu'à la région cervicale, comme dans celle-ci, bien qu'à un degré moindre, les cellules des cornes antérieures étaient atrophiées, réduites à un petit nombre.

e. Région lombaire. L'altération scléreuse symétrique des cordons latéraux est encore ici très-nettement accusée, mais moins étendue toutefois que dans les autres régions de la moelle; elle occupe d'ailleurs le même siége. Les cellules des cornes antérieures sont presque en nombre normal; elles offrent, pour la plupart, les dimensions de l'état sain. Quelques-unes seulement présentent des lésions atrophiques bien caractérisées.

Région du bulbe. — Coupes faites au-dessus du calamus. — A l'aide de coupes transversales faites à diverses hauteurs dans la région des olives et au-dessous, nous avons pu constater de la manière la plus nette que les *cellules des noyaux d'origine de l'hypoglosse*, dans toute l'étendue de ces noyaux, sont, pour la plupart, profondément altérées, atrophiées ou même complétement détruites. Cette altération rappelle exactement celle qui a été signalée à propos des cellules des cornes antérieures de la moelle, aux régions cervicale et dorsale. Nous avons pris pour point de comparaison, dans cette partie de notre étude, de très-belles coupes provenant de bulbes sains, préparées par M. L. Clarke; nous avons utilisé aussi les planches encore inédites de l'*Iconographie photographique* de M. Duchenne, de Boulogne, relatives à la structure du bulbe. Or, sur des coupes de Clarke, faites à $\frac{1}{3}$ centième environ au-dessus du bec du *Calamus scriptorius* et représentant l'état normal, on pouvait compter dans le noyau de l'hypoglosse, qui dans cette région est volumineux et bien limité de toutes parts, de 40 à 50 grandes cellules tripolaires ou quadripolaires; par contre, sur les coupes provenant de notre malade et montrant la même région, on ne pouvait reconnaître que 3 ou 4, au plus,

Digitized by Google

de ces cellules qui fussent à peu près intactes, les autres avaient complétement disparu pour la plupart. Quelques-unes, considérablement atrophiées, pouvaient se retrouver encore à l'aide de forts grossissements ; d'autres n'étaient plus représentées que par de petites masses irrégulières, d'un jaune ocreux, brillantes et dépourvues de prolongements.

On pouvait remarquer en outre que les tractus délicats (probablement des prolongements de cellules), qui dans l'état normal se croisent et s'entrecroisent en mille directions dans l'intervalle des cellules, s'étaient ici complétement effacées ; et l'on ne trouvait plus entre les cellules qu'une masse amorphe, finement grenue ; enfin le noyau de l'hypoglosse considéré dans son ensemble paraissait avoir perdu ses contours arrondis ; il présentait une orme ovalaire transversalement et s'était évidemment amoindri dans tous les sens.

Sur les mêmes coupes on pouvait reconnaître, immédiatement en dehors du noyau de l'hypoglosse, le petit groupe de cellules que Clarke rattache aux *origines inférieures du facial ;* toutes ces cellules étaient saines et nous ont paru en nombre normal. Plus en dehors encore on rencontrait le *noyau d'origine du pneumogastrique.* La plupart des cellules du groupe étaient intactes ; un petit nombre seulement d'entre elles (7 ou 8 pour chaque noyau et pour chaque préparation), les plus antérieures, présentaient la dégénération jaune à un degré très-prononcé, ou bien elles avaient subi une pigmentation noire très-remarquable.

Coupes pratiquées au niveau du bec du calamus. — En avant et de chaque côté du canal central, on retrouve les noyaux de l'hypoglosse. Là encore les cellules sont atrophiées ou dégénérées. En arrière et de chaque côté du canal, on peut étudier les *noyaux du spinal ;* ils présentent tous les deux quelques cellules qui ont subi la dégénération jaune ou la pigmentation noire et qui sont en même temps déformées. Les autres cellules de ces noyaux sont normales.

Coupes faites au-dessus des olives. — Les noyaux d'origine du facial, du moteur oculaire externe et de l'auditif nous ont paru présenter tous les caractères de l'état normal.

Nous allons rappeler, en quelques mots, les faits les plus importants que contient cette première observation.

(*Sera continué.*)

Digitized by Google

V

NOTE

SUR L'EXISTENCE TEMPORAIRE

DE KYSTES ÉPIDERMIQUES DANS LA CAVITÉ BUCCALE

CHEZ LE FŒTUS ET LES NOUVEAU-NÉS

Par FÉLIX GUYON et ÉMILE THIERRY

Nous désirons attirer l'attention sur un fait relatif à l'étude du fœtus et du nouveau-né ; ce fait nous paraît ajouter une notion nouvelle à toutes celles qu'ont déjà fournies l'anatomie et la physiologie normale de cette période de la vie. Nul doute que les petites tumeurs dont nous allons parler n'aient été, malgré leur existence temporaire, déjà vues par bien des médecins, et, en particulier, par ceux qui s'occupent des nouveau-nés ; mais jusqu'à présent l'attention ne s'y est pas fixée, et nous ne connaissons aucune publication qui y soit relative. Il n'en est même pas fait mention dans les traités d'anatomie et de physiologie.

L'attention de l'un de nous, M. Guyon, avait déjà été attirée sur ce fait avant qu'il devint en 1864, chirurgien de la Maternité. Mis à même de vérifier et d'étudier le fait, il entreprit, avec le concours de M. Thierry, alors interne de son service, les recherches dont ce travail résume les résultats.

§ 1. — Quand on examine la cavité buccale d'un enfant nouveau-né, ou celle d'un fœtus dans les derniers mois de la vie intra-utérine, on aperçoit presque toujours sur la voûte palatine, et assez souvent sur les rebords alvéolaires, de petits grains blanchâtres arrondis, situés dans l'épaisseur de la muqueuse. Ce sont de petites masses épithéliales enkystées, qui se

Digitized by Google

montrent habituellement à partir du sixième mois de la vie intra-utérine, et qui disparaissent spontanément vers le deuxième mois après la naissance.

Il est nécessaire de reprendre dans leurs détails chacun des faits compris dans cet énoncé.

Ces petites tumeurs, ordinairement isolées, sont quelquefois confluentes; elles ressemblent à ces petits grains blanchâtres que l'on observe assez souvent, chez les nouveau-nés, sur la peau des joues et du nez en particulier; elles ont un très-petit volume que l'on peut comparer à celui d'une tête d'épingle ou d'un grain de millet, comparaison qui, pour les plus grosses, donne à la fois une bonne idée de leur aspect et de leur volume. Les plus grosses atteignent à peine le volume d'un grain de chènevis. Nous avons tout dernièrement observé une de ces tumeurs chez un enfant de huit jours; elle était située sur la face externe du rebord alvéolaire supérieur, et atteignait le volume que nous venons d'indiquer; cependant les plus volumineuses s'observent habituellement sur la voûte palatine.

Leur relief est plus ou moins accusé; ordinairement arrondies, elles sont, dans quelques cas, aplaties, étalées et figurent alors une plaque, une traînée plus ou moins étendue.

Sur 407 enfants examinés successivement pendant une période de huit mois, et toujours au moment de la naissance, nous les avons rencontrées 343 fois.

Leur nombre varie; souvent le kyste est unique, assez souvent il y en a deux, trois ou quatre, rarement on en compte plus d'une douzaine. Cependant, dans quelques cas, elles sont assez nombreuses pour former une sorte d'éruption plus ou moins confluente, mais limitée aux points que nous allons indiquer.

La voûte palatine est certainement leur siége de prédilection; on les trouve souvent sur le rebord alvéolaire supérieur, exceptionnellement sur le rebord alvéolaire inférieur. Elles peuvent exister à la fois dans ces diverses régions. Nous les avons trouvées, par exemple :

A la voûte palatine seulement.	248 fois.
Sur le rebord alvéolaire supérieur seulement.	20 —
Dans ces deux régions à la fois..	76 —
A la voûte et sur le rebord maxillaire inférieur.	7 —
A la voûte et sur les deux rebords maxillaires.	3 —

Digitized by Google

Leur mode de groupement est variable; tantôt elles forment une seule traînée continuée sans interruption du voile du palais au rebord gingival, tantôt deux ou trois groupes bien isolés. Le plus constant est le plus postérieur; c'est-à-dire celui qui se rapproche du voile du palais.

Il est, d'ailleurs, nécessaire de bien préciser le siége qu'elles occupent sur la voûte palatine et les rebords alvéolaires.

Sur la voûte palatine, nous les avons vues :

Sur le raphé médian.	165 fois.
Sur le point d'entre-croisement des deux raphés	99 —
Groupés irrégulièrement au niveau de cet entre-croisement.	57 —
Sur le raphé transversal.	45 —
Sur la voûte palatine en dehors du raphé..	49 —
Sur le voile du palais.	9 —
Sur le voile et la voûte au niveau du raphé médian. . .	6 —

Ces kystes siégent donc de préférence sur la voûte palatine, puisque sur 430 examens nous ne les rencontrons que 15 fois sur le voile du palais; mais on doit remarquer que, sur la voûte palatine, comme sur le voile du palais, leur siége le plus habituel est le raphé médian, et, d'une manière générale, les raphés de cette région, puisque nous les voyons siéger sur le raphé transversal ou au point d'union des deux raphés, lorsqu'ils ne sont pas dans le raphé médian, et que 49 fois seulement ils sont en dehors des raphés. Le siége des kystes que nous étudions peut d'autant mieux être précisé, que chez le fœtus le raphé médian est des plus visibles, et que la ligne d'insertion du bord antérieur du voile du palais, au bord postérieur de la voûte palatine, est également facile à distinguer, et forme comme une ligne blanche transversale, que nous désignons, pour faciliter la description, sous la dénomination de raphé transversal.

Sur les rebords maxillaires, au contraire, ces kystes sont très-rarement sur la ligne médiane, mais presque toujours sur les parties latérales, au niveau de la canine ou des premières molaires. On les rencontre sur la face antérieure, le plus souvent, puis sur le bord libre et sur la face postérieure.

Nous avons dit que l'existence de ces kystes était temporaire, il nous reste donc à rechercher quel est le moment de leur formation pendant la vie intra-utérine, et à quel âge ils disparaissent.

Par suite des conditions dans lesquelles nous étions placés pour observer, nous avons surtout vu des enfants à terme ou

Digitized by Google

près du terme; cependant il nous a été possible de réunir un certain nombre de cas appartenant à des époques variables de la vie embryonnaire ou fœtale, qui nous ont permis d'étudier l'époque d'apparition.

Nous avons examiné un embryon de 2 mois, un embryon de 2 mois et 3 semaines, trois embryons de 3 mois, et un fœtus de 4 mois 1/2, sans rien rencontrer qui ressemblât aux kystes que nous étudions.

Un fœtus de 5 mois 1/2 avait un petit point blanc sur la voûte palatine.

Deux fœtus de 6 mois ne nous ont rien présenté.

Sur six fœtus de 7 mois nous avons trouvé les kystes de la voûte palatine 4 fois, soit 66 pour 100.

A 7 mois 1/2, 7 fois sur 10, soit 70 pour 100.

A 8 mois, 16 fois sur 21, soit 76 pour 100.

A 8 mois 1/2 et 9 mois, 297 fois sur 348, soit 85 pour 100.

Ainsi, aucune observation au-dessous de 5 mois, une seule à 5 mois 1/2, et une fréquence d'autant plus grande que l'on se rapproche du terme de la vie intra-utérine, voilà ce que l'on peut conclure du relevé qui précède. Ajoutons que les kystes sont plus volumineux et plus apparents chez les enfants à terme.

Après la naissance ils conservent généralement les mêmes dimensions, ils paraissent quelquefois augmenter légèrement de volume pendant les premiers jours.

Pendant les cinq ou six premières semaines on les rencontre presque aussi fréquemment qu'à la naissance, mais dès le commencement du troisième mois, on ne les observe plus que très-rarement.

Nous avons examiné bon nombre d'enfants pendant les premiers mois, et, sur notre demande, M. Longuet, interne des enfants assistés, a poursuivi ces recherches dans le service de M. Guéniot.

Sur plus de 200 enfants âgés de 2 mois à 2 ans, 7 seulement portaient des tumeurs épidermiques.

Voici l'âge des sujets observés dans ces conditions :

1 enfant.	de	2 mois
1 —		3 — 1/2.
1 —		4 —
2 —		4 — 1/2.
1 —		7 —
1 —		10 —

Digitized by Google

Le mode suivant lequel disparaissent ces tumeurs mérite encore de nouvelles recherches. Deux fois, cependant, nous avons pu nous assurer que la masse épidermique était évacuée après déhiscence du kyste. Deux enfants, examinés au moment de la naissance, et revus l'un au quarante-cinquième jour, et l'autre au quarante-huitième jour, présentaient, à l'endroit occupé antérieurement par ces petites tumeurs, une éraillure qui permettait de voir la cavité qu'elles avaient occupée. Il n'y avait dans le voisinage aucune trace de phlegmasie. C'est par ce mode que des observateurs distingués, auxquels nous avons fait part de nos recherches, ont constaté l'élimination des petites masses épidermiques qui remplissent ces kystes.

Ce mode de disparition est, d'ailleurs, bien expliqué par l'examen anatomique.

L'essuyage de la muqueuse, les frictions légères, ne font pas disparaître ces petites tumeurs, qui sont évidemment incluses dans son épaisseur. La coloration, les caractères anatomiques de la muqueuse, ne sont, du reste, en aucune façon modifiés. Si l'on déchire avec une aiguille la mince couche qui recouvre ces tumeurs, on fait sourdre par la pression une matière demi-molle, blanchâtre, semblable à de la matière sébacée, qui se laisse facilement écraser sous le doigt. Une petite portion du contenu reste adhérente à la face interne de la cavité, qui est lisse, régulière, et paraît close de toute part; jamais cette cavité ne contient de liquides.

L'examen microscopique de la poche et de son contenu a été fait à plusieurs reprises par M. Cornil et par nous-mêmes. Nous reproduisons la note que cet anatomiste distingué a bien voulu rédiger pour nous, en ajoutant, toutefois, que nous avons assez souvent rencontré un nombre variable de gouttelettes graisseuses, soit libres, soit incluses dans les cellules pavimenteuses. Il n'en est pas fait mention dans la note que nous transcrivons.

« Les nombreux petits kystes de la voûte palatine que j'ai examinés sur les pièces provenant d'enfants nouveau-nés, sont tous constitués de la même façon.

« Lorsqu'on les ouvre, on en fait sortir un petit grumeau blanchâtre qui est uniquement composé par des cellules d'épithélium pavimenteux corné. Ce sont des lamelles aplaties,

Digitized by Google

minces, et tout à fait semblables à celles qui se desquament à la surface de la muqueuse.

« Après avoir fait durcir la voûte palatine dans l'acide picrique, les coupes perpendiculaires à la surface de la muqueuse, et passant par les petits kystes, montrent les particularités qui suivent :

« Les kystes sont régulièrement sphériques, leur siége est plus ou moins profond relativement aux couches de la muqueuse; la plupart des coupes les montrent très-rapprochés de la surface, situés sous les couches d'épithélium pavimenteux et sous la couche la plus superficielle du tissu conjonctif.

« Le globe ou grumeau contenu dans l'intérieur du kyste étant chassé par le pinceau, on voit que la cavité du petit kyste est tapissée par plusieurs couches de cellules épithéliales pavimenteuses, dont les plus internes sont aplaties et cornées, exactement comme cela a lieu sur la muqueuse buccale.

« La paroi du petit kyste est formée, au dessous de ces couches épithéliales, par un tissu conjonctif à cellules plasmatiques aplaties; cette paroi fibreuse est mince. En dehors d'elle se trouvent les couches fibreuses et élastiques du chorion, les glandes et les vaisseaux.

« Ces kystes sont complétement clos. J'ai fait sur plusieurs des coupes successives, comprenant toute leur épaisseur, sans voir de vestige de communication, soit avec la surface de la muqueuse, soit avec les glandes acineuses voisines.

« Les mêmes préparations montraient en même temps les glandes acineuses avec leurs nombreux culs-de-sac et leurs conduits excréteurs normaux, éléments qui n'avaient aucun rapport de structure avec les petits kystes précédents. »

Les figures 2, 3, 4 de la planche XI, reproduisent fidèlement les détails fournis par l'analyse microscopique[1].

(*Sera continué.*)

La planche XI fera partie du numéro prochain (juillet) des *Archives*.

Digitized by Google

VI

ANATOMIE PATHOLOGIQUE

DE

L'OTITE INTERNE DES NOUVEAU-NÉS

Par ALEX. BARÉTY et JOSEPH RENAUT

I

Dans une récente communication faite à la Société médicale des hôpitaux[1], notre maître M. Parrot a appelé l'attention des praticiens sur une forme jusqu'ici peu connue d'otite interne, extrêmement fréquente chez les nouveau-nés et les enfants du premier âge. Cette otite, qui se présente sous la forme d'une inflammation catarrhale de la caisse du tympan, a été observée par lui sur un nombre considérable de cadavres, dans le courant de l'année 1868. Depuis le 1er janvier 1869, la fréquence de l'affection qui nous occupe s'est encore affirmée sous nos yeux par de nombreuses autopsies.

Les recherches de M. Parrot nous paraissent n'avoir pas d'analogue, du moins en France et en Angleterre, où les auteurs classiques et les spécialistes se sont bornés à étudier, d'ailleurs très-incomplètement, les otites infantiles d'origine purement exanthématique. En Allemagne, le professeur de Tröltsch[2] (de Wurtzbourg) a été plus heureux : en 1858, il signala la fréquence d'un « catarrhe purulent » de l'oreille moyenne sur les enfants âgés de 16 heures à 1 an, et dans

[1] Communication du 9 avril 1869.

[2] *In* the Diseases of the ear. — Their diagnosis and treatment. Traduit par Roosa. New-York, 1867; pages 167-178.

Digitized by Google

46 autopsies il trouva 33 fois la caisse tympanale pleine de pus. En Amérique, le traducteur de Tröltsch, Sᵗ John Roosa, frappé sans doute de l'importance étiologique du fait annoncé par le médecin allemand, fit jouer au catarrhe purulent de l'oreille moyenne un très-grand rôle dans la production de la surdimutité, qu'il attribua aux suites d'une otite intra-utérine. L'examen de *la membrane du tympan et de l'arrière-gorge*, pratiquée par lui et George Beard dans 296 cas de surdi mutité congénitale ou acquise, sembla le confirmer dans son opinion[1].

Le fait signalé par de Tröltsch n'avait eu qu'un médiocre retentisssement, car personne n'avait suivi le professeur de Wurtzbourg dans la voie des recherches anatomiques. S'il a le mérite de l'antériorité, c'est à M. Parrot que revient l'honneur d'avoir retrouvé en France cette forme d'otite, signalé son énorme fréquence, comme aussi d'avoir bien étudié les conditions étiologiques de la maladie et les divers aspects de la lésion.

Pour nous, qui devons à l'extrême obligeance de notre honoré maître d'avoir pu étudier dans bon nombre de ses détails l'anatomie pathologique de l'otite interne des nouveau-nés, nous nous bornerons à décrire, dans ce travail, les lésions macroscopiques et microscopiques que nous avons observées et à étudier avec soin la marche du processus inflammatoire dans la muqueuse de la caisse et dans les divers organes qui traversent cette cavité. Cette étude n'a, croyons-nous, encore été tentée par personne, pas plus pour les otites des adultes que pour celles des enfants. Aussi, espérons-nous avoir été assez heureux pour contribuer à combler une lacune signalée par les auteurs du *Compendium de chirurgie pratique*[2] et par de Tröltsch lui-même[3]. Le grand nombre d'autopsies que nous avons pratiquées à l'hospice des Enfants trouvés nous a permis, non-seulement d'étudier le processus de l'otite des nouveaux-nés, mais aussi celui de quelques-unes des otites exanthématiques identiques à très-peu de chose près, au point de vue de leur évolution morbide, avec le catarrhe de l'oreille interne qu'on observe chez les très-jeunes sujets.

[1] In *the American Journal of Medical Sciences*. 1867.
[2] Compendium de chirurgie pratique, t III, pag. 456 et 498.
[3] Op. cit., page 168.

Digitized by Google

II

Avant de décrire la lésion qui fait le sujet de notre travail, nous insisterons sur quelques points de l'anatomie normale de l'oreille moyenne chez le nouveau-né.

La cavité tympanale est à l'état physiologique absolument vide de mucus ; elle est remplie d'air. On a prétendu, mais à tort, que pendant la vie intra-utérine, elle était baignée, par le liquide amniotique. La vérité est que la caisse contient chez le fœtus des produits de desquamation épithéliale qui disparaissent rapidement après la naissance, et qui, suivant de Tröltsch, seraient déplacés et chassés par l'air ou tomberaient en détritus granulograisseux.

Dans l'épaisseur de la muqueuse rampent de nombreux vaisseaux et les nerfs du plexus de Jacobson ; ceux-ci, comme la plupart des nerfs chez les jeunes sujets, sont composés de fibres contenant fort peu de myéline, ce qui rend l'examen de leurs lésions difficile. Chacune de leurs ramifications est accompagnée de un ou deux capillaires, qui, dans certains cas, sont turgides et donnent au filet nerveux une apparence rougeâtre qu'on a peut-être mal interprétée.

Les osselets de leur côté sont aussi gros et aussi développés que chez l'adulte. En dehors et en arrière de la caisse, au contraire, la paroi est encore en voie de développement. En dehors se trouve la membrane du tympan enchâssée dans la rainure de l'os tympanal qui n'est pas encore relié à l'os pétreux. Cette membrane chez le nouveau-né présente une couleur gris perle, elle est plus épaisse que chez l'adulte à cause du développement de sa couche externe ; cette épaisseur est considérablement augmentée dans certains cas. Le tympan de l'enfant offre aussi un éclat plus mat. Il est très-obliquement situé par rapport au conduit auditif, puisqu'il forme avec sa paroi supérieure un angle d'environ 140°. En arrière et en haut de la caisse se trouvent un nombre variable de cellules osseuses qui plus tard se mettront en communication avec les cellules mastoïdiennes absentes chez le nouveau-né, l'apophyse mastoïde

Digitized by Google

faisant elle-même défaut. Ce groupe de cellules constitue le *diverticule prémastoïdien.*

En haut, la cavité tympanique proprement dite et les cellules prémastoïdiennes sont en divers points, chez bon nombre de sujets, séparées de la dure-mère par une couche très-mince de tissu osseux. En ces points[1], la lame de tissu compacte est tellement amincie, qu'elle apparaît transparente. De Tröltsch signale même des pertes de substance de la paroi en question, sans qu'il s'agisse en aucune façon de carie. Nous ne les avons point constatées. Si nous parlons ici de l'amincissement de la paroi supérieure de la caisse, c'est que s'il nous a paru plus fréquent chez l'enfant que chez l'adulte ; nous ne l'en considérons pas moins comme normal.

III

Lésions visibles à l'œil nu. — Quand sur les cadavres de nouveau-nés on ouvre avec soin l'oreille moyenne en attaquant avec un scalpel le rocher par sa face supérieure au niveau de la suture pétrosquameuse, plusieurs cas peuvent se présenter : ou la caisse est parfaitement vide et la muqueuse entièrement saine autant du moins qu'on peut le juger à simple vue,— c'est un cas rare, du reste, chez nos jeunes sujets ; — ou bien l'on peut constater la présence d'une otite à divers degrés d'intensité. C'est le cas le plus ordinaire, à tel point que l'absence de lésions est chose exceptionnelle. Tout à fait au début, on n'observe que fort peu de modifications appréciables; la caisse paraît complétement vide; seule la muqueuse présente un aspect luisant, plus marqué par places. Si l'on examine de près sa surface, on voit que cette apparence est causée par la présence d'une très-petite quantité de sérosité d'une teinte jaunâtre, qui humecte la face libre de la muqueuse et lui donne son reflet. Parfois cette sérosité, étant plus abondante, s'accumule vers les

[1] Ces points transparents de la lame de tissu compacte peuvent servir de guide dans la recherche des diverses parties de la cavité tympanale. Ils facilitent du reste l'étude minutieuse de la muqueuse. On peut encore arriver dans la cavité du tympan par la suture pétrosquameuse dont la disjonction ne demande pas de grands efforts. Du reste, soit le tissu spongieux, soit le tissu compacte du rocher du nouveau-né, se laissent entamer par le scalpel avec une assez grande facilité pour qu'on ne soit point trop embarrassé dans la préparation aussi bien de l'oreille moyenne que de l'oreille interne.

Digitized by Google

parties les plus déclives, où l'on peut constater sa transparence; mais le plus souvent on le trouve louche, ou bien on y voit nager des flocons allongés d'avant en arrière, irréguliers sur leurs bords, jaunâtres. La muqueuse devient alors friable, commence à s'œdématier surtout dans le diverticule postérieur, où elle devient légèrement rougeâtre ou violacée; en même temps, elle se vascularise par places, et l'injection paraît sur le promontoire, entre la fenêtre ovale et la fenêtre ronde, et autour de la pyramide. Les filets de Jacobson s'accompagnent aussi quelquefois d'un satellite vasculaire injecté. La membrane du tympan paraît avoir moins de consistance. A ce degré l'inflammation ne s'accompagne d'aucune lésion des osselets; *à l'œil nu*, les muscles ne présentent aucune lésion apparente. A un degré plus avancé, l'injection de la muqueuse est plus générale, quoique peu intense encore, le dépoli augmente, la friabilité de la muqueuse s'exagère, elle s'épaissit; la caisse contient, en plus ou moins grande abondance, un liquide d'aspect muqueux. Ce liquide, de consistance de fine gelée, dont la couleur varie du vert bouteille ou du violacé au jaune verdâtre, peut remplir exactement toute la cavité du tympan, et alors il se moule sur toutes les anfractuosités en englobant les osselets. Il est facile, dans ces conditions, de retirer avec une pince, de la caisse du tympan, une sorte de caillot qui laisse toute la surface osseuse à nu, en en emportant la muqueuse avec lui. Ces lésions se rencontrent souvent dans l'oreille gauche. Si sur le même sujet on ouvre l'oreille droite, dans laquelle l'inflammation est toujours relativement beaucoup plus marquée, on trouvera ordinairement un degré de plus; le catarrhe sera plus ou moins purulent. La muqueuse enflammée à un degré quelquefois très-accentué, molle, épaissie, enveloppe alors une masse de pus verdâtre, consistant, filant, occupant soit seulement la cavité de la caisse, soit à la fois la caisse et son diverticulum postérieur (autrement dit les cellules prémastoïdiennes). Dans cette partie, on trouve le plus souvent un pus crémeux. Cette masse purulente non fluide s'enlève ordinairement en entraînant la plus grande partie de la muqueuse qui l'englobe. — Ou bien le caillot est diffluent et la muqueuse n'est pas enlevée avec lui. Dans ces cas-là, on réussit assez bien avec un filet d'eau à débarrasser la membrane de la

Digitized by Google

couche purulente qui la couvre. Enfin, dans un très-grand nombre de cas, le pus très-épais, d'aspect jaunâtre, jaune verdâtre, ou même participant à la teinte ictérique générale de tous les tissus dans les cas d'ictère des nouveau-nés, se moule dans toutes les anfractuosités de la caisse et du diverticule en les remplissant exactement. Il est rare que le pus, dans l'otite interne des nouveau-nés, émigre au loin dans la trompe d'Eustache. Il ne nous a même jamais semblé l'envahir, et ce que nous avons pu observer de ce côté se réduit à un peu d'injection soit à son orifice tympanal, ce qui n'est pas étonnant, soit à son orifice pharyngien, dans lequel cas l'injection se continuait avec celle existant sur la muqueuse pharyngienne ; dans un petit nombre de cas pourtant, la trompe était finement injectée dans toute sa longueur. Le caillot purulent, de même que le caillot gélatineux décrit plus haut, englobe complétement la chaîne des osselets qui émergent en général intacts du milieu de la masse purulente, quand on pratique l'ouverture de la caisse par le plafond ou paroi supérieure. Pris avec des pinces, ce caillot offre assez de résistance et de cohésion pour être retiré presque d'un seul morceau. L'examen microscopique nous rendra compte de ce fait dans quelques instants. C'est dans les cas où l'inflammation a été intense, où le pus est abondant et rassemblé en caillot, que la muqueuse de la cavité tympanique offre les modifications vasculaires les plus remarquables. Tantôt elle est le siége d'une injection fine à mailles très-serrées occupant toute sa surface, semée çà et là de petits points hémorrhagiques, et l'aspect de la membrane est alors d'un rouge carmin uniforme, tantôt de gros troncs tortueux se montrent aux divers points d'élection, autour de la fenêtre ronde, de la pyramide, et dans les cellules prémastoïdiennes ; le reste de la muqueuse est alors couvert d'un réseau beaucoup plus fin. Lorsque la membrane offre une injection considérable, elle s'œdématie et peut alors être séparée de l'os subjacent avec une grande facilité, quoiqu'elle soit friable et plus ou moins ramollie. — Nous n'avons parlé à dessein jusqu'ici que de la muqueuse pariétale ; mais l'injection existe souvent aussi sur le feuillet qui recouvre les osselets qui, dans un grand nombre de cas, sont couverts d'un très-riche réseau vasculaire. Nous avons représenté cette disposition dans la figure 2, pl. X.

Digitized by Google

Dans ce cas, les trois osselets de l'ouïe étaient couverts d'un réseau carminé de vaisseaux tortueux. Cette disposition hélicine des vaisseaux s'observe bien surtout au niveau de l'insertion du manche du marteau sur la membrane du tympan. La fig. 8, pl. IX, montre l'injection naturelle de ces vaisseaux et leurs duplicatures très-nombreuses à un faible grossissement. — En dehors du point d'insertion du manche du marteau sur le tympan, l'on voit cesser peu à peu cette disposition hélicine; les vaisseaux forment des arcades comme les artères mésentériques et de là partent des rameaux droits divergeant vers la périphérie du tympan. Ces ramuscules s'envoient les uns aux autres des prolongements de manière à former un réseau très-délicat plus riche au centre. Dans un cas représenté dans la fig. 1, pl. X, nous avons observé la rupture de quelques-uns de ces vaisseaux; une ecchymose triangulaire à base périphérique, à sommet central, allongée, occupait le bord antérieur du manche du marteau, et la couche épidermique s'était teinte par imbibition de la matière colorante du sang stagnant dans les vaisseaux de la membrane.

En outre de cette injection, la membrane du tympan est souvent ramollie, épaissie, friable, mais cette myringite n'est jamais assez intense pour aboutir à une perforation du tympan. Jamais *chez l'enfant nouveau-né* cette perforation n'a été observée, pas plus par de Tröltsch que par nous-mêmes. En revanche, l'otite morbilleuse peut s'accompagner de rupture du tympan.

Nous devons actuellement attirer l'attention sur un des points les plus importants de l'histoire anatomopathologique de l'otite interne des nouveau-nés. Nous voulons parler de l'aspect du tympan vu sur le cadavre par le conduit auditif externe réséqué à cet effet et qui, très-court chez les nouveau-nés, reste sain dans tous les cas. La membrane du tympan plus ou moins injectée ou violacée, semi-transparente, laisse alors apercevoir à travers ses trois feuillets le pus contenu dans l'intérieur de la caisse. Ce pus rassemblé dans la partie la plus déclive de la cavité tympanale (le petit malade étant, ordinairement pendant sa vie, dans le décubitus dorsal), offre l'apparence d'un demi-croissant à concavité supérieure, dont les deux branches remontent de chaque côté le long du cercle tympanal; ces deux cornes sont séparées par le manche du marteau à son point d'insertion à la membrane tympanique. Lorsque la couche épidermique a été

Digitized by Google

enlevée, la présence du pus devient encore plus évidente, et vu par transparence, ce pus prend parfois un aspect opalin, parfois il est de couleur vert pomme ou jaune pâle. Les fig. 1, pl. IX et fig. 1, pl. X montrent le pus de la caisse sous les deux aspects. — Les médecins qui se sont occupés des maladies de l'oreille se sont plu à comparer diverses affections de l'appareil auditif à celles qui, dans l'appareil de la vision, semblaient de près ou de loin leur correspondre le mieux (par exemple l'albugo, le pannus de la membrane du tympan, etc., ont été décrits par eux avec complaisance). En présence de cet aspect remarquable du pus rassemblé dans les parties déclives de la caisse sous la forme d'un demi-croissant derrière une membrane translucide, nous avons été, nous aussi, amenés à comparer la lésion qui nous occupe avec l'hypopyon de la chambre antérieure de l'œil. Pour nous donc, dans un très-grand nombre de cas, l'otite interne des nouveau-nés s'accompagne d'un hypopyon dont l'existence pourrait être constatée sur le vivant à l'aide de l'otoscope. Nous nous réservons de donner plus tard sur ce sujet une opinion définitive.

Telles sont, d'après leur ordre d'évolution, les lésions qu'on peut observer à l'œil nu dans l'oreille moyenne affectée d'otite interne. Les muscles moteurs de la chaîne des osselets, pas plus que la corde du tympan ni le nerf facial, ne nous ont présenté à l'œil nu d'altération appréciable. Les lésions graves de la muqueuse qui sert de périoste à l'os subjacent aboutissent probablement quelquefois à la dénudation de ce dernier. Nous n'avons rien observé de particulier dans les articulations qui unissent les osselets. Il est probable que dans les cas d'otite interne qu'il nous est donné d'observer journellement chez le nouveau-né, la marche de la maladie est trop rapide pour que nous puissions remarquer ces dénudations osseuses, ces ankyloses des osselets, et en général toutes les lésions tardives qui, à un âge plus avancé, succèdent à l'otite interne et deviennent le point de départ de surdités acquises et de caries osseuses consécutives observées chez certains sujets.

Digitized by Google

IV

La description qui précède suffit pour montrer combien les lésions de l'otite interne peuvent, chez le nouveau né, revêtir d'aspects différents. Il nous reste maintenant à étudier de plus près les modifications intimes qui se passent à la surface de la muqueuse ou dans son épaisseur, depuis le degré d'inflammation le plus simple, caractérisé par le dépoli, jusqu'au degré le plus avancé, caractérisé par la présence d'un caillot consistant, moulé dans l'oreille moyenne. Nous avons dû en outre, non-seulement étudier le processus catarrhal dans la muqueuse enflammée, mais encore constater l'état des organes musculaires et nerveux qui traversent la cavité tympanique et des parois osseuses subjacentes à la membrane de la caisse. Nous commencerons immédiatement par exposer les modifications que subit la muqueuse pariétale et tympanale, nous passerons en suite à l'étude de l'exsudat et nous terminerons le chapitre de l'histologie pathologique par l'examen des muscles moteurs des osselets, des cordons nerveux et du tissu osseux.

Muqueuse tympanique. — Si dans le premier degré de l'otite caractérisé par l'aspect luisant et dépoli, l'on examine au microscope les éléments dissociés de la muqueuse et la sérosité qui baigne sa surface, on assiste tout à fait au début du processus catarrhal. A la surface de la muqueuse et dans le liquide exsudé, l'on trouve de nombreux produits de desquamation épithéliale et des cellules embryonnaires de formes très-diverses, mais encore jeunes et non infiltrées de graisse. Tous ces éléments présentent un aspect grenu (fig. 2, A), et sont considérablement troublés dans leur transparence; si l'on examine la muqueuse en masse, simplement étalée sur le porte-objet du microscope ou sur une coupe perpendiculaire à sa surface, on observe encore cet état opaque. Les cellules plasmatiques de la couche profonde, de même que l'épithélium, présentent un noyau légèrement gonflé, plus apparent. Bientôt autour de ce noyau apparaissent quelques fines granulations dans le proto-

Digitized by Google

plasma et quelquefois la cellule devient entièrement granulo-graisseuse (fig. 2, B), sans avoir montré de prolifération. Ces diverses lésions s'observent par places et, sur des points rapprochés de la muqueuse, on voit des îlots troubles ou granulo-graisseux séparés par du tissu conjonctif parfaitement normal. En même temps que cet état trouble, on observe dans l'épithélium de la muqueuse une prolifération plus ou moins active des noyaux des cellules. Ceux-ci, après s'être étranglés, se segmentent et s'entourent chacun d'une masse de protoplasma, les noyaux jeunes subissent à leur tour une division, de sorte qu'on voit dans les cellules, deux, trois, quatre noyaux dans la plupart des cas; quelques cellules cependant en contiennent un nombre bien plus considérable. On voit alors la cellule épithéliale, devenue légèrement vésiculeuse, contenir une très-grande quantité d'éléments semblables à des corpuscules de pus; déjà la graisse les infiltre en partie, ainsi que le protoplasma qui les entoure. La fig. 4 montre bien cette génération endogène du pus dans une cellule d'épithélium cylindrique. A ce degré d'inflammation, l'on voit nager, du reste, dans le liquide de la préparation un grand nombre de globules purulents plus ou moins infiltrés de graisse, et des gouttelettes également nombreuses, parsemant le champ du microscope. Les globules de pus présentent ordinairement un noyau plus ou moins masqué par les granulations graisseuses; quelques-uns paraissent gonflés, et dans ceux là, les granulations graisseuses sont plus espacées.

A mesure que l'inflammation s'accentue et que le pus devient prépondérant, les cellules épithéliales plus ou moins proliférées s'infiltrent davantage de granulations graisseuses, mais ce qu'il y a de remarquable, c'est que les granulations sont disposées par groupes qui paraissent occuper la place et l'étendue des noyaux de prolifération dont on aperçoit encore le contour sur certains points. La membrane d'enveloppe se rompt ensuite dès qu'elle est trop distendue. Nous représentons fig. 6, A, B, C, les divers aspects des cellules infiltrées de graisse. Dans l'une d'elles les granulations se sont réunies sous forme de vésicules considérables.

La prédominance de la graisse dans les exsudats est un fait remarquable dont nous donnerons bientôt l'explication. La

Digitized by Google

dégénérescence graisseuse, très-prématurée, envahit leucocytes, épithelium et cellules plasmatiques du derme muqueux à la fois, de telle sorte que toutes les parties molles de la caisse sont en dégénérescence graisseuse en même temps qu'elles sont recouvertes ou infiltrées de cellules de pus très-abondantes (fig. 6).

A mesure que l'otite augmente de gravité, l'on voit le pus augmenter aussi dans ses proportions, et à la surface libre de la muqueuse, et dans l'exsudat qui remplit la caisse, et dans l'épaisseur même de la membrane; sur une coupe, à ce degré, nous avons vu la couche épithéliale de cellules cylindriques former des palissades très-régulières ; mais au-dessous, et dans la couche des jeunes cellules, l'on observe une énorme prolifération : la muqueuse paraît infiltrée de jeunes éléments déjà devenus granulograisseux, de véritables cellules de pus analogues à celles de l'exsudat et de la surface de la muqueuse (fig. 6.)

Ces cellules de pus ne tardent pas à être produites en telle abondance à la surface de la muqueuse, que le liquide purulent qui remplit la caisse devient de consistance caséeuse. Si l'on examine alors en le dissociant le caillot purulent, on le voit formé de pus concret dont les cellules sont juxtaposées et d'éléments épithéliaux en dégénérescence graisseuse, plus ou moins méconnaissables. Dans un petit nombre de cas nous avons vu l'exsudat très-résistant et solide, composé d'un réticulum très-délicat de fibrine et de mucine concrétées en fibrilles enserrant les globules de pus et les cellules desquamées (fig. 7, A). On observe souvent aussi parmi ces masses de beaux cristaux de cholestérine.

A côté de ce processus nous en avons observé un autre un peu différent : dans les cas où le caillot est verdâtre et gélatineux, la matière qui constitue l'exsudat vitreux qui remplit la caisse offre une énorme quantité de cellules épithéliales en voie de prolifération, présentant des noyaux en train de se segmenter ou tangents les uns aux autres, et très-peu infiltrées de graisse. En revanche, toutes ou presque toutes sont passées à l'état vésiculeux et montrent des types très-variés et très-remarquables de dégénérescence muqueuse. Le plus grand nombre contient 2, 3 ou 4 noyaux refoulés à la périphérie,

Digitized by Google

tandis que le reste de la cellule devenu sphérique est rempli de 1 ou 2 globes colloïdes présentant une ou deux couches concentriques (fig. 3); d'apparence homogène, transparents et très-réfringents, ces globes offrent une coloration gris perle, uniforme, à laquelle succède un aspect grenu quand on ajoute de l'acide acétique à la préparation. La cellule distendue, infiltrée ensuite de son contenu muqueux et de son noyau, et la matière colloïde rendue libre englobe les éléments encore intacts en se concrétant en caillot transparent.

Tel nous est apparu le processus inflammatoire à la surface de la muqueuse, dans des cas multiples et variés. On voit que ce processus est très-analogue à celui du catarrhe de la muqueuse des voies respiratoires, avec laquelle la membrane muqueuse de la caisse du tympan présente de si grandes analogies. Le mécanisme de la formation du pus par génération endogène est en effet le plus communément observé dans le catarrhe bronchique, pituitaire ou laryngé. La formation d'un caillot diffluent ou consistant ou d'un exsudat fibrineux dans la caisse rappelle les différentes formes de l'exsudat pneumonique, et nulle part enfin la dégénérescence muqueuse n'est plus marquée qu'à la surface de la muqueuse des voies respiratoires : la fréquence de cette dégénérescence dans la caisse enflammée donne lieu à un rapprochement de plus. La même analogie se retrouve quand on suit les transformations ultérieures des produits d'inflammation déposés à la surface de la muqueuse de l'oreille moyenne. Ces transformations s'effectuent toutes dans cette cavité, car aucune tentative d'expulsion ne peut se produire du côté de la trompe à cause de la rigidité des parois de la caisse. Ceci nous explique, et l'inspissation du pus très-rapidement effectuée dans nombre de cas, et l'abondance de l'élément graisseux au milieu des masses en voie de régression renfermées dans la caisse. Il se passe ici le même phénomène que dans les alvéoles du poumon atteints de pneumonie tuberculeuse et impuissants à se dégorger. L'élimination de l'exsudat n'ayant pas lieu, son sérum se résorbe, les éléments qu'il englobe s'infiltrent de granulations graisseuses et l'on n'a bientôt plus, dans l'otite des nouveau-nés, comme dans la pneumonie caséeuse, qu'un amas

Digitized by Google

de corpuscules embryonnaires et épithéliaux devenus graisseux, déformés, sans matière intercellulaire interposée, accompagnés d'une forte proportion de graisse libre ou de cristaux de cholestérine. Dans le cas où le caillot est fibrineux, la fibrine participe à la régression granulograisseuse.

En résumé, nos études nous conduisent à rattacher l'otite interne des nouveau-nés à un processus purement catarrhal, dont l'intensité peut être variable. Ce processus est identique à celui qu'on peut suivre sur le reste de la muqueuse respiratoire; le fait est vrai également pour l'otite des nouveau-nés et pour l'otite morbilleuse des sujets un peu plus âgés. Quant à l'origine de ce catarrhe, il nous paraît impossible d'admettre dans la majorité des cas la propagation d'un coryza par la trompe, qui est presque toujours saine ou modérément injectée, et dans laquelle on ne rencontre jamais de pus fluide ni concrété. La maladie en effet ne franchit que rarement la limite marquée par le changement de forme de l'épithélium, qui, cylindrique dans la trompe, devient pavimenteux dans la caisse. Le catarrhe nous semble ici né sur place, et accompagne souvent des affections respiratoires diverses, mais ne nous paraît procéder d'aucune d'elles par voie de propagation.

Nous avons décrit, dans le chapitre de l'anatomie pathologique à l'œil nu, les divers aspects du tympan et des osselets. Sur des tympans affectés de myringite, nous avons pratiqué des coupes avant et après dessiccation; la muqueuse au niveau du tympan était en voie de prolifération et surtout de dégénérescence graisseuse (on sait que son épithelium est pavimenteux simple). Quant aux feuillets fibreux, sur les tympans les plus injectés et les plus ramollis, ils nous ont montré des réseaux plasmatiques superposés et de direction différente, si on les considère dans leur ensemble. Jamais nous n'avons vu, à la suite de l'otite, de prolifération ni de dégénérescence graisseuse dans les réseaux plasmatiques du tympan.

Les muscles des osselets ont été examinés avec soin, surtout le muscle interne du marteau et le muscle de l'étrier, qu'il est plus facile d'enlever en masse. *Très-fréquemment, dès le début du processus*, dans les cas les plus légers, nous avons trouvé des lésions de la fibre musculaire plus avancées à droite qu'à gauche, plus graves aussi dans le muscle interne du marteau

Digitized by Google

que dans le muscle de l'étrier. On voit d'abord la fibre musculaire se troubler dans sa transparence, ses stries devenir moins nettes, puis aux stries succéder des raies transversales incomplètes, formées par des granulations protéiques rangées en série et simulant la disposition des stries normales. Cette disposition est surtout remarquable sur les bords de la fibre; au milieu l'on ne voit plus qu'un état trouble prononcé et que des granulations excessivement fines toutes serrées sans ordre les unes contre les autres. Ces modifications deviennent très-nettes à un grossissement de $\frac{1}{300}$ à $\frac{1}{1000}$ et les fibres musculaires paraissent alors homogènes, d'un gris opalin, finement granuleuses; le carmin les colore faiblement; à un degré plus avancé, les fibres musculaires deviennent extrêmement friables, leur contenu se brise et leurs gaînes se vident de leur contenu, qui nage dans le liquide de la préparation sous forme de détritus granuleux. Colorées par le carmin et traitées par l'acide acétique, ces gaînes, ordinairement très-finement plissées dans le sens longitudinal, présentent des noyaux peut-être un peu plus gros et nombreux qu'à l'état normal (pl. IX, fig. 9 et 10).

Nous avons été frappés de la constance, de la précoce apparition et de la prédominance de ces lésions dans l'oreille droite et le muscle interne du marteau. La transformation des muscles que nous avons observée, est à nos yeux la conséquence d'une véritable myosite, très-prompte à s'emparer des muscles moteurs des osselets dans les cas d'otite des nouveau-nés. Nous avons également observé les mêmes lésions dans toutes les autopsies d'otite morbilleuse. La lésion offre donc un caractère frappant de constance dans sa reproduction; cependant, ni dans la première affection, ni dans la seconde, personne avant nous ne l'a jusqu'à ce jour signalé. Nous appelons l'attention des histologistes sur ce point particulier d'anatomie morbide, en prenant soin de remarquer qu'on ne peut ici invoquer la dégénérescence graisseuse dont les caractères sont très-différents et très-nets, ni la dégénérescence de Zenker à cause du défaut constant de coloration intense par le carmin de la fibre, qui ne bleuit pas non plus par l'iode.

Les nerfs de la cavité du tympan sont de deux ordres, ceux du plexus de Jacobson et la corde du tympan. Ni les uns ni les autres de ces filets nerveux ne nous ont montré d'altération ap-

Digitized by Google

préciable; les filets de Jacobson ont paru *rouges et enflammés* à certains auteurs, ils sont simplement accompagnés de leurs satellites vasculaires turgides.

Sur le très-grand nombre de muqueuses que nous avons examinées, nous n'avons jamais rencontré l'altération singulière signalée par de Tröltsch. Cette altération consisterait dans la formation de petits grains rouges du volume d'une pointe d'aiguille, fixés solidement à la muqueuse, entourés d'une coque très-vasculaire et remplis de détritus granuleux. Nous pouvons dire seulement que de petits amas rougeâtres parsèment quelquefois la muqueuse de la caisse, mais ils sont formés par de petites hémorrhagies, et, à un faible grossissement, on trouve à ce niveau un amas de sang coagulé, tangent à un vaisseau rompu sur un point de sa paroi, ou traversé par lui.

Quant aux lésions osseuses, nous n'en avons encore observé aucune, les ostéoplastes nous ont toujours paru normaux dans la couche de tissu compacte subjacente à la muqueuse ; nous nous proposons d'ailleurs de faire par la suite, sur ce point, des recherches plus précises.

V

Nous croyons devoir faire suivre l'étude anatomo-pathologique précédente d'un certain nombre de réflexions suggérées à la fois et par les lésions trouvées à l'autopsie et par notre observation clinique journalière.

Au point de vue étiologique nous ne pouvons nous défendre de rapprocher les lésions de l'oreille moyenne d'une foule d'autres lésions observées concurremment avec l'otite des nouveau-nés. La plupart des enfants présentent en effet des traces profondes de dénutrition progressive; souvent nés avant terme, privés de nourrices, atteints d'affections intestinales ou pulmonaires, souvent de muguet siégeant à ses divers points d'élection, jaunis par un ictère intense ou rendus complétement durs par le sclérème, ils présentent dans la plupart des cas les indices d'une désorganisation générale de l'économie. Souvent leur cerveau, leurs poumons et leurs reins présentaient des points multiples de stéatose, des traces de phlegmasies très-intenses ou des dégénérescences diverses; souvent aussi le catarrhe aigu puru-

Digitized by Google

lent de la conjonctive s'observait en même temps que celui de la caisse du tympan. Nous pensons donc, avec M. Parrot et de Tröltsch, que d'une manière générale l'otite interne des nouveau-nés est l'expression d'un appauvrissemement intense de tout l'organisme et que cette condition domine entièrement l'étiologie de l'affection qui nous occupe, avant tout fréquente dans les deux premiers mois de la vie.

Au point de vue de la nature même de l'otite des nouveau-nés, nous croyons ne pas devoir partager l'hésitation de de Tröltsch qui, obligé de formuler son avis sur le seul examen cadavérique à l'œil nu d'un petit nombre de cas, n'a pu se rendre vraisemblablement un compte exact des conditions étiologiques et de l'évolution complète du processus. Comme lui, nous pensons que le catarrhe de l'oreille interne constitue chez le nouveau-né un état pathologique, puisqu'on ne le trouve pas sur tous les cadavres [1]. Mais nous ajouterons que cette lésion, sur la fréquence et la nature de laquelle de Tröltsch ne pouvait encore se prononcer en 1868 [2] est bien réellement une maladie grave et par ses conditions d'énorme fréquence et peut-être par ses conséquences quand elle n'est pas suivie de mort ; que sa prédominance à droite peut constituer jusqu'à un certain point une règle qui a du reste ses analogues bien connus dans la pathologie aussi bien de l'enfance que de l'adulte.

Si l'on se place au point de vue clinique, nous dirons que, sans accepter entièrement la symptomatologie assez hypothétique indiquée par de Tröltsch (cris féroces, persistants ; refus du sein, douleurs exaspérées par le mouvement) on peut déduire de quelques expériences, d'ailleurs encore à l'étude, que beaucoup d'enfants nouveau-nés paraissent insensibles aux sons aigus du sifflet ; qu'après avoir paru les entendre à leur naissance, ils cessent parfois peu de temps avant la mort de les percevoir. Nous avons été assez heureux pour constater à l'hospice quelques-uns de ces faits, mais sur cette question comme sur un

[1] Nous citerons ici un fait remarquable : Sur un sujet présenté par l'un de nous récemment à la Société anatomique, nous avons pu nous convaincre de la complète intégrité de la caisse chez un nouveau-né présentant une purulence générale, des abcès sous-cutanés multiples, des suppurations de toutes les glandes salivaires du côté droit, du thymus et des deux poumons, de telle sorte que chez lui l'oreille moyenne était un des rares points de l'économie où l'on ne trouvait pas trace de pus.

[2] Maladies de l'oreille, trad. Sengel, p. 85.

Digitized by Google

certain nombre d'autres restées obscures ou indécises, nous espérons donner plus tard des renseignements moins incomplets, notamment sur la question de savoir quelle influence peuvent exercer les lésions de l'otite infantile, après guérison, sur la production de la surdi-mutité.

EXPLICATION DE LA PLANCHE IX

Fig. 1. — Membrane du tympan intacte, laissant voir par transparence l'hypopyon de la caisse figuré par la partie claire. (On trouvera dans la pl. X, fig. 1, un dessin semblable colorié.)

Fig. 2. — A. Cellules épithéliales et embryonnaires troublées dans leur transparence. Granulations graisseuses rares, provenant des flocons nageant dans la sérosité amassée dans les parties déclives de la caisse au début de l'otite. — B. Cellules embryonnaires et corpuscules de pus provenant d'une muqueuse un peu plus enflammée.

Fig. 3. — Éléments épithéliaux proliférés ou granulo-graisseux, devenus colloïdes (extraits d'un caillot vitreux).

Fig. 4. — Cellule épithéliale remplie de noyaux de prolifération devenus granulo-graisseux.

Fig. 5. — Cellules pavimenteuses de la caisse en voie de prolifération et de dégénérescence granulo-graisseuse.

Fig. 6. — Corps granuleux; éléments fibro-plastiques du derme muqueux en voie de dégénérescence graisseuse.

Fig. 7. — A. Coupe d'un caillot résistant; les cellules épithéliales et les corpuscules de pus sont englobés dans un réseau de fibrine et de mucine. — B. Faisceau de fibrilles de fibrine en dégénérescence graisseuse.

Fig. 8. — Manche du marteau à son point d'insertion sur le tympan et couvert d'un riche réseau de vaisseaux hélicins. (La pl. X, fig. 2, contiendra un dessin colorié montrant la vascularisation de l'enclume.)

Fig. 9. — Une fibre du muscle interne du marteau commençant à passer à l'état granuleux.

Fig. 10. — Fibres d'un muscle du même nom, complétement passés à l'état granuleux.

N. B. Les granulations de la figure 12 ont été trop accentuées, trop grasses et un peu trop espacées par le dessinateur; sur la préparation, le pointillé était beaucoup plus fin, pâle et serré.

Digitized by Google

VII

NOTE

SUR

UN CAS D'ATROPHIE MUSCULAIRE PROGRESSIVE

AVEC LÉSIONS DE LA MOELLE

Par G. HAYEM

INTERNE DES HÔPITAUX

(*Suite et fin.*)

Lorsqu'on cherche à dégager les faits d'atrophie musculaire progressive des complications qui les accompagnent, cette atrophie des cellules nerveuses devient le fait le plus constant et par conséquent le plus important.

C'est elle, en effet, que nous retrouvons dans un fait publié par Gull en 1862[1].

Il s'agit d'un homme qui, après avoir présenté les symptômes habituels d'une paralysie atrophique, meurt du typhus. On trouve à l'autopsie une atrophie de la substance grise, causée par une hydropisie du canal central de la moelle. Il ne restait plus de la substance grise qu'une petite masse située en avant de la cavité, à la partie interne des colonnes antérieures. A ce niveau les cellules nerveuses avaient leur structure normale. Toutefois nous n'attachons pas une grande importance à cette observation, parce que, d'une part, les racines des nerfs paraissaient normales et contenaient des tubes sains, et que, d'autre part, on n'a pas fait l'examen anatomique des muscles.

[1] Gull. *Guy's Hospital Reports*, 1862, 3e Série, t. VIII

Digitized by Google

La même altération de la substance grise, avec ou sans lésions de la substance blanche, se retrouve dans quelques-unes des observations publiées par M. Duménil[1].

Si l'on se reporte actuellement à l'observation qui fait l'objet de ce travail, on y voit la lésion médullaire dégagée de toute complication, et, en la comparant aux faits précédemment cités, on peut chercher à se rendre compte de sa nature.

Les altérations que nous avons trouvées peuvent se résumer ainsi :

1° Vascularisation anomale avec dilatation et sclérose des artérioles et des principaux capillaires;

2° Exsudation plus ou moins abondante autour des vaisseaux;

3° Multiplication des éléments du tissu interstitiel, et enfin atrophie et disparition d'un très-grand nombre de cellules nerveuses.

L'état des capillaires paraît être la preuve d'une congestion ancienne ou de congestions répétées de la moelle. Les espaces clairs ou lacuneux qui les entourent sont dus sans doute, comme nous l'avons déjà dit, à la disparition d'une exsudation qui existait pendant la vie.

Quant à l'atrophie des cellules nerveuses et à la multiplication concomitante des éléments du tissu interstitiel, c'est là un fait comparable à la lésion des tubes nerveux et du tissu interstitiel dans la sclérose des faisceaux blancs de la moelle.

Ce sont là, en définitive, tous les caractères anatomiques d'une irritation chronique de la substance grise.

Cette lésion est-elle la même que celle trouvée par L. Clarke? les espaces lacuneux qui existaient autour des vaisseaux représentent-ils ce que cet auteur désigne sous le nom de *désintégration granuleuse?* Nous n'en savons encore rien. Mais nous sommes ainsi conduits à supposer qu'il existe dans la moelle une altération spéciale à l'atrophie musculaire progressive.

Jusqu'ici, en effet, tout porte à croire que c'est à la lésion de la substance grise, et particulièrement à l'atrophie concomitante des cellules nerveuses, que l'on doit rattacher le trouble nutritif des fibres musculaires.

[1] Duménil. Pathogénie de l'atrophie musculaire progressive (*Gaz. hebdom.*, 2e Série, IV, 27, 29, 30; 1867). Voy. encore : J. Johnson and L. Clarke. On a remarkable case of extreme muscular atrophy with extensive disease of the spinal cord (*Med. chir. Trans.*, p. li, 1868).

Digitized by Google

Mais cette conclusion ainsi formulée serait prématurée. Nous verrons, en effet, que d'autres altérations de la moelle peuvent se compliquer aussi d'atrophie des muscles.

Avant de passer en revue les cas les plus complexes, examinons les particularités relatives à cette dernière lésion.

On sait, depuis les travaux de M. Cruveilhier, de M. Robin[1], de E. Meryon[2], etc., que deux altérations principales se retrouvent dans les cas d'atrophie musculaire progressive.

La plus ordinaire, celle qui est décrite dans les observations de M. Cruveilhier, d'Aran, de M. Duchenne (de Boulogne), c'est la dégénérescence graisseuse des muscles.

Après un certain degré d'amaigrissement des fibres musculaires, on voit apparaître des granulations plus ou moins abondantes qui, peu à peu, masquent la striation et prennent de plus en plus l'apparence d'éléments graisseux.

Dans une autre forme d'atrophie, les faisceaux primitifs deviennent grêles et granuleux sans que les granulations aient d'une façon évidente les caractères de la graisse. Ce mode d'altération, sur lequel a insisté M. Robin, paraît répondre à la description donnée par E. Meryon de la dégénération granuleuse.

Quoi qu'il en soit, que l'atrophie soit ou simplement granuleuse ou véritablement graisseuse, elle se montre sous les apparences d'un trouble passif de la nutrition, dont le résultat est la désagrégation et la résorption du tissu musculaire.

Dans quelques cas on trouve une véritable transformation adipeuse, et les nouveaux éléments formés prennent naissance non-seulement dans le tissu interstitiel, mais semblent avoir aussi pour point de départ l'élément musculaire lui-même (*Virchow's Arch.*, t. VIII). On a noté encore, en même temps que se formait le dépôt graisseux, l'apparition de noyaux ou de cellules ovales dans l'intérieur du sarcolemme.

Néanmoins, on n'a peut-être jamais décrit d'altérations complétement identiques à celles que nous avons trouvées dans notre observation. Voici, en effet, quelle est ici l'évolution des altérations musculaires. La fibre primitive maigrit, puis se fragmente sans perdre sa striation. Les fragments musculaires, d'abord volumineux, deviennent de plus en plus petits, et à mesure que

[1] Robin. *Comptes-rendus et Mém. de la Soc. de biologie*, 1854, p. 201.
[2] E. Meryon. *Medico-chir. Transact.* Londres, 1854 et 1866.

Digitized by Google

la gaîne de sarcolemme se vide, on voit apparaître à son intérieur une quantité considérable de noyaux, quelques-uns entourés d'une certaine quantité de protoplasma, la plupart simplement accolés et réunis en groupes de 2 à 8 et plus. On a sans doute remarqué avec intérêt que jusque dans les plus petits débris de tissu musculaire on pouvait voir encore une striation évidente. Cependant il existait aussi en beaucoup de points un léger état granuleux.

Quoi qu'il en soit, il est bien clair que ce ne sont point les caractères de l'atrophie granuleuse ou graisseuse, et qu'à côté de la disparition de l'élément contractile il s'est produit une sorte d'irritation, sous l'influence de laquelle les noyaux musculaires se sont multipliés d'une façon évidente. On sait qu'il existe dans l'épaisseur des faisceaux primitifs, au milieu de la substance musculaire, un certain nombre de noyaux, et on comprend qu'au fur et à mesure que cette substance disparaît, on puisse voir des éléments qui primitivement n'étaient pas accessibles à la vue; mais ici ces éléments se trouvaient dans nos préparations en quantité telle que nous ne pouvons pas douter de leur multiplication.

Cette variété d'atrophie constitue-t-elle un fait complétement nouveau méritant un nom à part? Nous ne le pensons pas.

C'est là, en effet, une lésion qui se rapproche beaucoup de ce que plusieurs auteurs ont décrit sous le nom d'atrophie scléreuse ou celluleuse.

Toutefois ce fait prouve bien que la lésion des muscles, dans l'atrophie progressive, n'est pas toujours identique à elle-même; qu'elle n'a pas, par conséquent, de caractères pathognomoniques.

Mais ce n'est pas tout. Il existe un certain nombre d'atrophies musculaires qui ne paraissent avoir aucun rapport avec celle que nous étudions et qui pourtant se révèlent au microscope par des altérations analogues.

C'est ainsi que la paralysie atrophique de l'enfance produit tantôt une dégénérescence granuleuse des muscles bien étudiée par E. Meryon et M. Laborde[1], tantôt une dégénérescence graisseuse avec ou sans développement de vésicules adipeuses. Toutes les lésions musculaires consécutives à un vice local de

[1] Laborde. De la paralysie dite essentielle de l'enfance. Thèse de Paris, 1864.

Digitized by Google

la nutrition sont également des atrophies simples, granuleuses ou graisseuses.

On peut donc dire que, non-seulement l'atrophie progressive ne répond pas toujours à la même lésion atrophique des fibres musculaires, mais que les diverses formes qu'elle peut revêtir lui sont communes avec toutes les autres atrophies, quelle que soit leur origine.

De plus, parmi ces dernières, on sait aujourd'hui qu'il en est quelques-unes dans lesquelles on a également trouvé des altérations de la moelle. Il convient donc, pour bien apprécier les rapports qui peuvent exister entre les lésions des centres nerveux et celles des muscles, de sortir actuellement du cadre dans lequel nous sommes restés jusqu'ici et d'examiner rapidement d'une façon plus générale les lésions de la moelle dans leurs rapports avec les atrophies des muscles.

On sait que, dans les cas de paralysie, les muscles condamnés à un repos forcé maigrissent à la longue, sans toutefois présenter, même au bout de quelques années, rien d'analogue aux atrophies véritables. Mais ce qu'il faut remarquer, c'est que dans ces circonstances la moelle, habituellement ramollie ou comprimée dans un point, produit la paralysie du muscle parce qu'elle empêche toute intervention de la volonté et supprime, par lésion d'un de ses segments, toute communication entre le centre encéphalique et le muscle volontaire. Pour la même raison, les lésions traumatiques ou expérimentales de la moelle ne sont pas suivies d'atrophie musculaire.

Dans d'autres cas, au contraire, on observe en même temps que la paralysie de véritables atrophies plus ou moins étendues et quelques-uns de ces faits ont même été publiés sous le nom d'atrophie musculaire progressive.

Quelles sont donc les conditions particulières qui dans ces cas amènent une altération exceptionnelle de la fibre musculaire?

Ce point est difficile à bien définir, parce que l'on trouve souvent dans les auteurs des confusions regrettables. Mais nous aurons pour nous guider dans l'interprétation des faits cliniques quelques expériences physiologiques.

Il est d'abord un fait assez bien établi, c'est que, lorsqu'un

Digitized by Google

muscle dépendant du système rachidien se trouve complétement séparé du centre par section, compression ou destruction quelconque du nerf, il subit un amaigrissement comme dans les cas précédents, mais jamais, même au bout d'un temps assez long, une véritable atrophie graisseuse.

Les observations cliniques sur lesquelles on pourrait s'appuyer pour démontrer le contraire sont trop complexes, en général, pour se prêter à une interprétation inattaquable. Il n'en est point de même des faits expérimentaux.

Les sections des nerfs ont été pratiquées par un nombre considérable de physiologistes et, presque toujours, elles ont été suivies des mêmes résultats. On sait très-bien que, par exemple, plusieurs mois après la section du nerf sciatique, il n'existe pas d'atrophie graisseuse des muscles auxquels le nerf se distribue.

Toutefois la nutrition des tissus ne reste pas intacte après une pareille section. Mantegazza, dans un travail récent[1], exécuté particulièrement en vue de suivre les lésions histologiques qui se développent à la suite de ces expériences, établit que la nutrition des muscles, comme celle des autres tissus, est profondément troublée. Ainsi, lorsqu'il laissait vivre les animaux pendant plusieurs mois, il trouvait les fibres musculaires atrophiées, et de plus une multiplication de noyaux apparaissait dans le sarcolemme.

C'est là une lésion assez analogue à celle des muscles condamnés au repos depuis longtemps; elle n'est pas celle de l'atrophie véritable.

Ces faits nous autorisent donc à penser que la suppression pure et simple de l'action nerveuse venant de la moelle n'est pas la cause de l'atrophie des muscles.

Voyons maintenant si l'étude des faits de paralysie compliquée d'atrophie musculaire nous montrera plus clairement les rapports qui existent entre l'état de la moelle et la nutrition des muscles.

Les premiers connus en ce genre ont été, pour la plupart, publiés comme des cas de paralysie musculaire progressive. On les trouve presque tous cités dans les traités sur la ma-

[1] Mantegazza. *Gaz. lomb.*, 1867.

Digitized by Google

tière. Ce sont ceux de Valentiner[1], Virchow[2], Frommann[3], etc.

Quelques-uns d'entre eux sont incomplets au point de vue de l'examen des muscles ou de celui de la moelle, et leur étude ne peut pas jeter un grand jour dans la question que nous cherchons à élucider. Depuis, on en a publié quelques autres où des symptômes de myélite et de paralysie se sont compliqués d'atrophie musculaire, et dans lesquels les lésions de la moelle sont décrites avec soin. Malheureusement, ici encore, un élément nous échappe quelquefois, c'est l'examen des muscles. Nous voulons parler de quelques cas confiés à L. Clarke.

Ces observations ont l'avantage de montrer que cette question de l'atrophie musculaire progressive, telle qu'on a voulu la délimiter, la circonscrire forcément, n'est pas aussi simple qu'on veut la faire paraître; que lorsqu'on entre dans le détail de certains faits, on est bientôt frappé de voir qu'ils ne s'accommodent pas toujours aux théories préconçues. On ne sera donc pas étonné s'il surgit dans le cours de cette étude d'autres questions incidentes.

Mais revenons d'abord aux faits de L. Clarke[4]. Nous avons dit plus haut que dégagée de toute complication, comme dans notre observation, la lésion médullaire paraît, quant à présent, se limiter particulièrement à la substance grise, ce qui explique fort bien pourquoi elle a échappé pendant quelque temps aux observateurs qui avaient le plus le désir de la rencontrer. Mais, que l'affection ne s'offre plus avec la même simplicité, et la lésion médullaire sera plus ou moins complexe. A côté des lésions de la substance grise décrites plus haut, il se développe d'une manière irrégulière des altérations de la substance blanche, en rapport avec les symptômes observés pendant la vie. Tantôt ce sont des sortes d'irritation chronique, des foyers de désintégration granuleuse, portant à

[1] Valentiner (de Kiel). Nouveau fait de paralysie musculaire progressive, avec atrophie des racines antérieures des nerfs rachidiens et lésions de la moelle (*Prager Vierteljahrschrift*, vol. XIV, p. 1; 1855).

[2] R. Virchow. *Archiv für pathologische Anatomie*, t. VIII, p. 537; 1855.

[3] Frommann. Atrophie musculaire progressive (*Deutsche Klinik*, nos 32 et 35; 1857). Consulter sur ce point l'article de M. J. Simon. *Dict. des sciences médicales*, sur l'atrophie musc. progressive.

[4] L. Clarke. Examination of the spiral cord in a case of wasting palsy with remarks (*Brit. med.-chir. Review*, oct. 1863.) — Other Cases (*ibid.*, april et july 1864).

Digitized by Google

la fois sur la substance blanche et la substance grise, tantôt d'autres altérations.

Et si l'on peut dire d'une manière générale que les lésions de la substance grise paraissent être plus en rapport que celles de la blanche avec l'atrophie des muscles, cette dernière se rencontre pourtant dans un petit nombre de faits où la substance grise est normale. Parmi ceux-ci nous citerons, par exemple, l'observation V du mémoire de M. Duménil. Il existait une sorte de paraplégie compliquée d'atrophie des muscles, et les lésions de la substance blanche étaient en rapport avec les symptômes de paralysie et de contracture observés pendant la vie. La substance grise était parfaitement normale. Les muscles altérés étaient graisseux. On voit donc ainsi la question, d'abord simple, devenir de plus en plus complexe.

D'autre part, il existe encore d'autres genres d'affections de la moelle qui peuvent également se compliquer d'atrophie des muscles. M. Cruveilhier, Virchow, M. Duménil [1] ont publié des cas d'ataxie locomotrice progressive avec atrophie musculaire. Toutefois, et quoi qu'en dise ce dernier auteur, ce doit être là certainement un fait rare, car M. Vulpian [2] sur un assez grand nombre de cas n'a pas observé une seule fois l'atrophie réelle des muscles. D'ailleurs on n'a pas encore déterminé les conditions anatomiques qui président à cette complication, et nous ne pouvons qu'enregistrer ces faits sans les commenter.

Si les observations d'ataxie locomotrice ne se prêtent pas à des considérations importantes pour notre sujet, il n'en est pas de même de la paralysie infantile, qui nous a fourni déjà des renseignements au point de vue de l'altération des muscles. On sait aujourd'hui, grâce aux travaux de J. Heine et de M. Laborde, que celles-ci sont sous la dépendance du système nerveux.

Dans les observations de M. Laborde, dans celle de M. Cornil, la substance blanche seule a été trouvée malade; mais il existe depuis un fait intéressant publié par M. Prévost [3], où la substance grise est le siége de lésions importantes.

Voici le résumé de cette observation :

[1] Duménil. *Union médicale*, 1862.

[2] Communication verbale.

[3] Prévost. Cas de paralysie infantile avec lésion de la moelle (*Société de biologie*, 1865).

Digitized by Google

Femme de 78 ans, qui avait probablement depuis son enfance une déformation du pied gauche avec chairs molles, flasques, claudication. Il n'y a que de légers mouvements de flexion et d'extension des orteils. — Mort causée par une méningite cérébro-spinale suppurée.

Membre inférieur gauche. Muscles graisseux, couleur du tissu adipeux. — Au microscope, impossible d'y découvrir des fibres striées; accumulation de tissu adipeux aréolaire, et, en certains points, quelques débris de sarcolemme.

Dans ces muscles on retrouve des fibres nerveuses très-évidentes, elles étaient moins abondantes et peut-être un peu plus grêles que celles du côté sain, mais n'étaient nullement granuleuses et n'avaient subi aucune altération.

Moelle. Méningite suppurée.

Depuis la partie moyenne du renflement lombaire jusqu'à l'extrémité de la queue de cheval, les racines antérieures gauches sont grêles et atrophiées; elles contiennent cependant des tubes nerveux. La substance grise a subi une atrophie remarquable du côté gauche. La corne antérieure gauche est beaucoup moins volumineuse que la droite; toute la partie externe est altérée. La substance grise est remplacée par un tissu cellulaire à noyaux qui se colorent en rouge par le carmin, et contient quelques corps amyloïdes. On n'aperçoit plus le groupe des cellules externes de cette corne. Cependant dans quelques préparations on en retrouve encore deux ou trois déformées. Le groupe interne a subsisté en partie. Cette atrophie a produit une asymétrie remarquable qui a détruit les rapports normaux des cordons antérieurs et des cordons postérieurs.

Pour comprendre un genre particulier d'atrophie des muscles, nous venons d'élargir la sphère d'observation, et les faits que nous avons passés en revue conduisent ainsi à établir une coïncidence entre certaines altérations de la moelle et les atrophies musculaires. Avant d'aller plus loin dans cette étude, il surgit encore une question qui a été posée par un certain nombre d'observateurs et sur laquelle nous ne devons pas garder le silence.

On s'est demandé, en effet, si l'altération des muscles ne serait pas primitive et ne suffirait pas à expliquer les lésions du centre nerveux. Nous verrons plus tard que, théoriquement, cette question ne supporte pas un examen sérieux; mais nous avons dès maintenant un fait bien observé à lui opposer.

En effet, M. Vulpian [1] a montré dernièrement que dans les cas d'amputation des membres, c'est-à-dire en somme après la soustraction d'un très-grand nombre de muscles faite plus com-

[1] Vulpian. Influence de l'abolition des fonctions des nerfs sur la région de la moelle épinière qui leur donne origine. — Examen de la moelle dans les amputations d'ancienne date (*Arch. de Phys.*, mai, juin 1868, p. 443).

Digitized by Google

plétement que dans aucun cas d'atrophie, on ne trouve dans la partie de la moelle qui correspond aux nerfs coupés aucun foyer de désintégration analogue à ceux trouvés par L. Clarke dans l'atrophie musculaire progressive.

Dans ces circonstances on ne constate dans la moelle qu'une atrophie simple correspondant aux nerfs dont les fonctions sont supprimées. M. Vulpian en conclut que les lésions médullaires de l'atrophie musculaire reconnaissent une autre cause que la seule paralysie des muscles et des nerfs.

Nous voyons ainsi que dans cette coïncidence des lésions médullaires et d'altérations des muscles tout nous porte à croire que les premières tiennent celles-ci sous leur dépendance. Il est probable que si les premiers observateurs avaient rencontré, dès l'origine de la question, les altérations des centres nerveux, aucun d'eux n'aurait songé à émettre l'idée qu'il s'agissait là uniquement d'une affection du système musculaire.

Et pourtant tout n'est pas encore complétement élucidé par cette lésion de la moelle que nous supposons constante.

Peut-on d'abord préciser la nature de l'altération médullaire d'où dépend l'altération des muscles?

Les faits que nous avons étudiés nous ont montré que, dans les cas d'atrophie progressive proprement dite, la lésion la plus importante, sinon la seule, siége dans la substance grise ; mais on voit également que dans les cas complexes les altérations portent aussi sur la substance blanche et quelquefois même exclusivement sur cette dernière.

Malgré cette diversité, il faut remarquer que dans tous ces faits la moelle n'est pas détruite complétement en un point comme dans les paraplégies proprement dites. Il y a toujours des foyers de désorganisation, plus ou moins diffus, quelquefois très-diversement répartis, et l'on peut se demander si ce n'est pas à cause de cette diffusion et de la nature irritative de ces lésions, que la nutrition des muscles s'altère.

Lorsque la substance grise est seule atteinte, l'atrophie ou la destruction des cellules nerveuses suit une distribution qui répond complétement à celle de l'atrophie des muscles, et dans les faits analogues à celui que nous venons de rapporter, la nutrition du système musculaire dépend évidemment de l'état de la substance grise et de ses cellules.

Digitized by Google

A une atrophie disséminée des muscles atteignant çà et là un faisceau musculaire, ou même tout un muscle, d'une manière en quelque sorte capricieuse, correspond, dans la moelle, des lésions diffuses, frappant çà et là divers points de la substance grise, détruisant telle ou telle cellule nerveuse, précisément dans les points où les muscles malades viennent puiser leur innervation.

Mais pourquoi ces altérations ne déterminent-elles pas purement et simplement une paralysie diffuse, pourquoi observe-t-on dans tous ces faits un trouble aussi profond de la nutrition?

Quelques auteurs ont cru résoudre cette difficulté en invoquant une suppression de l'action trophique de la moelle sur les muscles.

Cette dernière hypothèse suppose dans la moelle l'existence de divers centres et une différence anatomique quelconque entre les centres moteurs et les centres trophiques.

M. Jaccoud[1], qui le premier en France a soutenu cette opinion, dit expressément que « c'est la lésion des filets sympathiques, végétatifs, trophiques, ou de leurs origines, la lésion du sympathique en un mot, qui tient sous sa dépendance les altérations musculaires. »

Les détails anatomiques des observations que nous avons citées montrent que le siége des altérations de la substance grise est très-variable. Tantôt elles s'emparent symétriquement de la substance grise de toute une région, comme dans l'observation de Couture; tantôt, comme dans plusieurs des faits de L. Clarke, elles occupent des points multiples de diverses régions.

De plus, on les voit quelquefois détruire les cellules des cornes antérieures à l'exclusion des autres, tantôt d'autres groupes cellulaires; quelquefois, comme dans l'observation de MM. Hérard et Luys, toutes les cellules nerveuses paraissent avoir disparu.

S'il est donc difficile, dans l'état actuel de la science et vu le petit nombre de faits bien étudiés, de dire quelles sont celles de ces cellules dont la destruction paraît être en rapport direct

[1] F. Jaccoud. Obs. de deux cas d'atrophie musc. progress. — Lésions des racines ant., lésions du grand sympathique. — Communication à la Soc. méd. des hôpitaux, 1866. — *Clinique médicale*, 1867.

Digitized by Google

avec l'atrophie de la fibre musculaire, il paraît cependant évident que la distribution de ces lésions dans la moelle ne saurait répondre à celle des prétendus centres sympathiques.

C'est probablement pour cette raison qu'on a invoqué une altération dégénérative du grand sympathique lui-même, et qu'on a voulu rapporter à la lésion des ganglions les troubles de la nutrition des muscles.

En réalité, il existe contre cette théorie des objections nombreuses qui nous défendent actuellement de nous y rattacher.

Une raison imposante, péremptoire, c'est qu'elle ne repose pas sur les faits.

Il existe, en effet, indépendamment de la nôtre, des observations importantes, dans lesquelles le grand sympathique examiné avec soin a été trouvé normal. On peut citer par exemple celle de Menjaud[1], dans laquelle, malgré l'existence de phénomènes oculo-pupillaires, le grand sympathique est resté sain.

De plus, dans la plupart des observations où ce dernier a été trouvé plus ou moins altéré, il existait également des lésions des racines et de la moelle.

Comment croire que la lésion des racines eût pu s'apprécier à la simple vue si les tubes sympathiques seuls eussent été lésés? C'est à peine si, dans les filets radiculaires atrophiés, il est possible de trouver un tube complétement sain, et cette altération serait limitée aux filets sympathiques!

De plus il convient de remarquer que cette lésion porte exclusivement ou particulièrement sur les ganglions du sympathique cervical. Or, dans les nombreuses expériences exécutées sur ces petits centres nerveux, les physiologistes ont-ils noté des atrophies musculaires, ont-ils même constaté un certain degré d'atrophie des racines médullaires?

Ces altérations secondaires auraient pu leur échapper ; mais ne vaut-il pas mieux s'en tenir aux faits, et avouer que, jusqu'ici, rien ne démontre d'une façon péremptoire l'altération exclusive des filets sympathiques.

On est ainsi amené au milieu des obscurités que présente encore cette question à se contenter des assertions suivantes :

Un certain nombre d'altérations médullaires ont une influence marquée sur la nutrition des muscles.

[1] Menjaud. *Gazette des hôpitaux*, 1866.

Digitized by Google

Les lésions de la moelle qui sont plus particulièrement en rapport avec l'atrophie des muscles sont celles de la substance grise.

Ce ne sont pas les altérations destructives qui s'accompagnent d'un tel résultat ; mais celles, au contraire, qui se rapprochent le plus d'une irritation chronique et diffuse.

On doit donc considérer certains cas d'atrophie musculaire comme des lésions de nutrition, consécutives à une irritation médullaire, transmise jusqu'au muscle par l'intermédiaire des nerfs.

Lorsque cette affection de la moelle est diffuse, chronique, lentement progressive, elle se traduit par les symptômes habituels de l'atrophie musculaire progressive.

Le siége variable des altérations de la moelle explique seul la distribution irrégulière de la lésion des muscles ; et les différentes sortes d'irritation, qui peuvent prendre naissance dans l'axe médullaire, nous donnent la clef de l'aspect variable sous lequel les troubles de la nutrition musculaire se présentent à nous.

Enfin la complexité des lésions de la moelle dans certains cas fait comprendre comment l'atrophie musculaire qui en dépend peut se trouver mêlée aux autres symptômes des maladies de la moelle tels que la paralysie, l'ataxie locomotrice, la contracture, etc.

Cette pathogénie de l'atrophie musculaire progressive telle que nous la présentons n'est autre en définitive, comme cela a été déjà indiqué, que celle soupçonnée en 1855 par M. Cruveilhier.

Elle s'impose à nous comme une conclusion des faits obserservés par L. Clarke, et de celui que nous avons étudié. Mais est-ce la seule qui soit applicable à tous les cas?

Nous n'avons sur ce point aucune expérience personnelle ; mais on consultera avec fruit sur ce sujet les travaux de M. Duménil sur la névrite périphérique.

En tout cas, on voit clairement que l'atrophie musculaire, considérée en général, ne peut être regardée que comme un trouble de la nutrition, et que les conditions de sa production peuvent être très-variables.

Cette manière de comprendre la question nous paraît être

Digitized by Google

beaucoup plus conforme aux notions acquises en physiologie pathologique, que celle tout à fait vieillie d'ailleurs des lésions musculaires primitives.

Qu'est-ce, en effet, en anatomie pathologique, que des atrophies musculaires spontanées qui, sans cause connue, vont se développer çà et là de la façon la plus irrégulière, la moins concevable ?

L'atrophie n'est-elle pas toujours une lésion passive? n'est-elle pas l'abolition plus ou moins complète de la nutrition?

Dans le fait particulier que nous avons relaté, n'est-il pas plus conforme à la physiologie de rattacher la lésion du muscle à celle de la moelle? Celle-ci paraît être d'une nature irritative, et s'il fallait employer un nom pour la qualifier, on pourrait dire que l'observation de Couture est un exemple de myélite parenchymateuse diffuse, dont le résultat le plus important a été l'atrophie des racines antérieures de la région cervicale, et une lésion atrophique et irritative des muscles correspondants.

Mais il est encore, dans cette observation, un point important à signaler. On a dû remarquer, en effet, que malgré la paralysie complète du diaphragme, ce muscle n'était pas atrophié. Cette paralysie s'explique très-bien par la lésion de la moelle et l'atrophie des racines ; on a pu suivre l'effet de ces lésions dans l'épaisseur des phréniques qui offraient une atrophie secondaire bien caractérisée. Pourquoi donc cette contradiction apparente?

Peut-on dire que la paralysie du diaphragme n'était pas assez ancienne pour amener à sa suite une atrophie des muscles? Évidemment non : puisque cette paralysie datait déjà d'environ deux ans.

Mais le diaphragme non atrophié n'était certainement pas le seul muscle paralysé. Si nous avons été frappé de n'y trouver aucune trace d'atrophie véritable, notre attention n'a pas été moins fortement fixée par la conservation à peu près normale de muscles qui nous semblaient, pendant la vie, avoir disparu presque complétement.

Si l'on compare les détails fournis par la dissection des muscles aux symptômes observés pendant la vie, on restera bientôt convaincu que l'impuissance motrice des membres supérieurs, que les troubles de la respiration, n'étaient pas

Digitized by Google

exclusivement en rapport avec la lésion locale des muscles. Ainsi, pour ne pas nous en rapporter exclusivement à notre propre observation, nous ferons remarquer que M. Duchenne (de Boulogne) dans la note que nous avons citée, s'exprime ainsi :

« Les physiologistes, qui considèrent certains muscles dits inspirateurs auxiliaires (les trapèzes, les pectoraux, les grands dentelés, les grands dorsaux, les rhomboïdes, les sternomastoïdiens, les scalènes) comme les seuls agents de la respiration costosupérieure, ne manqueraient pas de leur attribuer les grands mouvements d'expansion du thorax observés chez ce sujet. Mais quel serait leur embarras, en découvrant qu'il est privé presque entièrement de l'action de ces muscles! Ils n'existent plus, en effet, pour la plupart, et ceux d'entre eux qui ne sont pas entièrement atrophiés (à savoir, les petits pectoraux et les grands dentelés) sont réduits à l'impuissance, comme élévateurs des côtes, par le fait de la destruction du trapèze et des rhomboïdes. J'ajouterai enfin qu'il a perdu ses sternocléidomastoïdiens, et que ses scalènes sont également en voie d'atrophie. En somme, les seuls muscles moteurs des côtes qui lui restent sont les intercostaux. »

Or, que dira M. Duchenne (de Boulogne), lorsqu'il apprendra que le diaphragme, les grands dentelés, les sternocléidomastoïdiens, les scalènes et les intercostaux présentaient tous, à l'œil nu et au microscope, un aspect à peu près normal, que tous, à l'exception d'un certain amaigrissement, étaient composés de fibres musculaires parfaitement striées.

En conclura-t-il qu'il avait mal observé et que l'action de ces premiers muscles devait être aussi bien conservée que celle des intercostaux, puisque l'autopsie ne nous a montré aucune différence appréciable entre eux?

Dira-t-il qu'un certain degré d'atrophie nous a échappé et aurait pu suffire à la production de ces phénomènes? Les différences énormes tout à fait caractéristiques, qui existaient entre les muscles simplement amaigris et ceux qui étaient véritablement lésés, retirent toute valeur à cette supposition.

Il faut donc convenir que, dans l'atrophie musculaire progressive, il y a des phénomènes de paralysie, et l'existence

Digitized by Google

de ce symptôme est suffisamment expliquée par les lésions de la moelle.

Celles-ci peuvent donc produire à la fois une véritable paralysie et un trouble plus ou moins profond de la nutrition des muscles, dernière preuve à l'appui de cette assertion qu'il s'agit bien, en définitive, d'une maladie de la moelle.

Digitized by Google

VIII

NOUVELLES OBSERVATIONS

POUR SERVIR

A L'HISTOIRE DE LA LEUCOCYTHÉMIE

PAR

Les Docteurs Auguste OLLIVIER et Louis RANVIER

En 1866, nous avons fait à la Société de biologie une première communication sur la leucocythémie [1].

Dans cette communication nous avons établi que les hémorrhagies et les thromboses, qui se montrent dans le cours et surtout vers la fin de la maladie, reconnaissent pour cause l'accumulation des globules blancs dans les vaisseaux capillaires. Comme les globules blancs circulent avec une bien plus grande difficulté que les globules rouges, si leur nombre devient considérable et si leur volume augmente, la circulation capillaire se fait mal, les vaisseaux se distendent ou se rompent : de là des stases, des thromboses et des hémorrhagies diffuses.

Ce n'est point là une simple théorie. Les faits sur lesquels s'appuie notre manière de voir sont positifs, et plusieurs fois depuis nous avons eu l'occasion d'en constater l'exactitude.

Dans le même travail nous avons aussi avancé, mais cette fois sous forme d'hypothèse, que les globules blancs du sang extravasés peuvent donner naissance à du tissu adénoïde de nouvelle formation. Bien que cette opinion nous semble très-probable,

[1] A. Ollivier et L. Ranvier. Observation pour servir à l'histoire de la leucocythémie et à la pathogénie des hémorrhagies et des thromboses qui surviennent dans cette affection. *Comptes rendus et mémoires de la Société de biologie*. 1866, IVe série, t. III, p. 245.

Digitized by Google

nous n'avons pu cependant la vérifier encore par des observations directes.

Parmi les cas de leucocythémie que nous avons recueillis depuis trois ans, les deux suivants nous ont permis non-seulement de soumettre à une analyse rigoureuse ce que nous avions dit des hémorrhagies et des coagulations sanguines qui surviennent dans cette singulière affection, mais aussi d'interpréter certains faits incomplétement étudiés jusqu'à ce jour.

Enfin, nous sommes arrivés à nous convaincre que d'autres lésions assez communes chez les leucocythémiques, et dont la place n'avait pas encore été bien fixée dans le cadre anatomo-pathologique, n'étaient autre chose que des hémorrhagies diffuses de globules blancs.

Obs. I. — *Leucocythémie splénohépatique et ganglionnaire à marche aiguë chez un jeune homme de 19 ans. — Épaississement remarquable des gencives; — Albuminurie.—Céphalalgie vive, somnolence continue, coma et mort. — Autopsie : néomembranes de la dure-mère; — Hypertrophie considérable des follicules de la base de la langue;— Accumulation de globules blancs dans le foie et les reins;— Ecchymoses et extravasats de globules blancs dans le cœur. — Nodules tuberculiformes des poumons, qui ne sont ni des tubercules, ni des lymphômes, mais de petits foyers apoplectiques.*

Le nommé Y... François, menuisier, âgé de 19 ans, est admis le 22 février 1868 à l'hôpital Saint-Antoine, salle Saint-Éloi, n° 38, dans le service de M. le docteur Millard.

Ce jeune homme, natif de la Gironde, est habituellement d'une bonne santé; son père et sa mère vivent encore et sont vigoureux. Ce n'est que depuis trois mois qu'il habite Paris; mais il a toujours gagné suffisamment de quoi vivre et s'est convenablement nourri ; en outre il assure qu'il n'a jamais fait d'excès alcooliques ou autres.

Pendant le premier mois de son séjour à Paris, il eut un peu de diarrhée, mais, à part cette indisposition, il alla bien jusqu'au milieu de février, époque à laquelle il commença à ressentir des démangeaisons sur divers points du corps, et principalement aux mains.

Le 22, ce jeune homme vint demander un lit à l'hôpital. Il fut aisé de reconnaître qu'il avait la gale. Il était pâle et accusait une grande faiblesse ; ses gencives étaient décolorées et considérablement épaissies sans offrir toutefois l'aspect fongueux qui caractérise le scorbut. Il existait quelques taches de purpura sur le tronc et déjà les ganglions sous-maxillaires et cervicaux commençaient à faire un léger relief. On lui prescrivit un collutoire boraté, des toniques de tous genres et sa gale fut traitée au moyen d'une solution d'acide phénique et d'acide acétique.

Pour la première fois, il eut, quelques jours après son admission à l'hôpital, une très-légère épistaxis.

Digitized by Google

L'état du malade alla sans cesse en s'aggravant; les ganglions sous-maxillaires et cervicaux augmentèrent rapidement de volume; bientôt on s'aperçut que d'autres ganglions, ceux des aisselles et des aines, se tuméfiaient à leur tour. L'examen microscopique du sang, pris à l'un des doigts, permit de constater une énorme augmentation dans le chiffre des globules blancs, environ un, sur trois ou quatre.

Voici dans quel état se trouvait ce malade, le 13 mars au matin :

Teinte de la peau rappelant la coloration de la cire neuve; pustules d'ecthyma disséminées sur le tronc et la région sacrée; cicatrices de petits abcès cutanés, dont l'un, situé au front, suppure encore; infiltration œdémateuse assez marquée aux membres inférieures, légère aux mains et aux avant-bras. Ce dernier symptôme ne date que de 4 à 5 jours. On n'aperçoit plus aucune trace de purpura.

La face est notablement bouffie et les muqueuses labiales et conjonctivales sont extrêmement pâles.

Les gencives sont blanchâtres, résistantes au toucher, non douloureuses; elles mesurent 5 millimètres d'épaisseur sur leur bord libre dont les festons ressortent d'une façon remarquable; en aucun point elles ne sont ni fongueuses ni saignantes. Pour la première fois seulement, il y a trois jours, il s'est écoulé quelques gouttelettes de sang au voisinage d'une des canines.

La langue est sèche, recouverte d'un enduit grisâtre, la soif vive, l'appétit nul. Le malade vomit à peu près tout ce qu'on lui donne; en outre, il ne peut retenir ses garderobes.

Le ventre est souple, non douloureux et ne contient pas de liquide.

Le foie ne dépasse pas les fausses côtes et ne paraît guère plus volumineux qu'à l'état normal.

La rate mesure 10 centimètres dans son diamètre vertical.

Ces deux organes ne sont le siége d'aucune douleur ni spontanée, ni provoquée.

Les urines sont peu colorées; elles sont légèrement albumineuses, car traitées par la chaleur et l'acide nitrique, elles se troublent sensiblement. L'examen microscopique montre qu'elles contiennent une certaine quantité de globules blancs et des cellules très-granuleuses. On ne distingue pas de moules de tubes urinifères.

Aucune hémorrhagie nasale ni pulmonaire, pas de toux. L'auscultation et la percussion ne révèlent rien de particulier dans les poumons.

A la base du cœur on entend un léger souffle systolique, et dans les vaisseaux du cou un souffle doux continu. Le pouls est régulier, ample, à 112 pulsations par minute. La température de la peau est sensiblement augmentée.

Le malade est plongé dans une somnolence continue; néanmoins, il répond nettement aux questions qu'on lui adresse. Il porte la main à son front et se plaint d'une céphalagie vive; sa vue est trouble; pupilles normales, pas de strabisme. L'ouïe est intacte à droite, presque abolie à gauche; l'oreille de ce côté n'est le siége d'aucun écoulement purulent ou sanguin.

La sensibilité générale et la motilité ne sont point altérées.

Les ganglions sous-maxillaires, ceux du cou forment des masses bosselées,

Digitized by Google

dures, peu douloureuses; ils ne déterminent aucune gêne de la respiration.

Les ganglions de l'aisselle, de l'aine, le ganglion épitrochléen de chaque côté sont aussi notablement augmentés de volume.

Le 16, aucun phénomène nouveau ; aggravation de tous les symptômes précédemment observés. La stupeur devient de plus en plus accusée et le malade meurt sans grande secousse à 8 heures du soir.

Autopsie faite 36 heures après la mort, par une température froide. La rigidité cadavérique persiste encore.

Système nerveux. — A la face interne de la dure-mère, surtout au niveau du pressoir d'Hérophile se voient plusieurs néomembranes assez épaisses, ecchymotiques.

Ces néomembranes se détachent avec facilité. A l'examen microscopique on reconnaît dans leur intérieur des vaisseaux capillaires d'un calibre très-irrégulier, formant un réseau à larges mailles.

Le tissu qui comble les mailles est mou ; il est constitué par des éléments semblables aux globules blancs, que sépare une faible quantité de substance intercellulaire. En plusieurs points, les globules rouges sont mélangés aux cellules incolores.

On plaça ces néomembranes dans l'alcool et sur des coupes minces traitées au pinceau, il fut impossible d'y découvrir du tissu conjonctif réticulé.

Le sinus longitudinal supérieur est distendu par un caillot blanchâtre, composé d'un réticulum fibrineux, dans les mailles duquel sont emprisonnés beaucoup de globules blancs et de rares globules rouges.

Le cerveau est pâle, incisé en divers sens; il ne présente rien de particulier à signaler.

Appareil digestif. — Les gencives présentent une hypertrophie très-régulière, sans ulcérations; elles forment un bourrelet dont la partie postérieure se détache facilement des dents. Sur une section le tissu paraît blanchâtre, légèrement opaque; par le raclage, on obtient un suc à peine lactescent qui contient un certain nombre de globules blancs. Après durcissement dans l'alcool et sur des préparations traitées au pinceau, on ne découvre pas de tissu adénoïde, mais simplement des vaisseaux dilatés et remplis de globules blancs, ainsi que des éléments semblables, formant des groupes irréguliers disséminés au milieu du tissu connectif.

A la base de la langue, en arrière du V formé par les papilles, se trouvent de petites tumeurs qui sont grosses comme des graines de maïs et qui présentent presque toutes un point déprimé, central ou excentrique. Ces tumeurs résultent d'une hypertrophie des follicules clos de la base de la langue. Elles sont uniquement constituées par du tissu adénoïde, dont les fibrilles sont épaissies et dont les nœuds fertiles contiennent des noyaux bien accusés.

La muqueuse stomacale est très-pâle, non hypertrophiée : en aucun point on n'y aperçoit de saillie anormale.

Il n'existe non plus, dans toute l'étendue de l'intestin, aucune tumeur appréciable à l'œil nu.

Les valvules conniventes de l'intestin grêle sont très-saillantes et la muqueuse qui les sépare est le siége d'une fine arborisation vasculaire.

Digitized by Google

Le gros intestin est parsemé de petites saillies grisâtres qui ne sont autres que les follicules isolés dont le volume est très-augmenté.

Annexes. — Le foie, reposant sur sa base, présente les dimensions suivantes :

Diamètre transversal.	0m,29
Diamètre antéropostérieur.	0m,21
Diamètre vertical..	0m,10

A première vue, sa coloration semble normale, mais à un examen plus attentif, on distingue sur le fond rouge brun des taches blanchâtres sillonnées par des branches vasculaires. Sur une surface de section, on aperçoit à l'œil nu des îlots blancs, verdâtres, translucides, limitant des îlots plus petits au milieu desquels ressort la lumière des veines sushépatiques.

Sur une coupe du tissu frais et lavé au pinceau, on observe, à un grossissement de 150 diamètres, que le réseau des cellules hépatiques laisse des mailles capillaires vides, dont le diamètre est supérieur à celui des cellules hépatiques elles-mêmes. Ces dernières contiennent un grand nombre de granulations graisseuses fines, et il est difficile de distinguer nettement les limites qui les séparent les unes des autres.

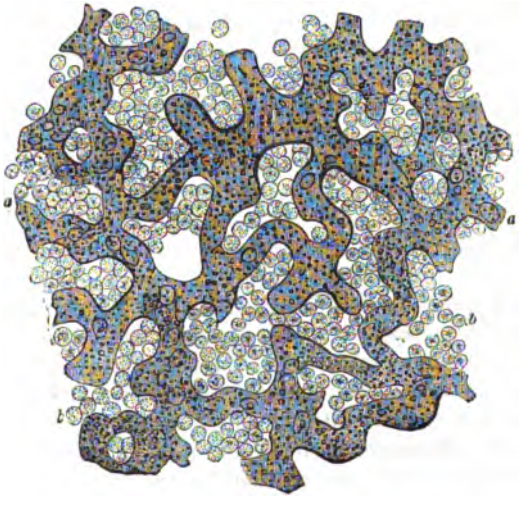

Coupe du foie après durcissement de la pièce par l'alcool. *a*, réseau des cellules hépatiques; *b*, vaisseaux capillaires dilatés, remplis de globules blancs.

Après durcissement de la pièce dans l'alcool et sur des sections très-minces, pratiquées en divers points de l'organe, on retrouve la même disposition, mais comme l'action de l'alcool a fixé les éléments dans leurs rapports réciproques, le réseau capillaire paraît encore l'emporter davantage sur le réseau des cellules hépatiques, et même, dans quelques points, nous avons vu les capillaires énormément dilatés former par leur réunion un véritable système caverneux, rempli de globules blancs, au milieu desquels on distinguait seulement quel-

Digitized by Google

ques globules rouges. Les travées de ce système caverneux étaient constituées par des cellules hépatiques tellement atrophiées et aplaties que, si nous n'avions pu suivre le processus à partir des régions voisines, moins profondément altérées, nous les eussions certainement méconnues. Enfin, au milieu de la glande, il est des îlots d'une étendue d'un dixième de millimètre exclusivement formés par une accumulation de globules blancs, qui nous ont paru résulter d'un élargissement énorme des vaisseaux capillaires avec atrophie complète des cellules hépatiques voisines.

La rate adhère au diaphragme dans une étendue de 4 à 5 centimètres; à ce niveau, il existe une dépression irrégulière, trace d'un ancien infarctus.

Elle mesure en hauteur.	13	centimètres.
— en largeur	12	—
— en épaisseur	4	—

Sa surface externe est parsemée d'îlots, les uns blanc jaunâtre, les autres couleur lie de vin. Sur une coupe on retrouve le même aspect, avec cette seule différence que ce qui domine sur la surface externe, c'est la teinte lie de vin, tandis qu'intérieurement ce sont des productions blanc jaunâtre.

Ces dernières productions ont le volume d'une lentille ou d'un pois, quelques-uns même atteignent les dimensions d'un œuf de pigeon. Elles semblent être produites par l'hypertrophie ou la fusion des glomérules de Malpighi; elles sont constituées par un tissu adénoïde tout à fait semblable à celui qui existait dans les follicules de la base de la langue.

Notons en outre que nous n'avons observé, pas plus dans cet organe que dans le foie, les réactions de la matière amyloïde.

Appareil respiratoire. — L'épiglotte présente à sa surface inférieure quelques saillies rougeâtres et un certain nombre de petites taches ecchymotiques.

Les plèvres sont libres de toute adhérence et ne contiennent pas de liquide.

Les deux poumons semblent crépiter parfaitement dans toute leur étendue; très-pâles en avant, ils sont congestionnés à leur partie postérieure. Leur lobe inférieur est parsemé de petites taches d'un rouge vif: ce sont des ecchymoses sous-pleurales. A un examen plus attentif, on finit par découvrir, vers la base du poumon droit, quelques noyaux résistants au doigt. Une incision permet de constater que ce sont des noyaux de congestion au centre desquels existe un nodule tuberculiforme, que l'on croirait être au premier abord un agrégat de plusieurs granulations. Le raclage de ces nodules ne donne pas de suc, mais seulement des lambeaux qui, sous le microscope, paraissent composés d'éléments, les uns arrondis, les autres anguleux, comme déformés par pression réciproque. Ces éléments ont en moyenne $0^{mm},012$ et contiennent pour la plupart quelques granulations graisseuses.

L'analyse histologique faite sur des préparations obtenues après le durcissement dans l'alcool, nous apprend que le processus est de nature hémorrhagique. Dans tous les points du poumon, les travées qui séparent les alvéoles pulmonaires contiennent des vaisseaux dilatés, gorgés de globules blancs, et qui par suite font dans l'intérieur des alvéoles une saillie bien plus prononcée que d'habitude.

Digitized by Google

Les portions qui, à l'œil nu, nous paraissaient simplement congestionnées, étaient en réalité le siége d'hémorrhagies, car dans l'intérieur des alvéoles on observe des globules blancs, des globules rouges réunis sous forme d'îlots et un réticulum fibrineux. Seulement les alvéoles ne sont pas entièrement comblés par ces différents éléments, comme cela s'observe à la limite des granulations tuberculiformes que nous avons signalées plus haut. Mais dans ces derniers alvéoles, outre les globules blancs, les globules rouges et le réticulum fibrineux, on remarque quelques cellules qui ont 0mm,02 et 0mm,03 et contiennent des grands pigmentaires (cellules catarrhales pigmentées).

Les nodules tuberculiformes n'ont pas de limites nettes : à leur centre, on retrouve les alvéoles pulmonaires, leurs travées et un contenu formé par des cellules desséchées, devenues anguleuses; les fibrilles de fibrine ont disparu, et à leur place il existe une matière granuleuse intermédiaire. C'est là une simple transformation caséeuse d'un produit hémorrhagique, ainsi qu'on peut très-bien l'apprécier en suivant le processus.

Il est probable que si le malade eût vécu plus longtemps, cette lésion eût pu donner naissance à l'élimination du parenchyme pulmonaire nécrosé et par suite former de véritables cavernes.

Appareil circulatoire. — Le péricarde renferme environ 100 grammes de sérosité un peu sanguinolente.

Le volume du cœur ne paraît pas augmenté.

La surface externe du cœur gauche est couverte d'ecchymoses miliaires; en certains points, ces ecchymoses sont confluentes et forment des taches d'un beau rouge vermillon.

A côté de ces taches, on distingue de petites saillies blanchâtres donnant sous le doigt qui les presse une légère sensation de relief.

Sur le cœur droit les ecchymoses sont rares, mais les saillies blanchâtres sont plus nombreuses et çà et là se réunissent de manière à constituer des îlots.

Le ventricule droit est rempli par un caillot mou, blanc verdâtre, comme gélatiniforme, qui se prolonge un peu dans l'artère pulmonaire. Sur les colonnes charnues on aperçoit de petites tumeurs blanchâtres, légèrement saillantes et semblables à celles du péricarde.

Le cœur gauche contient aussi du sang coagulé, en moindre quantité cependant que le cœur droit. Sa surface interne est parsemée de stries grisâtres, mais on ne peut y découvrir aucune petite tumeur. Enfin, sur la paroi antérieure existe une ecchymose de 2 millimètres de diamètre.

Les valvules artérielles et auriculoventriculaires sont saines.

L'aorte thoracique renferme un caillot blanc verdâtre, semblable à ceux du cœur.

Deux veines seulement furent ouvertes, les deux fémorales; le sang y était assez fluide.

L'examen microscopique de ce sang montre qu'il contient une très-forte proportion de globules blancs, mesurant de 0mm,010 à 0mm,014; le plus grand nombre ont 0mm,012. Quelques-uns renferment des granulations brillantes qui résistent à l'action de l'acide acétique et présentent alors tous les

Digitized by Google

caractères optiques de la graisse. L'acide acétique rend apparents les noyaux qui ne l'étaient pas. Ces noyaux ont de 0mm,008 à 0mm.010 de diamètre; plusieurs ont la forme d'un bissac (noyau *en biscuit* des auteurs allemands); ils offrent alors toutes les variétés d'aspect qui se rencontrent dans ce mode de configuration cellulaire. Il n'y a qu'un noyau dans la plupart des globules blancs; très-peu en possèdent deux ou trois.

Le muscle cardiaque présente dans toutes ses parties de la dégénérescence graisseuse; mais cette dégénérescence est beaucoup plus prononcée au niveau des ecchymoses et surtout des petites tumeurs blanchâtres. Les granulations graisseuses sont disposées en séries linéaires et masquent en partie la striation, qui cependant peut être encore distinguée à l'aide d'un fort grossissement et d'un éclairage convenable.

Les saillies blanchâtres du péricarde et de l'endocarde résultent bien manifestement; à l'examen microscopique, d'une dilatation du réseau capillaire dans ces points et d'une hémorrhagie diffuse déjà ancienne, dans laquelle les globules rouges ont subi une destruction plus ou moins complète.

La dilatation des capillaires, l'accumulation des globules blancs dans leur intérieur, la diffusion de ces mêmes globules entre les faisceaux musculaires dégénérés, la production de granules de matière colorante du sang et l'existence de globules rouges déformés ont été observées sur des préparations faites avec la pièce fraîche et après son durcissement dans l'alcool.

Organes urinaires. — Les deux reins ont les dimensions suivantes :

Le droit.	15	centimètres	de long,
—	7	—	de large;
Le gauche. . . .	11	--	de long,
—	8	—	de large.

La capsule fibreuse du rein droit s'enlève facilement sans déchirure de la substance corticale, et laisse voir la surface de l'organe parfaitement régulière, d'un jaune verdâtre, sur laquelle on distingue seulement quelques rares arborisations vasculaires et de petites taches ecchymotiques.

Une coupe longitudinale montre que la substance corticale est jaune verdâtre et parsemée de taches ecchymotiques miliaires semblables à celles de la surface de l'organe. Sur les pyramides de Malpighi on voit nettement les stries rouges et divergentes, formées par les vaisseaux droits, et dans leurs intervalles des traînées jaunes. La fig. C de la pl. I reproduit d'une manière très-exacte ces différentes dispositions[1].

La muqueuse des calices est le siége de quatre ou cinq petits ecchymoses.

Le rein gauche présente extérieurement les particularités suivantes : étoiles de Verheyen très-dilatées et très-rouges, surtout en arrière; petites taches blanchâtres disséminées çà et là, de 4 à 6 millimètres de diamètre, sur lesquelles se dessinent des arborisations vasculaires.

La substance corticale vue sur une coupe longitudinale est d'un jaune opaque; on y distingue des traînées rouges correspondant aux glomérules de Malpighi et de petites masses blanchâtres, légèrement saillantes, tout à fait

[1] C'est par erreur que l'on a attribué à l'un de nous la planche I. Nous la devons à l'habile pinceau de notre ami M. Baréty.

Digitized by Google

semblables à celles que nous avons décrites à la face externe. Ces petites masses se voient encore à la jonction des deux substances. Sur les pyramides de Malpighi existent des stries longitudinales, les unes rougeâtres, les autres d'un jaune opaque.

La muqueuse des calices et des bassinets est parsemée de larges taches ecchymotiques d'un rouge plus ou moins vif (fig. B, pl. I).

Les altérations histologiques que l'on peut étudier dans ces deux reins présentent la plus grande analogie avec celles que nous avons fait connaître dans notre premier travail.

Les glomérules de Malpighi sont volumineux, et à un faible grossissement paraissent plus opaques qu'à l'état normal. A un grossissement plus considérable, on reconnaît que l'augmentation de volume et l'opacité sont dues à l'accumulation de globules blancs dans les anses capillaires. Sur aucun de ces glomérules nous n'avons pu voir de ruptures des vaisseaux et d'épanchements dans la capsule.

Les tubuli contournés de la substance corticale, au lieu d'être très-voisins comme on l'observe d'habitude, sont distants de plusieurs centièmes de millimètre et semblent plongés dans un tissu interstitiel formé entièrement par des globules blancs, au milieu desquels, sur quelques points seulement, on trouve des globules rouges et des granulations de pigment sanguin.

Il est d'autres régions de l'organe où, dans le champ du microscope, on n'aperçoit que quelques tubuli, tout le reste étant constitué par des globules blancs accumulés. Ce sont de pareilles préparations qui très-probablement ont conduit la plupart des histologistes à considérer cette altération comme étant le résultat d'une néphrite interstitielle. Mais dans le voisinage de ces parties si altérées, on peut observer, d'une manière très-nette, la dilatation des capillaires, l'accumulation des globules blancs dans leur intérieur et la continuité des vaisseaux avec les flots de cellules placés entre les tubes urinifères.

L'épithélium des tubuli a subi la transformation granulograisseuse. Dans quelques-uns de ces tubuli on observe des cylindres colloïdes. Enfin ajoutons que nous avons rencontré dans l'intérieur de quelques tubes contournés, revêtus encore de leurs cellules épithéliales, une masse centrale qui nous a paru formée par des globules blancs agglomérés.

La vessie ne présente pas d'autre altération que cinq ou six ecchymoses sous-muqueuses.

Les ganglions sous-maxillaires et cervicaux sont considérablement augmentés de volume. Les uns ont l'aspect et la consistance spléniques, les autres sont mous; on les dirait comme infiltrés de pus, mais ils ne sont nullement caséeux. Ils ne paraissaient pas exercer de compression sur le larynx et la trachée.

Il existe dans les deux aisselles des masses ganglionnaires qui ont subi tout à fait la même altération.

Les ganglions bronchiques sont très-hypertrophiés : en se développant, ils se sont aplatis les uns sur les autres, de telle sorte qu'ils se correspondent par des surfaces planes.

Digitized by Google

Les ganglions mésentériques sont volumineux comme dans la fièvre typhoïde; seulement ils ne sont ni ramollis, ni caséeux.

Ceux des deux aines forment avec les ganglions intrapelviens un énorme chapelet continu.

Tous ces ganglions sont étudiés au microscope d'après les méthodes mises en usage aujourd'hui dans l'examen du tissu lymphatique. On y trouve des follicules de la substance corticale très-hypertrophiés, un réticulum avec des nœuds fertiles gonflés et contenant un noyau, enfin des cellules lymphatiques qui, sur les pièces fraîches, présentent dans tous les ganglions les signes d'une multiplication très-active. Ces cellules diffèrent un peu suivant qu'on les étudie dans les ganglions qui ont l'aspect splénique ou dans ceux qui sont puriformes. Dans le premier cas, elles sont sphériques et contiennent presque toutes du pigment sanguin sous forme de granulations; dans le second elles sont un peu plus volumineuses et leur contour est irrégulier.

Obs. II. — *Leucocythémie splénique chez un homme de 40 ans. — Tuberculose miliaire abdominale; tubercules anciens du poumon; ascite; épistaxis; hémorrhagie interne à la suite d'une paracentèse abdominale.—Mort subite.*

Le 28 février 1868, est admis à l'hôpital Saint-Antoine, salle du même nom, n° 15, le nommé Fournet Alphonse, âgé de 40 ans, menuisier.

La santé de cet homme a toujours été bonne : ni syphilis, ni scrofule, ni rhumatisme. Ce n'est qu'exceptionnellement, affirme-t-il, qu'il a fait quelques excès alcooliques. Enfin jamais il n'a eu de fièvre intermittente.

Son père est mort hydropique à l'âge de 78 ans; sa mère vit encore. Depuis 8 à 10 ans, il ressent de temps à autre dans le flanc gauche des douleurs qui persistent chaque fois une à deux semaines environ. Dans les derniers mois de l'année 1865, ces douleurs deviennent plus fréquentes : en même temps, elles s'accompagnent d'accès de fièvre n'apparaissant que dans la soirée.

Le 1er janvier 1866, Fournet entre à l'hôpital Saint-Antoine, dans le service de M. Boucher de la Ville-Jossy, pour de la fièvre et un gonflement du ventre. Il importe de noter que, dès ce moment, on dit au malade qu'il avait la rate volumineuse. Au bout de 7 à 8 jours, se trouvant mieux, il voulut retourner chez lui. En décembre de la même année, il fut admis à l'hôpital de la Pitié : d'abord dans le service de M. Bernutz, puis dans celui de M. Béhier. On lui administra des toniques et du sulfate de quinine. Après un séjour de quelques mois, il prit de l'ennui et quitta l'hôpital. Depuis lors ses forces allèrent toujours en déclinant, et il lui fut impossible de reprendre son travail.

État actuel — Teinte terreuse de la face, pâleur du reste des téguments; amaigrissement notable; roideur des membres inférieurs; abdomen distendu considérablement et d'une manière uniforme; veines sous-cutanées très-apparentes, surtout au niveau du flanc gauche.

Depuis 4 mois, le malade ne ressent plus les douleurs dont nous avons parlé plus haut; aussi se laisse-t-il examiner sans aucune difficulté. Il est aisé de constater l'existence d'un épanchement ascitique, mais le développement de l'abdomen n'est pas uniquement dû à cette cause : il tient surtout à de la tympanite intestinale et à une tumeur volumineuse située dans l'hypochondre

Digitized by Google

et le flanc gauches. Cette tumeur est évidemment constituée par la rate : elle est dure et mesure 28 centimètres dans son plus grand diamètre, qui est dirigé obliquement de haut en bas et de dehors en dedans; son extrémité inférieure arrive à deux travers de doigt de l'ombilic.

Au niveau de l'ombilic, l'abdomen mesure 94 centimètres.

L'hypochondre droit n'est pas douloureux. Le foie ne déborde pas les fausses côtes, mais il s'élève presque jusqu'au niveau du mamelon.

Langue chargée d'un enduit grisâtre, perte d'appétit, soif vive. L'ingurgitation de quelques cuillerées de bouillon suffit pour amener un ballonnement très-pénible de l'estomac; constipation habituelle.

Pas de toux ni d'expectoration, rien à l'auscultation; il existe de la dyspnée, mais celle-ci paraît surtout produite par le refoulement du diaphragme.

Jusqu'à ce jour le malade n'a jamais eu d'hémorrhagies.

Il n'y a rien d'anormal au cœur, si ce n'est un léger prolongement du bruit systolique à la base : souffle intermittent dans les vaisseaux du cou; pouls régulier, faible, à 104 pulsations.

Le sang examiné au microscope semble renfermer autant de globules blancs que de globules rouges.

Aucun trouble du côté des centres nerveux ni des organes des sens.

L'urine ne contient ni albumine, ni sucre.

L'exploration minutieuse des différentes régions du corps ne fait découvrir aucune tuméfaction ganglionnaire.

Le 5 mars, réapparition des douleurs dans l'hypochondre gauche; pouls à 104; température rectale 39; épistaxis.

Le 14, l'ascite a notablement augmenté.

Le 17, la paracentèse abdominale est devenue nécessaire, et on retire 6 litres de sérosité citrine. La palpation fait reconnaître des bosselures au niveau de la rate.

Le 19, le liquide s'est reproduit en partie; épistaxis abondante; pouls à 90; respiration 28; température à 37°,2.

Le 20, les aliments sont mieux supportés. Légère épistaxis.

Le 25, la distension de l'abdomen est telle et la dyspnée si considérable, qu'une deuxième ponction devient nécessaire. Il s'écoule 7 litres de liquide parfaitement transparent.

Le 30, constipation opiniâtre; 2 verres d'eau de Sedlitz.

Le 31, le malade s'est refroidi pendant la nuit en allant aux lieux d'aisance. Vers 2 heures du matin, il a été pris d'un frisson qui a duré 40 minutes environ.

A 9 heures, nouveau frisson qui n'était pas encore terminé au moment de la visite, c'est-à-dire une heure après. Les traits sont notablement altérés. Pas de douleur abdominale. Pouls à 150; respiration, 40; température, 38°,4 dans l'aisselle.

Un nouvel examen du sang montre qu'il existe autant de globules blancs que de globules rouges.

Pas d'albumine ni de sucre dans les urines. Vers 11 heures, le malade de-

Digitized by Google

mande un bouillon, et, au moment où il cherche à s'asseoir pour le prendre, on le voit s'affaisser brusquement. Il était mort.

Autopsie faite 24 heures après la mort.

Aucune trace de putréfaction.

Crâne. — Le sinus longitudinal supérieur et la portion horizontale du sinus latéral gauche renferment un caillot moitié noirâtre et moitié fibrineux.

La surface interne de la dure-mère est parfaitement lisse, sans aucune néomembrane.

Il s'écoule une certaine quantité de sérosité limpide de la cavité arachnoïdienne et des mailles de la pie-mère. Les vaisseaux de cette dernière sont gorgés de sang.

Le cerveau est de consistance normale. La substance blanche présente un léger piqueté. Enfin on trouve également plusieurs cuillerées de sérosité limpide dans les ventricules latéraux et moyens.

Thorax. — Adhérences pleurales excessivement résistantes de tout le poumon gauche; rien à la plèvre droite, ni dans sa cavité, ni à sa surface.

Au sommet du poumon droit existent des cicatrices ainsi qu'une masse crétacée de la grosseur d'un pois.

Le poumon gauche présente à son sommet une cicatrice foncée à côté de laquelle se voit une petite caverne.

En incisant les deux poumons en divers sens, on ne découvre aucune granulation tuberculeuse, mais leurs bords postérieurs sont le siége d'une forte congestion.

Il n'y a pas d'épanchement dans le péricarde qui, du reste, n'offre rien qui mérite d'être signalé.

Le ventricule gauche est vide et rétracté; les autres cavités du cœur renferment au contraire des caillots noirâtres et mous.

Abdomen. — A l'ouverture de la cavité abdominale, il s'écoule une grande quantité de sérosité sanguinolente.

Au niveau de la piqûre faite pour la dernière paracentèse, se voit un énorme caillot rougeâtre, se prolongeant dans la cavité du petit bassin.

Les intestins ne sont point adhérents entre eux, mais ils offrent ceci de particulier, que leur surface externe, ainsi du reste que celle du mésentère, est parsemée d'un nombre considérable de granulations miliaires, semi-transparentes, de volume variable.

Le grand épiploon est retourné sur lui-même, c'est-à-dire que son bord inférieur est devenu supérieur et sa face postérieure antérieure. Il recouvre le bord antérieur de la rate, qu'il coiffe complètement; son épaisseur est considérable.

En certains points elle dépasse un centimètre. La masse épiploïque, criblée de granulations, comprime la veine porte et la veine cave inférieure au moyen de brides qu'elle envoie sur divers points de l'abdomen. Ces deux veines ne contiennent pas de caillots.

Le péritoine pariétal est très-épaissi et de plus parsemé de milliers de granulations semblables à celles que nous avons rencontrées sur l'intestin et l'épiploon.

Digitized by Google

Ces granulations offrent tous les caractères des granulations tuberculeuses; plusieurs ont subi la transformation caséeuse à leur centre : elles sont toutes constituées par un tissu très-friable, mais sans suc. Çà et là se voient des plaques formées par la confluence de ces granulations. L'examen histologique confirme ce diagnostic anatomique.

Rien de particulier à signaler dans la portion susdiaphragmatique du tube digestif.

La muqueuse de l'estomac, notablement épaissie, présente sur un fond blanchâtre, opaque, de nombreuses arborisations vasculaires ; en outre, cette membrane est irrégulièrement bosselée sans qu'on puisse cependant y reconnaître de véritables productions lymphatiques.

Dans la tunique musculeuse du même organe on rencontre plusieurs petites tumeurs dures et mobiles, de la grosseur d'une lentille à celle d'un noisette. Ces tumeurs sont réunies à la tunique musculeuse par deux pédicules qui ne sont autre chose que des faisceaux de muscles lisses; elles sont entièrement formées par des cellules musculaires et une très-faible quantité de tissu conjonctif.

La face interne des intestins n'est le siége d'aucune altération : ni arborisations, ni ecchymoses, ni tumeurs lymphatiques.

Le foie est fixé par quelques adhérences à la face inférieure du diaphragme. Toute sa face convexe est recouverte de granulations qui ne diffèrent pas de celles que nous avons décrites sur la tunique péritonéale de l'intestin.

Ses dimensions sont :

Diamètre transversal.		30 centimètres.
— antéropostérieur	lobe droit.	26
	lobe gauche	21
— vertical.		9

La partie centrale des lobules est brune et translucide; leur périphérie au contraire est d'un blanc jaunâtre opaque.

Les lésions histologiques sont les mêmes que dans l'observation précédente ; seulement elles y sont encore bien plus accusées. Plusieurs portions de l'organe, après durcissement dans l'alcool, nous donnent des préparations sur lesquelles il est évident que la dilatation des capillaires et la diffusion des globules blancs ont fini par amener l'atrophie d'îlots entiers; au milieu des amas de globules blancs, on ne rencontre plus que quelques blocs granuleux, derniers vestiges des cellules hépatiques. Mais nulle part il n'y a de véritable tissu adénoïde.

La rate est également fixée à la face inférieure du diaphragme par des adhérences fibreuses tellement solides, qu'on est obligé, pour les détacher, de recourir au scalpel.

Cet organe mesure :

En hauteur.	26 centimètres.
En largeur.	16
En épaisseur.	9

Sa consistance est très-ferme, et à la coupe on dirait d'une masse charnue. En aucun point on n'observe les caractères de la dégénérescence amyloïde.

Digitized by Google

Le rein gauche refoulé par la rate n'occupe plus sa position normale : il est dirigé presque horizontalement. Son extrémité inférieure regarde à droite et répond à la colonne vertébrale.

Voici ses dimensions :

Longueur.	14 centimètres.
Largeur	8
Épaisseur	4 1/2

La capsule fibreuse se détache facilement et laisse voir une surface parfaitement lisse, mais d'une coloration très-différente suivant les parties qu'on examine.

Les unes sont d'un rouge vif et parsemées de nombreux points miliaires blanchâtres, qui par la ponction donnent issue à un liquide blanc jaunâtre ; d'autres, tout en étant le siége d'une congestion moins intense, offrent à peu près autant de point miliaires que les parties précédentes : d'autres encore ont la coloration rosée normale, mais avec un peu d'attention on ne tarde pas à y découvrir aussi des points miliaires. Enfin, çà et là, existent des taches variables en étendue, complétement blanchâtres, qui ne semblent pas être autre chose que des agrégats de ces mêmes points miliaires.

A la coupe, la substance corticale présente une teinte grise, légèrement opaque ; en quelques endroits se voient des îlots rouges, ayant la forme de cônes. Sur le fond rouge de ces îlôts on observe des taches circulaires ou allongées, d'un blanc jaunâtre et tout à fait semblables à celles que nous avons décrites quelques lignes plus haut. Dans d'autres points on remarque plusieurs de ces mêmes taches non entourées d'une auréole rouge.

La substance tubuleuse est fortement congestionnée, et même en certains points, surtout au niveau de l'union des deux substances, on aperçoit des taches et des traînées ecchymotiques.

La muqueuse des calices semble un peu épaissie ; elle est parsemée de quelques ecchymoses miliaires d'un rouge pâle.

Le rein droit occupe sa position normale.

Les dimensions sont les suivantes :

Longueur	12 centimètres.
Largeur.	7
Épaisseur.	3 1/2

La substance corticale est d'un gris jaunâtre et légèrement opaque.

La substance tubuleuse paraît normale.

Il existe dans un des calices une petite ecchymose miliaire et dans le bassinet un petit groupe de kystes séreux.

En outre, on observe dans presque tous les calices des concrétions rouge brique, friables, irrégulières, formées par de l'urate de soude.

Le liquide que l'on extrait des foyers blanchâtres contient des cellules semblables aux globules blancs ou aux corpuscules de pus. Un grand nombre sont infiltrées de granulations graisseuses.

Sur des préparations faites après durcissement dans l'alcool, on observe les

Digitized by Google

mêmes altérations que dans l'observation précédente; seulement nous pouvons dire ici, comme à propos du foie, qu'elles y sont beaucoup plus accusées encore; les capillaires sont dilatés, surtout dans la substance corticale, et les foyers de globules blancs en communication avec les espaces vasculaires sont très-étendus. Au niveau des petits points blanchâtres, visibles à l'œil nu, les tubuli sont détruits plus ou moins complétement; on distingue des cellules épithéliales tout à fait isolées; enfin, disons que nous avons trouvé des cylindres colloïdes.

En face de telles lésions, il est extraordinaire que l'on n'ait pas constaté la moindre trace d'albumine à deux examens faits, l'un le 28 février, l'autre le 31 mars.

Les ganglions lymphatiques des diverses régions du corps sont à peine augmentés de volume.

(*A suivre.*)

Digitized by Google

IX

NOUVELLES RECHERCHES SUR L'ÉPILEPSIE

DUE A CERTAINES LÉSIONS

DE LA MOELLE ÉPINIÈRE ET DES NERFS RACHIDIENS

Par le Dr BROWN-SÉQUARD.

(*Deuxième partie*[1].)

Le titre ci-dessus contient une addition à celui de la première partie de ce travail. C'était mon intention, en commençant ce mémoire, d'exposer surtout les résultats de mes recherches sur la production de l'épilepsie, par diverses lésions de la moelle épinière, mais les faits nouveaux que j'ai trouvés, relativement à l'influence de la section de certaines racines spinales et du nerf sciatique, sont tellement liés au sujet principal de ce mémoire, que leur exposition ne pouvait en être séparée et exigeait l'addition que j'ai faite au titre.

J'ai dit dans la première partie de ce travail (p. 215), que j'avais observé deux fois l'épilepsie chez des cobayes ayant eu le nerf sciatique coupé, et que j'avais vu souvent survenir cette affection après la section des racines des quatre ou cinq derniers dor-

[1] Voy. le n° précédent, p. 211 et suiv. — Le sens de plusieurs phrases de la première partie de ce travail ayant été altéré par des fautes d'impression, je prie le lecteur de vouloir bien faire les corrections suivantes :

1° A la page 214, deuxième alinéa, *au lieu de :* « ayant son point central dans le point, » *il faut lire :* « ayant son point central dans l'endroit. »

2° A la page 215, dernier alinéa, *après les mots :* « d'une part à l'apparition fréquente de l'épilepsie, » *ajoutez :* « après ces lésions. »

3° A la même page, deuxième ligne de la note, *après les mots :* « qui avait eu le nerf sciatique, » *ajoutez :* « coupé ».

4° A la page 217, avant-dernière ligne, *avant les mots :* « Si nous tirons, » *il faut lire :* « Nous circonscrivons cet espace. »

Digitized by Google

saux, d'un côté. Après les premières communications relatives à l'épilepsie, que j'ai faites à l'Académie de médecine, le 5 et le 12 janvier dernier, j'ai été conduit par l'examen des objections qui m'ont été faites par quelques membres de l'Académie à de nouvelles expériences sur les effets de la section des nerfs rachidiens et de plusieurs autres lésions du système nerveux. Avant de reprendre ici l'exposé (commencé dans le précédent numéro) des faits relatifs à la production de l'épilepsie par une lésion de la moelle épinière, je vais rapporter les résultats de ces nouvelles expériences et surtout les particularités les plus intéressantes concernant l'épilepsie causée par la section ou l'irritation du nerf sciatique.

VI. — Production de l'épilepsie par la section du grand nerf sciatique ou du nerf poplité interne, ou par celle des racines postérieures des nerfs du membre abdominal, chez les cobayes.

A l'époque où j'ai vu, chez deux cochons d'Inde, des attaques spontanées d'épilepsie survenir à la suite de la section du nerf sciatique, je n'avais pas encore trouvé que l'on peut, chez des animaux rendus épileptiques par une lésion de la moelle épinière, produire l'attaque à volonté par l'irritation de la partie de peau que j'ai cru devoir nommer, récemment, *zone épileptogène*. J'avais eu sous les yeux tant de cochons d'Inde, dont le nerf sciatique avait été coupé, et chez lesquels je n'avais pas observé d'attaques spontanées d'épilepsie, que je n'avais attaché aucune importance à l'existence de cette affection chez les deux animaux dont je viens de parler.

J'étais même si peu disposé à considérer la section d'un nerf (opération que l'on sait avoir été faite quelquefois, avec succès, chez l'homme, pour la guérison de l'épilepsie), comme pouvant produire une affection épileptiforme, que jusqu'à l'époque récente où j'ai trouvé qu'une affection de ce genre parait être une conséquence constante de la section du grand nerf sciatique, j'avais cru que chez les cobayes dont j'ai parlé et qui sont devenus épileptiques après cette section, c'était à une inflammation du membre, causée par les ulcérations consécutives à l'opération, qu'était due cette affection. Admettre que la section d'un nerf pouvait causer l'épilepsie était, en effet, une supposition qui m'aurait paru (si je l'avais faite), absolument con-

Digitized by Google

traire à l'idée que j'avais et que j'ai encore, du mode de production de cette affection après une lésion de la moelle épinière. Je croyais, et je crois encore, qu'après cette lésion une irritation persistante engendre, dans quelques parties de la base de l'encéphale, et à la face et au cou, une altération de nutrition à laquelle est due l'épilepsie. J'avais bien, il est vrai, trouvé que la section des racines des dernières paires de nerfs dorsaux cause souvent (sinon toujours), l'épilepsie; mais je m'expliquais la production de cette affection dans ce cas par une irritation, persistant pendant plusieurs jours au moins, dans les fibres des racines postérieures coupées. On trouve, en effet, une différence radicale entre les fibres nerveuses sensitives, ou mieux à action centripète, des racines postérieures, si on les compare aux fibres à action centripète dans le tronc d'un nerf. On sait que le bout central des racines postérieures coupées s'altère rapidement après la section, tandis que les fibres à action centripète dans le bout central d'un nerf coupé ne paraissent pas s'altérer.

Je n'ai donc pas été conduit théoriquement à la découverte du fait que l'épilepsie paraît être toujours produite par la section du nerf sciatique chez les cobayes. J'y suis arrivé en recherchant si de vives irritations du cerveau et des nerfs produiraient une affection convulsive. Pour cela, chez un grand nombre de cobayes, j'ai coupé, après avoir irrité par l'écrasement entre les mors d'une pince, ou par un fort tiraillement, le nerf crural, le grand ou le petit nerf sciatique, les nerfs poplités interne ou externe, enfin deux des nerfs du plexus brachial. Dans d'autres expériences, j'ai piqué l'encéphale ou j'ai blessé diverses parties du tronc ou des membres.

Jusqu'ici, de ces diverses vivisections, la section du grand nerf sciatique ou celle du poplité interne sont les seules qui ont produit l'épilepsie. Peut-être les expériences n'ont-elles pas été assez multipliées sur d'autres nerfs et, en particulier, sur les gros nerfs du plexus brachial. La question sera, du reste, bientôt décidée, parce que je viens de soumettre un grand nombre de cobayes à la section ou à l'irritation violente de presque tous les nerfs de ce grand plexus, ou à l'amputation d'un des membres antérieurs.

Quoi qu'il en soit de ce que nous apprenions à l'avenir à cet

Digitized by Google

égard, il n'en est pas moins certain, jusqu'à présent, d'après les diverses expériences que je viens de mentionner :

1° Que la section du grand nerf sciatique et celle du poplité interne sont les seules sections de nerfs qui aient causé l'épilepsie ;

2° Que l'épilepsie a été produite, chez tous les cobayes (au nombre de dix-sept), sur lesquels le nerf sciatique a été coupé.

Jusqu'ici donc, il semble certain que la section du nerf sciatique, de même que la section d'une moitié latérale de la moelle épinière, dans la portion comprise entre la septième ou huitième vertèbre dorsale et la troisième ou quatrième lombaire, produit toujours l'épilepsie chez les cobayes.

Je ne sais pas encore s'il en est de même de la section du nerf poplité interne. Les trois seuls animaux que j'ai soumis à cette expérience, depuis un temps suffisamment long pour que l'épilepsie ait pu se montrer, sont devenus épileptiques, mais leur nombre est insuffisant pour permettre de tirer du résultat obtenu une autre conclusion que celle-ci : — Il est possible que la section de ce nerf ait la même puissance que celle du grand sciatique pour produire l'épilepsie.

L'apparition d'attaques d'épilepsie a lieu, en général, très-rapidement après la section du nerf sciatique. En moyenne, sur onze des animaux que j'ai soumis à cette expérience[1], j'ai observé la première attaque le quinzième jour après l'opération. Les chiffres individuels ont été les suivants : un le huitième jour, un le neuvième, un le treizième, un le quatorzième, deux le quinzième, deux le seizième, un le dix-septième, un le dix-huitième, un le vingt et unième.

Chez les trois animaux épileptiques par suite de la section du nerf poplité interne, la première attaque complète a eu lieu chez l'un le treizième jour, chez un autre le dix-septième, et

[1] Je ne donne que la moyenne des observations faites sur onze cobayes, parce que, sur six des dix-sept ayant eu le nerf sciatique coupé, je n'avais pas irrité la peau dans l'endroit le plus capable (ainsi que je m'en suis assuré plus tard) de produire l'attaque. Cinq de ces animaux, opérés le même jour, le 20 février, ont tous eu leur première attaque complète le 13 mars au soir seulement ; mais, ainsi que je viens de le dire, je n'avais pas, jusqu'à cette dernière date, essayé de provoquer l'attaque en irritant la partie de peau ayant, au plus haut degré, la puissance épileptogène. Il en a été de même du sixième, qui n'a eu sa première attaque complète qu'après six semaines et dont j'ai parlé, le 27 mars, à la Société de biologie, comme devant peut-être former exception à la règle que la section du tronc du grand nerf sciatique produit toujours l'épilepsie chez les cobayes.

Digitized by Google

chez le troisième le vingtième jour, c'est-à-dire à peine plus tard en moyenne qu'après la section du tronc sciatique.

Jusqu'ici, aucun des vingt cobayes rendus épileptiques par la section du nerf sciatique ou celle du nerf poplité interne n'a eu, à ma connaissance, d'attaque spontanée. Il semble donc que chez eux, de même que chez ceux qui sont devenus épileptiques par suite d'une lésion de la moelle épinière, on peut provoquer des attaques longtemps avant que l'affection soit devenue assez intense pour que des attaques spontanées aient lieu[1].

Longtemps avant l'apparition du premier accès complet d'épilepsie, il y a des phénomènes réflexes convulsifs, constituant une attaque incomplète ou mieux un commencement d'attaque. Dès le troisième jour après l'opération, dans deux cas, et entre le cinquième et le neuvième jour, dans les autres, les premiers phénomènes convulsifs réflexes se sont montrés.

L'irritation, par le pincement, de la partie de peau qui sera plus tard la zone épileptogène, est d'abord suivie d'une légère torsion latérale du corps et surtout du cou, mouvement qui fait rapprocher la tête du bassin du côté de la section du sciatique. En même temps que le cou et le tronc se courbent ainsi en arc, le membre postérieur exécute très-rapidement une série de mouvements qui ressemblent beaucoup à ceux que l'animal ferait si une vive démangeaison au cou le conduisait à se gratter. De plus, l'œil se ferme et quelques contractions des muscles de la face, surtout des lèvres (toujours du côté correspondant à la section), ont aussi lieu.

Ces contractions musculaires du membre postérieur, du tronc, de la face et de l'orbiculaire palpébral, du côté de la section du sciatique ou du poplité interne, prennent de plus en plus un caractère franchement convulsif. Leur intensité et leur durée après l'irritation augmentent aussi graduellement jus-

[1] Il n'est pas douteux pour moi que ceux de ces animaux que je ne sacrifierai pas avant un ou deux mois, auront des attaques spontanées. Ma conviction est fondée sur les trois raisons suivantes :

1° L'apparition constante d'attaques spontanées chez tous les cobayes qui ont eu des attaques provoquées après une lésion de la moelle épinière;

2° L'observation d'attaques spontanées chez des cobayes ayant eu une section des racines de 4 ou 5 paires de nerfs spinaux, d'un côté;

3° Enfin, l'observation d'attaques spontanées sur trois cochons d'Inde, ayant eu le nerf sciatique coupé. (Voy. la note de Vulpian, p. 297, et la première partie de ce mémoire, p. 215 du numéro précédent.)

Digitized by Google

qu'au jour où une attaque complète a lieu. Je décrirai plus loin les phénomènes des accès complets d'épilepsie, chez les cobayes ayant eu une section du nerf sciatique ou de sa principale branche, le poplité interne, me bornant à dire maintenant que les trois caractères essentiels de l'épilepsie se trouvent chez ces animaux ; à savoir : 1° des mouvements convulsifs généraux, alternativement toniques et cloniques ; 2° perte de connaissance ; 3° un état de stupeur plus ou moins profond après les convulsions.

Reprenant récemment les expériences que j'avais faites, en 1855, sur les racines des dernières paires des nerfs dorsaux [1], expériences qui m'avaient conduit à trouver que cette lésion produit souvent l'épilepsie chez les cochons d'Inde, j'ai constaté que non-seulement la section de ces racines, mais aussi celle des racines postérieures des nerfs lombaires servant à former le nerf sciatique, peut causer l'épilepsie. Les détails de ces expériences, que je donnerai dans le prochain numéro des *Archives*, montreront qu'il y a une ressemblance considérable et même presque une identité parfaite, entre les phénomènes épileptiformes que l'on observe après la section de ces racines spinales, celle du nerf sciatique et celle d'une moitié latérale de la moelle épinière.

VII. — DESCRIPTION COMPARATIVE DES EFFETS IMMÉDIATS ET DE QUELQUES-UNS DES EFFETS TARDIFS DE LA SECTION D'UNE MOITIÉ LATÉRALE DE LA MOELLE ÉPINIÈRE ET DE CEUX QU'ON OBSERVE APRÈS LA SECTION DU NERF SCIATIQUE.

Il existe une très-remarquable ressemblance entre les phénomènes que l'on peut observer immédiatement après la section du nerf sciatique et ceux qui se montrent aussitôt après une hémisection latérale de la moelle épinière. Je me bornerai à mentionner brièvement ici les analogies principales que j'ai constatées entre ces premiers effets des deux lésions, que je compare l'une à l'autre, me proposant d'en donner une étude complète dans un mémoire spécial.

[1] Voy. mes Rech. expér. sur les voies de transmission des impressions sensitives et sur des phénomènes singuliers qui succèdent à la section des racines des nerfs spinaux, in *Mém. de la Soc. de biologie*, pour 1855, p. 331, et *Gazette médicale de Paris*, 1856, p. 238. — Voy. aussi *Journal de la physiol. de l'homme, etc.* 1861, vol. IV, page 584.

Digitized by Google

Analogies entre les effets immédiats de la section du nerf sciatique et ceux d'une hémisection latérale de la moelle épinière. — Les premiers phénomènes dont je parlerai s'observent à la face, du côté correspondant à une lésion de la moelle épinière ou à la section du nerf sciatique. Voici ce que je disais, en 1858, à l'égard de la première de ces lésions : « J'ai vu, quelques minutes après la section d'une moitié latérale de la moelle épinière à la partie inférieure de la région dorsale, sur des cochons d'Inde, survenir un clignement convulsif d'une grande fréquence dans le côté correspondant à la section. Très-souvent aussi des convulsions surviennent dans les muscles de la face de ce côté. Ce clignement et ces convulsions ne sont pas des effets directs de l'excitation causée par la section, car ils ne se montrent pas immédiatement après l'opération. Leur durée, leur intensité et leur fréquence varient notablement. En général, ils cessent en quelques heures. Mais un autre phénomène les remplace : c'est une augmentation, quelquefois considérable, mais peu durable, de la sécrétion du mucus nasal, du côté de l'opération[1]. » En outre de ces faits, il n'est pas rare de voir l'œil, du côté de la lésion de la moelle, se remplir de larmes, soit que l'issue ordinaire de ce fluide soit obturée par une contraction musculaire, soit que la sécrétion lacrymale soit augmentée.

Tous ces phénomènes s'observent aussi, assez souvent, après la section du nerf sciatique. J'ai même vu, chez un cobaye ainsi opéré, le blépharospasme ou clignement convulsif durer plus de vingt-quatre heures.

Une influence morbide se propage donc, immédiatement ou presque immédiatement, du lieu de la lésion (au nerf sciatique ou à la moelle) au centre d'origine du nerf facial et probablement aussi de quelques portions du trijumeau, ou, ce qui est bien moins probable, de ces points d'irritation première à travers le centre cérébrorachidien, sur diverses parties de la face, également dans l'une comme dans l'autre des expériences que je compare.

D'autres particularités très-intéressantes s'observent aussi

[1] Voy. Note sur l'influence qu'une moitié latérale de la moelle épinière exerce, dans certains cas, sur la moitié correspondante de l'encéphale et de la face, *in Journal de la physiol. de l'homme, etc.*, vol. I, 1858, p. 245.

Digitized by Google

presque aussitôt, sinon aussitôt, que l'on a coupé ou le nerf sciatique ou une moitié latérale de la moelle épinière. Ainsi, dans le cas d'une hémisection latérale de ce centre nerveux, à la hauteur des dernières vertèbres dorsales ou des premières lombaires, il y a, comme on sait, élévation de température, hyperesthésie et paralysie du côté et en arrière de la section, et anesthésie du côté opposé. Les mêmes phénomènes (à un bien moindre degré, il est vrai), se montrent après la section du nerf sciatique : ainsi, indépendamment de la paralysie et de l'élévation de température dans les parties où se distribuent les filets du nerf sciatique, on observe (mais à un degré très-peu considérable), les mêmes symptômes avec un peu d'hyperesthésie, à la moitié inférieure de l'abdomen, du côté correspondant, tandis que, de l'autre côté, à l'abdomen et au membre abdominal, il y a un peu d'anesthésie[1].

En outre, j'ai trouvé récemment[2] que la section d'une moitié latérale de la moelle épinière à la région dorsale, chez des femelles de cochon d'Inde, dans la période de grande activité de la sécrétion laiteuse, produit un changement rapide de cette sécrétion, en sens inverse dans les deux mamelles : augmentation du côté correspondant et diminution du côté opposé. A cet égard aussi, la section du nerf sciatique ressemble à l'hémisection latérale de la moelle épinière, mais ici encore l'influence est plus considérable dans ce dernier cas que dans le premier.

Anesthésie, altération de nutrition et faculté épileptogène dans une certaine portion de peau, après la section du nerf sciatique, comme après l'hémisection latérale de la moelle épinière. — Passant maintenant aux effets qui se montrent plus ou moins tardivement, après les deux lésions que j'étudie comparativement, je rapporterai, avant de parler des phénomènes épileptiformes, quelques particularités dignes d'attention qui sont en harmonie avec d'autres faits démontrant que la circulation et la nutrition sont modifiées dans la zone de peau que j'ai appelée

[1] J'ai déjà montré ailleurs (*Journal de physiol.*, vol. IV, 1861, p. 184) que la section de racines des nerfs spinaux d'un côté, produit, par action réflexe, des phénomènes semblables à ceux qu'on observe après une hémisection latérale de la moelle épinière.

[2] Voy. *Bulletin de l'Acad. impér. de médecine*, séance du 12 janvier 1869, page 25.

Digitized by Google

épileptogène, à cause de la faculté qu'elle possède de provoquer une attaque d'épilepsie lorsqu'on l'irrite.

En premier lieu, je dirai que j'ai constaté depuis longtemps que, contrairement à ce que beaucoup de personnes auraient pu supposer, la sensibilité de cette zone de peau, à la face et au cou, est notablement diminuée. Cette anesthésie partielle commence déjà à se montrer quelques jours après les deux lésions dont je m'occupe, et elle s'augmente graduellement et lentement pendant le premier mois, atteignant, bientôt après, son maximum. Après la section d'une moitié latérale de la moelle épinière, entre la dixième vertèbre dorsale et la quatrième lombaire, je me suis assuré que cette anesthésie (incomplète, mais considérable) persiste tant que dure la vie de l'animal[1]. J'en ai un maintenant, sous les yeux, chez lequel les quatre cinquièmes postérieurs des deux côtés de la moelle épinière, au niveau de la dixième vertèbre dorsale, ont été coupés en travers depuis le mois d'août 1868. Le pincement de la face qui, chez lui, ne produit une attaque d'épilepsie[2] que lorsqu'on le pratique nombre de fois, est si peu senti, qu'il s'agite à peine et ne crie que très-rarement, lors même que ce pincement est très-violent, tandis qu'une irritation bien moindre de la peau des pattes antérieures le fait presque toujours crier.

Chez les cobayes ayant eu le sciatique coupé, l'anesthésie de la zone épileptogène est aussi prononcée que chez ceux qui ont eu une hémisection latérale de la moelle. Il n'est pas facile, pourtant, de s'en assurer, lorsque l'attaque d'épilepsie se produit aisément; mais, même dans ce cas, si l'on provoque rapide-

[1] Je n'ai pas besoin de dire qu'au lieu d'une anesthésie, c'est de l'hyperesthésie que l'on observe à la face du côté de la section d'une moitié latérale de la moelle épinière, à la région cervicale ou à la partie supérieure de la région dorsale. Après cette lésion, dans l'une ou l'autre de ces parties, il y a à la face une élévation de température, ainsi que les autres phénomènes de paralysie du nerf grand sympathique cervical. Il est remarquable que, dans le seul cas que je connaisse chez l'homme, de production d'une affection épileptiforme due à une blessure de la moelle épinière et semblable à celle que je produis si aisément chez les cobayes, il y avait à la face et à l'œil les effets de la paralysie du nerf grand sympathique cervical.

[2] Je ferai connaître plus loin quels sont les changements que le temps apporte dans la propriété épileptogène de la peau. Je me bornerai maintenant à dire que le cou et la face acquièrent de plus en plus, pendant plusieurs mois, la faculté de donner origine à une attaque, mais que cette faculté diminue ensuite dans la peau, sans qu'il y ait de diminution correspondante dans la faculté épileptogène des centres nerveux.

Digitized by Google

ment une série d'attaques, de manière à épuiser en grande partie la propriété épileptogène de la peau et du centre nerveux, on peut s'assurer, en pinçant comparativement la face et le cou des deux côtés, que la sensibilité est bien moindre du côté de la section du nerf sciatique que de l'autre.

Depuis longtemps déjà, j'ai trouvé que les poux s'accumulent en très-grand nombre sur la zone épileptogène, chez les cobayes ayant eu une hémisection latérale de la moelle épinière. Je me suis bien des fois demandé si le fait que l'animal ne peut plus guère, ou ne peut aucunement, se gratter la peau de cette zone, à cause de la paralysie plus ou moins complète du membre abdominal du côté correspondant, ne suffit pas pour expliquer cette accumulation de parasites. Mais, d'une part, la paralysie est quelquefois très-légère ou disparaît même presque entièrement après quelques mois et, pourtant, les poux affluent dans la zone épileptogène tout autant que si l'animal ne pouvait aucunement s'y gratter; et, d'une autre part, les poux ne s'accumulent guère ou nullement dans des parties de la tête ou du cou, au voisinage, mais en dehors de la zone épileptogène, bien qu'il soit quelquefois impossible, aux cochons d'Inde qui les portent, de s'y gratter. Il semble donc que c'est par suite d'un changement dans la peau de cette zone que ces parasites y affluent en si grand nombre. Quoi qu'il en soit à cet égard, le même fait existe, et au même degré, chez les cobayes ayant eu le nerf sciatique coupé, que chez ceux dont la moelle épinière a été lésée[1].

Il y a donc une série d'effets plus ou moins semblables, à la suite des deux sortes de lésions que je compare. Mais aucun de ces effets n'a autant d'importance et d'intérêt que ceux dont je vais parler.

J'ai déjà dit bien souvent que l'épilepsie, avec ses caractères essentiels, apparaît à la suite de la section du nerf sciatique ou de ses racines, ou de sa principale branche, de même qu'après

[1] Quelques personnes ont pensé que l'accumulation des poux à la face et au cou, dans la zone épileptogène, pourrait être considérée comme une cause, sinon la seule cause, de la puissance qu'acquiert cette partie de provoquer l'attaque d'épilepsie. Il suffit pour ruiner cette opinion que l'on sache que les poux non-seulement ne s'accumulent jamais, mais encore manquent quelquefois absolument, là où le poil est blanc et que j'ai vu souvent une peau couverte de poils blancs et n'ayant pas de poux, douée pourtant de la faculté épileptogène.

Digitized by Google

l'hémisection de la moelle épinière. J'ai dit aussi et répété que dans les deux cas (section du sciatique ou de la moelle), une portion de la peau du cou et de la face acquiert la faculté de produire une attaque d'épilepsie lorsqu'on l'irrite. Ainsi donc il y a parfaite analogie entre ces deux sortes de lésion quant aux particularités fondamentales, à savoir : 1° production d'épilepsie; 2° production de la faculté épileptogène dans une certaine partie. Je vais maintenant examiner comparativement quelques points de l'histoire physiologique et pathologique de cette zone de peau, dans les cas de lésion de la moelle épinière et de section du nerf sciatique.

Des limites de la zone épileptogène après la section du nerf sciatique et celle d'une moitié latérale de la moelle épinière. — Y a-t-il identité parfaite entre des cochons d'Inde soumis à ces deux lésions, quant aux limites de la zone épileptogène? J'ai cru, pendant quelque temps, qu'il fallait répondre affirmativement à cette question; mais, après de très-nombreuses expériences, j'ai constaté que cette zone est, en général, plus étendue chez les animaux ayant eu le nerf sciatique coupé que chez ceux ayant eu une lésion de la moelle épinière. Les détails suivants montrent quelles sont ces différences :

1° En arrière, chez les animaux ayant eu le sciatique coupé, la zone, au lieu d'être limitée par le bord antérieur de l'omoplate, comme on le trouve en général après la section d'une moitié latérale de la moelle épinière, s'étend jusqu'au bord postérieur de cet os et même quelquefois un peu plus loin.

2° En haut, au cou, la limite, chez les épileptiques par section du sciatique, arrive presque à la ligne médiane, tandis que chez ceux ayant eu une hémisection latérale de la moelle épinière, cette limite est marquée par une ligne s'étendant de l'angle antérosupérieur de l'omoplate à l'oreille.

3° Si l'on examine la figure 6 (pl. V), on verra que le rebord de la paupière inférieure n'est pas compris dans la zone épileptogène, chez les cobayes ayant eu une section transversale de la moitié latérale de la moelle. Il en est de même chez ceux dont le nerf sciatique a été coupé; mais chez ces derniers, la peau de la tête, entre l'oreille, l'œil et la ligne médiane, est douée de la propriété épileptogène, à part cependant le rebord de la paupière supérieure. La figure 6 (pl. V), montre qu'il n'en est pas ainsi

Digitized by Google

chez les épileptiques par suite de lésion d'une moitié latérale de la moelle épinière.

4° Au voisinage de la narine et des lèvres, la zone épileptogène s'étend aussi davantage dans l'épilepsie due au sciatique que dans celle due à la moelle : le rebord des lèvres et de la narine restant seul incapable de causer une attaque.

5° Au lieu d'avoir pour limite inférieure de la zone épileptogène le bord du maxillaire, comme les animaux ayant eu la moelle épinière lésée d'un côté, les épileptiques par section du sciatique ont une portion au moins de la zone de peau qui s'étend de ce bord à la ligne médiane, capable de donner lieu à l'attaque.

Ainsi que le montrent ces détails, la zone épileptogène est, en général, plus considérable après la section du nerf sciatique qu'après celle d'une moitié latérale de la moelle épinière. Mais quelques mois après cette dernière lésion, on trouve très-souvent cette zone élargie et entièrement semblable à celle que l'on peut observer presque aussitôt après l'apparition de l'épilepsie, chez les cobayes dont on a coupé le nerf sciatique[1].

Des parties de peau douées de la propriété épileptogène chez les cobayes ayant eu le nerf sciatique coupé des deux côtés. — Après cette double lésion, non-seulement on trouve à la face et au cou, des deux côtés, la zone épileptogène qui existe d'un côté seulement, après la section d'un sciatique, mais encore, à l'exception des oreilles et d'une très-petite partie des lèvres, des narines et de la nuque, cette zone s'étend à la totalité de la tête et du cou sur les côtés, ainsi qu'en avant et en arrière. De plus,

[1] Il importe, en faisant la recherche des parties de peau dont l'irritation peut causer une attaque d'épilepsie, de se mettre à l'abri de la cause d'erreur que voici : lorsque la faculté épileptogène de la peau de la face et du cou existe à un très-haut degré, la plus légère irritation peut provoquer une attaque. Ainsi il suffit quelquefois de souffler légèrement sur ces parties pour que des convulsions aient lieu. De même aussi, le plus léger contact suffit dans quelques cas. Or, si l'on tient l'animal d'une main, pendant qu'on le pince de l'autre, on peut arriver à croire qu'une partie sensible quelconque est capable, lorsqu'on l'irrite, de provoquer une attaque. En effet, l'animal s'agite alors et se frotte la tête ou le cou contre la main qui le tient, et la zone épileptogène se trouve ainsi irritée. C'est cette cause d'erreur qui, pendant assez longtemps, ainsi que je l'ai déjà dit (p. 217), m'a fait croire que l'attaque pouvait être causée par la très-vive douleur que produit une forte irritation du membre abdominal hyperesthétique après la section d'une moitié latérale de la moelle épinière, à la région dorsale. Il faut donc éviter, dans la recherche des parties douées de la faculté épileptogène, toute chance de friction même légère de la peau du cou ou de la face de l'animal contre un objet quelconque (main, table, etc.)

Digitized by Google

presque toute la portion de peau animée par les branches postérieures des dernières paires cervicales et des huit, neuf ou dix premières paires dorsales, possède la faculté épileptogène. Il y a donc, à cet égard aussi, une grande ressemblance entre les cobayes aux deux sciatiques coupés et ceux ayant subi une lésion considérable des deux moitiés latérales de la moelle épinière, au niveau de l'origine d'une des dernières paires dorsales ou des premières lombaires. Je disais, en effet, dans la première partie de ce travail (p. 218, 219), à l'égard des cobayes soumis à cette dernière lésion : « La peau, entre la zone de droite et celle de gauche, qui recouvre les quatres dernières vertèbres cervicales et surtout la portion comprise entre les deux omoplates, a aussi le pouvoir de causer soit des attaques complètes d'épilepsie, soit des accès de convulsions de quelques muscles... Cette zone, intermédiaire aux deux autres, s'étend quelquefois (j'aurais dû dire très-souvent), en arrière jusqu'au voisinage de la cicatrice de la peau, à l'endroit où elle a été incisée et où le canal vertébral a été ouvert pour permettre de couper la moelle. »

J'ai sous les yeux deux cochons d'Inde qui ont eu, d'un côté, la section du nerf sciatique, et de l'autre, celle d'une moitié latérale de la moelle épinière, au niveau de la onzième vertèbre dorsale. La zone épileptogène est la même des deux côtés, et elle s'étend en arrière jusqu'à la huitième ou neuvième vertèbre dorsale.

De ces comparaisons on peut donc conclure que la section du sciatique produit, en général, le même effet que les lésions de la moelle épinière, quant à l'étendue des parties de peau douées de la faculté épileptogène.

Nerfs qui se distribuent à la zone épileptogène. — J'ai dit dans la première partie de ce travail que, chez les cobayes ayant subi la section transversale d'une moitié latérale de la moelle épinière, cette zone reçoit des ramifications de nerfs dont l'un (le trijumeau), diffère beaucoup des autres quant à son origine. Le même fait s'observe après la section du nerf sciatique. Dans ce dernier cas, comme après une lésion de la moelle épinière, ce sont surtout les nerfs sous-orbitaire et auriculotemporal qui, à la face, fournissent des ramifications à la zone épileptogène. Il y a ressemblance aussi dans les deux cas pour les nerfs qui animent cette zone au cou : ces nerfs sont surtout les

Digitized by Google

branches postérieures des deuxième, troisième et quatrième paires cervicales.

Dans le cas de la section des deux nerfs sciatiques, de même que dans celui d'une lésion des deux moitiés latérales de la moelle épinière, les rameaux nerveux qui, en outre des précédents, se distribuent à la zone épileptogène, viennent des branches postérieures des nerfs spinaux (cervicaux et dorsaux).

Conclusion générale de ce paragraphe. — Il ressort des faits très-divers que je viens d'exposer, que la section de l'un ou des deux nerfs sciatiques détermine, comme la section transversale de l'une ou des deux moitiés latérales de la moelle épinière, une série d'effets, immédiats ou plus ou moins tardifs, essentiellement semblables dans les deux cas. La particularité la plus remarquable parmi ces effets se trouve dans la coexistence, dans les mêmes portions de peau, d'une diminution de sensibilité avec la faculté morbide de produire des attaques d'épilepsie sous l'influence d'une irritation.

VIII. — Phénomènes de l'attaque complète d'épilepsie, dans les cas de section du nerf sciatique ou de lésion de la moelle épinière.

A part les mouvements du membre abdominal où le nerf sciatique est coupé, les phénomènes d'une attaque complète chez les cobayes ayant subi cette opération sont absolument identiques à ceux que l'on observe chez ceux dont la moelle épinière a été lésée. Dans les deux cas, l'accès complet débute comme un accès incomplet.

Supposons que la lésion existe à droite ; voici ce qu'on observe : la tête est entraînée latéralement vers le tronc, à droite, le globe oculaire de ce côté est tiré en bas et en arrière, les paupières se ferment, et l'angle des lèvres se rapproche de l'oreille du même côté. A peine ces contractions toniques ont-elles eu lieu, que les muscles du tronc se contractent aussi à droite. Une ou deux secondes après, la tête se renverse convulsivement de façon que le museau regarde à gauche, le côté droit de la face regardant en bas et le côté gauche en haut (le corps de l'animal étant dans la position normale). C'est alors que la perte de connaissance a lieu.

En même temps, les muscles du côté gauche du corps entrent

Digitized by Google

en contraction tonique, le tronc se courbant en arc de ce côté, tandis que le membre postérieur est pris de mouvements très-rapides de flexion et d'extension. Après deux ou trois secondes, rarement plus, la tête et le tronc se redressent, et si l'attaque est violente, tous les muscles du corps, excepté ceux qui sont paralysés, sont pris de secousses convulsives ou de contractions toniques. La mâchoire inférieure est entraînée violemment vers le sternum et la bouche reste très-largement ouverte. Un cri rauque et guttural se fait souvent entendre à ce moment. La langue est rétractée spasmodiquement; les yeux sont convulsivement fermés; les membres antérieurs, fortement étendus, vibrent d'avant en arrière avec une rapidité prodigieuse; la tête se secoue avec violence d'un côté à l'autre; la respiration est souvent arrêtée par un spasme des muscles thoraciques et, quelquefois, il y a évacuation d'urine, des matières fécales ou même de sperme (j'ai observé quatre fois ce dernier fait).

Dans certains cas, l'attaque cesse ou s'interrompt par une détente générale et subite des muscles contractés. La respiration reparaît, haletante et précipitée. D'autres fois, surtout lorsque l'attaque n'a pas été extrêmement violente et que la respiration n'a pas été complétement suspendue, la tête est entraînée à gauche (toujours en supposant que la lésion est à droite) et une nouvelle attaque commence, comme si c'était le côté gauche qui était celui de la lésion.

Le plus souvent, une série d'attaques légères succède à la première attaque immédiatement, comme dans ces derniers cas, ou après 8, 10, 15 secondes, comme dans les premiers cas.

Il n'est pas rare que pendant quelques minutes après la dernière attaque, l'animal soit pris de convulsions toniques ou cloniques d'un certain nombre de muscles, soit au tronc, soit au cou, soit à la tête, soit enfin dans les membres. Le corps alors quelquefois se tourne en vrille ou en arc.

Si lorsque l'attaque première a lieu, l'animal est laissé sur ces membres, il tombe au moment où les convulsions commencent dans le côté du corps opposé à celui de la lésion. C'est à ce moment aussi que la perte de connaissance a lieu.

Lorsque l'on a coupé les deux nerfs sciatiques, ou lorsque la moelle épinière a été considérablement lésée des deux côtés, ou enfin lorsqu'on a coupé le nerf sciatique d'un côté et la moitié

Digitized by Google

latérale de la moelle épinière du côté opposé, les attaques sont plus violentes que chez les animaux n'ayant eu de lésion que d'un côté, soit à la moelle épinière, soit au nerf sciatique.

Après les attaques très-violentes, un état de grande torpeur existe pendant une ou deux minutes. Il n'y a pas de coma, mais l'animal se meut avec répugnance et lenteur. Quelquefois, même, il reste sur le flanc, immobile, sans connaissance, pendant quelques secondes. D'autres fois (mais très-rarement), l'animal court et se précipite contre un obstacle, comme s'il était fou ou au moins aveugle.

La violence des attaques est bien plus grande chez les adultes que chez les jeunes cobayes.

Plus la lésion d'une moitié latérale de la moelle épinière est considérable, plus les attaques sont violentes. Il semble en être de même à l'égard du nombre de fibres lésées du nerf sciatique : la section du tronc de ce nerf ayant produit une épilepsie plus violente que la section du nerf poplité interne.

Sur un cochon d'Inde ayant eu la moitié latérale droite de la moelle coupée en travers, et le sciatique gauche divisé, les attaques étaient absolument identiques quand on irritait la zone épileptogène de droite ou celle de gauche.

Ainsi donc c'est la même affection, soumise aux mêmes lois, qui se produit après la section du nerf sciatique ou celle d'une moitié latérale de la moelle épinière.

IX. — Des changements que la durée de la maladie apporte dans l'intensité des attaques d'épilepsie provoquées artificiellement chez les cobayes.

Dans les deux cas que je compare, les attaques complètes d'épilepsie sont d'abord très-faibles et très-courtes. Peu à peu elles deviennent plus intenses et plus longues. Au bout de quatre à cinq semaines après la première attaque complète, dans le cas de section du nerf sciatique et de deux ou trois mois, dans le cas d'une lésion de la moelle épinière, le maximum de violence et de durée des attaques est à peu près atteint. Je n'ai pas eu, jusqu'ici, de cobayes ayant eu leur première attaque complète depuis un temps assez long après la section du nerf sciatique, pour pouvoir en dire davantage. Mais chez ceux qu'une lésion de la moelle épinière a rendus

Digitized by Google

épileptiques, j'ai eu souvent l'occasion de m'assurer que la maladie reste stationnaire pendant un ou deux ans, puis diminue d'intensité.

La faculté épileptogène de la peau après six, huit ou dix mois diminue; c'est-à-dire qu'il faut irriter la peau avec bien plus de violence pour produire une attaque. Mais il n'en faut pas conclure que les centres nerveux ont une moindre puissance épileptogène. Ils ont, au contraire, cette puissance à un tel degré que des attaques spontanées ont alors lieu plus souvent qu'auparavant. De plus, lorsqu'on réussit à provoquer une attaque, on trouve, en général, qu'elle est aussi violente que quelques mois auparavant.

Je n'ai jamais vu guérir spontanément les cobayes que j'ai rendus épileptiques par une lésion de la moelle épinière [1].

[1] J'ai dit plus haut (*Note*, p. 426), que je n'avais pas encore vu d'attaques spontanées chez les cobayes sur lesquels j'ai coupé récemment le nerf sciatique, mais qu'il n'était pas douteux que j'en verrais bientôt. Depuis que cela a été écrit, deux de ces cobayes ont eu, sous mes yeux, des attaques spontanées. L'époque d'apparition de cette espèce d'attaques, comme de celle des accès provoqués, paraît donc précéder l'époque ordinaire de l'apparition des attaques spontanées ou provoquées après les lésions de la moelle épinière.

(*A suivre.*)

Digitized by Google

X

SUR LA PROLIFÉRATION

DES ÉLÉMENTS CONJONCTIFS DES CANAUX PÉRIVASCULAIRES

DES CENTRES NERVEUX CHEZ LES ENFANTS

Par R. LÉPINE

INTERNE DES HOPITAUX

Dans une communication faite en 1867 à la Société de biologie[1], j'ai insisté sur quelques points de l'anatomie normale des gros canaux périvasculaires du corps strié. Depuis quelques mois je les ai étudiés d'une manière particulière chez les enfants et je puis confirmer l'exactitude de ce que j'avais précédemment avancé. Les gros canaux périvasculaires chez les jeunes sujets sont en effet très-convenables pour bien voir les trabécules de tissu conjonctif qui s'écartent de l'adventice et doublent en quelque sorte la membrane hyaline qui limite extérieurement le canal. A l'état normal, ce tissu conjonctif qui revêt la forme de faisceaux extrêmement délicats n'est pourvu que d'un petit nombre d'éléments cellulaires d'aspect variable, à contour parfois peu distinct, mais dont les noyaux volumineux allongés ou ovalaires un peu granuleux, se colorant assez facilement par le carmin, sont toujours très-apparents et nettement reconnaissables. Ces cellules, comme on sait, sont fréquemment infiltrées de granulations graisseuses chez les enfants ; mais, ce que je désire signaler actuellement, c'est le fait, dans certaines conditions, d'une formation d'éléments nouveaux. Chez plusieurs enfants de trois à six ans, morts dans le service de M. le docteur Barthez (le nombre de mes observations s'élève maintenant à

[1] Note sur la structure des canaux périvasculaires des centres nerveux. *Comptes rendus de la Société de biologie pour* 1867, page 173).

Digitized by Google

plus d'une quinzaine), qui avaient pour la plupart présenté dans les derniers jours de leur vie divers accidents cérébraux, notamment des convulsions avec perte durable de connaissance et dont les méninges étaient extrêmement injectées, j'ai observé que les canaux du corps strié étaient le siége d'une multiplication d'éléments tout à fait semblable à celle qu'il est si fréquent de rencontrer chez le vieillard et qui caractérise l'état désigné généralement sous le nom de périartérite [1]. Ainsi on voyait les trabécules de tissu conjonctif recouverts d'un nombre relativement considérable d'éléments très-petits, arrondis, constitués par un noyau très-réfringent, se colorant très-fortement par le carmin et entouré par un protoplasma peu abondant et difficile à voir; ces éléments étaient le plus souvent disposés par petits groupes de trois à quatre et adhéraient intimement aux trabécules.

C'étaient les gros canaux qui présentaient cette altération; on ne la retrouvait plus autour des petits vaisseaux. Il est donc possible qu'elle fût sous la dépendance d'un état phlegmasique *très-léger* des méninges. On sait que, dans la méningite tuberculeuse, on constate une accumulation en traînées d'éléments cellulaires dans les canaux périvasculaires jusqu'à une certaine distance des granulations. Cet état a été signalé notamment par M. Charlton Bastian [2], par M. Cornil et [3] par M. Hayem [4], et nous l'avons nous-même constaté bien des fois; seulement dans ces cas, les éléments sont beaucoup plus volumineux que ceux que nous avons signalés précédemment. Ce sont des cellules très-distinctes de $0^{mm},015$ jusqu'à $0^{mm},030$, renfermant un ou deux noyaux.

Dans deux cas où une seule convulsion de près de vingt-quatre heures de durée amena la mort des enfants, les canaux étaient à l'état normal, bien que la congestion de l'encéphale fût énorme. Il semble donc qu'il faut plus de vingt-quatre heures pour que la prolifération ait lieu. Dans les congestions *passives* de l'encéphale, j'ai aussi constaté fréquemment qu'il n'y a pas de néoformation d'éléments.

[1] Voyez dans ce recueil : Charcot et Bouchard, Pathogénie de l'hémorrhagie cérébrale, tome I, page 118, 1868.

[2] *Edinburgh Medical Journal*, april 1867. Analyse in *Gaz. méd.* de Paris, mai 1867.

[3] *Archives de physiologie*, tome I, page 98; 1868.

[4] Hayem, Etudes sur les diverses formes d'encéphalite. Paris, 1868.

Digitized by Google

Pour les canaux de la moelle, mes recherches n'ont pas été très-multipliées. Chez un enfant qui succomba après avoir présenté pendant quelques jours une contracture bornée aux extrémités inférieures, j'ai trouvé dans les canaux périvasculaires du renflement lombaire de la moelle une prolifération des plus nettes ; il n'existait rien de semblable au niveau du renflement cervical et dans les canaux du corps strié. La substance nerveuse de la moelle était à l'état normal.

Je crois donc qu'il y a lieu de tenir compte plus qu'on ne fait habituellement de l'état des canaux périvasculaires. Dans sa remarquable thèse sur l'encéphalite, mon ami M. Hayem a insisté à diverses reprises sur la participation de l'adventice et de la gaîne à la formation d'éléments cellulaires nouveaux. Les faits que j'apporte actuellement ont une signification un peu plus étendue, puisqu'ils montrent une prolifération du tissu conjonctif périvasculaire dans des conditions qui ne sont pas l'encéphalite. J'ai examiné en effet le tissu nerveux avoisinant et je l'ai toujours trouvé sain. Il faut encore remarquer que, dans les cas de M. Hayem, les éléments contenus dans les canaux périvasculaires étaient différents de ceux que j'ai observés. Ils étaient beaucoup plus volumineux, nettement cellulaires, ressemblant plutôt à ceux que l'on observe dans les cas de méningite tuberculeuse.

Digitized by Google

RECUEIL DE FAITS

I

EXPÉRIENCES DÉMONTRANT QUE LES POILS PEUVENT PASSER RAPIDEMENT DU NOIR AU BLANC, CHEZ L'HOMME

Par M. BROWN-SÉQUARD

C'est encore une question de savoir si les cheveux et la barbe peuvent, ainsi que beaucoup de faits semblent pourtant le montrer, changer de couleur très-rapidement. On a même affirmé que le passage du noir au blanc a eu lieu, pour une partie plus ou moins considérable de la chevelure ou de la barbe, d'une manière presque soudaine.

Je ne veux pas discuter la question de savoir quelle foi on peut attacher à ces assertions, qui, pour la plupart, viennent de personnes n'ayant aucune autorité scientifique[1]. Je me propose seulement de rapporter quelques expériences qui ne laissent aucun doute à l'égard de la possibilité d'un changement très-rapide dans la couleur des poils de la barbe humaine.

Au mois d'août 1862, je commençai à observer l'apparition de quelques poils blancs dans la partie antérieure de ma barbe au milieu des deux joues. La partie postérieure était déjà, depuis plusieurs années, parsemée de poils blancs, mais, jusqu'à l'époque que je viens de désigner, il n'en avait pas été ainsi de la moitié antérieure de la barbe couvrant les joues. En me réveillant, un matin, je trouvai quelques poils blancs dans cette partie antérieure où je n'en avais pas vu jusqu'alors. J'eus alors l'idée d'extirper tous ces derniers poils (qui n'étaient qu'au nombre de cinq d'un côté et sept de l'autre), et de m'assurer si d'autres semblables se montreraient bientôt. Je n'eus pas longtemps à attendre : au milieu des poils noirs ou brun foncé dans toute leur longueur, et de quelques autres blancs seulement au voisinage de leur racine, sur cette partie de mes joues, je trouvai, deux jours après celui de l'arrachement, trois poils blancs dans toute leur longueur, à droite et deux à gauche.

Le résultat de l'expérience n'était pas douteux : cependant pour être encore

[1] Je renverrai ceux qui voudraient connaître l'état de la science, à ce sujet, au savant travail de mon ami Charcot, publié, en 1861, dans la *Gazette hebdomadaire de médecine*, etc., vol. VIII, p. 445.

Digitized by Google

plus sûr, que j'avais bien observé, je répétai l'expérience à plusieurs reprises pendant cinq ou six semaines, et, après chaque extirpation, j'eus l'occasion, après un nombre de jours variant de deux à cinq, de voir des poils noirs devenus blancs dans toute leur longueur. J'ai à peine besoin de dire qu'en même temps, nombre de poils commençaient à blanchir au voisinage de leur racine.

J'étais alors dans mon état ordinaire de santé et je n'étais sous l'influence d'aucune cause morale extraordinaire. Ainsi, sans cause appréciable autre que celle qui, à un certain âge, fait blanchir la barbe, il y a eu, chez moi, un changement de couleur très-rapide, du noir au blanc, pour un nombre assez considérable de poils. Autant que j'ai pu le constater, ce changement s'est fait, dans tous les cas, pendant la nuit. Je n'ai pas fait l'examen microscopique des poils blanchis.

Ces expériences mettent hors de doute la possibilité d'une transformation très-rapide (probablement en moins d'une nuit), de poils noirs en poils blancs.

II

SUR UN CAS DE LIPOME DE LA PIE-MÈRE CÉRÉBRALE

Par M. J. PARROT

Marie F., âgée de 2 ans et 8 mois, est entrée dans le service chirurgical de M. Gueniot, à l'hospice des Enfants assistés, le 11 février 1869, et y a succombé le 16. — Durant son séjour dans la salle, on a constaté une adénite cervicale postérieure, et sur la face, de nombreuses marques d'eczéma et d'impétigo, avec dénudation partielle du derme.

Aucun trouble cérébral n'a été observé; les mouvements et la sensibilité n'ont présenté rien d'anormal [1].

L'autopsie est faite le 18.

Les ganglions du cou sont volumineux, et convertis pour la plupart en une matière caséeuse jaunâtre, ramollie sur un grand nombre de points. — Ceux de la trachée sont altérés de même, à cette différence près, qu'au lieu de se liquéfier, ils tendent à l'infiltration calcaire. A la racine du poumon droit, on en trouve deux, dont le centre contient une matière plâtreuse. Les deux lobes supérieurs sont sains; le troisième présente, surtout en arrière, des noyaux de bronchopneumonie. Il en est de même du lobe inférieur du poumon gauche, dont les ganglions bronchiques ne paraissent pas altérés. D'ailleurs, dans toute leur étendue, les deux organes sont atteints tout à la fois emphysème (alvéolaire et interlobulaire) et œdème. Sous la plèvre qui tapisse la troisième côte, on voit une petite masse tuberculeuse

[1] Je dois ces détails cliniques à l'obligeance de M. Longuet, interne de M. Gueniot.

Digitized by Google

de la grosseur d'une tête d'épingle, grise à la périphérie et jaune au centre.

Le larynx est couvert de plaques diphthéritiques.

L'intestin n'est altéré que dans sa région rectale; là on voit à 3 centimètres environ au-dessus de l'anus, une ulcération qui occupe les deux tiers de son pourtour, au niveau du bord adhérent.— Elle a 0m,05 de long sur 0m,025 de large, est très-irrégulière, a des bords taillés à pic et ne paraît pas dépasser la muqueuse; son fond est grisâtre et comme nacré. Dans la partie correspondante du mésentère, existe une masse bosselée, grosse comme un petit œuf de poule, et constituée par des ganglions altérés comme ceux du cou et de la trachée. Il y a deux autres glandes dégénérées, près de la tête du pancréas.

La pie-mère, infiltrée de sérosité, surtout à la partie antérieure des hémisphères, où les veines sont très-congestionnées, est aisément séparée de la surface des circonvolutions.

La face supérieure du corps calleux est recouverte dans toute son étendue, par une tumeur qui se moule exactement sur lui, lui forme une sorte de revêtement qui contourne en arrière son bourrelet, et se termine en avant par un bord effilé. Convexe en haut, elle est séparée de la circonvolution de l'ourlet par une membrane vasculaire, lui adhérant d'une manière intime, et très. analogue à la pie-mère, avec laquelle elle se continue, au niveau de la circonvolution. D'avant en arrière, elle a 0m,033, — 0m,015 transversalement, et 0m,008 là où elle est le plus épaisse. — Sa coupe est lisse, luisante, d'une couleur uniformément jaunâtre, rappelant celle du tissu adipeux. Bien que douée d'une certaine résistance, elle se laisse aisément pénétrer par la pointe du scalpel. Sur une coupe perpendiculaire à son grand diamètre, on voit que ses bords latéraux sont beaucoup moins épais que sa région centrale.

Dans toute son étendue, elle est enveloppée par une membrane qui présente des particularités différentes, suivant la région que l'on considère. — Épaisse, résistante et nacrée à sa face inférieure, surtout à la partie moyenne, où son aspect rappelle celui de la dure-mère, elle est au contraire très-ténue sur ses bords et à sa face supérieure; et en ces points, des vaisseaux beaucoup plus nombreux lui donnent une certaine ressemblance avec la pie-mère. Elle est intimement liée au corps calleux par une expansion lamelliforme qui le pénètre dans toute sa longueur, en envoyant dans diverses directions de nombreux tractus, pour la plupart vasculaires. Malgré ces adhérences, par la dissection on la sépare aisément de la substance nerveuse.

De la partie postérieure de la tumeur partent deux prolongements fermes, résistants et d'une couleur jaune gris. L'un a 0m,015 de long, l'autre, plus court, en a 0m,06 ou 0m,07.— Chacun d'eux porte à son extrémité libre une petite masse ovoïde qui y est appendue à la manière d'un gland. Celle de droite a le volume d'un noyau de cerise, et la gauche, celui d'une petite noisette. Elles présentent les plus grandes analogies de consistance et de coloration, avec la tumeur du corps calleux, à cela près que la moins volumineuse est plus molle et plus friable. Il semble qu'elles se soient développées dans les mailles de la toile choroïdienne, et affectent des rapports intimes avec les veines de Galien.

Digitized by Google

L'examen détaillé de l'encéphale n'y fait découvrir aucune particularité notable, si ce n'est une très-légère diminution dans la consistance du corps calleux, là où il se trouve en rapport avec la partie la plus épaisse de la tumeur, c'est-à-dire vers sa région moyenne.

Un fragment de celle-ci, plongé dans l'eau, surnage franchement, même lorsqu'on le détache de la portion où l'enveloppe fibreuse a la plus grande épaisseur. Il graisse tous les objets avec lesquels on le met en contact, et s'il reste quelque temps exposé à l'air, sa substance devient transparente à la surface.

Voici le résultat d'une analyse faite par M. Dusart :

Poids d'un fragment de tumeur.		0gr,43
—	— graisse.	0gr,42
—	— résidu.	0gr,01
—	— graisse p. 100.. . .	97gr,67

Bien que le résidu ait subi plusieurs lavages par l'éther, son examen microscopique fait voir qu'il retient encore une certaine quantité de graisse, et l'on peut affirmer que le chiffre 97,67 est un peu trop faible.

Étudié sur des coupes fraîches, ou après macération dans l'alcool et lavages successifs dans l'éther, avec ou sans addition d'acide acétique, le tissu anormal se montre essentiellement constitué par de la graisse, comme le faisait prévoir le résultat de l'analyse précédente. La matière grasse apparaît sous forme de grosses cellules ovalaires ou sphériques, fortement réfringentes, obscures à la périphérie et au niveau de leurs points de contact, transparentes à leur partie centrale et couvrant complétement le champ du microscope, quand la coupe n'a pas atteint les limites de la tumeur. Autour de quelques-unes, on distingue un polygone de fibres conjonctives qui les circonscrit. Çà et là, on aperçoit de petits amas rayonnants de cristaux aciculaires incolores ou légèrement jaunes, d'acide margarique.

On ne peut avoir une idée précise de la charpente de la tumeur, qu'après en avoir fait macérer une fine tranche dans de l'éther. Alors on voit un grand nombre d'alvéoles vides, de forme polyédrique, à parois minces, constitués par du tissu conjonctif fibrillaire parsemé de rares noyaux qui apparaissent seulement après l'action de l'acide acétique. C'est dans ces alvéoles que sont contenues les cellules graisseuses. — L'enveloppe est formée par des vaisseaux et du tissu conjonctif qui prend une épaisseur considérable à la face inférieure de la tumeur.

Sur un grand nombre de points, elle émet des faisceaux volumineux de fibres conjonctives qui se subdivisent, et dont les ramifications affectent avec les parois alvéolaires les relations les plus intimes.

L'examen du chevelu, qui pend comme une frange à l'extrémité de la lamelle que nous y avons signalée, et qui pénètre dans le corps calleux, ne montre de prime abord que des faisceaux plus ou moins volumineux de fibres connectives ondulées, ramifiés comme des vaisseaux et à contour très-net. Quand on les suit sur une certaine longueur, on voit qu'ils subissent des modifications importantes, des troncs vers la périphérie. Sur quelques ra-

Digitized by Google

meaux, il y a des noyaux allongés dans le sens de la longueur, et, au centre, des hématies; puis les branches les plus fines prennent très-nettement toutes les apparences de ramifications vasculaires. Si, par l'action de l'acide acétique, on a fait disparaître les fibres onduleuses, il ne reste plus, sous les yeux, que de véritables squelettes de vaisseaux. Un grand nombre de noyaux apparaissent alors, entourés de granulations graisseuses, ou convertis eux-mêmes en graisse. D'ailleurs cette stéatose des éléments nucléaires est visible sur plusieurs points, même avant l'action du réactif.

Les bandelettes et le corps ovalaire que chacune d'elles porte à son extrémité ont la même constitution que la tumeur. Circonscrits par une enveloppe lisse et résistante de tissu fibreux, ils sont formés par des alvéoles de tissu connectif, dépendant de cette enveloppe et remplis de cellules graisseuses. — La substance cérébrale, examinée sur un grand nombre de régions, paraît intacte; on n'y trouve d'anormal que quelques corps granuleux, au voisinage de la tumeur, notamment sur certains points du corps calleux, où ils forment des groupes assez compactes.

Les cellules hépatiques sont pour la plupart infiltrées de graisse, et celles qui contiennent les gouttelettes d'huile les plus volumineuses se voient à la périphérie des lobules et à leur centre.

Les détails qui précèdent ne laissent pas hésiter sur la nature de cette tumeur et de ses appendices. Il s'agit là manifestement d'un lipome ayant la plus grande analogie avec ceux que l'on observe dans le tissu cellulaire sous-cutané, et présentant cette particularité que l'élément graisseux proprement dit y entre pour une porportion considérable, d'où probablement sa consistance toute particulière, et comparable jusqu'à un certain point à celle du beurre figé.

Le tissu conjonctif qui lui sert de charpente, peu abondant dans les parties centrales, s'est en quelque sorte accumulé sur les régions inférieures de sa périphérie, où il paraît s'être developpé, du moins, pour une part considérable, aux dépens des vaisseaux, comme semblent le prouver les détails dans lesquels nous sommes entrés sur la transformation de leurs parois.

Telle est, à notre avis, la nature de ce néoplasme.

Il est peut-être moins aisé de déterminer son siége précis. Toutefois, sa présence entre la circonvolution de l'ourlet et le corps calleux, la netteté des lignes de démarcation qui le séparent de ces parties, nous autorisent à affirmer qu'il s'est développé en dehors du tissu nerveux proprement dit.

L'arachnoïde, pour la tumeur la plus volumineuse, la toile choroïdienne pour ses appendices ovalaires, paraissent donc avoir subi ce dépôt de matière graisseuse. Comment cela s'est-il fait? Nous n'osons à cet égard rien affirmer, bien que, suivant toute probabilité, les éléments plasmatiques de la pie-mère aient été primitivement envahis par la graisse. Mais là ne s'est pas borné le travail pathologique; il y a eu une hypergénèse du tissu connectif de la méninge, surtout entre la tumeur et le corps calleux. Enfin, la présence d'une véritable aponévrose en ce lieu, et d'un autre côté, la faible proportion de l'élément connectif, avec prédominance des vaisseaux sur la surface opposée,

Digitized by Google

portent à croire que, dans ce dernier siége, s'est accompli le travail d'accroissement du lipome.

On sait qu'à l'état normal, on ne trouve pas de graisse libre dans la substance de l'encéphale, non plus que dans ses membranes d'enveloppe ; il est donc très-intéressant, au point de vue de la théorie générale des tumeurs, de constater dans la pie-mère, l'existence d'un amas graisseux produit véritablement hors de lieu, s'y étant développé de toutes pièces, sans germe physiologique, et par le fait d'un travail véritablement morbide. Mais comme le siége seul est anormal, comme la tumeur est constituée par un tissu qui existe normalement en un grand nombre de régions, nous devons la ranger dans la classe des *homœoplasmes hétérotopiques*.

Existe-t-il des relations pathologiques entre cette production méningée et les lésions de nature scrofuleuse constatées chez le sujet? Nous l'ignorons, bien que, dans un grand nombre de cas, le développement exagéré du tissu cellulo-adipeux puisse être considéré, comme une manifestation de la diathèse strumeuse.

En terminant, il me reste à signaler une particularité bien digne d'attention : c'est l'absence, durant la vie, de tout phénomène pouvant faire supposer l'existence d'une tumeur encéphalique, et cela malgré le volume considérable de celle qu'a fait découvrir l'autopsie. Son innocuité doit-elle être rapportée à son siége et à une tolérance particulière du corps calleux qui se trouvait plus immédiatement en rapport avec elle, ou bien faut-il la mettre sur le compte de sa nature et de son mode de développement ?

C'est cette dernière hypothèse qui me semble devoir être acceptée, car la graisse est un corps essentiellement physiologique, dépourvu de toute propriété irritante, puisqu'il est toléré par les organes les plus impressionnables. On comprend donc jusqu'à un certain point qu'elle n'ait pas agi par son contact sur les parties nerveuses du voisinage ; mais ce qui, avant toute chose, me semble avoir masqué son développement, c'est la lenteur avec laquelle il s'est accompli; la graisse se déposant, en quelque sorte, molécule à molécule, et habituant ainsi à sa présence, et sans les irriter, les parties voisines, d'ordinaire si promptes à réagir.

[1] Dans une autre publication sur un Cas d'hydatide du cerveau, *Arch. de physiologie*, 1868, p. 450), nous avons déjà mis en relief la tolérance très-remarquable dont fait preuve, dans certains cas, la substance nerveuse de l'encéphale.

Digitized by Google

ANALYSES

Experimentelle Untersuchungen über die Uebertragbarkeit der Tuberculose auf Thiere, J. Cohnheim et B. Fraenkel. (*Virchow's Arch.*, XLV, 216-231, et *Centralbl.*, n° 5, 1867.)

Recherches expérimentales sur la transmissibilité de la tuberculose aux animaux.

Les auteurs ont cherché à produire la tuberculose chez les animaux à l'aide d'inoculations, et ils sont arrivés à des résultats bien différents de ceux obtenus par M. Villemin. Leurs expériences sont la confirmation de celles de Sanderson et Fox; elles apportent, cependant, de nouveaux documents à cette question encore à l'étude. Les animaux choisis de préférence sont des cochons d'Inde, parce que ceux-ci ne présentent pas comme les lapins des productions parasitaires du foie et des poumons, que l'on peut confondre avec des tubercules, et que de plus, ils supportent mieux que les autres animaux les lésions abdominales.

Les substances employées ont été déposées dans le péritoine par une ouverture faite à la paroi abdominale et fermée ensuite à l'aide d'une suture. La plupart des animaux opérés sont morts de péritonite, ceux qui survécurent à l'opération ont seuls servi aux recherches ultérieures.

On inocula d'abord de cette manière de petits fragments de poumon contenant des tubercules miliaires et provenant de l'autopsie d'un homme mort de tuberculisation généralisée. Le seul animal qui supporta cette opération mourut trente-trois jours après l'inoculation et présenta à l'autopsie une éruption très-confluente de petits tubercules dans le péritoine, le foie, la rate, la plèvre, les poumons, etc. On obtint plusieurs fois le même résultat positif, en employant pour les inoculations tantôt des nodules tuberculeux, tantôt des masses caséeuses. La tuberculose, ainsi produite, offrit à l'autopsie des caractères identiques à ceux de la tuberculose de l'homme; on trouva des tubercules miliaires jusque dans la choroïde. Les auteurs ne se sont prononcés sur la nature tuberculeuse des produits morbides qu'après avoir constaté à l'œil nu la présence de petites tumeurs dures, bien circonscrites, et au microscope des petits amas de cellules arrondies renfermant à leur centre une masse foncée granuleuse, opaque, connue sous le nom de détritus,

La tuberculose ainsi développée n'était certainement pas accidentelle; car les auteurs n'ont jamais trouvé jusqu'ici de tuberculose spontanée chez les cochons d'Inde berlinois; et les animanx inoculés qui, quelques jours après l'opération, mouraient de péritonite, de même que ceux non opérés qui pen-

Digitized by Google

dant des semaines et des mois vivaient dans les mêmes conditions que les autres, étaient tous exempts de tubercules.

Les auteurs n'admettent pas que la tuberculose par inoculation puisse être le résultat d'un virus spécifique. Ils ont pu, en effet, produire une tuberculose miliaire en inoculant aux mêmes animaux et de la même manière des fragments de cancers, de condylomes, de sarcomes et enfin aussi des parcelles d'organes non lésées pris sur des cadavres aussi frais que possible. Toutes les fois que les animaux en expérience vivaient deux, trois ou plusieurs mois après l'opération, on constatait à l'autopsie une tuberculose généralisée. De plus, des substances tout à fait hétérogènes telles que des boulettes de papier à filtre, de charpie, des fragments de gutta-percha, de caoutchouc brut ou vulcanisé ont déterminé aussi le même résultat.

Chez les animaux qui survécurent dans tous ces cas, il se produisit une péritonite enkystée formant un foyer sensible à la palpation et d'une grosseur variant depuis celle d'une noisette à celle d'une pomme. Cette tumeur aurait, d'après les auteurs, une certaine importance dans la tuberculose, à cause de sa constance presque absolue. La paroi du kyste était organisée, très-vasculaire et d'une épaisseur de 1^{mm}. Elle formait une cavité dans laquelle on retrouvait au milieu d'un liquide plus ou moins consistant le corps étranger déposé dans la cavité abdominale; dans le cas où l'on avait mis dans la péritoine des fragments de tissu, on trouvait une matière blanche, peu fluide analogue à celle que l'on rencontre dans les accès chroniques sous-cutanés chez quelques lapins.

Une masse semblable formait le contenu principal du kyste dans les cas où il existait un corps étranger. Elle avait tantôt la consistance du miel, le plus souvent celle de la bouillie athéromateuse; dans des cas exceptionnels, la poche était remplie par un fluide crémeux d'une mauvaise odeur.

Au microscope, cette sorte de bouilie renfermait des corpuscules très-réfringents animés d'un mouvement moléculaire très-actif et un très-grand nombre de petits éléments du volume des leucocytes, mais plus anguleux et plus aplatis que ceux-ci et remplis de granules foncés très-réfringents. Ces éléments avaient les caractères des cellules de pus mortes et altérées; on ne les rencontrait au plus tôt que treize jours après l'inoculation.

Voici comment les auteurs ont cherché à établir expérimentalement l'action de ces éléments morts dans la production de la tuberculose.

Après avoir recueilli le liquide d'un des kystes, ils le mélangèrent aussi bien que possible avec une solution salée à 1/2 °/₀, et après avoir passé le tout à travers un linge fin, ils obtinrent une sorte de liquide laiteux, très-fluide, complétement privé de flocons; dix à douze c. c. de ce liquide furent injectés dans la veine jugulaire de deux cochons d'Inde. L'un des animaux mourut le dix-neuvième jour après l'injection, le second au bout de soixante-dix jours seulement, et tous deux offrirent à l'autopsie une tuberculose miliaire généralisée. Toutefois, cette tuberculisation était différente par son siége de celle qui succédait à l'inoculation. Tandis que, dans ces derniers cas, les parois du kyste, le péritoine étaient les points d'élection des tubercules, dans les deux cas d'injection, le péritoine fut trouvé intact, la tuberculose avait son siége princi-

Digitized by Google

pal dans les poumons et le foie ; la rate ne présentait que quelques tubercules disséminés.

Toutefois de tels résultats obtenus chez des cochons d'Inde n'étaient pas complétement significatifs, car de simples injections produisent chez ces animaux, comme les auteurs ont pu s'en convaincre par des recherches ultérieures, des abcès du cou et de la région sternale qui sont le point de départ d'une tuberculose miliaire. En faisant alors des expériences semblables sur des chiens, ils produisirent chez ces derniers animaux une tuberculose miliaire étendue aux poumons, au foie, à la rate et aux reins. D'après ces recherches, MM. Cohnheim et Fraenkel croient pouvoir conclure que la tuberculose a pour origine le passage du pus mort et enkysté dans le torrent circulatoire.

En comparant à ces faits expérimentaux les phénomènes qui se passent dans la tuberculose de l'homme, les auteurs n'hésitent pas à identifier les produits caséeux que l'on rencontre chez l'homme aux abcès enkystés des lapins et des cochons d'Inde. Toutefois ils ne se prononcent nullement touchant la question de la tuberculose spontanée, de semblables recherches ne pouvant élucider que la tuberculose inoculée ou mieux « traumatique. »

Ils terminent leur travail en faisant remarquer que le terme le plus court pour la production de la tuberculose a été de dix-neuf jours pour les injections par la jugulaire, et de trente-trois jours pour les inoculations dans le péritoine.

PARIS. — IMPR. SIMON RAÇON ET COMP., RUE D'ERFURTH, 1.

Digitized by Google

ARCHIVES

DE

PHYSIOLOGIE

NORMALE ET PATHOLOGIQUE

MÉMOIRES ORIGINAUX

I

RECHERCHES MICROSCOPIQUES SUR L'ÉPITHÉLIUM ET SUR LES VAISSEAUX LYMPHATIQUES CAPILLAIRES

Par le Docteur ROBINSKI

(PLANCHE XII)

Depuis quelques années, on a introduit des améliorations très-importantes dans les procédés de recherche microscopique. Parmi les nouvelles méthodes d'investigation employées en histologie, une des plus utiles consiste dans l'emploi de liquides colorants agissant par imbibition. Nous ne voulons pas examiner la valeur relative de tous ces moyens, nous ne voulons nous occuper que de l'usage de plus en plus répandu de la solution de nitrate d'argent.

« Tous les histologistes, dit M. Ranvier[1], savent que, grâce à

[1] *Archives de physiologie normale et pathologique*, vol. I, 1868, p. 666.

Digitized by Google

cette méthode, nous avons aujourd'hui des notions très-précieuses sur la structure des épithéliums, du tissu conjonctif, des lymphatiques et des vaisseaux sanguins. » Et tout le monde comprendra mieux encore l'importance des recherches faites à l'aide du nitrate d'argent, lorsque nous dirons qu'elles ont complétement modifié les idées qui régnaient jusqu'à présent sur les vaisseaux lymphatiques et sanguins, et qu'elles ont montré le peu de fondement d'une classification des vaisseaux considérée comme irréprochable pendant de longues années ; en un mot, elles ont renversé la distinction que l'on avait établie entre les vaisseaux lymphatiques capillaires et les lymphatiques qui, plus considérables, sont pourvus d'un épithélium.

Nous laisserons de côté pour le moment ce qui concerne les vaisseaux sanguins, nous proposant de traiter de ce sujet dans un autre travail. Nous voulons nous borner, dans cette note, à l'examen de la question relative aux vaisseaux lymphatiques. Des recherches nombreuses faites dans cette voie nous permettent de soumettre à une critique sérieuse les faits nouveaux que les études faites à l'aide du nitrate d'argent ont introduits dans la science.

Tout d'abord je me vois forcé de dire quelques mots de la composition de la solution qui doit être employée dans ces recherches. Je dois surtout insister sur un point, à savoir la nécessité d'employer des solutions très-faibles. J'ai trouvé que les solutions les meilleures sont les suivantes : N° 1, 1 nitrate d'argent pour 500 d'eau; ou n° 2, 1 pour 800; ou même n° 3, 1 pour 1,000. D'une part, de pareilles solutions suffisent pour atteindre le but que l'on se propose; d'autre part, elles empêchent de nombreuses erreurs semblables à celles qui ont été commises dans ces études, erreurs dont nous serons obligé de faire mention plus tard. Il me semble que tout le monde doit reconnaître que plus la solution est forte, par exemple 1 pour 200, 1 pour 100 et même 1 pour 50, comme quelques auteurs l'indiquent, plus facilement il se produira un dépôt provenant de cette solution de nitrate d'argent : les tissus sous l'influence du réactif deviennent plus foncés, plus noirâtres ; les détails de la préparation se présentent nécessairement d'une façon moins distincte, et par conséquent, l'erreur sera plus facile et même quelquefois presque inévitable.

Digitized by Google

Un autre point non moins important, pouvant conduire à l'erreur, quand on ne prend pas la précaution de l'éviter, c'est de ne laisser la pièce que l'on prépare plonger dans ladite solution qu'un temps très-court (30 secondes suffisent); après quoi la pièce sera lavée à l'eau pure. Ou bien, dans des circonstances favorables, on ajoute de la solution à la pièce préparée au moment où on la soumet à l'examen microscopique. L'action prolongée du nitrate, comme tout le monde le comprendra, rend la coloration plus foncée, ce qui fait que la préparation se noircit et que les erreurs dues au procédé deviennent plus faciles.

I

Étudions d'abord l'action du réactif *sur l'épithélium* et cherchons à apprécier les diverses opinions émises sur la valeur de ce procédé. Sous l'influence du nitrate, les lignes de démarcation des cellules d'épithélium deviennent plus foncées ; elles deviennent beaucoup plus visibles, plus marquées et les préparations ainsi faites sont très-favorables pour rendre évidents les épithéliums, comme mes nombreuses expériences peuvent le démontrer (voy. fig. 2). M. Hartmann, dans son travail (*über den Gebrauch der durch Höllensteinlösung, etc.*) conclut que le nitrate d'argent ne doit pas être employé dans les recherches microscopiques, pas même pour mettre en évidence l'épithélium, car il a observé qu'aussitôt qu'on verse ladite solution sur une plaque de verre, il se forme des figures tout à fait analogues à celles que produit l'épithélium. Il a trouvé, en couvrant le verre d'une légère couche de collodion ou de gomme arabique, qu'on voit aussi sous l'influence du nitrate se former des réseaux offrant des apparences qui rappellent l'épithélium normal. Ce sont, comme le démontre M. Hartmann, des produits accidentels qui se forment là même où il n'existe point d'épithélium, par exemple sur une plaque de verre parfaitement propre; et parce qu'ils induisent ou peuvent induire en erreur, il propose de rejeter complétement l'emploi de nitrate d'argent dans les études microscopiques. J'ai d'abord partagé cette opinion, surtout lorsque j'ai vu souvent sur une plaque de verre propre se former des réseaux analogues à l'épithélium ; mais des études approfon-

Digitized by Google

dies m'ont permis de reconnaître qu'il s'agissait là de productions accidentelles. Le microscope est généralement posé sur une table aussi solide que possible pour éviter des mouvements : malgré ces précautions, l'instrument éprouve de légères trépidations, quoiqu'elles soient peu appréciables. Si donc sous le microscope les sels des solutions forment un sédiment, — et il en est ainsi surtout de la solution de nitrate d'argent, qui se décompose si facilement sous l'influence de la lumière, — on remarque que ce dépôt ne se fait point d'une façon uniformément étalée, mais bien de telle sorte, qu'il forme des petites lignes entrelacées, ayant l'apparence des lignes de séparation des cellules d'épithélium. Quand l'aspect et la forme de ces lignes sont moins réguliers et moins déterminés, il est assez facile de reconnaître qu'on n'a affaire qu'à une production artificielle, accidentelle. Il est très-probable que M. Hartmann, lorsqu'il concluait à l'abandon de l'emploi du nitrate d'argent dans les recherches microscopiques, s'appuyait sur des faits du genre de ceux que nous venons d'indiquer. On ne peut guère se refuser à admettre que M. Hartmann avait raison jusqu'à un certain point, dans sa défiance à l'égard du procédé en question ; mais il allait évidemment trop loin. En employant la solution de nitrate d'argent avec les précautions que j'ai indiquées, je me suis convaincu que, lorsqu'il y a un épithélium en contact avec cette solution, il y a réellement autre chose que ces réseaux accidentels ; les lignes de séparation des cellules épithéliales sont plus colorées et plus nettes ; elles offrent un autre aspect, tout à fait caractéristique. Je suis ainsi arrivé à admettre — quoique je sache que mon illustre maître, le professeur Reichert, ne soit pas de la même opinion que moi, — que le nitrate d'argent est très-utile, quand il s'agit de démontrer l'existence et les caractères morphologiques des épithéliums ; et certes il ne doit manquer dans le laboratoire d'aucun histologiste. Je suis arrivé à cette conviction déjà en 1865, époque à laquelle je me suis spécialement occupé de ces recherches ; depuis lors, je ne les perds pas de vue, je les ai reprises plusieurs fois et je me suis de plus en plus affermi dans ma manière de voir. Il est évident que ces recherches faites par une main peu expérimentée et avec peu de précaution, peuvent conduire à des résultats inexacts; mais ce n'est pas parce que

Digitized by Google

la méthode est fautive, et il ne suit pas de là qu'il faille rejeter complétement ce moyen, comme le proposait M. Hartmann. Puisque les moyens que nous connaissons et que nous employons avec profit dans le recherches microscopiques sont encore bien peu nombreux, pourquoi rejeter un moyen comme le nitrate d'argent, si utile à la science? L'année dernière, à Berlin, où M. le professeur Hartmann avait été appelé, j'eus l'occasion de lui présenter des préparations et d'étudier de nouveau avec lui cette question, et il m'a définitivement autorisé à publier qu'il était prêt à abandonner sa première idée et qu'il est d'accord avec moi sur les résultats heureux de l'emploi du nitrate dans les recherches relatives à l'épithélium.

Après ce que nous venons de dire, en nous appuyant sur l'autorité de quelques savants, comme M. le professeur Hoyer[1] et sur l'adhésion même de M. Hartmann, le plus opiniâtre adversaire de l'emploi du nitrate d'argent, nous pouvons espérer que cette question ne donnera plus lieu à aucune contestation à l'avenir. Pour se convaincre de la possibilité de démontrer l'existence de l'épithélium, je conseille de prendre de petites parcelles de cornée ou d'une autre membrane pourvue d'épithélium et assez transparente sous le microscope. Que l'on examine plusieurs fois avec attention, d'une part l'épithélium, et d'autre part les réseaux artificiels produits par le nitrate d'argent sur ces mêmes préparations, réseaux qui se présentent la plupart du temps sous la forme de mailles irrégulières; alors on pourra se convaincre de la grande différence qui existe entre l'épithélium et ces réseaux, et l'on se demandera comment quelques micrographes ont pu être induits en erreur par les formes accidentelles de ces préparations. Or, il faut avouer qu'il en a été ainsi, et l'on peut en citer des exemples. Tels sont principalement les dessins de M. Œdmannsson (*Virchow's Archiv*, vol. XXVIII).

Sous l'action du nitrate d'argent, nous voyons d'abord se colorer les lignes de démarcation des cellules épithéliales. Peu à peu la coloration se propage lentement de la circonférence vers le centre des cellules, jusqu'à ce que celles-ci deviennent plus ou moins foncées dans leur totalité (voy. fig. 2). Ces lignes

[1] Ein Beitrag zur Histologie bindegewebiger Gebilde, in *Archiv* de MM. Reichert et Dubois-Reymond, 1865, p. 205.

Digitized by Google

de démarcation des cellules restent plus saillantes et plus visibles sur le fond noirâtre, excepté lorsque l'on fait usage d'une solution trop forte ou bien quand l'action du réactif est trop prolongée. Les lignes de démarcation des cellules épithéliales se colorent toujours, dans toutes les circonstances, en brun foncé, tandis que le milieu même des cellules ne l'est pas constamment. Malgré mes longues recherches et mes études approfondies, je n'ai jamais pu déterminer la raison de cette différence. Quand même tout l'ensemble de la préparation devient plus ou moins brunâtre, il reste toujours quelques cellules claires (voy. fig. 2) et, suivant leur nombre et leur arrangement, elles forment des espaces clairs, de différentes formes et dimensions; nous parlerons plus loin de ces résultats qui ont une grande importance dans l'examen critique d'une autre question.

M. Cornil cite, dans l'extrait que nous avons indiqué plus haut, une différence établie par M. Recklinghausen (*die Lymphgefässe*, etc., p. 5) en ces termes : « On imbibe la préparation de la solution de nitrate d'argent, qui donne deux résultats différents, suivant qu'elle est faible ou forte. Dans le premier cas la substance intermédiaire aux cellules est seule colorée en brun, tandis que les cellules sont incolores et qu'on peut rendre leurs noyaux visibles, en les traitant par le carmin. Dans le second cas, les cellules elles-mêmes sont colorées en brun foncé, tirant même sur le noir, si l'action du réactif a été prolongée. » En étudiant très-attentivement, je n'ai pas vu cette différence d'action; au contraire, on peut affirmer que dans tous les cas où l'on n'emploie même qu'une très-faible solution (1 pour 800), on voit se colorer non-seulement les lignes de démarcation, la substance intermédiaire aux cellules, mais aussi peu à peu les cellules elles-mêmes. La seule différence, et très-naturelle, est celle-ci : plus la solution est forte ou plus l'action du réactif est prolongée, plus la coloration est foncée. L'épithélium reste parfois incolore, comme nous l'avons indiqué; mais quoique la cause de cette particularité soit inconnue, il est certain que c'est un résultat indépendant de la faiblesse ou de la force de la solution, comme mes nombreuses recherches m'ont permis de le constater.

M. Recklinghausen prétend (*die Lymphgefässe*, etc: p. 5)

Digitized by Google

que la coloration de l'épithélium ne se produit pas dans les enveloppes cellulaires, mais bien dans la substance intermédiaire aux cellules, qui sert comme moyen d'union entre les cellules (*Kittsubstanz*). Cette hypothèse est admise par presque tous les micrographes qui ont adopté les opinions de M. Recklinghausen, relativement aux vaisseaux lymphatiques et à la coloration des épithéliums; mais il faut que je proteste contre cette hypothèse.

Supposons qu'une telle substance (qui d'ailleurs n'est généralement pas admise) existe entre les cellules des épithéliums à une seule couche, alors on ne la trouvera qu'au point de réunion des cellules épithéliales, c'est-à-dire sur les bords, sur toute la circonférence; mais en haut et en bas elle n'existera point. Traitant l'épithélium à une seule couche, par exemple la membrane de Descemet par le nitrate d'argent, nous avons des résultats qui ne correspondent pas à cette théorie. Nous remarquons d'abord que les bords sont colorés très-distinctement; mais un peu plus tard cette coloration se propage lentement des bords vers le centre, par conséquent des bords où se trouve, où du moins doit se trouver cette substance intermédiaire, graduellement vers le centre où cette substance intermédiaire n'existe point dans l'épithélium à une seule couche. On voit finalement les cellules se colorer entièrement, ce qui ne devrait pas arriver, comme tout le monde voit, si la supposition de M. Recklinghausen était fondée. Ainsi, non-seulement la prétendue substance unissante épithéliale (*Kittsubstanz*) se colorerait, mais il en serait encore de même pour toute la membrane cellulaire. Il est vrai qu'au commencement cette coloration débute sur les bords, dans les lignes de démarcation, dans cette prétendue substance intermédiaire aux cellules, mais nous devons nous rappeler, que les bulbes d'air, les gouttelettes graisseuses, etc., nous présentent sous le microscope des lignes de démarcation très-distinctes, et il est probable qu'il s'agit là d'un phénomène analogue. En supposant toute la surface de chaque cellule légèrement colorée au début, c'est évidemment sur les bords, là où les faces pariétales sont vues de champ, que la coloration doit apparaître tout d'abord, et ce n'est que lorsqu'elle est devenue plus foncée qu'elle devient visible sur les faces horizontales, sur le milieu des cellules.

Digitized by Google

Pour comprendre la cohésion des cellules épithéliales entre elles, on n'a pas besoin d'ailleurs d'admettre une substance intermédiaire, il suffit d'admettre leur contact réciproque et de penser qu'il s'agit là d'un phénomène analogue à celui, bien connu, par suite duquel deux corps plats juxtaposés exactement adhèrent l'un à l'autre.

Mes recherches m'ont démontré que le nitrate d'argent diminue la cohésion des cellules épithéliales, et, par cette raison, sous son influence, l'épithélium de la partie antérieure de la cornée, par exemple, se détache et se désunit, ce qui donne beaucoup de facilité pour mettre en évidence l'épithélium à plusieurs couches de la conjonctive cornéale[1]. M. Hüter (*l. c.*, p. 30) dit que l'obstacle le plus efficace pour empêcher la pénétration du nitrate d'argent dans la profondeur des tissus, c'est une couche épithéliale ; et il se représente ces cellules épithéliales comme unies par « une substance pâteuse, résistante et impénétrable » devant laquelle toute la puissance du réactif cesse. Si M. Hüter avait voulu rechercher si la réalité concorde avec sa théorie, il aurait pu immédiatement reconnaître l'inexactitude de son opinion. Il n'avait qu'à prendre l'épithélium stratifié de la cornée par exemple, et il aurait vu avec quelle facilité le nitrate d'argent y pénètre et diminue même la cohésion de « cette masse pâteuse, si forte et si impénétrable. » Si enfin M. Hüter avait lu avec plus d'attention le travail de M. Recklinghausen, avec lequel il s'accorde sur tous les autres points, il aurait remarqué que celui-ci n'est point de cet avis et même que son opinion est tout à fait contraire. M. Recklinghausen voulant démontrer que le nitrate d'argent agit seulement sur la prétendue substance connective (*Kittsubstanz*) interépithéliale, et non sur l'enveloppe de cellules épithéliales, dit (*Lymphgefässe*, etc., p. 6) « : Dans l'épithélium stratifié le nitrate d'argent *traverse* les *différentes couches*, souvent sans colorer les cellules. » Ainsi, quoique M. Recklinghausen admette cette substance pâteuse dans l'épithélium, elle n'est pas, d'après lui, assez résistante pour qu'elle soit impénétrable.

Cette question de la diminution de la cohésion des cellules épithéliales, surtout de celles de la cornée, n'est peut-être pas

[1] La membrane de Descemet se détache facilement aussi de la cornée sous l'influence de nitrate d'argent.

Digitized by Google

sans importance, au point de vue du traitement de la conjonctivite, où, comme tout le monde le sait, le nitrate d'argent est employé avec succès. Ce moyen facilite sans doute dans cette maladie la chute des épithéliums altérés et des corpuscules purulents, et par conséquent il peut accélérer la production des nouvelles couches épithéliales saines, c'est-à-dire la guérison.

II

Nous connaissons l'action du nitrate d'argent sur l'épithélium et nous avons vu les diverses opinions qui règnent à ce sujet ; examinons une question non moins importante, à savoir l'étude des vaisseaux lymphatiques (capillaires), au moyen de ce même réactif.

Jadis on ne connaissait pas d'autres moyens pour étudier et démontrer les plus petits vaisseaux lymphatiques que les injections artificielles ; ou bien encore, on profitait pour ainsi dire des injections naturelles et l'on suivait les vaisseaux lymphatiques remplis de chyle au moment de la digestion. L'étude des vaisseaux lymphatiques non injectés était inconnue à l'exception de ce qui concerne les lymphatiques des villosités intestinales. Il en était de même de ceux que MM. Kölliker (*Ann. des sciences nat.* 1846, — *Mikroskop. Anat.*, tom. II) et Remak (*Müller's Archiv*, 1850) avaient observés dans la queue des têtards. En général, tous les auteurs, même les plus habiles micrographes, comme MM. Brücke, Frey, His et autres, ont déclaré que l'étude des vaisseaux lymphatiques les plus fins est complétement impossible. Ce serait donc une excellente chose si l'on possédait une méthode sûre, pour les recherches relatives aux vaisseaux lymphatiques très-fins et en particulier aux lymphatiques capillaires.

Pour l'étude de ces fins canalicules, on a récemment proposé un moyen jadis complétement inconnu, c'est-à-dire la coloration à l'aide de la solution de nitrate d'argent. Les premières données sur ce sujet se trouvent dans le traité : « *de Argenti nitrici usu et effectu*, etc., » où M. Flinzer résume les observations de M. Coccius. Il dit que, par l'action du nitrate d'argent sur la cornée, la coloration se fait au moyen du dépôt de corpuscules d'argent, tantôt dans les cellules mêmes, tantôt entre les cel-

Digitized by Google

lules de la cornée, suivant que la solution est faible ou forte. Mais MM. Flinzer et Coccius ont cru que l'action de la pierre infernale détruit les corpuscules de la cornée. « Quia vero cor-
« puscula corneæ ex parte evanescunt lapide infernali in natura
« fortius adhibito, concludere possumus, illa eo destrui atque
« eadem de causa est verisimile hoc valere ad telum dejicien-
« dum. » (*Loc. cit.* p. 21-22.) M. His dans son ouvrage (*Beiträge zur normalen und pathologischen Histologie der Cornea*, Basel 1856, pag. 67), assure que l'action du nitrate d'argent sur la cornée produit un dépôt granuleux dans les cellules, tandis que la substance intercellulaire acquiert une légère coloration brunâtre. Ce dépôt dans les cellules existerait non-seulement dans les points sur lesquels l'action du nitrate d'argent porte directement ; mais de plus il se répandrait au delà de ces points, dans les cellules et leurs prolongements ramifiés, jusqu'à une assez grande distance.

M. Recklinghausen s'occupa ensuite de ce sujet. Il dit (*Methode mikroskopische hohle und solide Gebilde*, etc.) : que les parties animales fraîches, ou mieux encore desséchées, mises dans une solution de nitrate d'argent, soumises ensuite à l'action du sel de cuisine, puis exposées à la lumière, présentent par places un dépôt granuleux qui siége dans les cavités, par exemple dans les petits canalicules renfermant un contenu liquide, parce que le nitrate d'argent est précipité par les sels dissous dans ce contenu, tandis que la substance solide offre une coloration uniformément brune. Aussi conseille-t-il l'emploi de la solution de nitrate d'argent pour certaines recherches minutieuses d'histologie et en particulier pour mettre en évidence les petits canalicules. Plus tard, M. His (*Ueber das Verhalten des salpetersauren Silberoxyds*, etc.) démontra que l'action de nitrate d'argent peut varier : si la solution est faible, la substance intercellulaire de la cornée est dépourvue de dépôt pigmentaire (d'argent), ou bien sa coloration est peu intense, tandis que les corpuscules cornéens renferment un dépôt granuleux (granules d'argent), que l'auteur appelle dépôt d'argent intra-cellulaire (*intracellulære Silberablagerung*) ; si la solution est plus forte, la substance intercellulaire se remplit en général d'une quantité plus ou moins grande de corpuscules d'argent, tandis que les cellules restent vides, incolores ; c'est alors le dépôt extra-cel-

Digitized by Google

lulaire (*extracellulære Silberablagerung*). Quelque temps après, M. Recklinghausen a fait de nouvelles recherches, publiées dans son travail intitulé : *die Lymphgefässe und ihre Beziehung zum Bindegewebe*, Berlin, 1862. Ce travail remarquable renferme les données les plus importantes sur les résultats de l'action du nitrate d'argent, et l'on sait qu'il a eu une grande influence sur l'histologie du tissu connectif et des vaisseaux lymphatiques. M. Recklinghausen dit (p. 9, *loc. cit.*) : « Dans les petites veines et les petits vaisseaux lymphatiques, on voit les formes des cellules épithéliales si nettement, qu'elles permettent, comme les *meilleures injections*, *de constater le parcours de ces vaisseaux.* »

D'après lui, à l'aide de ce procédé, on peut non-seulement reconnaître les vaisseaux lymphatiques capillaires, mais encore déterminer leur structure. Il dit (*loc. cit.*, p. 16) que, d'après les recherches faites au nitrate d'argent, on est forcé d'abandonner la distinction qu'on avait admise jusqu'alors entre les branches des vaisseaux lymphatiques et les vaisseaux lymphatiques capillaires, distinction qui se trouve encore reproduite dans le remarquable ouvrage de M. Teichmann (*das Saugadersystem vom anatomischen Standpunkte*, Leipzig, 1860). D'après l'opinion de M. Recklinghausen, la plus grande partie des auteurs ont admis cette division, uniquement par analogie avec ce qui a lieu pour les vaisseaux sanguins, et ont été conduits ainsi à attribuer aux vaisseaux lymphatiques les mêmes propriétés et les mêmes caractères qu'aux veines. Il affirme que, même dans les plus fins vaisseaux lymphatiques (capillaires), il se trouve un épithélium, que l'on peut montrer, et que, d'après cela, M. Teichmann et les autres auteurs se trompaient, lorsqu'ils admettaient une différence entre les branches des lymphatiques et les vaisseaux lymphatiques capillaires. La seule difficulté qui existerait, suivant M. Recklinghausen, dans ces recherches, consiste dans une confusion possible des lymphatiques avec les veines, car elles se présentent sous le même aspect que les vaisseaux lymphatiques. Mais il ne serait pas impossible cependant de distinguer ces vaisseaux les uns des autres, et M. Recklinghausen insiste surtout sur les caractères suivants : les vaisseaux lymphatiques se distingueraient par leurs bosselures ; de plus, leur trajet n'est presque jamais rectiligne, même dans les plus petits vaisseaux,

Digitized by Google

comme le démontre très-bien M. le professeur Teichmann, dans son ouvrage (*das Saugadersystem*, etc.).

Ces détails sur l'historique de la question ont leur importance. Nous voyons que M. Recklinghausen et d'autres auteurs (His) étaient préoccupés du désir de mettre en évidence les petits canalicules à l'aide du nitrate d'argent, et nous savons — nous en avons beaucoup d'exemples, surtout dans l'histologie — comment une telle préoccupation peut facilement induire en erreur. Nous montrerons quelle est la valeur réelle des assertions de ces auteurs, en exposant nos propres recherches, mais nous devons auparavant terminer ce qui est relatif aux travaux qui ont précédé le nôtre. M. Recklinghausen, dans son travail (*zur Fettresorption*, etc.), s'efforce de démontrer qu'il y a des communications directes entre ces vaisseaux lymphatiques et certaines cavités, par exemple la cavité de l'abdomen. Il affirme qu'il existe entre les cellules épithéliales, des ouvertures très-étroites qui conduisent aux vaisseaux lymphatiques ; il aurait vu, en certains points, s'étant servi de lait pour ses expériences, des petits corpuscules laiteux entrer par ces ouvertures dans la profondeur des tissus. M. Œdmannsson (*Beitrag zur Lehre*, etc.) admet ces ouvertures entre les cellules épithéliales comme des entrées des vaisseaux lymphatiques. M. Tommasi dans son travail (*ueber den Ursprung der Lymphgefässe*, etc.) et M. His (*über das Epithel der Lymphgefässwurzeln*, etc.) ont aussi fait des recherches sur ce sujet à l'aide de nitrate d'argent et ils sont d'accord avec le promoteur de cette méthode, M. Recklinghausen.

Au contraire, M. Hartmann dans son travail (*über den Gebrauch der durch Höllensteinlœsung künstlich dargestellten Lymphgefässanhänge*, etc.), réfute toutes ces affirmations et arrive dans ses recherches à des résultats tout à fait opposés. Il professe que le nitrate d'argent ne doit pas être employé dans les recherches microscopiques, car il conduit vers des erreurs innombrables. M. Henle (*Bericht über die Fortschritte der Anatomie*, etc.), exprimait aussi peu de sympathie pour cette méthode, et il en est de même de MM. Harpeck (*über die Bedeutung*, etc.) et Adler (*Zeitschrift für rationelle Medicin*, tom. XXI).

Le travail de ce dernier auteur a été combattu par MM. Broneff et Eberth (*Würzburger naturwiss. Zeitschrift*, 1864). M. Auerbach dans son rapport (*zur Anotomie der Lymphgefässe*)

Digitized by Google

s'accorde plus ou moins complétement avec M. Recklinghausen, dont les opinions sont adoptées aussi par MM. Chrzonszczewski (*über die feinere Structur der Blutcapillaren.* in *Virchow's Archiv*, janvier 1866, p. 169) et Hueter (*zur Histologie der Gelenkflächen*, etc.) et tous deux le défendent contre les objections de M. Hartmann.

Pour compléter ce que nous venons de dire, nous devons mentionner les travaux de M. Cornil (*sur Quelques procédés de préparations*, etc.), qui relate les résultats publiés par M. Recklinghausen, sans faire mention de ses propres recherches, et de Schweigger Seidel (*die Behandlung der thierischen Gewebe mit Argentum nitricum*, etc.). Ce dernier auteur, comme plusieurs autres, notamment Henle, Hartmann, Adler, etc., conservait également quelques doutes, relativement aux affirmations de M. Recklinghausen. Il attaque surtout M. Recklinghausen au sujet des *Saftkanälchen*, et il les considère comme un produit artificiel. D'après lui, le contenu des cellules épithéliales s'écarte sous l'action de nitrate d'argent, et il se forme alors des fentes tout à fait analogues aux espaces que M. Recklinghausen avait observés et qu'il avait considérés comme des « *Saftkanälchen.* » Dans mes nombreuses recherches je n'ai jamais observé un résultat de ce genre et aucun des autres auteurs ne fait mention de ces causes d'erreur ; du reste, comme on le verra, on peut donner au sujet de ces vaisseaux lymphatiques et de ces canalicules (*Saftkanälchen*) une interprétation beaucoup plus naturelle. Quant à mon travail (*Nablonki i naczynia chlonicowe*, etc.), que j'ai publié dans l'estimable journal : *Przeglad Lekarski*, l'opinion que j'y développe est la même que je vais exposer ici. Nous voyons par ce qui précède à quel grand nombre d'études l'emploi de nitrate d'argent a déjà donné lieu, et encore passons-nous sous silence plusieurs travaux qui sont évidemment hors de cause, ceux par exemple qui ont trait à l'étude des épithéliums des alvéoles pulmonaires ; nous en parlerons ailleurs.

M. Recklinghausen s'est appuyé, pour émettre ses vues nouvelles, comme nous l'avons déjà vu et comme il l'avoue lui-même (*Lymphgefässe*, etc., pag. 15) sur ses recherches à l'aide du nitrate d'argent. Il se fonde sur ce fait, que dans la sub-

Digitized by Google

stance conjonctive, les plus petits canalicules traités par le nitrate d'argent restent parfois incolores, tandis que le reste de la substance conjonctive est très-distinctement coloré. D'après M. Recklinghausen, les petits vaisseaux lymphatiques restent incolores, comme ces canicules, et par ce moyen on pourrait mettre en évidence leur parcours et même leur structure, car lorsque les vaisseaux lymphatiques capillaires restent incolores, leur épithélium se colore et devient très-visible. On avait admis jusqu'alors que les vaisseaux capillaires, sanguins et lymphatiques ne se composent que d'une seule membrane dépourvue d'épithélium. M. Recklinghausen, au contraire, affirme que, d'après ses recherches, les plus petits vaisseaux lymphatiques capillaires possèdent encore un épithélium très-marqué et très-facile à démontrer par l'action de nitrate d'argent. Les planches qu'il a jointes à son travail contiennent des dessins qui, ainsi que certaines figures publiées par quelques-uns de ses partisans, éveillent déjà une grande défiance.

Nous avons démontré que, par l'action du nitrate d'argent, l'épithélium est coloré en brun foncé, d'abord à sa périphérie, et que cette coloration se propage lentement des bords vers le centre, jusqu'à ce que la coloration soit complétement uniforme. Les lignes de démarcation des cellules épithéliales restent encore visibles ; mais plus l'épithélium, sous l'influence de la solution, se noircit, plus ses lignes de démarcation perdent de leur netteté, jusqu'à ce qu'elles disparaissent entièrement, ce qui arrivera surtout si l'on a fait usage d'une solution trop forte, ou si l'action du réactif a été prolongée. Quelques-unes de ces cellules pourtant ne deviennent pas foncées. Quand tout l'ensemble de la préparation devient plus ou moins brunâtre, il reste donc quelques cellules claires et suivant leur nombre et la manière dont elles sont disposées, elles forment des espaces clairs de différentes formes et de diverses grandeurs (voy. fig. 2). Nous appelons tout spécialement l'attention sur cette particularité, car ce sont les dessins ainsi formés qui ont été considérés par M. Recklinghausen comme des vaisseaux lymphatiques. Quant à nous, ayant vu la manière dont se forment ces espaces clairs, nous ne pouvons les regarder comme des vaisseaux lymphatiques et nous refusons catégoriquement d'admettre cette interprétation. S'appuyant sur ce fait, que la substance intercellu-

Digitized by Google

laire de la cornée devient colorée par l'action du nitrate, tandis que les cellules restent incolores, M. Recklinghausen voulait adopter (*Methode mikroskopische hohle und solide Gebilde zu untersuchen*, *Virchow's Archiv*, tom. XIX), le même point de départ, l'étude des petits canalicules. Le fait en question est vrai, lorsqu'il s'agit des cellules de la cornée (*Hornhaut körperchen*), et il est facile de rendre ainsi évidentes les cellules et leurs ramifications (*Saftkanälchen* de Recklinghausen); mais il n'en est plus de même, quand il s'agit de démêler des canalicules, des vaisseaux plus volumineux, au milieu d'autres tissus.

Les considérations mêmes de M. Recklinghausen sur ce sujet se contredisent en grande partie. Dans son travail (*Methode mikroskopische hohle und solide Gebilde*, etc.) il affirme que les canalicules renfermant du liquide sont faciles à distinguer, parce qu'un dépôt se forme dans leur intérieur et que par conséquent ils s'obscurcissent. Il faudrait donc que les canalicules lymphatiques et les fins vaisseaux sanguins devinssent obscurs par le dépôt de nitrate d'argent, au lieu de *s'éclaircir* comme ils le font d'après ce qu'en dit M. Recklinghausen dans son autre travail (*die Lymphgefässe*, etc.). Il est vrai que son premier travail lui-même : (*Methode mikroskopische hohle und solide Gebilde*, etc.) contient des contradictions. L'auteur dit, en effet, que dans les petits canalicules contenant du liquide il se forme un précipité de petits corpuscules noirs, tandis qu'il affirme quelques lignes plus haut que des parties animales *desséchées* sont les plus convenables pour cette étude.

Connaissant comment se développent les prétendus vaisseaux lymphatiques de Recklinghausen, visibles sous la forme d'espaces clairs sur un fond noir, il nous reste à voir ce qui concerne l'épithélium de ces vaisseaux. Dès que l'épithélium se colore en brun foncé, les lignes de démarcation des cellules s'obscurcissent et deviennent de plus en plus invisibles jusqu'à ce qu'elles se perdent dans le fond noir général[1]. Mais là au contraire où l'épithélium est peu coloré, où les espaces restent plus clairs, dans ces prétendus vaisseaux lymphatiques de

[1] C'est pour n'avoir pas remarqué cette disparition accidentelle des lignes de démarcation des cellules épithéliales, que M. Recklinghausen a cru qu'il n'y a pas d'épithélium dans les espaces brunâtres limitant les intervalles restés clairs dans les préparations (voy. fig. 1).

Digitized by Google

Recklinghausen, les lignes de démarcation des cellules épithéliales restent très-manifestes. Dans ces espaces clairs de forme plus ou moins allongée (voy. fig. 1 et 2, L.), on aperçoit très-distinctement cet épithélium, comme l'a dit M. Recklinghausen ; seulement ce n'est point l'épithélium des vaisseaux lymphatiques comme il le prétend.

L'organe que j'ai trouvé le plus favorable et que je recommande pour ces études, c'est le diaphragme des animaux de petite taille, notamment des lapins, des chats, des cochons d'Inde, de chiens jeunes ou petits, des souris et des rats : la solution la plus convenable est celle qui contient 1 partie de nitrate d'argent dans 800 parties d'eau. Si on procède comme nous allons l'indiquer, on peut facilement se convaincre du mode d'origine et de formation de ces produits artificiels. Mettant sous le microscope un diaphragme frais, préalablement soumis à l'action de nitrate d'argent, pendant un temps très-court (30 secondes), on distingue partout un épithélium très-net. Ses lignes de démarcation se présentent avec évidence et les cellules ne sont pas encore colorées. Peu à peu la coloration devient plus intense sur toute la préparation, laissant çà et là une plus ou moins grande quantité d'épithélium et des espaces plus ou moins considérables, d'un aspect très-différent (voy. fig. 1 et 2, L). Pendant que ladite préparation s'obscurcit lentement, les lignes de démarcation s'effacent de plus en plus, jusqu'à ce qu'elles deviennent tout à fait confondues dans une masse noire, tandis qu'elles restent toujours très-distinctes dans les espaces moins colorés (fig. 1 et 2, E). Ne considérant que l'*aspect* de ces *derniers moments*, on comprend qu'on ait pu tomber facilement dans l'erreur, et interpréter comme M. Recklinghausen et d'autres auteurs les dessins que l'on a sous les yeux, et que ces histologues ont reproduits sur leurs dessins On voit combien il est nécessaire d'éviter que l'action du nitrate soit trop prolongée, et c'est ce que n'avaient pas fait M. Recklinghausen et les autres anatomistes qui ont adopté ses vues, car plus l'action est prolongée, plus la préparation devient d'une couleur foncée et quelquefois de telle sorte qu'on ne voit vraiment sur toute la préparation que ces espaces blanchâtres chargés d'épithélium, que l'on voulait considérer comme des vaisseaux lymphatiques (fig. 2, L). On voit ici très-nettement l'erreur qui

Digitized by Google

entache les recherches de M. Recklinghausen et dans laquelle on peut être entraîné si on ne procède avec tout le soin possible, ou si l'on fait des recherches microscopiques avec la préoccupation d'un but à atteindre.

M. Hartmann avait donc raison, lorsqu'il recommandait d'apporter un soin tout particulier à ces sortes d'études, mais il s'est trop avancé en proposant de rejeter complétement le nitrate d'argent du nombre des moyens à employer dans les recherches microscopiques. MM. Chrzonszczewski (*l. c.*) et Hüter (*l. c.*) défendant les affirmations de M. Recklinghausen, combattaient M. Hartmann, et pour montrer le peu de valeur de ses dénégations, s'appuyaient presque uniquement sur ce seul fait, à savoir qu'il n'avait même pas su reconnaître l'action si remarquable du nitrate d'argent sur l'épithélium.

Nous avons constaté bien de fois sous le microscope des dessins d'apparence tout à fait semblable à ceux que M. Recklinghausen joint à son travail *die Lymphgefässe*, etc. (pl. I, fig. 2., et pl. II, fig. 1 et 2), mais nos recherches ne nous permettent pas de les regarder comme des vaisseaux lymphatiques.

En examinant plus attentivement les dessins de M. Recklinghausen, on acquiert la certitude que ses affirmations ne sont même pas vraisemblables. D'abord l'épithélium (par exemple *l. c.*, pl. II)est limité par des lignes tellement dentelées, qu'on n'en trouve nulle part de semblables dans les organismes supérieurs. Puis, calculant la grandeur de ces épithéliums d'après les dessins de M. Recklinghausen lui-même, on voit qu'ils seraient d'un volume deux fois plus considérable dans les vaisseaux lymphatiques capillaires que dans leurs ramifications. D'autre part, si les dessins (fig. 1 et 2) avaient vraiment représenté les vaisseaux lymphatiques et leur épithélium, ils devraient différer de ce qu'ils sont : en effet, ces vaisseaux lymphatiques étant aplatis et leur face inférieure étant recouverte par la face supérieure, on devrait apercevoir deux couches d'épithélium, l'épithélium de la face supérieure et celui de la face inférieure. Tout cela n'est point appréciable, ni sur les dessins de M. Recklinghausen, ni sur ceux d'autres auteurs. M. Hüter (*l. c.*), voulant prouver qu'il est impossible de voir deux couches d'épithélium, a supposé que le nitrate d'argent ne pénètre jamais très-profondément et il présume que la meilleure barrière pour empê-

Digitized by Google

cher le nitrate d'argent de pénétrer en profondeur, c'est une couche d'épithélium. Or, en étudiant l'épithélium corné à couches multiples, nous nous sommes convaincu parfaitement que le nitrate d'argent pénètre non-seulement une seule couche, mais même plusieurs couches, et si on veut sacrifier quelques instants à l'étude de cet épithélium corné, on peut immédiatement être convaincu de l'inexactitude de la présomption de M. Hüter.

Après avoir reconnu la non-existence de ces lymphatiques, il n'est pas nécessaire de démontrer que leurs orifices imaginés par M. Recklinghausen (*zur Fettresorption*, etc.) n'existent pas. J'ajouterai seulement quelques mots. Cet auteur assure qu'il aurait vu, en étudiant le diaphragme, des corpuscules laiteux entrer dans ces vaisseaux lymphatiques par leurs orifices avec une remarquable rapidité. Ces études ont été faites sur un diaphragme extrait du corps ; or je demande où l'on trouve dans une partie séparée du corps un courant naturel dans les vaisseaux. J'ai vu, il est vrai, dans mes recherches microscopiques, en étudiant le diaphragme, afin de mettre en évidence les vaisseaux lymphatiques, des corpuscules sanguins s'agiter dans la profondeur de la préparation, comme le décrit M. Recklinghausen ; mais j'ai reconnu que ce sont des courants accidentels, sur lesquels on ne peut pas baser la présence des vaisseaux lymphatiques et de leurs orifices, lorsqu'on ne veut s'appuyer, dans des théories aussi importantes que sur des faits positifs et non sur des accidents de préparation. Tout ce qui est dit de ces prétendus orifices par d'autres auteurs, par exemple par M. Œdmannsson (*l. c.*), est passible des mêmes critiques. On peut se convaincre, en consultant les dessins joints au travail de ce dernier auteur (*l. c.*, pl. VII, fig. 9), que l'on a affaire à des apparences purement accidentelles, apparences que l'on voit se produire même sur une plaque de verre propre. Ce sont des apparences tellement trompeuses qu'elles ont pu, on le conçoit, provoquer l'idée d'un rejet complet de l'emploi du nitrate d'argent dans les recherches microspopiques.

Ce serait là, évidemment, une grande exagération, comme nous l'avons dit ; mais il n'en est pas moins vrai que la plupart des nouveaux faits relatifs aux vaisseaux lymphatiques, aux *Saftkanälchen* de Recklinghausen et à leurs orifices épithéliaux, attendent une démonstration moins défectueuse que celle qui en a été

Digitized by Google

donnée. Mes recherches ont montré que l'on s'était laissé prendre à de simples apparences dues à des accidents de préparation, et l'on s'est laissé d'autant plus facilement entraîner que la théorie ainsi édifiée semblait venir combler de la façon la plus satisfaisante des lacunes de l'histologie des voies circulatoires.

En résumé, nous sommes forcé de rejeter toutes les modifications introduites par M. Recklinghausen dans la classification des vaisseaux lymphatiques et nous sommes conduit à rétablir la distinction qu'on admettait auparavant entre les vaisseaux lymphatiques capillaires sans épithélium et les lymphatiques qui, plus considérables, sont pourvus d'un véritable épithélium.

INDEX BIBLIOGRAPHIQUE.

Flinzer (*Coccius*), de Argenti nitrici usu et effectu, præsertim in oculorum morbis sanandis. Lipsiæ, 1854.

His, Beiträge zur normalen und pathologischen Histologie der Cornea. Basel, 1856.

Recklinghausen, Methode mikroskopische hohle und solide Gebilde zu untersuchen, in *Virchow's Archiv*, t. XIX.

His, über das Verhalten des salpetersauren Silberoxyds zu thierischen Gewebsbestandtheilen, in *Virchow's Archiv*, t. XX.

Recklinghausen, die Lymphgefässe und ihre Beziehung zum Bindegewebe. Berlin, 1862.

Recklinghausen, zur Fettresorption, in *Virchow's Archiv*, t. XXVI.

Œdmannsson, Beitrag zur Lehre vom Epithel, in *Virchow's Archiv*, t. XXVIII.

Tommasi, über den Ursprung der Lymphgefässe im Hoden, *Virchow's Archiv*, t. XXVIII.

His, über das Epithel der Lymphgefässwurzeln, in *Zeitschrift für wissenschaftliche Zoologie*, t. XIII, p. 456 et 457.

Hartmann, über den Gebrauch der durch Höllensteinlösung künstlich dargestellten Lymphgefässanhänge, Saftkanälchen, und epithelähnlichen Bildungen, in *Archiv* de Reichert et de Du Bois-Reymond, 1864, p. 235, etc.

Henle, Bericht über die Fortschritte der Anatomie im Jahre 1862.

Harpeck, über die Bedeutung der nach Silberimprægnation auftretenden weissen Lücken und spaltähnlichen Figuren in der Cornea, in *Archiv* de Reichert et de Du Bois-Reymond, 1864.

Adler, *Zeitschrift für rationelle Medicin*, t. XXI.

Broneff et Eberth, *Würzburger naturwiss. Zeitschrift*. 1864.

Auerbach, zur Anatomie der Lymphgefässe, in *Virchow's Archiv*, t. XXXIII.

Chrzonszczewsky, *Virchow's Archiv*, t. XXXV.

Hüter, zur Histologie der Gelenkflächen und Gelenkkapseln, mit einem kritischen Vorwort über die Versilberungsmethode, in *Virchow's Archiv*, t. XXXVI.

V. Cornil, sur quelques procédés de préparations microscopiques et en particulier sur l'emploi du nitrate d'argent, in *Archives générales de médecine*, 1863, p. 209-221.

F. Sweigger-Seidel, die Behandlung der thierischen Gewebe mit Argentum nitricum. Ueber Epithelien sowie über die von Recklinghausenschen Saftkanälchen, als die vermeintlichen Wurzeln der Lymphgefässe.

Digitized by Google

C. Ludwig und Schweiger-Seidel, über das Centrum tendineum des Zwerchfells, etc.

Ces deux derniers travaux se trouvent dans la collection : *Arbeiten aus der physiologischen Anstalt*, zu Leipzig, 1866.

Robinski, Nablonki i naczynia chlonicowe za uzyciem saletranu srebrowego. dans le journal : *Przeglad*. Lekarski, 1868.

EXPLICATION DE LA PLANCHE XII.[1]

Fig. 1 et fig. 2. — Face supérieure du diaphragme, préparations à l'aide du nitrate d'argent, en solution aqueuse, fig. 2 à $\frac{1}{800}$.

La figure 2 est un dessin schématique, reproduit d'après la figure 1 de Recklinghausen, de façon à mettre en évidence autant que possible la source d'erreur dont je parle.

L. Les prétendus vaisseaux lymphatiques avec leur épithélium.

S. Canalicules plasmatiques (*Saftkanälchen*).

E. Les lignes de démarcation des épithéliums. Cet épithélium est déjà représenté dans la figure 1, donnée par M. Recklinghausen (*Lymphgefässe*, pl. I, fig. 2), mais on aurait dû, dans cette figure, le faire voir partout, aussi bien dans les espaces noirâtres, brunâtres, que dans les espaces clairs.

Digitized by Google

II

DES ÉLÉMENTS CELLULAIRES

DES TENDONS ET DU TISSU CONJONCTIF LACHE (TISSU CELLULAIRE)[1]

Par le Dr L. RANVIER

Dans ce travail, je me propose de décrire les formes et les rapports des éléments cellulaires des tendons et du tissu conjonctif ordinaire. Les résultats qui m'ont été fournis par de nouveaux moyens d'analyse diffèrent à beaucoup d'égards de ce qui, aujourd'hui est généralement cru et enseigné au sujet du tissu conjonctif. Ils modifient notablement la manière d'envisager ce tissu, tant à l'état physiologique qu'à l'état pathologique, et rendent beaucoup plus claire l'interprétation de certains faits.

§ I. — Il me paraît nécessaire d'esquisser d'abord, à grands traits, l'histoire des fluctuations de l'histologie au sujet des cellules du tissu conjonctif. Il importe, en effet, que les lecteurs soient au courant du débat et puissent apprécier l'état de nos connaissances sur le tissu conjonctif, qui, au point de vue de la pathologie, est, comme on le sait, le tissu le plus important de l'organisme.

Les préparations de tissu conjonctif faites suivant la méthode de Gerlach (dessiccation du tissu; section, coloration au car-

[1] Les faits consignés dans ce travail ont été déjà en partie communiqués à l'Académie des sciences (*Comptes rendus* février et juin 1869) et ils ont fait aussi le sujet d'une note additionnelle au *Traité d'histologie* de Frey, édit. française, livre auquel nous empruntons les bois.

Digitized by Google

min, lavage et action de l'acide acétique) montrent d'ordinaire des figures étoilées au centre desquelles on aperçoit un corpuscule irrégulier et coloré en rouge.

Virchow vit dans la figure étoilée une véritable cellule, dans le corpuscule irrégulier un noyau, et il donna à l'ensemble le nom de *cellule plasmatique*. Il avait découvert que le corpuscule osseux est une cellule; et, frappé de l'analogie de forme présentée par la cellule plasmatique et le corpuscule osseux, il fut conduit à considérer ces deux éléments comme des équivalents histologiques; aussi admit-il dans le tissu conjonctif, de même que dans les os, un système de canaux destiné à charrier le plasma et à le mettre en rapport avec les différentes parties du tissu.

La conception des canaux plasmatiques du tissu conjonctif prit, sous l'influence des travaux de Recklinghausen, une consistance très-grande; mais ces mêmes travaux tendirent à montrer que la figure étoilée du tissu conjonctif n'est pas une simple cellule.

C'est en créant une méthode nouvelle, l'imprégnation des tissus par le nitrate d'argent, que Recklinghausen modifia les idées de la plupart des histologistes au sujet du tissu conjonctif. L'imprégnation de la cornée de la grenouille par le nitrate d'argent fait apparaître des figures étoilées et unies les unes aux autres par des prolongements ramifiés. D'après l'inventeur de cette méthode, ces prolongements sont des canaux dans lesquels les cellules (les véritables cellules) peuvent cheminer en vertu de leurs mouvements amiboïdes.

Recklinghausen appliqua la même méthode aux différentes parties du tissu conjonctif, et partout elle lui donna un résultat analogue; partout le tissu conjonctif lui parut contenir des canaux dans lesquels circulent le plasma et les cellules. Ces canaux (canaux du suc, *Saftkanälchen*) seraient encore la véritable origine du système lymphatique.

Les recherches de Kühne sur le tissu conjonctif intermusculaire de la grenouille nous apprennent que, chez cet animal, les cellules du tissu conjonctif n'ont pas de membrane, ne sont pas comprises dans des canaux et qu'elles sont libres dans les mailles laissées entre les faisceaux du tissu conjonctif. Il en résulte que, au moins chez la grenouille, on ne peut appliquer à tout le

Digitized by Google

tissu conjonctif la conception générale du système plasmatique fournie par l'étude de la cornée à l'aide de l'imprégnation d'argent.

Dès que parurent les premiers travaux de Virchow sur le tissu conjonctif, Henle (*Canstatt's Jahresbericht*. 1851, vol. I, p. 23 et 24) se déclara fortement contre sa théorie. Il prit comme exemple les tendons qui, sur des coupes transversales, montrent des figures étoilées que l'on ne distingue jamais sur les sections longitudinales. Sur ces dernières il ne vit que des stries longitudinales occupées par des noyaux ovoïdes ou en forme de bâtonnets. Dans ces stries, dit-il, on peut rencontrer encore des plaques rectangulaires semblables aux écailles de la surface des poils, ne contenant pas de noyaux, apparaissant comme une ligne mince, quand elles sont vues de côté, et comme une plaque, quand elles sont vues de face.

Les figures étoilées que l'on observe sur les coupes transversales ne seraient point produites par des cellules, mais seraient seulement délimitées par les lignes qui correspondent à la surface des faisceaux de fibres coupés en travers. Pas plus dans les tendons que dans le tissu conjonctif, il n'y aurait de véritables cellules, mais seulement des noyaux ou leurs dérivés, fibres de noyaux, fibres annulaires, fibres spirales. Dans un travail plus récent sur le tissu conjonctif (*Henle's und Pfeuffer's Zeitschrift*, 1858), Henle soutient toujours les mêmes idées au sujet de la structure de ce tissu.

§ II. — Je vais donner sur la structure des tendons des détails un peu minutieux, pour montrer combien l'analyse d'un tissu simple en apparence exige de précautions de la part de l'observateur.

Il faut d'abord choisir des tendons assez grêles pour que l'on puisse en faire l'examen sans y pratiquer aucune section. Les tendons qui, dans la queue des petits mammifères, terminent les muscles spinaux conviennent très-bien.

La queue d'un jeune rat, d'une souris ou mieux encore d'une taupe, étant coupée au voisinage de sa base, on peut, en arrachant avec les doigts l'extrémité de la queue, en extraire des tendons filiformes ayant plusieurs centimètres de longueur. Ceux-ci sont placés sur une lame de verre et fixés à leurs deux bouts avec de la cire à cacheter. Après coloration au carmin,

Digitized by Google

lavage, addition d'acide acétique et compression légère avec le verre à recouvrir, on obtient une préparation sur laquelle on observe des traînées parallèles, rouges et paraissant continues, si l'examen est fait avec un grossissement de 100 diamètres. Avec un grossissement de 250 diamètres, on remarque que les traînées rouges sont coupées par des lignes transversales ou légèrement obliques qui les divisent en segments d'égale longueur. Si l'on exerce alors sur la lame à recouvrir une pression un peu forte avec une aiguille ou un scalpel, les petits segments se fendent suivant leur longueur, les deux bords de la fente se renversent, et le cylindre se déroule et se réduit en une cellule plate, rectangulaire. Au centre de cette cellule se trouve un noyau plat, rectangulaire d'abord, qui, bientôt, sous l'influence de l'acide acétique, revient sur lui-même et prend une forme arrondie. La cellule est formée par une plaque de protoplasma; il est bien évident qu'il ne s'agit pas là d'une cellule comme on le comprenait il y a quelques années.

Le noyau est fortement coloré par le carmin ; le protoplasma est légèrement coloré ; les faisceaux de fibres devenus transparents ne présentent qu'une teinte rose faible, si le lavage après l'action du carmin a été suffisant.

Dans l'épaisseur du tendon il n'y a pas d'autres cellules que celles dont je viens de parler.

D'après cette description, l'on voit que les tendons sont parcourus dans toute leur longueur par des tubes formés par des cellules plates, rectangulaires, enroulées et placées bout à bout. Les deux bords d'une même cellule enroulée qui se touchent sont soudés ; les deux autres bords sont également soudés avec les bords semblables des cellules placées en dessus et en dessous. Cette soudure est démontrée par l'imprégnation d'argent; quand l'on place un des petits tendons dans une solution de nitrate d'argent à deux pour mille, et qu'on l'examine alors que l'imprégnation est produite, on observe au point d'union des cellules tubulaires une ligne foncée indiquant qu'en ce point il y a une substance intermédiaire comme dans les épithéliums (fig 6, C, ci-après p. 480).

L'aspect des tubes cellulaires des tendons varie suivant l'âge des animaux, le mode de préparation et suivant les tendons soumis à l'examen.

Digitized by Google

Chez les jeunes mammifères et pendant toute la période d'accroissement, les cellules tubulaires sont très-faciles à démon-

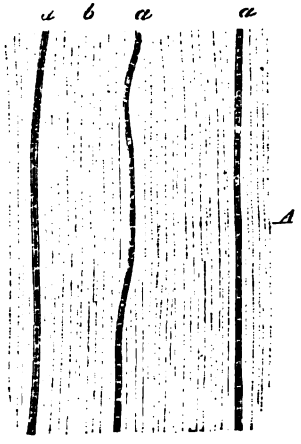

Fig. 1. — Tendon de la queue d'un rat albinos âgé d'un mois.
A, tendon maintenu tendu ; 100 diamètres, — *a*, tubes cellulaires ; *b*, faisceaux de tissu conjonctif rendus transparents par l'acide acétique.
B, un des tubes cellulaires à un grossissement de 400 diamètres. — *b*, noyau tubulaire ; *c*, gaîne commune ; *d*, substance des faisceaux connectifs.

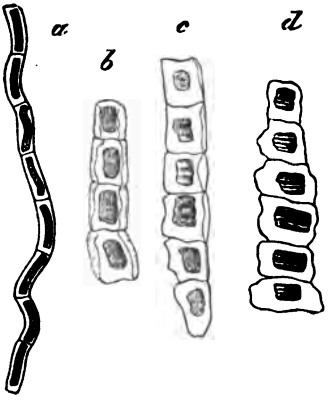

Fig. 2 — Tubes cellulaires des tendons de la queue de la taupe adulte ; 400 diamètres.
a, tube non ouvert ; *b*, tube entr'ouvert ; *c*, tube presque complétement ouvert ; *d*, tube tassé par le retrait de la substance connective ; les noyaux sont alors plissés.

trer dans les tendons de la queue, en employant la méthode que j'ai indiquée. Mais, chez les animaux adultes, il est très-difficile d'obtenir l'ouverture des cellules tubulaires et leur séparation. Cela tient à ce qu'il s'est formé autour des cellules, et à la fois dans toute l'étendue du tube une membrane, amorphe, résistante et élastique. Pour rendre cette membrane élastique très-évidente, il faut soumettre les tendons à l'ébullition durant cinq ou six heures. Les faisceaux connectifs sont alors devenus très-transparents ; à leur place on distingue des fibres élastiques fines en grand nombre ; les gaînes des tubes sont fort nettes et renferment des granulations, débris des cellules gonflées et détruites par l'ébullition. A la suite d'une compression énergique et prolongée faite sur des tendons filiformes de la queue du chien adulte, on arrive à étaler et même à dissocier le petit tendon sans que les tubes élastiques soient rompus, et l'on ne peut distinguer sur une pareille préparation, colorée au carmin, que les traînées rouges coupées par quelques lignes transver-

Digitized by Google

sales. Chez les rongeurs adultes, on obtient plus facilement la déchirure de la gaîne élastique. Les cellules tubulaires s'ouvrent

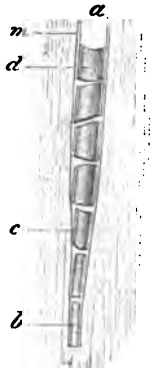

Fig. 3. — Tendons de la queue d'un rat albinos adulte; 400 diamètres.
a, tube cellulaire ouvert; *b*, noyau enroulé; *c* et *d*, noyaux ouverts; *m*, membrane de la gaîne commune.

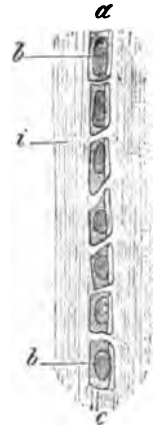

Fig. 4. — Tendon de la queue d'un rat albinos adulte, après 48 heures d'inflammation; 400 diamètres.
a. cellule tubulaire ouverte; *b*, noyau de la cellule devenu apparent; *i* substance des faisceaux.

et apparaissent comme des plaques rouges dans lesquelles on ne distingue pas d'abord de noyau (fig. 3). Mais lorsque les préparations sont conservées dans un mélange formé de glycérine 100 et acide formique 1, il arrive qu'au bout de quelques semaines on aperçoit sur chaque plaque une surface rectangulaire, plus fortement colorée, qui représente le noyau. Du reste, on peut, à l'aide de l'expérimentation, ramener ces cellules à leur forme primitive. Sur un animal vivant, il suffit de passer un fil dans la gaîne des tendons ou d'y faire une injection de solution d'iode ou de nitrate d'argent faible, puis d'attendre vingt-quatre ou quarante-huit heures avant de sacrifier l'animal et de faire l'examen (fig. 4). Nous trouvons là encore une application de cette loi générale, à savoir que l'irritation ramène les cellules à leur forme embryonnaire.

Henle, ainsi qu'il a été dit plus haut, avait aperçu dans les tendons des plaques quadrangulaires, disposées en série longitudinale. Mais ne se servant pas du carmin, dont l'application à l'histologie fut découverte plus tard par Gerlach, il ne pouvait y distinguer de noyau, et, par conséquent, ne les considérait pas comme des cellules. En outre, employant une méthode

Digitized by Google

imparfaite, il ne put reconnaître que ces plaques rectangulaires proviennent de cellules tubulaires déroulées, et il fut obligé de rester dans un doute absolu au sujet de la nature et de la signification histologique de ces singuliers éléments. Il ne les considéra même pas comme ayant une existence constante, et les rencontra au milieu d'autres éléments évidemment semblables et qu'il crut complétement différents.

Si l'on n'emploie pas toutes les précautions que j'ai indiquées pour la préparation des tendons, on peut observer à la place de ces formes si régulières les figures les plus bizarres. Il est important de s'y arrêter un instant pour faire bien saisir toute l'importance des méthodes dans les recherches histologiques.

Le petit tendon, étant fixé à ses deux extrémités et examiné dans de l'acide acétique, si l'on vient à le couper de manière à le dégager de ses attaches, il se gonfle, se raccourcit et perd un tiers ou la moitié de sa longueur. Cette rétraction porte sur la substance fibrillaire; les tubes cellulaires n'y participent pas, et, pour demeurer compris dans un espace plus court, ils sont forcés de se replier de manière à former des zigzags ou des lignes ondulées. Parfois même ils se contournent en tire-bouchon. Il n'est point douteux que Henle ait pris de pareilles figures pour des fibres de noyau et même des fibres spirales. Lorsqu'avant de laisser les tendons revenir sur eux-mêmes sous l'influence de l'acide acétique, on les a comprimés de telle sorte que les cellules tubulaires se sont déroulées, on observe, au moment de la rétraction, que les cellules et surtout leurs noyaux sont tassés suivant leur longueur. Ceux-ci, formés, ainsi qu'on l'a vu, par une lame d'une grande minceur, se plissent transversalement et paraissent striés (fig. 2). Pour voir qu'il ne s'agit pas là de stries, mais simplement d'un plissement analogue à celui d'une étoffe, il faut employer un objectif fort et à grand angle d'ouverture.

Ces différents faits montrent que des éléments qui paraissent contournés après l'action de l'acide acétique sur les tissus, par exemple, les fibres élastiques et les noyaux des fibres musculaires lisses, doivent cette forme à l'action du réactif sur la substance intermédiaire. C'est ce dont on peut s'assurer par l'observation directe de ces tissus, en employant la tension avant de faire agir l'acide acétique.

Digitized by Google

Les tubes cellulaires existent dans tous les tendons, mais ils varient un peu dans leur forme, suivant les tendons soumis à l'examen. Les bâtonnets qui représentent les noyaux enroulés sont plus ou moins longs, et l'intervalle qui les sépare les uns des autres est plus ou moins étendu; celui-ci a souvent une longueur égale et même supérieure aux bâtonnets eux-mêmes. Au niveau de l'intervalle, la gaîne présente alors un rétrécissement, de telle sorte que le tube considéré dans son ensemble a un aspect moniliforme. Presque toujours le bâtonnet qui représente le noyau enroulé est limité à ses extrémités par une ligne transversale et paraît cylindrique. L'intervalle qui sépare les bâtonnets est occupé par une substance granuleuse qui n'est autre chose qu'une portion de la cellule plate enroulée elle-même. Le tendon d'Achille de la grenouille fournit des tubes cellulaires tels qu'ils viennent d'être indiqués; en les comprimant après addition d'acide acétique on détermine l'ouverture et le déroulement des cellules tubulaires.

Après avoir placé la queue d'un rongeur dans une solution

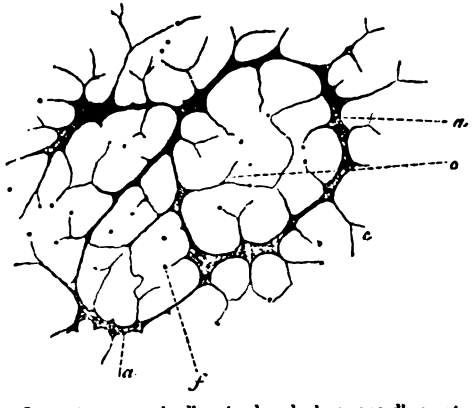

Fig. 5. — Coupe transversale d'un tendon de la queue d'un rat albinos, âgé d'un mois.

concentrée d'acide picrique, au bout de quelques jours les vertèbres ont perdu leurs sels calcaires, sont devenues molles, tandis que les parties fibreuses ont pris de la consistance. Il est facile alors de pratiquer des coupes transversales très-minces qui comprennent à la fois les os, les tendons, les nerfs et les vaisseaux. Ces coupes placées pendant vingt-quatre heures dans le picro-carminate d'ammoniaque, lavées et examinées dans le

Digitized by Google

mélange de glycérine et d'acide formique, montrent au niveau des tendons le plus beau réseau plasmatique (fig. 5) ; mais c'est là une simple apparence. Il faut bien se garder, ainsi qu'Henle l'a dit depuis longtemps, de prendre pour des réseaux canaliculés et pour des cellules plasmatiques ces figures étoilées et anastomosées. On peut déjà reconnaître avec un peu d'attention et un objectif à grand angle d'ouverture que les figures étoilées sont limitées par des cloisons étendues dans toute l'épaisseur de la préparation. Cela se voit encore mieux quand la coupe est légèrement oblique à l'axe du tendon. Ces lames ne sont autre chose que la couche superficielle des faisceaux de tissu conjonctif qui, dans les tendons, sont tous parallèles. Cette couche, sur la nature de laquelle on n'est pas encore bien fixé, se colore plus facilement par le carmin que les fibrilles connectives et elle conserve sa coloration dans un liquide acide, tandis que les fibrilles la perdent complétement quand bien même elles ont été d'abord colorées. Je reviendrai sur ces particularités à propos du tissu cellulaire sous-cutané. Quand, dans les tendons, deux faisceaux de tissu conjonctif sont accolés, on dirait qu'ils sont séparés par une cloison unique. Les tubes cellulaires cheminent entre les faisceaux, et dans les points qu'ils occupent sur les coupes transversales on dirait qu'il y a simplement un épaississement de la cloison. Ce sont ces points qui paraissent être des corps de cellules ramifiées. A ce niveau on aperçoit un corpuscule irrégulier qui a été pris certainement jusqu'à présent pour un noyau. Mais sur les coupes obliques un peu épaisses, on observe, en abaissant l'objectif, que ce corpuscule correspond à la surface de section d'un cylindre qui s'enfonce dans l'épaisseur du tendon et parallèlement à l'axe de celui-ci. En un mot, ce corpuscule correspond à la coupe d'un tube cellulaire. Les cloisons qui vont en divergeant de l'espace contenant le tube cellulaire séparent, ainsi qu'il a été dit plus haut, les faisceaux connectifs. Mais de ces cloisons naissent des fibrilles qui se dirigent dans différents sens et dont quelques-unes (fig. 5 *f*) ont été coupées transversalement par le rasoir.

L'interprétation de pareilles préparations dans le sens de cellules plasmatiques dépend donc d'une illusion.

A la surface des tendons, on rencontre toujours une couche

Digitized by Google

de tissu conjonctif ordinaire contenant des cellules plates, donnant des figures étoilées par l'imprégnation d'argent. Ce tissu établit une communication entre le tendon et le tissu cellulaire ambiant, ou bien sert de soutien à une couche épithéliale (fig. 6 A) dans le cas où le tendon glisse dans une gaîne synoviale ainsi que cela s'observe pour les tendons de la queue des mammifères. C'est la couche connective ordinaire de la surface des tendons, qui a donné à Recklinghausen[1] probablement des figures étoilées, limitées par le dépôt d'argent, et l'a conduit à admettre cette forme pour toutes les cellules des tendons.

§ III. — Entre la structure du tissu cellulaire sous-cutané et celle des tendons il y a des différences très-notables, et cependant entre la coupe transversale d'un tendon et une coupe pratiquée dans le tissu cellulaire sous-cutané, après coloration dans le carmin et action de l'acide acétique, la ressemblance est frappante; on observe là encore des figures étoilées, ramifiées et anastomosées au centre desquelles on rencontre un corpuscule coloré en rouge. La limite des figures est fort nette et paraît formée par une membrane qui se colore par le carmin, tandis que la substance intermédiaire est incolore, si la préparation est bien faite. Cette apparence cellulaire véritablement frappante est une simple illusion d'optique. Pour s'en convaincre il faut avoir recours à d'autres modes de préparation.

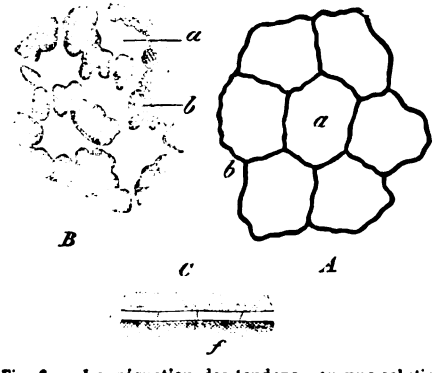

Fig. 6. — Imprégnation des tendons par une solution de nitrate d'argent à 2/100.
A, épithélium de la surface; B, couche de tissu conjonctif sous-épithéliale; C, tube avec la séparation des cellules, marquée par le dépôt d'argent.

La dissociation dans l'eau, procédé employé dès l'origine de l'histologie, avait déjà fourni à Henle des faits qui ne sont pas favorables à la théorie des cellules plasmatiques. A l'aide de ce procédé il ne voyait dans le tissu cellulaire sous-cutané que des

[1] Die Lymphgefæsse und ihre Beziehung zum Bindegewebe (Recklinghausen, 1852).

Digitized by Google

faisceaux connectifs entourés de fibres annulaires ou spirales, simples variétés de ce qu'il appelait des fibres de noyau, et enfin des fibres élastiques, dérivant aussi pour lui des fibres de noyau. Mais il faut convenir qu'une pareille analyse était bien insuffisante, et qu'elle laissait de côté les éléments les plus importants, *les cellules*.

Quand bien même les cellules du tissu conjonctif n'ont pas la forme et les rapports que Virchow leur avait assignés, il n'en reste pas moins à ce célèbre professeur le grand mérite d'avoir établi leur existence et leur signification dans les actes pathologiques.

La dissociation du tissu cellulaire dans l'eau, telle que la pratiquait Henle, et telle qu'on la fait encore aujourd'hui, fournit de mauvaises préparations ; car en étirant le tissu avec les aiguilles on en mêle les fibres qui perdent ainsi leurs rapports. En même temps les cellules sont gonflées, détruites même, et leurs débris sont cachés par les fibrilles entremêlées.

Pour éviter ces inconvénients, j'ai eu recours à une autre méthode ; elle consiste à injecter dans le tissu cellulaire, à l'aide d'une seringue de Pravaz, de la gélatine maintenue à la température de 37° centigrades, une solution de nitrate d'argent au millième ou simplement du sérum. Il faut faire cette injection chez un animal adulte qui vient d'être tué et avant le refroidissement du cadavre.

Il se produit ainsi un œdème artificiel. Si l'injection est faite brusquement, la substance s'accumule en un point circonscrit, et au milieu de celle-ci il y a peu de fibres de tissu conjonctif. Si au contraire l'injection est faite avec lenteur, et si l'on frictionne la partie au moment où on pratique l'injection, la substance se répand et elle englobe une plus grande quantité d'éléments du tissu conjonctif. On comprend difficilement, au premier abord, qu'un liquide injecté forme une masse circonscrite dans le tissu cellulaire, s'il est constitué simplement par des fibres. Mais si l'on songe que ces fibres sont très-molles et se déplacent facilement les unes sur les autres, on concevra que le liquide, en pénétrant brusquement, refoule ces fibres, et qu'alors, s'appliquant en très-grand nombre les unes sur les autres, elles forment par leur réunion une membrane plus ou moins complète qui englobe le liquide et l'empêche de

Digitized by Google

s'épancher au delà. Pour obtenir la diffusion, il suffit de déplacer les fibres en frictionnant la peau avec laquelle elles se continuent.

Les injections de gélatine ont l'avantage de se solidifier au moment du refroidissement de l'animal. On peut alors pratiquer dans la masse, des sections qui montrent les différentes parties du tissu connectif écartées les unes des autres par ce nouveau moyen de dissociation.

Les figures étoilées (cellules plasmatiques) n'existent plus, et on ne peut pas les faire apparaître par la coloration au carmin et l'action de l'acide acétique. Voici ce que l'on observe sur ces préparations : des faisceaux de fibres connectives, coupés en travers, obliquement ou se montrant suivant leur longueur ; à côté de ceux-ci, des cellules d'apparence fusiforme, ou semblables à celles de l'épithélium pavimenteux lamellaire ; enfin des cellules rondes ou de forme irrégulière. Les fibres élastiques se distinguent aussi sur ces préparations ; elles sont rectilignes ou légèrement incurvées.

Pour bien voir ces cellules et apprécier leurs rapports, il convient d'ajouter du nitrate d'argent à la gélatine, suivant la méthode que Chrzonszczewsky a préconisée pour l'étude des capillaires (gélatine de Paris ramollie dans l'eau froide et fondue ensuite au bain-marie, 1 partie ; solution de nitrate d'argent à 2 pour 1000, 1 partie). Après coloration au carmin et action de la glycérine et de l'acide formique, les cellules paraissent dans le voisinage des faisceaux ; elles sont plates, très-irrégulières dans leur contour, dépourvues de membrane et contiennent un noyau plat et ovalaire.

Quand ces cellules sont vues de profil, elles paraissent fusiformes et leur noyau ressemble à un bâtonnet. Certaines de ces cellules présentent des prolongements dont quelques-uns semblent en rapport avec des prolongements semblables venus des cellules voisines. Mais cette disposition est très-rare.

On obtient aussi de bonnes préparations en injectant dans le tissu cellulaire une solution de nitrate d'argent au millième. La portion du tissu en contact avec la solution blanchit légèrement, et elle forme une masse globuleuse gorgée de liquide comme dans un œdème, et de laquelle on peut avec des ciseaux courbes retrancher des portions qui sont facilement étalées sur une lame

Digitized by Google

de verre. Ces préparations, traitées par le picrocarminate d'ammoniaque et conservées dans la glycérine acidifiée par l'acide formique, montrent des éléments semblables à ceux qui sont représentés dans la figure 7.

On y voit des faisceaux de tissu conjonctif gonflés, entourés de fibres annulaires colorées en rouge. Cette coloration indique que ces fibres sont distinctes des fibres élastiques, qui ne se colorent pas par le carmin. On y observe encore des cellules plates, vues de face ou de profil, enfin des cellules arrondies ou irrégulières.

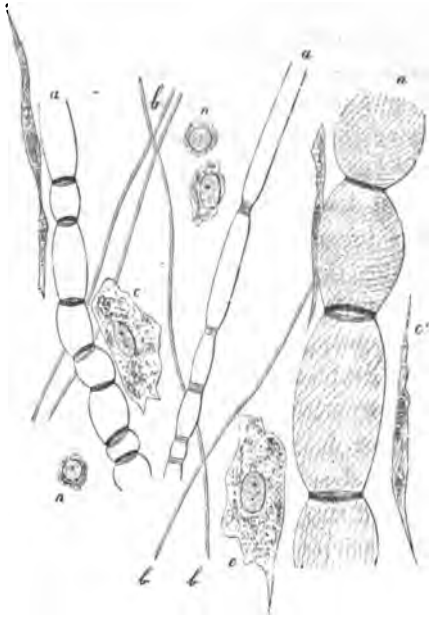

Fig. 7. — Tissu cellulaire sous-cutané de la région inguinale du chien.
a, faisceaux connectifs traités par l'acide formique, et présentant des fibres annulaires; *b*, fibres élastiques; *c*, cellules plates du tissu conjonctif vues de face; *c'*, les mêmes, vues de profil; *n*, cellules semblables aux cellules embryonnaires et aux globules blancs du sang et de la lymphe.

Les cellules plates ne sont que faiblement unies aux faisceaux de fibres connectives.

Les cellules rondes et irrégulières paraissent tout à fait libres dans les espaces compris entre les faisceaux.

Il convient d'étudier dans un liquide neutre ces divers éléments, déjà connus, à l'aide des méthodes précédentes. Pour cela on injecte du sérum dans le tissu cellulaire sous-cutané. Dans les parties œdémateuses, on enlève à l'aide des ciseaux des fragments. Ceux-ci, placés sur une lame de verre et recouverts d'une lamelle, s'étalent d'une façon fort régulière, et l'on peut alors y distinguer au microscope, le long des faisceaux, des plaques grenues qui représentent les cellules plates dont il a été question plus haut. Enfin des corpuscules irréguliers, beaucoup plus petits, paraissent être libres dans les espaces laissés entre les

Digitized by Google

fibres. Ces corpuscules sont semblables aux globules blancs du sang et aux cellules embryonnaires. Quand on ajoute du picro-carminate à la préparation, des noyaux se montrent dans l'intérieur des plaques grenues et dans les corpuscules.

Voici maintenant les faits qui ressortent des observations précédentes :

1° Le tissu cellulaire est essentiellement formé par des faisceaux connectifs, des fibres élastiques et des cellules. On n'y observe ni lames, ni trous ; les mots de tissu lamineux et de tissu cribleux sont donc mauvais.

2° Les faisceaux de fibres connectives sont cylindriques, ils ont un diamètre fort variable, ils sont limités par une couche spéciale, sorte de membrane de fibres annulaires ou de fibres spirales. Ces fibres paraissent être un simple épaississement de la membrane ; comme celle-ci, elles se colorent par le carmin ; sous ce rapport, elles diffèrent des fibres élastiques.

3° Toutes les cellules qu'on observe dans le tissu conjonctif sont formées par un amas de protoplasma granuleux; elles contiennent des noyaux bien formés. Elles ne sont pas toutes semblables. Les unes sont plates, présentent un contour irrégulier et même des prolongements ; souvent elles se plissent, et leurs bords peuvent se retourner ; leurs noyaux, ovalaires et très-aplatis, renferment un ou deux nucléoles bien marqués. D'autres cellules, moins nombreuses, sont globuleuses, irrégulières et présentent des noyaux sphériques ; certaines de ces dernières sont en tous points semblables aux globules blancs du sang.

4° Ces diverses cellules sont placées entre les faisceaux connectifs, mais toutes ne semblent pas affecter avec eux les mêmes rapports. Tandis que les cellules globuleuses paraissent circuler facilement dans les espaces laissés entre les faisceaux, les cellules plates, au contraire, occupent le long des faisceaux une position qu'elles abandonnent plus difficilement, bien que cependant la dissociation suffise le plus souvent pour leur faire perdre leurs rapports.

Les figures étoilées (cellules plasmatiques), que l'on observe sur les préparations faites par section sur des pièces desséchées ou durcies, seront maintenant facilement expliquées.

Pour s'en rendre bien compte, je conseille de faire une préparation en employant la méthode suivante : durcissement dans

Digitized by Google

une solution d'acide picrique, section, coloration au picrocarminate d'ammoniaque, lavage, examen dans glycérine 100 et acide formique 1.

Les faisceaux connectifs coupés en travers sont devenus transparents, mais sont restés dictincts. Dans les points où plusieurs de ces faisceaux se touchent, on observe, le plus souvent, un corpuscule formé par un noyau rouge légèrement ratatiné par l'action de l'acide et, autour de lui, l'englobant, une masse de protoplasma légèrement colorée en jaune par l'acide picrique, ayant une forme semilunaire; noyau et protoplasma sont compris dans un espace limité par le bord des faisceaux coloré en rouge. Ce bord est fort net, et c'est là ce qui avait fait croire à l'existence d'une paroi cellulaire. Comme sur une coupe transversale des faisceaux, ceux-ci, en se touchant, forment des interlignes nécessairement disposées en réseau, l'on croyait, et j'ai cru moi-même, à l'existence d'un réseau canaliculé dans lequel les cellules sont incluses.

§ IV. — Il n'est pas à dire pour cela qu'il n'y ait pas dans le tissu conjonctif une circulation plasmatique. Celle-ci peut s'effectuer autour des faisceaux connectifs dans les espaces très-dilatables laissés entre eux. La présence de cellules semblables aux globules blancs du sang ou aux cellules de la lymphe nous conduit à penser, avec Recklinghausen, que la circulation plasmatique est une véritable circulation lymphatique. En outre, l'existence, dans le tissu cellulaire sous-cutané, de ces cellules plates, disposées à la surface des faisceaux, ne nous suggère-t-elle pas l'idée de voir dans le tissu conjonctif un vaste espace cloisonné, analogue aux cavités séreuses? — interprétation fondée non-seulement sur les faits que je viens de montrer, mais encore sur les expériences de Recklinghausen, dans lesquelles des corps impalpables, introduits dans les cavités séreuses, ont pénétré directement dans les lymphatiques et de là dans le sang.

Chez des animaux inférieurs, la grenouille, par exemple, les vastes sacs qui se trouvent sous la peau, aussi cloisonnés, si semblables aux bourses muqueuses de l'homme, sont en même temps et des cavités séreuses et des sacs lymphatiques; ceci est prouvé par les expériences les plus décisives. Chez l'homme et les animaux supérieurs, la démonstration expérimentale n'est pas encore complète, mais elle se produira sans doute.

Digitized by Google

Les tubes des tendons qui, au premier abord, présentent une structure si particulière, me semblent avoir une signification très-générale; en effet, ils peuvent être considérés avec quelque raison comme des cavités séreuses en miniature, et en même temps comme des canaux pour la circulation du plasma.

L'importance du tissu conjonctif dans les néoformations pathologiques n'avait pas échappé à Bichat. Les bourgeons charnus et les tumeurs des divers organes et même des os, lui semblaient avoir leur point de départ dans leur tissu cellulaire interstitiel. Il avait même parfaitement vu que la cirrhose du foie ne porte que sur le tissu cellulaire, et que, dans cette maladie, les éléments glandulaires sont conservés et ont continué leur fonction. Le passage de son *Anatomie générale*, où il en parle, est tellement frappant que je crois devoir le citer d'une manière textuelle[1]. « Dans beaucoup d'affections organiques du foie, on remarque des tumeurs stéatomateuses, qui donnent à cet organe une forme bosselée, inégale, et qui, occupant uniquement le tissu cellulaire, laissent intact le tissu glanduleux qui sépare, comme à l'ordinaire, la bile, laquelle n'éprouve aucune altération dans son cours. »

Dans ses importants et nombreux travaux, Virchow a développé et étendu l'idée de Bichat, et de plus, il a montré l'importance des cellules du tissu conjonctif dans le développement des néoformations pathologiques.

En faisant provenir les bourgeons charnus des os d'un tissu cellulaire qu'il ne voyait pas, mais qu'il admettait par ce fait seul que, dans les os, il se forme des bourgeons charnus, Bichat a dépassé les limites de l'observation anatomique, et il a commis une erreur. Virchow a essayé de l'éviter, en conservant à la généralisation de Bichat toute sa grandeur. Pour cela, se fondant sur la conception systématique de Reichert et sur les observations relatées au commencement de ce travail, le célèbre professeur de Berlin a identifié le tissu osseux avec le tissu conjonctif. Mais aujourd'hui, depuis les travaux de H. Müller sur le développement du tissu osseux, cette identité n'est plus admissible.

Les faits relatés dans ce mémoire montrent encore quelles différences morphologiques fondamentales il y a entre le tissu

[1] *Anat. génér.*, 1812, t. I, p. 31.

Digitized by Google

osseux et le tissu conjonctif. Entre la structure des tendons, par exemple, et celle des os qui les remplacent chez les oiseaux, il n'y a aucune analogie, et les éléments cellulaires sont groupés d'une tout autre façon dans ces deux espèces de tissu. Les histologistes qui ont soutenu que, chez le poulet, les tendons, pour devenir osseux, subissent une simple infiltration calcaire, ont été trompés par l'illusion que donnent les coupes transversales. J'ai entrepris des recherches à ce sujet, et les faits auxquels je suis arrivé formeront la matière d'un autre travail.

En terminant, je ferai encore remarquer que les cellules du tissu conjonctif n'ont pas la fixité que Virchow leur croyait. Elles ne sont pas encloses dans une substance résistante; de plus, elles n'ont aucun caractère véritablement spécifique: beaucoup d'entre elles sont semblables aux globules blancs du sang ou aux cellules embryonnaires et sont libres entre les faisceaux du tissu. Aussi la rapidité avec laquelle, sous l'influence d'un irritant, des globules de pus se produisent dans le tissu conjonctif est véritablement prodigieuse. Il se peut que, dans l'inflammation, des globules blancs s'échappent des vaisseaux pour venir se répandre dans les espaces laissés entre les fibres, mais il est bien facile d'observer aussi la division des cellules préexistantes. Il semble même que, dans un mouvement phlégmasique un peu lent, tel que celui qui se produit autour d'une plaie simple, tout le travail se fasse aux dépens des cellules constitutives du tissu. Du reste, ces cellules, une fois modifiées par l'irritation, forment des amas de tissu embryonnaire aux dépens duquel un nouveau tissu se formera suivant la nature du mouvement pathologique.

Si le tissu conjonctif donne facilement naissance à des néoformations pathologiques, cela tient simplement à ce que ses cellules sont les unes embryonnaires, les autres très-voisines de cet état. Mais la propriété d'engendrer ces néoformations n'appartient pas au tissu conjonctif d'une manière exclusive. Il suffit que les éléments cellulaires d'un tissu puissent revenir à l'état embryonnaire pour les voir concourir dans des cas déterminés à la formation des tissus pathologiques.

La loi de Virchow sur le tissu conjonctif, source de toutes les néoformations pathologiques, qui paraissait si générale, pèche donc surtout par défaut de généralité.

Digitized by Google

III

ÉTUDE

PHYSIOLOGIQUE, CLINIQUE ET THÉRAPEUTIQUE DU PHOSPHORE

Par le docteur LECORCHÉ

(*Suite.*[1])

Si maintenant avant d'aller plus loin, nous résumons les données physiologiques qui résultent de nos expériences faites pour la plupart sur des chiens, nous verrons que nous avons été conduits à admettre que le phosphore par lui-même ne constitue pas un corps toxique et que c'est en se combinant avec l'hydrogène ou l'oxygène qu'il arrive à produire trois formes bien distinctes d'intoxication aiguë, car, ainsi qu'on a pu le remarquer, nous ne nous occupons nullement dans ce travail de l'intoxication chronique. Chacune de ces formes présente, on se le rappelle, des symptômes, des lésions anatomiques, une pathogénie à part. Nous avons démontré, en effet, que dans la première on voit se développer l'ictère, les hémorrhagies, la stéatose, et qu'on constate une altération profonde des globules sanguins; que dans le deuxième, ces altérations anatomiques manquent aussi bien que les manifestations symptomatiques qui les traduisent au dehors; la mort résulte ici de l'atteinte violente portée au système nerveux par la désoxydation globulaire. Dans la forme mixte, nous ne trouvons pluscette division si nette des symptômes et des lésions, les hémorrhagies peuvent manquer comme la stéatose et l'ictère. Chacune de

[1] Voy. le n° 4, juillet, 1868, p. 571.

Digitized by Google

ces manifestations peuvent exister isolément, apparaître à des époques déterminées. Non contents d'établir cette division, nous avons cherché à l'accuser plus nettement encore, à démontrer que dans chacune de ces formes d'intoxication expérimentale la cause pathogénique était différente, et nous avons été conduits à reconnaître que dans la première, l'empoisonnement tient à l'action de l'acide phosphorique formé aux dépens du phosphore, nous avons précisé les conditions de cette formation, et l'on sait maintenant que, pour qu'il se produise de l'acide phosphorique à la suite d'ingestion phosphorée, on doit administrer à l'animal le phosphore au moment des repas. Nous avons ensuite vu que dans la deuxième forme d'intoxication, l'empoisonnement résultait de la formation dans le tube digestif de gaz hydrogène phosphoré, et nous savons que pour que naisse cet agent, l'animal doit être en état de jeune. Il est moins facile de reproduire expérimentalement la forme mixte, car elle n'est, on le sait, qu'un accident de l'intoxication par hydrogène phosphoré. Elle nous présente dans son ensemble une évolution incomplète des deux autres formes. Néanmoins, nous sommes arrivés, on se le rappelle, à comprendre quelles sont les conditions qui nuisent dans ces cas à l'évolution de la deuxième forme d'intoxication et à saisir le mécanisme de l'intoxication mixte. La division en ces types différents que conduit à établir l'étude de l'intoxication phosphorée, n'est point une division seulement théorique et qu'on ne puisse réaliser que dans les laboratoires.

Les nombreux emprunts que nous avons été obligés de faire à la clinique pour l'exposition de nos recherches physiologiques suffiraient déjà pour faire soupçonner que, comme les expérimentales, les intoxications accidentelles dues à l'ingestion du phosphore sont loin de présenter toutes les mêmes traits. N'avons-nous pas déjà vu que dans certains cas, dans les cas cités par Frerichs, l'intoxication s'accompagnait de lésions intestinales; que dans d'autres cas, dans ceux de Lewin de Meischner, la muqueuse était intacte? Cette distinction grossière ne saurait toutefois suffire, il faut voir d'une façon plus précise si, cliniquement, il est possible de retrouver nos trois formes d'intoxication expérimentale.

Pour établir ce fait, il fallait se livrer à des recherches

Digitized by Google

spéciales. Ces recherches, nous les avons entreprises, et nous sommes arrivés à des résultats confirmatifs des idées physiologiques que nous avons émises plus haut. Ces résultats sont même tellement nets, qu'on est surpris de voir qu'on ne s'est pas demandé jusqu'à présent, à quoi tient la différence si marquée que présente parfois l'intoxication; qu'on n'ait pu l'expliquer, on le comprendrait sans peine, on ne possédait point toutes les données scientifiques nécessaires à la solution du problème; mais ce que l'on comprend moins, c'est que cette différence, entrevue cependant par quelques médecins, n'ait pas servi de point de départ à leurs recherches. Car, tandis que parmi ces observations, les unes rappellent l'intoxication artificielle due à la formation d'acide phosphorique, d'autres ressemblent en tout point à nos faits d'intoxication par formation d'hydrogène phosphoré, d'autres enfin ne peuvent être comparés qu'aux faits typiques de notre troisième forme d'intoxication ou intoxication mixte.

Ces types cliniques qui se modèlent entièrement sur les types expérimentaux sont assez faciles à reconnaître. Une courte excursion dans le domaine pathologique nous suffira pour prouver d'une façon péremptoire la valeur de l'assertion que nous émettons; et d'abord, parlons de notre deuxième forme d'intoxication qui, cliniquement, est encore actuellement peu connue: c'est très-certainement à cette forme qu'appartiennent les faits sur lesquels Falck s'appuie pour décrire ses formes nerveuses d'intoxication phosphorée. Dans ces cas, les accidents nerveux constituent presque à eux seuls toute la symptomatologie, l'ictère et les hémorrhagies font complétement défaut. La muqueuse intestinale est intacte, et cependant la mort arrive rapidement. A l'autopsie, la stéatose est à peu près nulle. Et n'allez pas croire que nous parlions en ce moment de faits rares, ces faits forment un groupe assez important et se rencontrent avec les mêmes caractères dans bien des cas où font défaut les lésions intestinales. L'empoisonnement n'est alors que la reproduction clinique de l'intoxication qu'on produit à volonté chez l'animal en lui faisant prendre le phosphore en état de jeûne. Cette intoxication n'est autre que l'intoxication par hydrogène phosphoré.

Voyez du reste ce qui se passe dans ces cas. Dans bon nombre d'entre eux l'intention de se donner la mort était manifeste de

Digitized by Google

l'aveu même des malades. Le phosphore avait été pris en dehors des repas. N'avons-nous point ici même, en faisant abstraction de la forme du processus qui rappelle en tout point le processus de l'intoxication par l'hydrogène phosphoré, une raison de première importance pour admettre l'existence de ce processus. La pathogénique condition n'est-elle pas tout à fait la même que celle de notre intoxication expérimentale ici, comme dans l'intoxication phosphorée, que nous produisons chez l'animal, nous voyons que ce n'est point à l'heure des repas qu'a lieu l'ingestion du phosphore, mais bien à une époque plus ou moins éloignée, alors que l'estomac ne contient pas une quantité d'oxygène capable de former de l'acide phosphorique? Nous voyons de plus que dans tous ces cas nous avons la reproduction symptomatique et nécroscopique de nos intoxications expérimentales. Outre l'absence des hémorrhagies, de l'ictère et des stéatoses, nous constatons en effet des stases sanguines nombreuses, intenses, prononcées surtout dans le poumon. Cet organe est le siége d'une inflammation due en grande partie au contact de l'acide phosphorique qui commence à s'y développer sous l'influence de l'air inspiré et aux dépens de l'hydrogène phosphoré venant de l'intestin, ou formé dans le sang par le phosphore absorbé en nature. Tout, comme on le voit, milite en faveur de ce rapprochement, de l'assimilation que nous voulons établir en ce moment entre ceraines observations cliniques d'intoxication phosphorée et l'empoisonnement expérimental par formation d'hydrogène phosphoré. C'est à cette forme d'intoxication et aux nombreuses variétés qu'elle présente, qu'on doit en grande partie les divisions multiples que certains auteurs ont cherché à établir dans l'intoxication phosphorée, divisions toutes factices et qui ne sauraient être maintenues, car elles ne s'appuient pas sur des bases physiologiques.

Si nous avons pu démontrer les caractères spéciaux que présentent dans certains cas les symptômes et les lésions cadavériques dus, à l'intoxication phosphorée; si nous avons pu dans ces cas les rapprocher des manifestations que nous avons signalées dans l'intoxication par l'hydrogène phosphoré; il nous sera facile maintenant de faire voir le groupe de symptômes dont on a fait jusqu'à présent la caractéristique de l'em-

Digitized by Google

poisonnement par le phosphore n'est en somme que la reproduction clinique de l'empoisonnement expérimental produit par l'action de l'acide phosphorique formé dans le sang ou absorbé dans l'intestin consécutivement à l'ingestion du phosphore. Comme dans ces cas en effet, mêmes lésions de la muqueuse stomacale et intestinale, mêmes altérations du sang, absence à peu près complète de troubles nerveux, ictère constant.

Lisez les observations d'empoisonnement par le phosphore, et vous verrez que bon nombre vous rappellent à s'y méprendre les caractères de l'intoxication expérimentale due à la formation d'acide phosphorique.

Si, ne vous contentant pas d'un examen superficiel, vous cherchez à pénétrer dans l'intimité même de ces faits ; vous constaterez que la cause pathogénique très-souvent saisissable est en tout point la même que celle qui préside à l'intoxication phosphorique. Prenez, comme modèle du genre, la deuxième observation du mémoire de MM. Ranvier, Fritz et Verliac, dont nous avons déjà parlé à propos de la stéatose. Dans ce cas l'intoxication fut accidentelle.

Il s'agit d'une femme âgée de 48 ans qui mangea à son repas de la salade dans laquelle avait macéré un paquet d'allumettes. Il n'y avait ici nulle intention de se donner la mort. L'ingestion du phosphore accompagna celle des aliments et comme chez nos animaux produisit de l'acide phosphorique aux dépens de l'oxygène alors contenu dans l'estomac: on ne peut mettre en doute la formation d'acide phosphorique, puisqu'on retrouva et pendant la vie et à l'autopsie toutes les manifestations artificiellement produites par l'injection de cet acide dans le sang. Les auteurs signalent en effet dans cette observation les hémorrhagies, le ralentissement du pouls, l'étendue des stéatoses.

Qu'on puisse retrouver au lit du malade nos deux premières formes d'intoxication phosphorée : ces rapprochements le prouvent surabondamment. Mais, à côté de ces deux types très-tranchés et sur l'existence desquels on ne peut élever aucun doute, il en existe un troisième qui résulte de leur mélange, et qui est l'analogue des faits physiologiques dont nous avons parlé plus haut, constitue une troisième forme d'intoxication phosphorée.

Il suffit en effet que le phosphore ingéré soit comme chez nos

Digitized by Google

animaux, insuffisant pour produire dans un temps donné une quantité d'hydrogène phosphoré, capable de provoquer instantanément la mort ou que l'oxygénation globulaire soit à même d'oxyder rapidement ce gaz, pour que les accidents nerveux qu'il détermine ne se développent qu'incomplétement. Bientôt ils font place, si l'existence se prolonge, à des manifestations caractéristiques de l'intoxication par acide phosphorique. Cette succession de phénomènes n'a rien d'étonnant, puisque la physiologie nous a appris que l'hydrogène phosphoré se transforme rapidement dans l'économie en acide phosphorique. Il nous serait facile de trouver parmi les observations d'empoisonnement phosphoré, des faits nombreux qui nous fournissent des exemples de ce troisième type qui n'est en somme qu'une variété de l'intoxication, ou mieux un mélange en proportion variée des deux premières formes d'intoxication. Les caractères de l'intoxication sont alors moins nettement définis.

Au début, se manifestent quelques symptômes insolites à l'intoxication par l'acide phosphorique, quelques troubles nerveux, en tout point comparables à ceux que provoque l'introduction ou la formation dans l'économie d'hydrogène phosphoré; seulement ces phénomènes son transitoires : bientôt apparaissent les symptômes caractéristiques de l'intoxication phosphorique.

Les empoisonnements qui peuvent se ranger sous ce chef sont donc bien évidemment des empoisonnements dus à deux causes différentes à l'hydrogène phosphoré et à l'acide phosphorique. La première observation du mémoire de MM. Ranvier, Fritz et Verliac, peut être considérée comme un exemple frappant de cette intoxication mixte. Il s'agit d'une jeune fille qui, voulant s'empoisonner, prend une macération de phosphore. Elle avale cette macréation, hors le temps des repas, et tout naturellement elle se met dans les conditions les meilleures pour produire une intoxication par hydrogène phosphoré; seulement comme la quantité produite est insuffisante pour occasionner la mort, l'existence se prolonge pendant quelques jours et donne ainsi à l'hydrogène phosphoré le temps nécessaire pour se transformer en acide phosphorique. La nature des symptômes suffit pour prouver que notre manière de voir n'est pas hypothétique, l'ic-

Digitized by Google

tère, l'hémorrhagie ne sont ici nullement signalés; la stéatose incomplète répond à la faible quantité d'acide phosphorique secondairement formé.

Il n'est pas jusqu'à la marche même des symptômes qui ne se prête à l'assimilation que nous tentons en ce moment, et qui ne nous permette de rapprocher les formes cliniques de l'intoxication phosphorée des formes expérimentales. S'agit-il de l'intoxication par formation d'hydrogène phosphoré, la marche est rapide, la mort souvent presque instantanée. S'agit-il de l'intoxication par formation d'acide phosphorique dans l'estomac ou dans le sang, la marche est plus lente. Ce n'est qu'au bout de quelques jours que se produisent les symptômes de l'empoisonnement ce qui tient à ce qu'ils ne peuvent apparaître que lorsque la quantité d'acide phosphorique est assez considérable pour amener la dissolution globulaire et concurremment l'inflammation interstitielle des organes. Or, cette limite pour être atteinte nécessite, ainsi que nous l'avons dit plus haut, d'une part, une entrée continue dans le sang, tantôt d'acide phosphorique, tantôt d'oxygène et en même temps de phosphore ou d'hydrogène phosphoré, d'autre part une diminution dans l'élimination de l'acide phosphorique, tous phénomènes qui ne se manifestent qu'au bout d'un certain temps. Chez les animaux soumis à nos expériences ces conditions ne se montraient guère qu'au bout de trois ou quatre jours, lorsque la dose de phosphore ingéré n'atteignait pas d'énormes proportions. Si à ces raisons, cause de la lenteur que présente alors l'intoxication phosphorée, on ajoute la résistance que semble opposer à la destruction l'élément globulaire on comprendra pourquoi ce n'est qu'au bout de trois ou quatre jours après une période de bien-être trompeur qu'apparaissent les symptômes caractéristiques de cette forme d'intoxication, due à l'action de l'acide phosphorique.

Que l'empoisonnement par le phosphore revête tel ou tel type, il est rarement suivi de guérison. On en trouve il est vrai quelques exemples dans les auteurs; M. Potain entre autres, en signale un cas ; mais on ne peut que soupçonner une telle terminaison. Schulzen, toutefois, dont l'expérience relativement à l'intoxication phosphorée, est de grande valeur, a consigné un fait expérimental, de grande importance. Il a reconnu que dans

Digitized by Google

l'intoxication phosphorée, on trouvait toujours, si l'issue devait être favorable, combustion complète de l'acide lactique qui se forme normalement dans l'économie. La mort, au contraire, fut certaine dans tous les cas où il put constater, à l'analyse de l'urine, de notables quantités de cet acide. Si l'on cherche l'explication d'un tel fait, on ne peut admettre qu'une hypothèse, et cette hypothèse la voici : c'est que la persistance de l'acide lactique n'est que l'expression d'une diminution ; elle dénote conséquemment dans l'étendue des combustions l'existence de lésions globulaires considérables, elle indique par cela même les griefs qui résultent pour l'économie toute entière de l'ingestion phosphorée.

Bien qu'il soit difficile de porter lors de l'intoxication phosphorée, un pronostic certain, on peut la considérer toutefois comme d'autant plus grave que l'ingestion du phosphore s'est faite à une époque plus éloignée des repas. L'expérience a prouvé que dans ces cas il faut vingt fois moins de phosphore pour tuer un animal que lorsque l'administration du phosphore a lieu au moment des repas ; ce qui revient à dire que l'hydrogène phosphoré est plus dangereux à faible dose que l'acide phosphorique à dose plus forte. Des résultats si différents tiennent sans doute aux altérations locales qui résultent, de l'action de l'acide phosphorique, altérations qui gênent en partie l'absorption et dont la présence a certainement pour effet nécessaire de neutraliser une partie de cet acide.

Digitized by Google

IV

NOUVELLES RECHERCHES SUR L'ÉPILEPSIE

DUE A CERTAINES LÉSIONS

DE LA MOELLE ÉPINIÈRE ET DES NERFS RACHIDIENS

Par le Dr BROWN-SÉQUARD.

(*Troisième et dernière partie*[1])

La place me manquant pour donner à ce mémoire toute l'étendue que le sujet comporte, je vais résumer brièvement quelques-uns des différents points sur lesquels il me reste à appeler l'attention de mes lecteurs.

Dans les deux précédentes parties, j'ai examiné les particularités relatives aux lésions qui causent l'épilepsie chez les cobayes, ainsi que celles concernant la zone épileptogène, les phénomènes des attaques, etc. Je vais reprendre l'exposé des faits, commençant par des additions aux différents points dont je me suis occupé dans les parties déjà publiées de ce travail.

X. — ADDITIONS AUX PARAGRAPHES PRÉCÉDENTS.

Ces additions ont pour objet surtout : les lésions qui peuvent produire l'épilepsie ; l'époque d'apparition de cette affection après certaines lésions ; l'étendue de la zone épileptogène ; les différences d'excitabilité des divers points de cette zone ; enfin la curabilité spontanée de l'épilepsie causée par la lésion de certains nerfs ou de la moelle épinière.

[1] Voy. les deux précédents numéros, p. 211 et p. 422.

Digitized by Google

1° *Lésions qui peuvent produire l'épilepsie.* — J'ai dit dans la première partie de ce travail (p. 215) que j'ai vu, une fois, l'épilepsie survenir après une lésion du bulbe rachidien, chez un cobaye. Je viens de retrouver mes notes au sujet de cet animal et j'en extrais les particularités suivantes qui montrent quelles sont les ressemblances et les différences existant entre ce cas d'épilepsie et les cas où cette affection est due à la section du nerf sciatique ou de la moelle épinière.

La lésion, qui consistait en une extirpation du V de substance grise, au bec du calamus et d'une partie des deux corps restiformes (plus à gauche qu'à droite), au voisinage de cette petite masse grise, avait été faite en mai 1858, sur une femelle de cochon d'Inde. En moins de deux mois, elle commença à avoir des attaques spontanées d'épilepsie, dont la fréquence devint bientôt excessive. Elle avait quelquefois jusqu'à 12 ou 15 attaques par jour, à ma connaissance, ce qui implique évidemment qu'elle en avait un bien plus grand nombre. Comme il ne se passait pas de journée sans qu'elle n'eût, au moins, de 4 à 8 attaques, elle a dû avoir pendant les quinze derniers mois de sa vie plusieurs milliers d'attaques. Chez beaucoup de cochons d'Inde ayant eu la moelle épinière lésée, j'ai vu les attaques se produire spontanément aussi souvent, dans une ou plusieurs journées consécutives et même pendant un ou deux mois, mais jamais pendant trois mois consécutifs, et conséquemment pendant une période beaucoup plus courte que chez cette femelle. On pouvait chez elle, comme chez tous les cobayes devenus épileptiques par suite d'une lésion de nerfs ou de la moelle épinière, provoquer une attaque par l'irritation de la peau de l'angle de la mâchoire inférieure (c'était chez elle à gauche, côté où la lésion du bulbe était plus considérable). Les mouvements convulsifs, chez elle, étaient beaucoup plus forts d'un côté (le gauche), que de l'autre[1]. Il suffisait assez souvent de lui faire peur en remuant subite-

[1] Cet animal avait eu du tournoiement (mouvement de manége) *à gauche*, pendant plusieurs jours après la lésion du bulbe rachidien. La tendance au tournoiement persista tant qu'il vécut; le corps se courbant souvent en arc à gauche, le museau allant toucher le sacrum, quand on effrayait l'animal, sans produire d'attaque d'épilepsie. Il y avait dans les membres gauches de l'hyperesthésie et une élévation de température. La face était dans beaucoup d'endroits, surtout à gauche, très-peu sensible. Les yeux et les oreilles, surtout à gauche, ont été le siége d'altérations que je décrirai bientôt dans un travail sur l'influence des lésions des corps restiformes sur la nutrition dans ces parties.

Digitized by Google

ment quelque chose auprès d'elle pour qu'elle eût une attaque, ce qui n'a pas lieu chez les cobayes rendus épileptiques par une lésion de la moelle épinière ou de ses nerfs. Quelquefois les attaques (spontanées ou provoquées) étaient, chez elle, suivies d'un véritable coma, ce que je n'ai jamais observé chez d'autres cochons d'Inde, quelle que fût la cause de l'épilepsie chez ces derniers.

Il y a donc à l'égard des deux traits caractérisques, qui consistent dans la production de l'épilepsie et dans celle d'une zone cutanée épileptogène, une parfaite similitude entre les effets de la lésion du bulbe dans le cas dont je viens de parler et ceux que l'on observe après certaines lésions de la moelle épinière et de ses nerfs, chez les cobayes.

Époque d'apparition de l'épilepsie. — J'ai dit (numéro précédent, p. 426), que les premiers phénomènes convulsifs réflexes se sont montrés, dans deux cas, le troisième jour après la section du nerf sciatique. Je viens de voir des phénomènes de ce genre en irritant la zone épileptogène 45 heures seulement après cette lésion. Mais ces premiers symptômes peuvent aussi ne paraître que très-tard : 20, et même une fois 22 jours après la lésion.

Quant à l'époque de la première attaque *complète* après la section du nerf sciatique ou du poplité interne, le plus tôt, d'après ce que j'avais vu jusqu'au 25 avril dernier (p. 425 du numéro précédent), avait été le huitième jour. Depuis lors j'ai observé la première attaque le sixième jour chez un animal, et le septième jour chez un autre.

Le plus tôt que j'aie observé une attaque complète après la section des racines postérieures des nerfs spinaux formant le sciatique et celle des racines des 4 ou 5 dernières paires dorsales a été, pour la première de ces lésions, le huitième jour et pour la seconde le treizième jour.

La rapidité d'apparition des premiers phénomènes réflexes n'a pas de relation constante avec celle de la première attaque complète : ainsi j'ai vu les mouvements convulsifs réflexes se montrer 4 jours après la section du sciatique chez un animal qui n'a eu sa première crise complète qu'après 21 jours et, d'un autre côté, j'ai produit la première attaque complète le quinzième jour après cette lésion, chez un cobaye qui n'avait eu les premiers mouvements convulsifs que 3 jours auparavant.

Digitized by Google

Plusieurs expériences comparatives me conduisent à considérer comme très-probable que l'irritation fréquemment répétée de la peau du cou et de la face y fait apparaître la faculté épileptogène plus tôt qu'elle ne s'y montrerait naturellement après les lésions qui causent l'épilepsie.

Étendue de la zone épileptogène. — Chez les cobayes ayant eu une section d'une moitié latérale de la moelle épinière, à la hauteur des dernières vertèbres dorsales ou des premières lombaires, la zone épileptogène peut s'étendre à d'autres portions que celles dont j'ai donné les limites dans la première partie de ce mémoire. Elle s'étend presque toujours, après un certain temps, de l'omoplate à la ligne médiane du dos et occupe une bande étroite (large de 1 centimètre environ), le long de cette ligne jusqu'à la sixième, septième ou huitième vertèbre dorsale, du côté de la lésion. J'avais constaté nombre de fois, depuis très-longtemps, qu'en pinçant cette petite bande de peau l'attaque se produit, mais voyant que l'animal, avant d'être pris de convulsions, tournait la tête, comme pour se gratter ou pour mordre, vers la partie pincée, j'avais cru que les frictions auxquelles était alors soumise la peau de son cou du côté où le mouvement s'opérait suffisait pour expliquer la production de l'attaque. Mais je me suis assuré récemment de la manière la plus certaine que cette irritation de la peau d'une des gouttières vertébrales est bien la cause directe de l'attaque ; car, dans quelques cas, celle-ci s'est montrée immédiatement, au moment où je pinçais cette peau, et dans d'autres cas où j'ai pu, sans irriter la zone épileptogène de la face et du cou, empêcher la tête de se tourner du côté correspondant à la lésion de la moelle, j'ai aussi vu l'attaque se montrer après le pincement de la bande de peau en question.

Je dirai en outre, que lorsque l'épilepsie dure depuis longtemps, après une hémisection latérale de la moelle épinière, le degré de la faculté épileptogène de la peau qui recouvre la gouttière vertébrale, surtout au voisinage de l'omoplate, peut devenir bien plus considérable que celui de la face.

Il semble donc certain que la zone épileptogène après la section d'une moitié latérale de la moelle épinière, au niveau des dernières vertèbres dorsales ou des premières lombaires, comprend, en général sinon toujours, en outre d'une portion

Digitized by Google

de la peau de la face ou du cou (voy. fig. 6, pl. V), une bande étroite de peau s'étendant sur une des gouttières vertébrales depuis le cou jusqu'à la sixième, la septième ou la huitième vertèbre dorsale[1].

Différences d'excitabilité des diverses parties de la zone épileptogène. — Dans l'épilepsie double, c'est-à-dire celle causée par une lésion à droite et une autre à gauche, consistant soit en une section des deux nerfs sciatiques, soit en une section transversale de la moitié postérieure de la moelle épinière ou de l'épaisseur entière de cet organe, soit enfin, en une section du nerf sciatique d'un côté et une hémisection latérale de ce centre nerveux de l'autre côté, il y a, en général, plus de puissance épileptogène dans la partie de peau qui recouvre les apophyses épineuses des six ou sept premières vertèbres dorsales qu'ailleurs. On peut dire, néanmoins, que le point de la zone épileptogène ayant au plus haut degré la puissance d'engendrer une attaque, varie considérablement dans les cas de section transversale (partielle ou complète) de la moelle épinière, de même que dans les cas de section d'un seul ou des deux nerfs sciatiques. Non-seulement il y a, à cet égard, des différences suivant l'espèce de lésion, mais il y en a aussi chez des individus différents pour une même lésion et chez le même individu à différents temps. Cependant les points qui ont presque constamment le plus de puissance sont les petites portions de peau recouvrant l'angle de la mâchoire inférieure, le bord antérieur et le bord supérieur de l'omoplate, le côté des apophyses épineuses des quatrième, cinquième et sixième vertèbres dorsales et enfin la peau de la joue au-dessous de l'œil.

Curabilité spontanée de l'épilepsie causée par la section de certaines parties de la moelle épinière ou de certains nerfs. — J'ai déjà dit et je puis répéter que je n'ai jamais vu guérir spontanément un cobaye rendu épileptique par une lésion de la moelle épinière. Jusqu'ici je puis dire la même chose des animaux de-

[1] Il semble, d'après ce que j'ai vu depuis longtemps déjà, mais surtout d'après ce que j'ai observé récemment, que plus l'hémisection latérale de la moelle épinière se rapproche de son extrémité caudale, moins la zone épileptogène s'étend en arrière. Ainsi, sur un cobaye qui est maintenant sous mes yeux et chez lequel la section a été faite au niveau de la cinquième vertèbre lombaire, la zone épileptogène est limitée à la face et à une petite partie du cou, n'atteignant pas l'omoplate, tandis que chez un autre ayant une hémisection latérale de ce centre nerveux, au niveau de la huitième vertèbre dorsale, la zone s'étend jusqu'à la cicatrice.

Digitized by Google

venus épileptiques après la *section* du nerf sciatique, du poplité interne, des racines postérieures du nerf sciatique ou de celles des derniers dorsaux. Mais j'ai observé un cas de guérison spontanée chez un cobaye ayant eu une *irritation* mécanique du nerf sciatique [1]. Ce fait est très-important, comme je le montrerai ailleurs, pour la théorie de l'épilepsie : je me borne maintenant à le signaler.

Lorsque les lésions des nerfs ou de la moelle épinière sont insuffisantes pour produire l'épilepsie complète, mais assez puissantes cependant pour donner à l'animal la faculté d'avoir des mouvements réflexes convulsifs par l'irritation de la zone épileptogène, la guérison spontanée a lieu le plus souvent, sinon toujours (il est probable que j'aurais eu à dire : toujours, si je n'avais sacrifié un certain nombre de ces animaux avant leur guérison), au bout d'un temps très-variable, mais qui ne dépasse guère six ou huit semaines.

Je ferai remarquer qu'il ne s'agit ici que de curabilité *spontanée*, je m'occuperai dans un autre travail de la curabilité sous l'influence de divers moyens de traitement.

XI. — PRODUCTION D'ATTAQUES D'ÉPILEPSIE, MALGRÉ L'ABLATION DU CERVEAU, DU CERVELET ET D'AUTRES PARTIES DE L'ENCÉPHALE.

J'ai trouvé et montré depuis longtemps, dans mes cours, le fait important que, chez les cobayes ayant eu une section transversale partielle ou complète de la moelle épinière, on peut encore produire l'attaque en irritant la zone épileptogène, après avoir enlevé une grande partie de l'encéphale.

En maintenant en vie par l'insufflation pulmonaire des cochons d'Inde épileptiques sur lesquels j'avais enlevé le cerveau, le cervelet et une grande partie de la protubérance annulaire,

[1] Cet animal est le seul chez lequel j'aie vu survenir des attaques *complètes* d'épilepsie, après une irritation du nerf sciatique. J'avais fortement comprimé le nerf entre les mors d'une pince. Cette irritation, faite le 4 mai, avait produit de l'anesthésie et de la paralysie du membre. Le 13 mai les mouvements convulsifs, réflexes étaient déjà forts. Le 15 une attaque *incomplète* violente eut lieu. La première attaque *complète* fut produite le 20. Dans les premiers jours de juin, je ne pus plus causer que des mouvements convulsifs réflexes d'une intensité déclinant de jour en jour, et dès le 10 juin il n'y eut plus aucune trace de l'affection épileptiforme. En même temps que l'amélioration se montrait quant aux phénomènes convulsifs, la sensibilité et le mouvement volontaire reparaissaient dans la patte dont le nerf avait été lésé. Aujourd'hui (22 juin), il n'y a plus trace d'un état morbide quelconque chez ce cobaye.

Digitized by Google

j'ai pu produire nombre d'accès entièrement semblables à ceux qui avaient lieu chez ces animaux avant la mutilation de l'encéphale. Non-seulement l'attaque pouvait être produite par le pincement de la peau du cou et des gouttières vertébrales, mais aussi par les portions de la zone épileptogène recevant les ramifications du nerf auriculo-temporal et du sous-orbitaire.

J'ai constaté depuis longtemps que, chez des animaux, épileptiques ou non, l'insufflation pulmonaire, quand la perte de sang n'a pas été très-considérable après l'ablation d'une grande partie de l'encéphale, augmente la faculté réflexe du bulbe rachidien et de la moelle épinière, ainsi que l'excitabilité des nerfs et des muscles. Je n'ai donc pas été surpris en trouvant que lorsque l'insufflation avait été pratiquée depuis quelque temps (8, 10, ou 12 minutes), chez des cobayes épileptiques, la facilité de provoquer des attaques par l'irritation de la zone épileptogène s'augmentait d'une manière évidente.

Dans un cas j'ai pu encore produire des attaques après l'ablation de tout l'encéphale, moins le bulbe rachidien, et, sur un autre animal, j'ai même causé un accès assez fort après avoir coupé d'emblée le bulbe rachidien en travers, immédiatement au-dessus de l'origine des nerfs pneumo-gastriques, ayant préalablement pratiqué l'insufflation pulmonaire pendant dix minutes. Je n'ai pas besoin de dire que l'excitation des parties de la zone épileptogène animées par le trijumeau est alors restée sans effet, et que c'est l'excitation de la peau du cou et de la partie postérieure du dos[1] qui causa l'attaque.

L'expérience qui montre que des attaques d'épilepsie peuvent encore avoir lieu après l'ablation d'une grande partie de l'encéphale chez des animaux épileptiques à la suite de la section du nerf sciatique, a été faite pour la première fois par mon collègue Vulpian[2]. Je l'ai faite plusieurs fois depuis et toujours avec les mêmes résultats que j'ai mentionnés ci-dessus. Je ferai remarquer, à propos de l'expérience de mon collègue, que s'il a cru que l'attaque pouvait être provoquée par une irritation quelconque, au lieu de ne l'être que par l'irritation d'une certaine zone, cela est dû à ce que ne connaissant pas la

[1] L'animal était épileptique par suite d'une section transversale complète de la moelle épinière à la hauteur de la dixième vertèbre dorsale.

[2] Voy. *Archives de Physiol. norm.*, etc., vol. II, 1869, p. 297.

Digitized by Google

puissance épileptogène de cette zone, il tenait l'animal par le cou alors qu'il l'irritait ailleurs. Le cobaye, se débattant, frottait la peau du cou ou de la face contre la main qui le retenait, et la zone épileptogène recevait ainsi l'irritation qui produisait l'attaque[1].

Dans ces derniers temps un physiologiste allemand, Nothnagel[2], a publié un travail ayant pour objet de démontrer que la protubérance annulaire est le seul centre nerveux capable de produire des convulsions épileptiformes. Quand je discuterai dans un autre mémoire la théorie de l'épilepsie spontanée ou provoquée, je montrerai que cette opinion est fausse et que d'autres parties des centres nerveux peuvent, comme la protubérance, donner lieu à des convulsions épileptiformes.

Dans un second mémoire j'exposerai les résultats que j'ai obtenus : 1° sur la voie de transmission de l'irritation des nerfs spinaux ou de la moelle épinière à l'encéphale et à la peau de la zone épileptogène pour y produire les altérations de nutrition qui causent l'épilepsie; 2° sur l'état des nerfs sciatiques et autres qui produit l'épilepsie; 3° sur les différences entre plusieurs animaux[3] et l'homme à l'égard de la production de l'épilepsie par l'irritation de certains nerfs ou de la moelle épinière; 4° enfin sur diverses autres questions concernant la physiologie pathologique de l'épilepsie et des mouvements convulsifs épileptiformes.

[1] Voy. la note p. 433 de la seconde partie de ce mémoire *Archives de Physiol.*, numéro de mai 1869).

[2] Virchow's *Archiv für pathol. Anat.* 1868, vol. XLIV, p. 1.

[3] L'épilepsie avec existence de la zone épileptogène, dans des cas de lésion du nerf sciatique, a été constatée non-seulement chez les cobayes, mais aussi chez l'homme, par le docteur G. Dieulafoy, chez le chat, par M. Trasbot, et chez le lapin, par moi.

Digitized by Google

V

DU MUGUET GASTRIQUE

ET DE

QUELQUES AUTRES LOCALISATIONS DE CE PARASITE

Par M. J. PARROT

I

La muqueuse de la cavité buccale est, de l'avis de tous les cliniciens, le siége de prédilection du muguet. C'est là qu'il se développe le plus souvent et le plus abondamment. Quand on le rencontre ailleurs, on peut affirmer qu'il y en a dans la bouche : comme si elle était la pépinière d'où partent nécessairement les spores qui vont germer en d'autres lieux.

On sait encore que le pharynx et l'œsophage sont fréquemment couverts par des plaques de cette mucédinée, et quelquefois sur une étendue considérable de leur surface.

Ainsi, le muguet peut exister sur tous les points de la muqueuse digestive, depuis les lèvres jusqu'au cardia ; c'est là une vérité aujourd'hui classique.

Le rencontre-t-on dans les divers organes qui font suite aux précédents ? — Sur cette question, l'accord cesse, et les réponses que l'on y a faites sont diverses, à ce point, qu'elles jettent nécessairement dans le plus grand embarras, et rendent toute solution impossible.

Le présent travail a pour but de résoudre, en partie du moins, le problème pathologique qui vient d'être posé, en mettant hors de toute contestation l'existence du muguet dans l'estomac. — Mais, avant d'exposer les faits sur lesquels il se

Digitized by Google

base, voyons ce que là-dessus ont dit les auteurs les plus compétents.

Comme on va le voir : les uns affirment, d'autres nient, il en est qui doutent.

Ceux qui disent oui : — Le muguet peut pousser sur la muqueuse gastrique, — sont les premiers en date ; c'est donc par l'examen de leur dire et de leurs preuves que nous devons commencer cette revue.

Guersent[1] professe l'opinion la plus large, car il pense que le mal peut se développer dans la bouche, le pharynx, l'œsophage, l'estomac, le gros intestin, et même jusque dans le larynx et la trachée.

Pour M. Lelut[2] le muguet, considéré dans sa nature matérielle, est une fausse membrane qui, chez les nouveau-nés, siége sur la muqueuse digestive sus-diaphragmatique, sur celle de l'estomac, et qu'il n'a jamais vue au delà de ce viscère, dans le tube digestif.

Billard[3] décrit une forme de gastrite avec altération de sécrétion, ou muguet de l'estomac.

M. Denis de Commercy[4] dit avoir observé deux fois cette lésion.

Valleix[5] en rapporte plusieurs observations.

MM. Robin[6], Barrier[7] et Seux[8], bien que ne l'ayant jamais observée, croient à son existence.

Parmi les observateurs qui soutiennent une opinion contraire à la précédente, nous citerons Berg, Veron[9], M. de Niemeyer[10] et Trousseau[11].

[1] Dict. en XXI vol., art. Muguet.

[2] *Arch. général. de méd.*, 1re série 1827, t. XIII, p. 3, de la fausse membrane dans le muguet.

[3] *Traité des maladies des enfants nouveau-nés.* Paris, 1833, p. 330.

[4] *Recherches d'anatomie et de physiologie pathologiques sur plusieurs maladies des enfants nouveau-nés.* Commercy, 1836, p. 166.

[5] *Clinique des maladies des enfants nouveau-nés.* Paris 1838, p. 247 et suiv.

[6] *Hist. natur. des végétaux parasites qui croissent sur l'homme et sur les animaux vivants.* Paris, 1853, p. 496.

[7] *Traité prat. des maladies de l'enfance.* Paris 1861. T. I, p. 689.

[8] *Recherches sur les maladies des enfants nouveau-né.* Paris 1853, p. 145.

[9] *Observ. sur les mal. des enfants (des altér. organ. et du muguet des nouveau-nés).* Paris 1825.

[10] *Éléments de pathologie interne.* Traduct. française. Paris, 1865. T. I, p. 469.

[11] *Clinique médic.* Paris, 1861. T. I, p. 457.

Digitized by Google

M. Gubler, après avoir nié, dans un premier travail[1], la possibilité du développement du muguet sur la muqueuse de l'estomac, à cause du manque d'air et de la présence du suc gastrique, dit, dans un mémoire postérieur[2], tout en insistant sur la puissance de ces obstacles, qu'ils ne sont pas à la rigueur insurmontables.

Quelle est la cause de cette divergence d'opinions,—et comment se fait-il, que les faits rapportés par des observateurs tels que M. Lelut, Valleix et Billard, n'aient pas entraîné la conviction de ceux qui ont écrit depuis?

Pour répondre à ces questions, nous ne croyons pouvoir mieux faire que de citer le texte même des auteurs que nous venons de nommer.

M. Lelut ne rapporte pas de faits particuliers, mais il donne de la lésion un aperçu souvent très-exact, et sur lequel nous aurons l'occasion de revenir dans la suite de ce travail.

Billard, dans une première observation, qui est la 32e de son livre, parle d'une enfant de 19 jours qui succomba profondément amaigrie après avoir eu quelques vomissements bileux. — On trouva du muguet dans la bouche, le pharynx et l'œsophage. — La muqueuse de l'estomac était d'un rouge intense, fort épaisse et très-friable, et l'on voyait à la partie centrale de l'organe une large couche de muguet, composée d'un nombre considérable de petits points, d'un blanc éclatant, surmontant les villosités, et dont l'ensemble pouvait être comparé à une couche de givre étendue sur une mousse fine. Ces points blancs s'enlevaient avec le scalpel, quand on les grattait un peu fort. — Quelques-uns se trouvaient détachés, et flottaient parmi les mucosités gastriques.

—Dans un second fait, il s'agit d'une petite fille de 21 jours morte dans le dernier degré du marasme. La bouche, le pharynx et l'œsophage étaient tapissés par une couche assez épaisse de muguet. A la petite courbure de l'estomac, on en voyait une large plaque, résultant de l'agglomération d'un grand nombre de petits points pelliculeux, d'un blanc éclatant, résistant assez au frottement de l'ongle, mais pouvant être dé-

[1] *Note sur le muguet. Comptes rendus de la Soc. de Biologie.* 1852. p. 69.
[2] *Sur la mucédinée du muguet. Mémoires de l'Acad. de méd.*, t. XXII, 1858.

Digitized by Google

tachés avec le tranchant du scalpel : alors les villosités apparaissaient très-saillantes et très-rouges.

Un dernier cas est celui d'une petite fille de 14 jours, qui succomba après avoir présenté tous les symptômes d'une affection gastro-intestinale aiguë. — La langue et les parois de la bouche étaient couvertes par une couche épaisse de muguet ; il y en avait aussi dans le pharynx et l'œsophage. L'estomac, au niveau de son grand cul-de-sac, était atteint de ramollissement gélatiniforme, et, sur divers points de sa surface, on voyait des couches ou plaques de muguet irrégulièrement disséminées.

Enfin il existait le long de la petite courbure un assez grand nombre de follicules mucipares, légèrement tuméfiés, et environnés d'un cercle rouge. Quelques-uns d'entre eux avaient leur orifice central béant et jaunâtre.

— Dans ces trois observations, je ne trouve qu'une seule lésion qui puisse être rapportée au muguet de l'estomac, et c'est précisément celle que l'auteur considère comme due à une hypertrophie des follicules mucipares. Nous verrons en effet plus tard que rien ne ressemble moins au muguet gastrique que les altérations considérées par Billard comme devant y être rapportées ; — et que d'un autre côté, il se présente souvent sous forme de petites saillies jaunâtres, avec un orifice central et dont le siége habituel, comme dans le fait dont il est ici question, est dans le voisinage de la petite courbure.

Les cas de Valleix n'ont pas une valeur plus grande. Un seul lui est propre, les autres sont empruntés à Lediberder. — Le premier, qu'il relate très-longuement, est celui d'un garçon de 21 jours, qui avait du muguet dans la bouche, le pharynx et l'œsophage. La surface de l'estomac était couverte de mucus. A partir du cardia, commençaient deux bandes d'un pouce de large, s'avançant de chaque côté de la petite courbure, et formées par des grains fins et très-rapprochés de matière blanche, molle, très-adhérente et entièrement semblable, sauf la couleur, à celle dont étaient formés les grains de muguet de l'œsophage. Elles s'arrêtaient à un demi-pouce du pylore. Du côté du grand cul-de-sac, on voyait une plaque semblable, d'un pouce et demi de diamètre.

Les observations de Lediberder, qui n'étaient pas destinées à être publiées, sont très-concises. — Dans l'une, la surface

Digitized by Google

interne de l'estomac présentait, après avoir été lavée, une assez grande quantité de granulations, d'un demi-millimètre de diamètre, légèrement saillantes, et adhérant fortement à la muqueuse.

Dans une autre, on voyait vers la partie supérieure, du côté du grand cul-de-sac, des points jaunes, gros comme des grains de millet, et qui, ajoute l'auteur, étaient évidemment du muguet.

Dans la troisième, il est dit que le muguet, qui existait en grande quantité dans l'œsophage, se prolongeait à la face postérieure de l'estomac, dans l'étendue de deux pouces de long, à partir du cardia. Il formait une bande verticale d'un pouce de large supérieurement et d'un demi-pouce en bas; il était jaune, peu épais, et s'enlevait difficilement.

On comprend sans peine que la lecture de ces faits soit insuffisante à convaincre ceux qui n'ont pas eu le privilége d'observer la lésion gastrique produite par le muguet. Il n'y a pas entre eux une analogie suffisante; ils n'ont pas, qu'on me passe l'expression, cet air de famille qui frappe de prime abord, quand on est en présence de cas que fait nécessairement ranger dans un même groupe une lésion commune et importante, qui est leur marque.

Les descriptions manquent de détails précis et concordants, et surtout de la preuve par le microscope, qui, dans l'espèce, l'emporte, à elle seule, sur le récit le plus détaillé et le plus pittoresque. Si, en effet, une pratique journalière permet habituellement d'affirmer, à première vue, la nature cryptogamique des plaques blanches ou jaunâtres qui tapissent la cavité buccale de certains enfants, il est bien loin d'en être de même pour le muguet de l'estomac.

Car d'une part, je le dis ici par avance, la mucédinée, lorsqu'elle s'est développée dans ce dernier siége, se présente avec une physionomie tout à fait différente de celle qu'on lui connaît dans la bouche, le pharynx et l'œsophage; et, d'un autre côté, elle peut alors être confondue, si on se contente d'un examen superficiel, avec d'autres lésions de la muqueuse gastrique, se montrant dans des conditions tout à fait semblables à celles qui président au développement du muguet.

Digitized by Google

J'ajoute que la conviction, où étaient presque tous ceux qui ont décrit le muguet de l'estomac, qu'il s'agissait là d'une pseudo-membrane de nature inflammatoire, a discrédité leurs observations. On ne peut, en effet, s'empêcher d'admettre que, dans bien des cas, ils n'aient pris pour des amas cryptogamiques des altérations véritablement inflammatoires.

Il résulte des considérations précédentes que si l'on ne croit plus aujourd'hui au muguet gastrique, que si les moins sceptiques le relèguent parmi ces lésions rares, que l'on observe une fois par hasard dans le cours d'une longue carrière médicale ; c'est que les cliniciens qui l'ont vu ne nous ont laissé que des descriptions tout à fait insuffisantes, et ont émis, sur la nature du mal, une opinion radicalement fausse.

Me trouvant à mon tour sur le terrain où ont observé MM. Lelut, Billard et Valleix, j'ai vu, comme eux, la lésion dont ils ont affirmé l'existence, et je viens aussi l'affirmer, mais avec des faits tels, que ceux qui voudront bien les lire resteront convaincus que la mucédinée du muguet peut germer dans l'estomac et se fixer à sa paroi, comme le végétal au sol sur lequel il a poussé.

Le premier cas qu'il m'ait été donné d'observer remonte à l'année dernière, et a été communiqué à la Société médicale des hôpitaux[1].

Les autres, recueillis depuis, sont complétement inédits.

II

Obs. I. — Françoise P., née le 22 juin 1868 dans un état qui paraît excellent, reste huit jours sans nourrice, et pendant ce temps est élevée au biberon.

Bientôt, elle est prise de diarrhée verte, sa bouche se couvre de muguet, et on la porte à l'infirmerie le 2 juillet.

Température. { Rectale. . 34°,8.
Axillaire . 34°,6.

Le 3 et les jours suivants, le mal s'aggrave rapidement, la mort a lieu le 7 à 4 heures du matin. —

On fait la nécropsie le 8 à 11 heures.

[1] Séance du 10 juillet 1868.

Digitized by Google

L'arachnoïde de l'encephale présente de nombreuses taches opalines ou blanches, dues à la stéatose de ses éléments. Sur divers points de la couche la plus superficielle des circonvolutions, on voit de petites masses noires et arrondies, produites par l'arrêt du sang dans de petites veines partiellement dilatées.

La substance médullaire est très-congestionnée, et l'on y trouve de nombreux corps granuleux, surtout à la périphérie des ventricules latéraux et dans le corps calleux.

Les poumons, d'un gris rosé, sont le siége d'un emphysème alvéolaire généralisé; dans la plupart des vesicules des régions périphériques, on voit des amas de globules huileux, ou des corps granuleux, formés aux dépens des cellules épithéliales.

Les fibres du cœur sont granulo-graisseuses.

Les gros tubules de la substance corticale des reins sont opaques et remplis de granulations graisseuses ou même de véritables globules huileux. — Ceux des pyramides sont altérés de même, mais à un degré moindre. Les tubes de Henlé et les glomérules de Malpighi paraissent intacts. — Le foie a une couleur vert foncé, et les cellules, dont le noyau est très-apparent, contiennent des granulations jaunes.

La muqueuse gastrique présente une ulcération et de petites masses saillantes, parfaitement arrondies, isolées, ou groupées en plaques, dont le contour est très-irrégulier; les plus grosses ont 1 millimètre 1/2 de diamètre, et s'élèvent au-dessus de la surface où elles sont implantées de 1/2 à 3/4 de millimètre. Presque toutes, elles sont nettement ombiliquées, et, par la pression, on voit la cupule centrale se remplir d'une matière d'apparence caséeuse. Leur couleur jaunâtre tranche sur celle de la muqueuse, qui est uniformément grise. Pour en donner une juste idée, je ne puis mieux faire que de les comparer à de petit godets de favus. — Elles sont surtout abondantes, à la face postérieure de l'estomac, au niveau de la grande courbure et au voisinage du cardia. La région pylorique en est complétement exempte. La grosse tubérosité n'en présente qu'un petit nombre.

Ces tumeurs adhèrent intimement à la paroi de l'estomac, il semble qu'elles y soient en quelque sorte enchâssées; et le raclage ne les détache qu'avec des lambeaux et la muqueuse elle-même.

A 4 centimètres environ du pylore, on voit comme une ulcération de forme à peu près ovalaire, à cheval sur la grande courbure, et dont les extrémités se trouvent sur les deux faces de l'estomac. Son grand diamètre a 20 millimètres, tandis que le plus petit n'en a que 8. Ses bords festonnés, taillés à pic et saillants, sont manifestement formés par de petites éminences, tout à fait semblables à celles précédemment décrites. La surface, qui paraît notablement déprimée, est marbrée de noir et comme ecchymosée. En l'examinant par transparence, on voit que cette coloration est due à des vaisseaux que remplit une matière noirâtre.

La muqueuse est rouge dans toutes les régions occupées par les saillies et autour de la partie excavée. Là où existent ces lésions, elle a une épaisseur qui est, pour le moins, deux fois plus considérable que celle des parties saines.

Digitized by Google

A la face externe du viscère, on ne constate rien de bien notable, si ce n'est une congestion des veines qui rampent le long de la grande courbure.

Des coupes minces, faites perpendiculairement à la surface de l'estomac desséché, après une longue macération dans l'alcool, ayant été plongées dans la glycérine, avec ou sans addition d'une petite quantité d'acide acétique, permettent de constater les rapports de la mucédinée, avec le tissu viscéral. Plusieurs éléments de la muqueuse n'y sont plus visibles, et l'on n'y distingue nettement, que les fibres musculaires parallèles. C'est dans cette couche que sont en quelque sorte implantés les spores et les filaments du muguet; tantôt disiminés en très-petit nombre, d'autres fois accumulés en masses énormes et retenant au milieu d'eux beaucoup de gouttes huileuses et quelques débris de la tunique interne.

A la périphérie de ces élevures, on voit des spores et des tubes qui adhèrent à la masse commune tout en étant libres dans une certaine étendue à la surface; ils simulent assez bien les fils d'un tissu déchiré, tandis que profondément, semblables aux radicelles d'une plante, ils s'insinuent à travers les fibres lisses, jusqu'au milieu des éléments de la lame sous-muqueuse. En aucun point, la mucédinée n'a envahi les tuniques musculeuses.

Au niveau de la région déprimée et noirâtre, qui paraît ulcérée, on constate un épaississement notable de la muqueuse et de la lame qui la double. Les vaisseaux y sont considérablement augmentés de volume, étant gorgés d'hématies. Les éléments du tissu connectif y sont plus foncés et plus volumineux, et, sur quelques points, subissent un travail de segmentation. D'autres, en assez grand nombre, sont entourés de granulations graisseuses. Cette stéatose est également visible sur des vaisseaux d'un petit calibre.

En somme l'aspect tout spécial, que présente cette dépression de l'estomac est dû à la chute des mamelons du muguet dont il ne reste qu'un petit nombre d'éléments, adhérents à la couche la plus profonde de la muqueuse et à un engorgement considérable de ces vaisseaux, et surtout de ceux de la lame du tissu connectif, dans les cellules plasmatiques, troubles et tuméfiées, qui sont çà et là en voie de prolifération.

C'est ainsi qu'on peut se rendre compte de l'épaisseur plus grande de la paroi gastrique en cette région ; bien que, vue par sa face interne, elle semble avoir perdu une partie de sa substance.

Obs. II. — Paul D., âgé de 6 jours, est dans un état de débilité profonde au moment de son admission, qui a lieu le 25 décembre 1868.

Le 26, on constate du muguet dans la cavité buccale. — Depuis qu'on l'observe, cet enfant ne prend que quelques gouttes de lait et ne salit pas ses couches.

128 pulsations.

Température. { Rectale. . 33°.
Axillaire . 33°.

Poids 1722 grammes.

Le 28, la bouche est couverte d'une épaisse couche de muguet et les extrémités sont œdémateuses.

72 pulsations.

Digitized by Google

Température. { Rectale. . 26°,5.
Axillaire . 26°,5.

Poids 1722 grammes.

La mort a lieu le 31, et la nécropsie est faite le 1er janvier 1869.

L'enfant n'est pas à terme.

Le cerveau mou, gélatineux, a une coloration jaunâtre; il présente à un degré moyen les lésions de la stéatose interstitielle.

On voit sur l'arachnoïde un assez grand nombre de petites taches blanches de nature graisseuse.

Le poumon droit, dans presque toute l'étendue de ses régions postérieure et déclive, est compacte, friable, d'un violet foncé et résiste à l'insufflation. — Quelques noyaux du lobe inférieur gauche, présentent les mêmes lésions.

Le foie a une coloration brun rouge, qui devient jaune verdâtre quand on en fait écouler le sang qu'il contient en grande quantité.

La langue, sur sa face supérieure, est couverte de larges plaques irrégulières de muguet. Celles que l'on voit sur la face antérieure de l'épiglotte et dans les gouttières pharyngées, sont beaucoup plus circonscrites.

Toutes ces parties sont rouges et tuméfiées.

La muqueuse œsophagienne est très-congestionnée ; à sa partie la plus élevée, on voit deux plaques arrondies, d'un jaune grisâtre, au niveau desquelles l'épithélium paraît détruit. — Au-dessous et dans une étendue de 3 centimètres environ, elle est couverte de petites saillies, de forme irrégulière, taillées à pic, souvent déprimées à leur centre. A 15 millimètres au-dessus de l'orifice cardiaque. Cette lésion n'existe pas et la muqueuse est plus souple et beaucoup moins foncée.

La surface interne de l'estomac, présente la même coloration que celle des autres parties du tube digestif, que nous venons d'examiner, et, au niveau de la petite courbure et de la face postérieure, une infinité de saillies légèrement jaunâtres, semblables à des grains d'un sable très-fin. Elles font corps avec la muqueuse, qui est lisse et luisante dans cette région.

Sur le trajet de la grande courbure et au voisinage du pylore, existent des plaques gaufrées, d'un jaune un peu verdâtre, qui proéminent d'un millimètre environ, au-dessus des parties voisines.

La muqueuse intestinale est très-rouge, mais c'est là la seule ressemblance pathologique, qu'elle présente avec celle de l'estomac.

L'examen microscopique des parties saillantes, qui viennent d'être signalées sur l'œsophage et l'estomac, fait voir qu'elles sont presque entièrement constituées par des tubes et des spores de muguet.

Sur des coupes faites perpendiculairement à la paroi gastrique, préalablement desséchée, au niveau des régions où existent les grains isolés, on voit, à un faible grossissement, à la surface libre de la muqueuse, des mamelons plus ou moins saillants, qui, implantés par leur base dans la profondeur de cette tunique, tranchent sur les parties voisines par leur teinte foncée et leur aspect grenu.

Il est tout à fait exceptionnel que la ligne qui les limite du côté de la cavité gastrique soit parfaitement nette ; d'ordinaire on y distingue une ou plusieurs

Digitized by Google

ruptures, par lesquelles s'échappent des filaments et quelques petites masses granuleuses.

A un grossissement plus fort, on voit que les mamelons sont constitués par des amas considérables de spores et de tubes de l'oïdium albicans, mêlé à des granulations moléculaires, aux débris des tissus dans lesquels ils se sont développés, et à un certain nombre de globules huileux. La base d'implantation est arrondie et, par sa périphérie, émet, comme autant de radicules, des tubes articulés, dans les intervalles desquels sont insérées des spores, et qui pénètrent la couche sous-muqueuse, sans atteindre les muscles.

Obs. III. — Marie-Louise P., âgée de 11 jours, entre à l'infirmerie le 29 décembre 1868.

La cavité buccale est tapissée de plaques épaisses et jaunes de muguet, et, sur la voûte palatine, à droite et à gauche, à l'extrémité des arcades dentaires et sur la partie moyenne du voile du palais, on voit des érosions superficielles, de teinte grise ou jaune, ovalaires ou de forme arrondie.

Il y a de l'erythème sur la partie supérieure des cuisses, sur les fesses et les grandes lèvres; de plus, au pourtour de l'anus, existent de petits soulèvements épidermiques à teinte grise.

Température. { Rectale. . 34°,8.
Axillaire. 34°,8.

Poids. 1605 grammes.

Le 31, on entend des râles crépitants à la partie postérieure des poumons. 44 pulsations.

Température. { Rectale. . 29°,3.
Axillaire. 29°,6.

Poids. 1512 grammes.

La mort a lieu dans la journée, la nécropsie est faite le 1er janvier 1869.

L'enfant est à terme.

Dans les hémisphères cérébraux, il y a des noyaux de stéatose interstitielle, dont l'un, ramolli à son centre, y est converti en une matière puriforme. — La moelle offre la même lésion, mais elle n'y est pas visible à l'œil nu. Les poumons, emphysémateux en avant, présentent, à la partie postérieure de leurs lobes inférieurs, des indurations pneumoniques nombreuses. — Les alvéoles de la périphérie contiennent beaucoup de gouttelettes huileuses et de corps granuleux.

Les cellules hépatiques, complétement dépourvues de graisse, sont remplies de fines granulations jaunes.

L'épithélium des tubules des reins, et les fibres musculaires du cœur, sont stéatosés à un léger degré.

La langue, dans presque toute son étendue, est couverte d'une couche de muguet, qui a environ 1 millimètre d'épaisseur. Le parasite forme des plaques isolées sur la face antérieure de la luette et les piliers, dans le cul-de-sac glosso-épiglottique et les gouttières pharyngées.

La muqueuse de l'œsophage n'a conservé son aspect normal que sur un petit nombre de points; ailleurs, elle a une couleur vert bronze, et est cou-

Digitized by Google

verte de concrétions d'un blanc sale, irrégulièrement disposées ou formant de véritables bandes à direction longitudinale, isolées ou groupées en plaques, s'élevant à pic sur la muqueuse, et, à leur centre, déprimées en godet. — Elles disparaissent brusquement à un centimètre et demi du cardia, pour se montrer encore, mais en petit nombre, immédiatement au-dessus de cet orifice.

La surface interne de l'estomac a une teinte générale jaune clair, et présente, sur quelques points de la petite courbure, des taches foncées, qui rappellent celles de l'œsophage. — Après avoir détaché par le raclage la couche de mucus qui la recouvre, on y voit saillir çà et là des grains inégaux, mais dont les plus volumineux ne dépassent pas la grosseur d'une petite tête d'épingle. Arrondis, ils tranchent, par leur coloration jaune clair, sur celle de la muqueuse. Sur la face postérieure, notamment près de la grande courbure et du pylore, ils se groupent en plaques très-irrégulières à leur périphérie, ovalaires ou arrondies. Partout la muqueuse est lisse et luisante, et paraît absolument saine dans tout l'étendue de la grosse tubérosité.

Rien de semblable n'existe sur celle de l'intestin.

Sur la corde vocale du côté droit, on trouve une petite plaque blanche qui la recouvre presque complétement. Elle y est adhérente et ne peut être détachée que par petits fragments.

L'examen microscopique fait voir que cette plaque laryngée et les saillies de la surface gastrique sont constituées par les éléments de l'oïdium albicans, accumulés en masses considérables, et dans le dernier siége, mêlés à une grande quantité de globules graisseux.

Obs. IV. — Ernest D., âgé de 3 semaines, est admis à l'infirmerie le 7 janvier 1869. — Atteint d'une diarrhée verte et mangeant très-peu, il a beaucoup maigri depuis quelque temps. La bouche et le pharynx sont couverts de muguet. — La langue est d'un rouge vif. La peau est saine. Les membres et la région sous-ombilicale du tronc, sont infiltrés de sérosité.

Quand l'enfant crie, on perçoit, à droite et en arrière, des râles crépitants.

92 pulsations.

Température. Rectale. 31°,7.
Poids 1827 grammes.

Le 8, la diarrhée persiste, l'alimentation est nulle. A la partie postérieure du poumon droit, il y a des râles crépitants, du souffle, du retentissement du cri. — Les téguments sont rigides, les extrémités glacées. L'enfant ne pousse plus de cris ; sa respiration est rare et presque imperceptible.

72 pulsations.

Température. { Rectale. . 27°,5.
Axillaire. 27°,7. }
Poids 1788 grammes.

Mort le 9 dans la matinée.

Autopsie faite le 11.

Péritonite généralisée. — Noyaux de pneumonie à la partie postérieure des deux poumons, surtout à droite.

Le foie est gras.

Digitized by Google

Les papilles rénales sont colorées en jaune par de l'urate de soude qui remplit leurs tubes. Les cellules de l'épithélium, notamment dans la substance corticale, sont en un certain nombre de points infiltrées de graisse.

Des deux côtés, l'oreille moyenne est remplie de pus.

Une épaisse couche de mucus couvre la surface gastrique, qui, au niveau de la grande courbure, présente des plis très-accentués et des plaques rouges, irrégulières, comme gaufrées, et constituées par la réunion de petites saillies circulaires, de 1 millimètre environ de diamètre, et pour la plupart ombiliquées, ce qui leur donne une certaine ressemblance avec les plaques de Peyer. Dans le reste de son étendue elle est d'un jaune gris pointillé de rouge. — Le long de la petite courbure, existe un certain nombre de saillies sphériques, légèrement jaunâtres, très-adhérentes à la paroi, et résistant au raclage le plus obstiné. — Elles sont presque entièrement constituées, ainsi que les plaques gaufrées, par des amas de spores et de tubes du muguet.

Obs. V. — Lucie C., âgée de 22 jours, est admise à l'infirmerie le 25 janvier 1869.

Les membres et la région sous-ombilicale du tronc sont le siége d'un œdème dur, de moyenne intensité. — Il y a du muguet dans la cavité buccale; et, à chaque inspiration, on perçoit, dans toute l'étendue des poumons, des bouffées de râles crépitants.

112 pulsations.

La mort a lieu à 1 heure du soir.

La nécropsie est faite le lendemain à 11 heures.

Des deux côtés, l'oreille moyenne est remplie de pus.

A la partie postérieure de l'un des ventricules latéraux, à quelques millimètres de la paroi, on trouve une petite masse blanche opaque, constituée par des amas de corps granuleux et de gouttes huileuses libres, au milieu desquels on distingue des débris de vaisseaux, et quelques cellules nerveuses, en voie de transformation granulo-graisseuse.

Les poumons rosés et très-aérés dans leurs régions extérieures, où l'on voit de l'emphysème interlobulaire, sont violacés et plus compactes en arrière. — La partie postérieure du sommet droit résiste à l'insufflation, et les fragments que l'on en détache vont au fond de l'eau. L'examen microscopique du contenu des alvéoles à ce niveau fait voir qu'il est constitué par des cellules épithéliales remplies de granulations graisseuses, par d'autres éléments, dont le noyau est en voie de segmentation, des leucocytes et une grande quantité de graisse libre.

Le foie est complétement dépourvu de graisse.

Sur les gouttières pharyngiennes, il y a quelques plaques de muguet. La face interne de l'estomac est parsemée de petits mamelons ombiliqués, qu'entoure une auréole rosée, et sur un point du grand cul-de-sac on voit une plaque d'un blanc jaunâtre très-adhérente. — Ces différentes saillies appartenant à la muqueuse, sont dues à une accumulation considérable des éléments du muguet.

Obs. VI.— Marie G., âgée de 3 jours, entre à l'infirmerie le 18 février 1869,

Digitized by Google

Depuis sa naissance, elle ne boit qu'une très-petite quantité de lait.— Elle a de l'œdème du membre inférieure droit et de la vulve. — Assoupissement habituel.

100 pulsations.

Température. Rectale 34°,4.

Poids 2245 grammes.

Le 20, il y a de la diarrhée.

L'enfant meurt le 25, et le lendemain on fait l'examen de ses organes.

Elle n'est pas à terme.

Le cerveau est atteint de stéatose interstitielle, à un degré moyen.

A la partie postérieure des deux poumons, on trouve de nombreux noyaux de pneumonie — et même sur la plèvre, des traces assez nombreuses d'inflammation.

Les tubes des pyramides de Malpighi, contiennent une grande quantité d'urate de soude, sous forme d'une poussière jaune.

Sur quelques points de la muqueuse œsophagienne, notamment à ses deux extrémités, existent des érosions superficielles à bords taillés à pic et très-nets. Celle qui est au voisinage du pylore occupe tout le pourtour du canal, a 3 centimètres de long et est colorée en jaune.

La surface interne de l'estomac, d'un gris rosé, présente un certain nombre de petites éminences, de couleur blanche, ressemblant un peu à des grains de millet, très-adhérentes, et paraissant s'être développées dans l'épaisseur même de la muqueuse, qui, à leur niveau, est lisse et semble n'avoir subi aucune perte de substance. — Leur examen microscopique fait voir qu'elles sont constituées par des accumulations de spores et de tubes du muguet.

Obs. VII. — Joseph F., âgé de 10 jours, entre à l'infirmerie le 19 mars 1869.

Teinte ictérique du tégument externe et des sclérotiques.

Œdème dur des membres. — A la partie postérieure du poumon droit, râles crépitants et souffle. — Murmure doux et prolongé du premier temps au cœur.

96 pulsations.

Température. { Rectale. . 27°,8.
Axillaire. 27°,6.

Poids 2138 grammes.

La mort à lieu le même jour à 1 heure du soir.

L'autopsie est faite le 20.

Ilots nombreux de pneumonie à la région postérieure des poumons, surtout à droite.

Le foie est gorgé de sang, et presque toutes ses cellules contiennent une petite quantité de graisse; les plus grasses sont groupées à la périphérie des lobules.

Quelques taches opaques sur l'arachnoïde. — Stéatose cérébrale interstitielle peu marquée.

Le canal artériel est largement ouvert — et cette communication entre les deux artères était probablement la cause du souffle cardiaque perçu durant la vie.

Digitized by Google

On voit quelques plaques de muguet à l'origine de l'œsophage et à sa terminaison. La muqueuse de l'estomac, d'ailleurs saine, est couverte, au niveau de la petite courbure et de la région correspondante des deux faces, de petites saillies, qui, très-rapprochées en ces points, vont s'éparpillant à mesure qu'on s'en éloigne. — Les plus grosses ont le volume d'une tête d'épingle, sont jaunes et ombiliquées.

Sur des préparations fraîches, on constate que les saillies sont dues à l'accumulation des éléments du muguet. On voit aussi des groupes de granulations graisseuses, qui paraissent s'être formés autour des noyaux du tissu connectif et sur le trajet des vaisseaux.

Des coupes pratiquées normalement à la surface de l'estomac, après macération dans l'eau ou la glycérine, permettent de déterminer le siége du mal, et d'en suivre les progrès.

L'épaisseur de la paroie est partout proportionnée à l'âge de la lésion, à son étendue, à sa profondeur, c'est-à-dire à la masse cryptogamique qui s'y est développée.

L'épithélium et la couche glandulaire n'existent dans aucun point. Souvent on ne peut découvrir aucun indice du végétal sur des surfaces assez étendues; puis on voit apparaître quelques spores isolées ou groupées en petit nombre, enchâssées dans la muqueuse à des profondeurs variables. — Les tubes ne se montrent que lorsque les amas sont plus considérables. Il peut se faire, même dans ces cas, que la paroi n'ait changé ni d'épaisseur ni de forme.

Mais à un degré plus avancé, et par la multiplication des éléments parasitaires, au milieu desquels on ne distingue plus aucune trace du tissu organique, la muqueuse se boursoufle, s'élargit et comprime les autres tuniques en les déprimant et les repoussant. — Çà et là, on voit comme des mamelons acuminés qui, sur quelques points, ont subi une véritable déhiscence au niveau de leur sommet, ou l'on distingue nettement des spores libres et des tubes, qui n'adhèrent plus à la masse commune que par une de leurs extrémités. Presque toujours alors, de leur région la plus profonde, partent des tubes qui, dépassant la tunique interne, pénètrent jusque dans la couche sous-muqueuse, englobant dans leur réseau les vaisseaux qui la parcourent. A ces tubes sont mêlés des spores en plus ou moins grand nombre. Partout la tunique musculeuse m'a paru respectée.

Digitized by Google

VI

NOUVELLES OBSERVATIONS

POUR SERVIR

A L'HISTOIRE DE LA LEUCOCYTHÉMIE

PAR

Les docteurs Auguste OLLIVIER et Louis RANVIER

(PLANCHE I.)

(*Suite et fin.*)

Nous n'avons nullement pour but, dans ce mémoire, de faire la pathogénie de la leucocythémie elle-même. L'opinion de Virchow reste toujours la plus probable, à savoir, qu'il faut chercher la cause de la maladie dans un travail morbide de la rate, des ganglions lymphatiques ou de tous les organes lymphoïdes (follicules de la base de la langue, amygdales, plaques de Peyer, follicules isolés de l'intestin, muqueuse intestinale, thymus). En effet, dans la leucocythémie la rate et les ganglions lymphatiques sont, soit isolément, soit en même temps, le siége d'une hypertrophie plus ou moins considérable, qui reconnaît pour cause une multiplication des cellules lymphatiques situées dans les mailles de leur stroma réticulé. Les signes de multiplication sont si nets, si évidents qu'il n'est plus possible aujourd'hui d'émettre le moindre doute à cet égard.

D'un autre côté, on voit, dans bon nombre de cas, s'édifier de toutes pièces, au milieu d'organes qui normalement ne contiennent pas de tissu adénoïde, des tumeurs plus ou moins volumineuses, offrant les caractères de ce tissu. C'est ce qu'on a décrit sous le nom de lymphomes ou mieux de lymphadénomes. Les cellules lymphatiques contenues dans leur stroma

Digitized by Google

présentent les mêmes signes de multiplication que les organes lymphatiques physiologiques; aussi est-on logiquement conduit à penser que les lymphadénomes concourent pour leur part à la production exagérée des globules blancs.

On ne saurait en dire autant de certaines productions morbides qui peuvent, chez les leucocythémiques, se former dans divers organes, ainsi que le montrent les faits que nous avons rapportés plus haut. Ces productions n'ont pas la structure du tissu adénoïde et, loin d'être la cause de l'augmentation du nombre des globules blancs, elles n'en sont qu'un des effets. Nous en avons indiqué précédemment et la structure et le mode d'origine : elles sont essentiellement constituées par des globules blancs et résultent de la déchirure des capillaires qui, distendus outre mesure, finissent par se rompre.

L'étude des conditions spéciales où se trouve la circulation capillaire chez les leucocythémiques, mérite au plus haut point de fixer l'attention des pathologistes. Elle nous fournit la clef de certains phénomènes que, jusqu'ici, l'on expliquait trop facilement et sans preuves par la seule diffluence du sang, l'état cachectique, etc. Grâce à la connaissance de ce fait d'observation précise : la distension des vaisseaux capillaires par les globules blancs et les hémorrhagies qui en sont parfois la conséquence, nous pouvons donner l'explication physiologique et montrer l'enchaînement de bon nombre des symptômes de la leucocythémie [1].

[1]. Deux auteurs, Virchow et Magnus Huss, avaient déjà fait à ce sujet quelques hypothèses dont nous n'avions pas connaissance à l'époque où nous avons publié notre premier travail.

« Je veux seulement encore faire remarquer », dit Virchow, « qu'en s'agglutinant entre eux et aux parois vasculaires, les globules blancs doivent amener des troubles circulatoires importants. Il est même possible que ces troubles aient été en partie cause de la mort. Bennett et Thomson ont fait de leur côté une observation qui présente un intérêt particulier : ils ont vu que les globules blancs avaient complétement obstrué les capillaires du cerveau, altération comparable aux coagulations signalées par tous les observateurs dans les gros vaisseaux du cerveau. On pourrait rapporter à cette altération les symptômes cérébraux intenses notés dans les cas de Craigie, Velpeau et Oppolzer. Il faut laisser encore à de nouvelles recherches le soin de décider si on peut attribuer à des troubles de la circulation les diarrhées intenses notées dans les cas observés par Bennett, Fuller, Oppolzer et par moi, les nombreux foyers d'inflammation dans les cas de Rokitansky, Oppolzer, Bennett, Craigie, Bricheteau et moi-même, enfin les phénomènes asthmatiques, les épistaxis... » (Virchow, *Gesammelte Abhandlungen zur wissenschaftlichen Medicin*, Frankfurt, 1856, p. 189.)

Quant à Magnus Huss, il rejette complétement l'explication que Virchow avait aussi

Digitized by Google

A cet effet, nous allons passer successivement en revue les principaux organes de l'économie.

L'accumulation des globules blancs dans les vaisseaux capillaires du cerveau détermine d'abord, suivant toute vraisemblance, des accidents analogues à ceux qu'y produirait une anémie relative, c'est-à-dire de la céphalalgie, des bourdonnements d'oreille, des éblouissements, de la tendance aux lipothymies, etc.; plus tard ces symptômes s'exagèrent et le malade tombe dans une sorte de somnolence, puis dans un véritable coma.

Lorsque la tension devient assez forte pour amener la rupture des capillaires, le sang s'épanche dans la pulpe cérébrale ou dans la cavité arachnoïdienne, et l'on observe alors tous les symptômes des hémorrhagies cérébrales ou méningées[1].

Ce n'est pas seulement dans le cerveau ou dans ses enveloppes qu'il peut se faire des épanchements sanguins. Il existait, dans le cas de leucémie présenté en 1856 par M. Blache à l'académie de médecine, une hémorrhagie des méninges spinales;

donnée des hémorrhagies qui surviennent dans la leucocythémie, à savoir que toutes les affections spléniques, — et la leucocythémie rentre dans cette catégorie,— déterminent une propension aux hémorrhagies. A la manière de voir de Virchow, il substitue une hypothèse et il se demande « s'il ne serait pas possible que les hémorrhagies dans la leucocythémie fussent plutôt sous la dépendance de l'excès des globules blancs? En effet, les globules blancs ont un diamètre plus grand que les globules rouges et ils ont un penchant particulier à se coller les uns aux autres et à former des caillots; de là il peut se faire qu'il se forme une agglomération dans le réseau capillaire, que celui-ci se rompe et que l'hémorrhagie arrive plus ou moins considérable, selon la qualité des vaisseaux rouges. » (Magnus Huss. Cas de maladies rares : leucocythémie splénique in *Arch. gén. de Méd.* 1857. V^e^ série, t. 10, p. 308 et suivantes.)

Mais d'abord cette hypothèse n'est appuyée sur aucun fait anatomique. Ensuite, comme les accumulations de globules blancs que nous avons décrites ne constituent point des *caillots*, on ne saurait accepter l'explication proposée par Magnus Huss.

[1] Le cas d'hémorrhagie cérébrale que nous avons observé en 1866 chez un leucocythémique n'est pas unique dans les annales de la science, comme on peut en juger par les indications bibliographiques suivantes. Seulement ce que nous croyons avoir indiqué les premiers, c'est le mécanisme de ces hémorrhagies.

Craigie. *Edinb. Medical and Surgical journal*, 1845, vol. LXIV, p. 400. — Bennett. *The Monthly Journal of medical science*. 1851, vol. XIII, p. 99. — Simon (Jules), th. de doct Paris, 1861, p. 14. — Recklinghausen. Virchow's *Arch. für pathol. Anat. und Physiol.*, 1864, t. XXX, p. 370.— Neumann. Schulze's *Arch. für mikrosk. Anat.* 1866, t. II, p. 507.

Digitized by Google

elle s'étendait de la troisième vertèbre dorsale jusqu'au sacrum[1].

Il est fréquent d'observer dès le début ou pendant le cours de la leucocythémie une dyspnée plus ou moins considérable, allant même chez quelques malades jusqu'à l'orthopnée, sans que rien dans l'examen clinique ou anatomique des poumons puisse en donner la raison. Tous les auteurs signalent cette dyspnée, mais ils ne cherchent point à s'en rendre compte[2]. Suivant nous, elle reconnaîtrait une double cause : d'une part la diminution du nombre des globules rouges qui, comme on le sait, sont les véritables agents de l'hématose ; de l'autre, l'accumulation des globules blancs dans le système capillaire des poumons. La preuve en est fournie et par l'état du sang dans la leucocythémie, et par l'étude histologique du parenchyme pulmonaire. Les capillaires des alvéoles sont dilatés par les globules blancs accumulés, et par suite sont devenus beaucoup plus saillants. C'est ce que nous avons pu constater d'une manière très-nette sur les poumons du malade qui fait le sujet de notre première observation[3].

[1] Blache. Note sur un cas de leucémie, *in Bull. de l'Acad. de méd.* 1856, t. XXI, p. 398, et *Gaz. hebdom.* 1856, p. 76. La même observation sert de base au travail de MM. Robin et Isambert. *Mém. de la Soc. de Biologie.* 1856, 2e série, t. VIII, p. 71, et *Gaz. Méd.* de Paris, 1856, p. 679.

[2] Il faut cependant excepter le professeur Trousseau. « La gêne de la respiration, » dit-il, « notée chez la plupart des malades dès le début de l'affection et qui augmente par la marche et les mouvements, chez quelques-uns après le repas du soir, se lie à l'état anémique, et dépend aussi probablement de l'obstacle mécanique apporté au libre jeu de l'appareil respiratoire par la présence de la tumeur splénique qui refoule le diaphragme dans la cavité de la poitrine. » *Clinique médicale de l'Hôtel-Dieu.* 1868, 3e édit., t. III, p. 565.

Sans nier la possibilité d'une semblable gêne mécanique de la respiration chez les leucocythémiques, nous croyons que la dyspnée dont se plaignent tant ces malades reconnaît d'autres causes plus puissantes encore. En effet, à égal développement de la rate, la dyspnée est de beaucoup plus considérable dans le cas de leucocythémie splénique que dans celui de simple cachexie paludéenne. On rencontre même cette dyspnée dans des leucocythémies presque exclusivement ganglionnaires.

Les cas de dyspnée indépendante de toute lésion pulmonaire sont loin d'être rares. En voici quelques exemples cités par :

Vidal (E), *Bull. de la Soc. Anat.* 1857; 2e série, t. II, p. 535. — Bossu. *Gaz. méd. de Lyon*, 1856, p. 225. — Martini (de). Il filiatre Sebezio, fasc. 318, 1857; et *Gaz. Hebd.* 1857. T. IV, p. 540. — Simon (Jules). Th. de doct. Paris, 1861, p. 15. — Marx. *Journ. de méd. de Bordeaux.* 1866; 3e série, t. I, p. 626, etc., etc.

[3] D'autres auteurs ont signalé incidemment la présence des globules blancs dans les capillaires du poumon. Dans un travail publié en 1856 (Note sur un cas

Digitized by Google

Dans d'autres cas la dyspnée peut tenir à des lésions circonscrites du poumon. Nous voulons parler des productions lymphatiques. Ce sont des nodules de couleur blanchâtre, gros en moyenne comme une lentille et donnant au doigt qui les presse une sensation de résistance assez prononcée. Leur siége n'a rien de fixe ; c'est là un point qu'il ne faut jamais perdre de vue, lorsqu'on examine les poumons d'un malade atteint de leucocythémie. Ils peuvent enfin, particularité non moins importante à connaître, subir une espèce de fonte et déterminer ainsi de vraies cavernes.

L'ensemble de ces caractères les fit probablement considérer par les premiers observateurs comme des amas de granulations tuberculeuses. C'est ce qui explique comment Ehrlich[1], sur quatre-vingt-dix-huit cas de leucémie rassemblés dans sa dissertation inaugurale, a pu noter douze fois l'existence de tubercules et d'infiltrations pulmonaires.

Böttcher[2] le premier mit en doute la fréquence de cette complication. Ayant rencontré des nodules tuberculiformes dans les poumons d'un leucocythémique, il remarqua d'abord que ces nodules différaient des véritables granulations tuberculeuses en ce qu'ils ne présentaient à leur centre aucun point caséeux; puis, après les avoir fait durcir dans l'alcool, il constata qu'ils prenaient naissance sur la muqueuse des bronches et résultaient d'une prolifération du tissu conjonctif de cette muqueuse. Cette prolifération était même assez considérable, dans quelques points, pour produire l'oblitération du rameau bronchique correspondant.

Le travail de Böttcher présente assurément un très-grand

de leucocythémie) in *Comptes Rendus et Mémoires de la Société de Biologie*. 1856, 2e série, t. 3, p. 80), par MM. Isambert et Ch. Robin, se trouve la note suivante :

« Le tissu du poumon devait manifestement sa consistance et sa couleur à la présence d'une quantité énorme de globulins analogues à ceux du sang des saignées. Ces globulins distendaient les capillaires et s'y trouvaient accumulés et pressés les uns contre les autres à un point très-remarquable. Cette lésion, des plus frappantes et des plus singulières sous le microscope, était du reste la seule à noter. »

Mais MM. Isambert et Robin n'ont vu là qu'un fait isolé; ils n'ont point recherché si les capillaires de tous les autres organes présentaient le même aspect, et par suite ne se sont nullement doutés de la relation qui existait entre cette lésion et les symptômes observés pendant la vie.

[1] Ehrlich. Inaug. Dissert. Dorpat, 1862. Cité par Böttcher.

[2] Böttcher. Zur pathologischen Anatomie der Lungen und des Darms bei Leucœmie, in Virchow's *Arch.* 1866. T. 37, p. 163.

Digitized by Google

intérêt au double point de vue de la clinique et de l'anatomie pathologique. Cependant le fait sur lequel il est basé a-t-il vraiment la signification que lui accorde l'auteur allemand? Il nous semble au moins permis d'en douter. A notre avis Böttcher n'a pas suffisamment défini le tissu qui constituait les petites tumeurs bronchiques. Il dit bien qu'il y avait une prolifération du tissu conjonctif, laquelle aboutissait à la formation d'un grand nombre de cellules lymphoïdes. Mais ne sait-on pas que les cellules lymphoïdes n'ont aucun caractère propre, individuel et que, pour définir histologiquement une production lymphatique, il faut avant tout constater sa structure adénoïde. C'est ce que n'a point fait le professeur de Dorpat. Aussi, tout en rejetant l'idée de tubercules pulmonaires, ne peut-on avoir la certitude qu'il s'agissait bien là de productions lymphatiques.

Une de nos observations montre de la manière la plus claire que dans les poumons des leucocythémiques, il peut se développer des lésions semblables, au premier abord, à des amas de granulations tuberculeuses. Ce sont de petites tumeurs qui ne sont autre chose que des foyers apoplectiques. La confusion est d'autant plus facile que ces foyers, composés en majeure partie de globules blancs, n'ont pas ici la coloration qui leur est habituelle.

Il se fait dans les poumons comme dans d'autres organes des hémorrhagies miliaires. Les globules blancs s'accumulent dans les capillaires et finissent par les rompre. Une fois hors des vaisseaux et épanchés dans les alvéoles, ils subissent la régression granulo-graisseuse et peuvent constituer ainsi des masses caséeuses. On conçoit que, si ces dernières venaient à s'éliminer, elles donneraient naissance à des cavernes.

Nous voyons donc, d'après ce qui précède, que chez les leucocythémiques il peut exister une pseudo-tuberculose pulmonaire. Le fait de Böttcher et le nôtre le prouvent d'une façon très-nette.

Mais, d'un autre côté, on ne saurait nier que de véritables tubercules coïncident quelquefois avec la leucocythémie ; notre seconde observation semble bien appartenir à cette catégorie de faits.

Dans presque toutes les observations de leucocythémie, on trouve notées la faiblesse et la fréquence du pouls. Ces deux

Digitized by Google

caractères, la fréquence surtout, ne sont nullement en rapport avec la gêne apportée à la circulation capillaire. Nous savons en effet, d'après les expériences de Marey, que plus grand est l'obstacle à vaincre dans les capillaires, moindre est le nombre des battements du cœur, moindre aussi l'amplitude du pouls. Mais, il faut bien le reconnaître, ce n'est pas seulement la circulation périphérique qui est troublée dans la leucocythémie, celle du muscle cardiaque l'est également et, dès lors, il se produit dans cet organe des phénomènes qui doivent changer complétement les lois posées par Marey.

Cette gêne apportée à la circulation du cœur peut déterminer une altération de ses fibres musculaires ; c'est ainsi que dans notre première observation, elles avaient subi à un haut degré la transformation graisseuse.

Rappelons encore les hémorrhagies diffuses du péricarde, celles de l'endocarde et du myocarde : il est probable qu'elles ne sont pas non plus sans avoir quelque influence sur le fonctionnement de l'organe.

Il n'est point rare de trouver les gencives altérées dans la leucocythémie[1]. Elles sont le plus souvent alors tuméfiées, ramollies et saignantes, et on pourrait croire au premier abord à l'existence d'un véritable scorbut. Mosler a publié, en 1868, une observation de ce genre dans un travail intitulé : *De la pharyngite et de la stomatite leucémiques*[2]. Mais dans ce cas, comme dans les autres, du reste, l'examen microscopique des parties malades n'a pas été fait.

Nous avons vu que chez le malade de notre première observation les gencives avaient triplé d'épaisseur ; elles étaient complétement décolorées et la pression n'y provoquait aucune douleur ; il n'y avait non plus aucune trace d'ulcération ni de suppuration. Il manquait donc là tous les phénomènes nécessaires

[1]. Bennett (H.). *The Monthly Journ. of Med. Sc.* 1851. Vol. XII, p. 22, 27. — Murchison. *Transact. of the Patholog. Soc.* 1856, vol. VII, p. 238. — Thierfelder et Uhle. *Arch. für phys. Heilk.* 1856, p. 441.— Durozier. *Gaz. des Hôp.*, 1858, p. 601. — Shearer (G.). *Edinb. med. Journ.* 1860. Vol. VI, p. 48. — Bergson. *Medicin. Zeitung des Vereins für Heilk. in Preussen*, n° 24 et Canstatt, 1860, IV, p. 250. — Mulder. *Zeitschrift für klinische Medizin*, t. IX, p. 395 et *Gaz. hebd.* 1860. T. VII, p. 171. — Simon (J.). *Loc. cit.*, p. 15, etc., etc.

[2] Mosler. Virchow's *Arch.*, t. XLII. 1868, p. 444.

Digitized by Google

pour caractériser une inflammation réelle, une stomatite leucémique. L'examen histologique nous montra, d'abord que le gonflement des gencives était dû soit à une accumulation de globules blancs dans les capillaires, soit à des hémorrhagies interstitielles ; — ensuite qu'il n'y avait en aucun point de production nouvelle de tissu adénoïde. En un mot, ce gonflement présentait l'analogie la plus frappante avec les petites tumeurs que le même sujet avait dans différents organes.

Rappelons enfin que chez notre malade, comme chez celui de Mosler, les follicules de la base de la langue étaient très-augmentés de volume.

On peut aussi observer quelquefois des hématémèses[1] et des entérorrhagies[2] plus ou moins abondantes. Ces hémorrhagies se montrent tantôt chez des individus dont la muqueuse gastrique ou intestinale est le siége de lymphadénomes ulcérés, et alors leur mode de développement n'a rien de spécial; tantôt au contraire c'est en l'absence de toute tumeur lymphatique, ainsi que l'autopsie le démontre. Dans ce dernier cas, elles peuvent recevoir une explication analogue à celle que nous avons donnée pour les hémorrhagies qui se font dans d'autres organes.

Le foie semble être à peu près constamment augmenté de volume dans la leucocythémie. Tantôt, dans ce cas, il est parsemé de petites masses blanchâtres, plus ou moins volumineuses, qui ne sont autres que des productions lymphatiques, tantôt au contraire, on ne peut découvrir à l'œil nu, du moins à un examen superficiel, aucune lésion bien apparente. Cependant il en existe de réelles, qui donnent suffisamment la raison de cet accroissement de volume. L'étude histologique montre en effet que dans toute l'épaisseur de l'organe les vaisseaux capil-

[1] Parkes. *Medical Times*, 1850, vol. 21, p. 431. — Shearer (G.), *Loc. cit.*, p. 48. — Jackson (Gordon). *Medical Times*, 1860. Vol. 2, p. 631. — Mosler. *Berlin. Klin. Wochensch.* 1864, p. 127 et Virchow's *Arch.* 1866. T. XXXVII, p. 43, etc., etc.

[2] Bennett (H.). *Loc. cit.*, p. 27. — Barth. *Bulletin de la Soc. méd. des hôp.* 1855. T. III, p. 39. — Viola in Vidal, De la leucocythémie splénique. *Gaz. hebd.* 1856, obs. III. — Vidal (E.). *Ibid.*, obs. I, II et IV. — Thierfelder et Uhle. *Loc. cit.*, p. 441. — Simon. *Loc. cit.*, p. 19. — Valentiner. *Deutsche Klinik*, 1860. T. XII, p. 200. — *The Lancet*, 1862, vol. II, p. 9. — Henry. *Gaz. des Hôp.*, 1864, p. 161. — Mosler. *Berlin. Klin. Wochensch.* 1864, obs. III.

Digitized by Google

laires, dont le nombre est si grand dans un îlot hépatique, sont devenus doubles, triples même de ce qu'ils sont à l'état normal.

La dilatation des capillaires n'est ici, comme dans les autres organes, que l'effet de la gêne de la circulation capillaire par suite de l'accumulation des globules blancs. Or nous savons que toutes les fois qu'une pareille gêne existe dans le foie, il se produit rapidement de l'ascite. Il n'est donc pas étonnant que l'existence de cette complication soit notée dans un certain nombre d'observations[1]. Mais ce qui nous surprend davantage, c'est qu'on ne l'ait pas rencontrée plus souvent encore, notamment dans notre deuxième observation, où l'accumulation des globules blancs dans les capillaires du foie était si considérable.

Faisons remarquer que généralement l'ascite est trop peu abondante pour nécessiter la paracentèse abdominale. S'il en fut autrement chez notre second malade, cela tenait à ce que le foie n'était pas seul altéré. Nous avons vu que le péritoine était parsemé dans toute son étendue d'innombrables granulations tuberculeuses et qu'en outre la masse épiploïque, notamment épaissie, comprimait la veine porte.

Du reste il est possible jusqu'à un certain point d'expliquer pourquoi l'ascite est d'ordinaire peu considérable dans la leucocythémie et peut-être même pourquoi aussi elle ne se produit pas toujours. Dans cette maladie, la gêne de la circulation capillaire ne porte pas seulement sur les terminaisons hépatiques de la veine porte, mais encore sur les racines gastro-intestinales. Il se fait alors une sorte d'équilibre qui empêche ou retarde la production de l'ascite. C'est ce qui n'a pas lieu dans la cirrhose; là, en effet, tandis que la circulation est gênée dans le foie, elle est parfaitement libre dans les capillaires de la rate, de l'estomac et des intestins. Enfin il peut arriver que la gêne de la circulation hépatique ne soit pas assez considérable pour déterminer des stases veineuses et, par suite, un épanchement dans la cavité péritonéale.

[1] Bennett (H.). *Loc. cit.*, p. 22. — Virchow's *Archiv für path. Anat. und Phys.* 1853. T. V, p. — Uhle. *Ibid.*, p. 376. — Leudet. *C. R. et Mém. de la Soc. de Biol.* 1863, 1re série, t. V, p. 3. — Bossu. *Loc. cit.*, p. 223. — Isambert. *Comptes rendus et Mém. de la Soc. de Biol.* 1868. 2e série, t. V, p. 183. — Vidal. *Bull. de la Soc. anat.* 1857. 2e série, t. II, p. 335. — Simon (J.). *Loc. cit.*, p. 19. — Barclay. *The Lancet*, 1863, vol. I, p. 117. — Day (Henry), *Clinical Hist. with Comments London*, 1866, p. 184. — Chubch. *British Med. Journ.* 1868. T. II, p. 310. — Mosler. Virchow's *Arch.* 1866. T. XXXVII, p. 43, etc., etc.

Digitized by Google

Quelques auteurs ont également observé des lésions des reins et de l'albuminurie ; mais, comme ils se sont le plus souvent contentés d'un examen fait à l'œil nu, ils n'ont vu là que de simples cas de maladie de Bright[1]. On conçoit aisément, si l'on se reporte aux détails des deux autopsies que nous avons rapportées, qu'une telle confusion ait pu avoir lieu à une époque où l'on n'avait pas suffisamment étudié les altérations si variées des reins, et où l'on considérait comme appartenant à la maladie de Bright toutes les affections parenchymateuses non circonscrites de ces organes, quelle qu'en fût du reste la véritable nature. Aujourd'hui les maladies des reins sont mieux connues, et, par suite une analyse plus minutieuse devient nécessaire avant de porter le diagnostic anatomique, si l'on ne veut pas s'exposer à commettre une erreur.

Les lésions rénales que nous avons observées chez nos malades, consistaient essentiellement en dilatations de capillaires et en épanchements de globules blancs disséminés dans tout l'organe.

[1] On ne trouve, chez les auteurs français et anglais (Bennett, Vidal, Simon, etc.), aucune mention de lésions rénales propres à la leucocythémie. Pour eux, quand les reins étaient malades, il n'y avait là qu'une *complication*.

Au contraire, les auteurs allemands (Virchow, Böttcher, etc.) ont bien décrit des altérations spéciales des reins dans la leucocythémie, mais ils n'ont pas recherché la présence de l'albumine dans les urines, et, par suite, ne se sont pas préoccupée des relations possibles entre l'albuminurie et ces mêmes altérations, qu'ils considéraient du reste, par erreur, comme une prolifération du tissu conjonctif du stroma.

Nous avons lu attentivement la plupart des observations de leucocythémie publiées jusqu'à ce jour, et, malgré l'absence de renseignements sur l'état des urines dans beaucoup d'entre elles, nous avons pu réunir, indépendamment du fait que nous avons nous-mêmes rapporté, 16 cas où il y avait de l'albuminurie.

Il est donc évident que la présence de l'albumine dans les urines des leucocythémiques n'est point une simple complication, mais un symptôme de la maladie même, et qu'il existe bien une *albuminurie leucocythémique*.

Voici l'indication bibliographique des 16 cas dont nous venons de parler.

Virchow's *Arch. für path. Anat. und Phys.* 1849. T. II, p. 587. — Parkes. *Loc. cit.*, p. 451. — Bennett (Hughes). *Loc. cit.*, vol. XIII, p. 97. — Wilks (Samuel). *Guy's Hospital Reports*, 1855, 3e série. T. I et *Arch. gén. de méd.*, 1856, 5e série, t. 8, p. 223. — Goupil (E.). *Bull. de la Soc. méd. des Hôp.* 1856. T. III, p. 46. — Becquerel (A.). *Ibid.*, p. 193. — Thierfelder et Uhle. *Loc., cit.*, p. 441. — Oppolzer. *Wiener Allgemeine medizinische Zeitung*, 1858, n° 29 à 22 et *Arch. gén. de méd.* 1859, 5e série, t. XIII, p. 613. — Bauer (L.). *Americ. Med. Journ.* Oct. 1859 et *Gaz. hebd.*, 1860, t. VII, p. 171. — *The Lancet*, 1860, vol. I, p. 10. — Bergson. *Medizin. Zeitung des Vereins für Heilk. in Preussen*, n° 24, et Canstatt, 1860, IV, p. 250. — Simon (J.). *Loc. cit.*, p. 17. — Shearer (G.). *Loc. cit.*, 48. — Peters (A.). Dissert. Inaug. Berol, 1862 ; et Canstatt 1862, IV, p. 144. — Bryant (Thomas). *Guy's Hosp. Rep.* 1867, 3e série, vol. XIII, p. 411. — Jacubasch. *Virchow's Archiv.*, 1868, t. XLIII, p. 196.

Digitized by Google

Il était facile de voir la continuité de ces épanchements avec les vaisseaux dont ils provenaient et qui s'étaient rompus par suite d'une trop forte distension. En certains points les tubes urinifères étaient séparés par des espaces considérables remplis de globules blancs. Presque partout l'épithélium avait subi la transformation granulo-graisseuse et un certain nombre de canalicules contenaient des cylindres colloïdes. Enfin, dans l'intérieur de quelques tubes contournés, nous avons trouvé une masse centrale qui nous a semblé formée par des globules blancs agglomérés.

On ne saurait voir là les altérations caractéristiques d'une néphrite. En effet chez aucun de nos malades la capsule fibreuse n'était adhérente à la substance corticale, ainsi que cela s'observe dans les affections du rein qui sont regardées comme inflammatoires. Il n'existait point non plus de ces gonflements, de ces ulcérations de la muqueuse des calices et du bassinet, ni des papilles rénales, comme on le voit dans les cas de néphrites consécutives aux phlegmasies des voies urinaires (rétention d'urine, calculs, etc.).

En présence de pareilles lésions, il n'est donc pas surprenant d'observer de l'albuminurie chez les sujets atteints de leucocythémie. Maintenant que nous connaissons la nature de ces lésions, il est tout naturel que nous recherchions quel rapport peut exister entre elles et le passage de l'albumine dans les urines.

Rappelons-nous d'abord que chez les leucocythémiques la tension est augmentée dans les capillaires et qu'en même temps la circulation est ralentie. C'est évidemment là une des conditions pathogéniques les mieux connues de l'albuminurie.

D'un autre côté, il survient dans le rein, sous l'influence de la stase sanguine, des altérations secondaires de l'épithélium qui peuvent encore être considérées, à bon droit, comme suffisantes pour produire le passage de l'albumine dans les urines : les cellules se gonflent, s'infiltrent de granulations granulo-graisseuse, et se détachent de la paroi des canalicules urinifères. Ces derniers ainsi dépouillés laissent transsuder l'albumine.

Enfin notons comme une troisième cause possible d'albuminurie le passage du sang en nature dans les *tubili*, fait que nous

Digitized by Google

avons pu constater sur les reins de notre premier malade.

La quantité des urines rendues dans les 24 heures n'a point été indiquée dans nos observations non plus que, du reste, dans presque toutes celles qui ont été publiées jusqu'à ce jour. C'est là une lacune que nous regrettons. Il serait en effet intéressant de savoir si, dans la leucocythémie, il y a diminution du liquide urinaire. Mosler a noté avec soin ce phénomène dans une observation qu'il a publiée en 1866[1]. S'il est réel, ne peut-on pas dire qu'il est en rapport avec la difficulté de la circulation dans les capillaires. On comprend qu'il en serait tout autrement si la gêne de la circulation ne portait que sur les veines rénales.

Sans vouloir pousser plus loin cette analyse, nous dirons seulement que les hémorrhagies qui s'observent dans d'autres organes ou d'autres tissus (poumon, utérus, muqueuse nasale, peau, tissu cellulaire, muscles, etc.), que les gangrènes, les furoncles, etc., qui ont été signalés dans quelques cas, encore rares il est vrai, ne diffèrent vraisemblablement pas, sous le rapport de leur mécanisme, des faits que nous venons de passer en revue. Ici encore le point de départ nous semble être un trouble de la circulation capillaire par l'accumulation des globules blancs.

Nous aurions désiré, en terminant ce travail, présenter un parallèle entre la leucocythémie et l'adénie. Mais les cas d'adénie que nous avons observés nous-mêmes sont encore si peu nombreux, ceux qui ont été publiés jusqu'à ce jour diffèrent tellement entre eux et sont si incomplets — surtout au point de vue où nous nous sommes placés, c'est-à-dire des relations qui peuvent exister entre les symptômes et les lésions, — que nous pensons qu'il est préférable d'attendre de nouveaux faits.

LÉGENDE DE LA PLANCHE I.

C. — Rein droit du sujet de l'observation I (grandeur naturelle). — La moitié inférieure de la figure a seule été représentée avec la coloration qu'on observait sur une section longitudinale au moment de l'autopsie.

B. Rein gauche du sujet de l'observation I (également grandeur naturelle.) — Une section longitudinale découvrant la muqueuse des calices, laisse voir sur cette muqueuse des taches ecchymotiques irrégulières.

A. — Surface des reins du sujet de l'observation II, la capsule étant enlevée (grandeur naturelle). *a*. taches ecchymotiques récentes dont la teinte rouge est trop accusée sur cette chromo-lithographie ; *b*. foyers de globules blancs.

[1] Mosler. Virchow's *Arch.*, t. XXXVII, 1866, p. 43.

Digitized by Google

VII

NOTE

SUR L'EXISTENCE TEMPORAIRE

DE KYSTES ÉPIDERMIQUES DANS LA CAVITÉ BUCCALE

CHEZ LE FŒTUS ET LES NOUVEAU-NÉS

Par les docteurs Félix GUYON et Émile THIERRY

(PLANCHE XI, FIG. 3, 4, 5.)

(*Suite et fin.*)

---

§ 2. — Quelle est la nature et l'origine de ces productions épidermiques ?

Nous venons de voir que ce sont de petites cavités, entièrement closes, arrondies, développées dans l'épaisseur de la membrane palatine et gingivale. Une couche extérieure de tissu conjonctif sans fibres élastiques, tapissée à l'intérieur par un épithélium stratifié, en forme les parois ; sous l'influence de la prolifération, les couches superficielles de cet épithélium se détachent et viennent constituer la matière onctueuse, analogue à du sébum, qu'on observe dans la partie centrale. Cette matière est formée par un amas de cellules d'épithélium pavimenteux corné, semblables à celles qui existent normalement dans la partie superficielle de la muqueuse correspondante ; en outre, on y trouve souvent des gouttelettes adipeuses libres ou infiltrées, en nombre variable.

Ces données anatomiques établies, nous avons à rechercher l'origine et le mode de formation de ces productions épidermiques.

La première idée qui se présente à l'esprit est de rapprocher

Digitized by Google

ces kystes de certaines tumeurs développées par inclusion; l'absence d'une enveloppe propre, l'identité de structure de leur contenu et des couches superficielles de la muqueuse palatine pourrait autoriser ce rapprochement. L'étude du développement de la voûte palatine et des rebords maxillaires, l'apparition tardive de ces kystes, pendant la vie utérine, éloignent cette hypothèse.

Les deux bourgeons maxillaires se montrent, en effet, au quinzième jour de la vie embryonnaire; vers le vingt-cinquième jour ils se bifurquent, se séparent en supérieurs et en inférieurs, et, vers le vingt-huitième jour, les deux bourgeons inférieurs se réunissent sur la ligne médiane et forment la mâchoire inférieure.

Le prolongement vertical du bourgeon céphalique se bifurque lui-même vers le vingt-cinquième jour; les deux bourgeons incisifs qui en résultent s'unissent d'abord entre eux, puis aux bourgeons maxillaires supérieurs pour former la mâchoire supérieure. Si la soudure osseuse des trois pièces incisive, canine, molaire du maxillaire supérieur n'a lieu que dans le courant du quatrième mois, c'est vers le quarante-cinquième jour que les bourgeons incisifs et molaires s'unissent entre eux. Quant à la voûte palatine, elle est formée par trois prolongements, l'un médian, provenant du bourgeon médian et représentant la cloison des fosses nasales, deux latéraux, émanant des arcs maxillaires qui, en se rencontrant avec la lame verticale, fermeront toute communication entre la bouche et les fosses nasales[1].

Suivant M. Longet[2], la réunion se ferait sur la ligne médiane, la cloison des fosses nasales descendant ensuite jusqu'à la rencontre du plancher avec lequel elle se soude; suivant M. Hamy, les fosses nasales sont d'abord distinctes l'une de l'autre, et c'est sur la cloison que viennent se rendre les prolongements des arcs maxillaires; la réunion se ferait donc un peu en dehors de la ligne médiane. A la voûte palatine, nous avons vu que les kystes épithéliaux siégeaient souvent sur la ligne médiane, mais on les rencontre très-fréquemment aussi en dehors et disséminés sur la voûte. Si la réunion médiane peut

[1] Voy. la thèse de M. Hamy, 1868, Paris. De l'os intermaxillaire de l'homme.
[2] Longet. Traité de physiologie, 2e édition, t. II, p. 843.

Digitized by Google

nous faire comprendre le mécanisme de l'inclusion pour expliquer le développement des kystes médians, comment se rendre compte de celui des kystes disséminés sur la voûte palatine, en dehors des points où se ferait la soudure latérale indiquée par M. Hamy.

La difficulté est bien plus grande encore pour les maxillaires. Les kystes épithéliaux du rebord gingival supérieur ne correspondent pas aux points de réunion des bourgeons incisifs; ceux du rebord gingival inférieur sont encore plus éloignés du point d'union médian des deux bourgeons qui constituent le maxillaire inférieur.

L'absence de ces tumeurs dans les premiers mois de la vie fœtale, leur fréquence d'autant plus grande que l'on se rapproche davantage du terme de la grossesse, fournissent un nouvel argument à opposer à l'hypothèse de l'inclusion. C'est à cinq mois et demi que nous avons rencontré le cas le plus précoce, et si au septième mois les kystes existent dans la proportion de 66 pour 100, cette proportion s'élève à 85 pour 100 à terme ou près du terme.

Ces kystes se développeraient-ils dans une glande de la voûte palatine ou des rebords maxillaires, soit aux dépens des acini, soit aux dépens du canal excréteur?

Tous les auteurs ne décrivent qu'une seule variété de glandes, les glandes salivaires palatines, à la face inférieure du voile du palais et à la voûte palatine. Dans cette dernière région la muqueuse adhère intimement au périoste sur la ligne médiane, elle en est séparée sur les parties latérales par une couche de glandes plus nombreuses en arrière qu'en avant. Au voile du palais les glandes sont plus nombreuses sur les côtés et près du bord supérieur; elles sont divisées en droites et gauches par une bande fibreuse allant de l'épine nasale postérieure à la luette. (Rouyer.)

Toutes ces glandes sont des glandes en grappe placées au-dessous du chorion de la muqueuse que traversent leurs conduits excréteurs. Elles sont formées par une membrane propre, amorphe, tapissée dans les acini et les conduits par un épithélium nucléaire ou cylindrique, épithélium différent de celui de la muqueuse, où elles versent leur produit de sécrétion. (*Voy.* fig. 2, pl. XI.)

Digitized by Google

Dans l'épaisseur des gencives on ne trouverait pas de traces de glandes, d'après la plupart des auteurs; cependant, dans une communication faite à la Société de biologie en 1859, « sur quelques particularités anatomiques de la muqueuse gingivale chez le fœtus et le nouveau-né », MM. Ch. Robin et Magitot décrivent, à la face profonde du chorion de la muqueuse, des glandes salivaires naissant sous forme de courts culs-de-sac et faisant saillie dans le tissu sous-muqueux.

Si nous comparons maintenant ces glandes avec nos kystes épidermiques, nous trouverons des différences importantes qui nous empêcheront de regarder ces derniers comme des hypertrophies glandulaires partielles. Ces kystes, en effet, ressemblent à des follicules clos; ils n'ont pas de membrane propre, amorphe, mais une paroi extérieure qui est formée par la condensation des fibres conjonctives de la muqueuse; ils sont tapissés par un épithélium pavimenteux, semblable à celui qui recouvre cette muqueuse; ils ne présentent pas de traces de conduit excréteur sain ou oblitéré; ils siégent peu profondément dans la muqueuse, au-dessous ou dans l'épaisseur de la couche épithéliale. (Sur la fig. 2, pl. XI, on peut s'assurer de la position différente des glandes et de ces kystes.) Enfin, à l'opinion qui tendrait à les faire naître des glandes salivaires, le canal excréteur ayant disparu et le contenu s'étant modifié, nous répondrons en indiquant le siége le plus fréquent de ces tumeurs sur le raphé médian palatin, c'est-à-dire dans une région où on n'observe pas de glandes.

Reste une dernière hypothèse, qui consisterait à regarder ces kystes comme des glandes sébacées anormales, arrêtées dans leur développement.

On sait que les glandes sébacées ne sont pas intimement liées aux follicules pileux, et qu'un certain nombre s'ouvrent directement à la surface de la peau ou de la muqueuse. On sait aussi qu'elles revêtent une forme variable; que ce sont des glandes en grappe simple ou composée, ou des utricules allongées.

D'après Kölliker[1], elles commencent à se montrer dans le cinquième mois de la vie fœtale; d'autres se développent dans le sixième mois, quelques-unes même après la naissance. Au début ce sont de simples utricules, qui, plus tard, s'allongent et

[1] Kölliker. *Éléments d'histologie humaine*, p. 184.

Digitized by Google

deviennent pour la plupart des glandes en grappe. Ces utricules s'allongent par suite de la multiplication des cellules qu'elles contiennent et de leur infiltration graisseuse, et viennent s'ouvrir, soit dans le follicule pileux, soit à la surface de la peau ou de la muqueuse.

La plupart sont plus surperficielles que les autres glandes et siégent dans les couches supérieures du derme. Enfin, elles se composent intérieurement d'un amas de cellules polyédriques, qui sont entourées par une enveloppe fort mince de tissu conjonctif, provenant du derme, pour les glandes sébacées, indépendantes des follicules pileux.

L'époque d'apparition des glandes sébacées, leur siége superficiel, leur structure, leur début par un utricule sphérique, sont autant de raisons qui plaident en faveur de cette dernière hypothèse, ces glandes s'étant trouvées arrêtées dans leur développement ultérieur par une cause qui nous échappe.

Cette dernière hypothèse est celle que nous acceptons le plus volontiers.

D'ailleurs, les exemples de glandes sébacées développées dans des régions anormales sont fréquents; et la cavité buccale est, de ces régions, celle dans laquelle on rencontre le plus souvent les glandes hypertrophiées, soit avec poils et follicules pileux, soit sans follicules pileux.

§ 3. — Au point de vue clinique, l'étude des kystes épidermiques de la cavité buccale chez les nouveau-nés offre un véritable intérêt.

Souvent, en effet, l'existence parfaitement normale de ces singulières productions est prise pour un état morbide. Cette erreur est surtout commise par les parents. L'on nous a bien des fois présenté comme atteints du muguet, des enfants qui n'avaient d'autre lésion, que les kystes que nous venons de décrire. Rien n'est plus facile que d'éviter une erreur de diagnostic. Nous devons cependant faire remarquer que l'idée d'un muguet est la première qui se présente à l'esprit, si l'on n'est pas prévenu de l'existence normale de ces petites tumeurs. Nous pouvons ajouter que nous avons connaissance de cas, où un traitement avait été institué. Toujours est-il, nous le répétons, que rien n'est plus facile à reconnaître que ces petites tumeurs. Elles ne s'observent qu'à la voûte palatine ou sur les

Digitized by Google

rebords maxillaires; elles occupent l'épaisseur même de la muqueuse, qui a conservé son aspect normal. Ces quelques caractères suffisent amplement pour les faire distinguer du muguet. Celui-ci, en effet, siége surtout à la langue et à la face interne des joues, est déposé à la surface même de la muqueuse et s'enlève par le raclage; la muqueuse est rouge et luisante, les papilles sont à nu, saillantes. Il n'est pas utile de poursuivre plus loin ce parallèle; nous abordons une question plus importante.

Nous devions naturellement chercher si ces petites kystes épidermiques ne pourraient pas devenir le point de départ de certaines tumeurs rencontrées dans la cavité buccale.

Chez le fœtus et chez le nouveau-né, les renseignements que nous avons à fournir ont une certaine importance, bien qu'ils soient négatifs. Nous devrons, au contraire, nous contenter de poser la question pour ce qui a trait aux tumeurs de la bouche observées pendant tout le cours de la vie extra-utérine.

Chez le fœtus et le nouveau-né, rien de plus rare que les tumeurs de la cavité buccale. Nous avons examiné à ce point de vue, plus de deux mille enfants, et nous n'avons qu'une seule fois rencontré une tumeur du plancher de la bouche. Il s'agissait d'une dilatation du conduit de Wharton entièrement semblable à celle dont M. Stoltz a donné autrefois l'histoire (*Gaz. méd.* 1833). Le fait auquel nous faisons allusion a été présenté à la Société de chirurgie, en 1866, par M. F. Guyon. Nos recherches sont d'ailleurs bien d'accord avec les résultats de l'observation qui démontre la très-grande rareté des tumeurs congénitales de la cavité buccale.

Ainsi la seule tumeur que nous ayions rencontrée chez le nouveau-né est donc essentiellement distincte, comme nature et comme siége des kystes épidermiques si habituellement observés. La disparition spontanée de ces kystes, vers la fin du deuxième mois, vient encore à l'appui de ces observations négatives. Il semble donc très-probable que, chez les nouveau-nés, les kystes épidermiques ne sont jamais assez développés pour constituer une production morbide de quelque importance. Une seule fois, en effet, nous avons rencontré l'un de ces kystes ayant le volume d'un grain de chènevis.

Il nous paraît néanmoins permis de nous demander si ces

Digitized by Google

kystes ne persistent pas quelquefois, et ne deviennent pas le point de départ de tumeurs observés à un âge plus ou moins avancé ; tumeurs dont le contenu est identique à la substance qui remplit les petits kystes que nous avons étudiés, et dont la présence dans la cavité buccale est difficilement explicable.

Nous ne chercherons pas à nous faire illusion sur tout ce qui peut être objecté à une semblable hypothèse, et nous prendrons soin de préciser nous-mêmes ces objections. Nous avons néanmoins posé la question avec l'espoir que ce que nous ne pouvons démontrer le sera peut-être par d'autres observateurs.

Les tumeurs auxquelles nous voulons faire allusion ont été observées à la voûte palatine, sur le rebord alvéolaire et dans le plancher buccal. Ces dernières sont de beaucoup les plus communes.

On sait, en effet, que des kystes dermoïdes sub-linguaux ont été plusieurs fois rencontrés, tandis que leur existence à la voûte palatine ou au niveau des rebords advéolaires est encore à démontrer. Nous n'avons pour notre part à signaler que deux observations : l'une a été publiée par M. Cruveilhier dans son anatomie pathologique (t. III, p. 360), l'autre est consignée dans l'arsenal de chirurgie de Scultet. Dans le premier cas, il sortit après l'incision, *une matière blanchâtre d'apparence mélicérique.* La tumeur avait déjà été ouverte deux fois et s'était reproduite. Elle siégeait à la voûte palatine. M. Cruveilhier se demande s'il avait bien affaire à un kyste formé aux dépens d'une glandule palatine ; mais il incline plutôt vers la supposition d'un abcès ancien, dont le pus concrété présentait un aspect granuleux caséiforme. Nous ne pouvons qu'accepter les hypothèses émises par le savant professeur ; mais ne nous est-il pas permis de penser que la connaissance des kystes épidermiques congénitaux aurait peut-être modifié sa manière de voir. Cette tumeur était survenu lentement, *sans douleur ;* si la supposition de son origine dans une glandule palatine laisse à désirer, l'hypothèse du développement exagéré d'un des petites kystes épidermiques congénitaux de la voûte palatine est beaucoup plus satisfaisante. La tumeur décrite par Scultet, occupait la face antérieure du rebord alvéolaire supérieur, le contenu était *une matière épaisse jaunâtre, semblable à du miel.* Les parois étaient, il est vrai, çà et là cartilagineuses, ce qui rend assez vraisemblable la

Digitized by Google

supposition d'un kyste muqueux, dont le produit était altéré. Ces deux seuls faits sont donc insuffisants même pour préjuger la question. L'examen du kyste et de son contenu par le microscope, lèverait toute espèce de doutes dans des cas semblables ; nous ne pouvons que désirer des observations réellement probantes.

Nous aurions pu être beaucoup plus affirmatifs en ce qui concerne les kystes dermoïdes du plancher de la bouche ; du moins pour les kystes dermoïdes simples, tels que ceux qui ont été publiés par M. de Montfumat[1] et M. Paquet[2]. Dans ces cas, que nous pouvons prendre comme exemple, les parois étaient formées par une couche de tissu connectif, tapissé intérieurement d'un épithélium pavimenteux stratifié dans l'observation de M. Paquet ; par la muqueuse buccale épaissie, dans l'observation de M. de Montfumat. Dans ces deux cas, le contenu était analogue à celui des kystes sébacés.

Ces tumeurs, rangées dans les productions hétérotopiques par M. Lebert, peuvent être congénitales. Les renseignements fournis par les malades permettent souvent de le présumer, et la preuve en a été directement donnée par deux observations qui appartiennent à M. Richet et à M. Syme.

Mais nous devons déclarer que rien ne nous autorise à dire que ces kystes aient eu pour origine ceux que nous avons étudiés à la naissance. Si nos recherches anatomiques nous ont démontré la présence presque constante de ces kystes sur la voûte palatine, leur présence fréquente sur le rebord alvéolaire supérieur, nous ne les avons rencontrés que rarement sur le rebord alvéolaire inférieur, et jamais dans le plancher buccal. Nous avons cependant spécialement examiné pour éclairer ce point deux cents nouveau-nés ; et disséqué minutieusement vingt et un planchers de la bouche. La stérilité de nos recherches permet tout au moins de penser que les kystes épidermiques, si fréquents à la voûte palatine, sont fort rares, si toutefois ils existent, sur le plancher buccal.

Les recherches auxquelles nous nous sommes livrés pour la dernière partie de ce travail aboutissent à ce contraste singulier, de la très-grande rareté des tumeurs qui pourraient avoir pour point de départ les kystes épithéliaux congénitaux, dans

[1] *Bulletin de la soc. anatom.* 2e série, 1861, p. 301.
[2] *Arch. gén. de méd.* 6e série, t. 10, p. 37.

Digitized by Google

les régions où ils existent en nombre ; et à la fréquence relative de ces mêmes tumeurs, dans les points où nous n'avons encore pu rencontrer chez les nouveau-nés les kystes épithéliaux. Il est donc possible que la connaissance de ces curieuses productions n'apporte pas d'éléments nouveaux à l'étude des tumeurs à contenu épithélial, que l'on observe dans la cavité buccale. Mais nous pensons que nos recherches ne sont pas encore suffisantes, pour permettre de conclure sur ce point d'une façon affirmative.

EXPLICATION DES FIGURES 3, 4, 5 DE LA PLANCHE XI.

Fig. 3. — Voile palatine et voile du palais.
a. b. — Kystes situés sur le raphé médian.
c. Kystes situés sur la face interne du rebord alvéolaire.
Fig. 4. *a. a.* — Kystes en partie vidés de leur contenu.
b. — Glande palatine.
c. — Conduit excréteur de cette glande.
d. — Tissu élastique.
e. — Couche épithéliale.
Fig. 5. — Kyste en partie vidé, étudié à 180 diamètres.
a. — Couche épithéliale stratifiée.
b. b. — Cellules épithéliales libres d'un kyste du rebord alvéolaire, 120 diamètres.
Ces cellules ne diffèrent d'aspect que selon qu'elles sont vues de face, pliées sur leurs bords ou vues de profil. Elles sont toutes pavimenteuses.

Digitized by Google

RECUEIL DE FAITS

I

DESTRUCTION PARTIELLE, PROGRESSIVE, DE L'ENCÉPHALE, SUR UN PIGEON

Par M. KRISHABER.

Troubles sensoriels; ataxie du vol avec conservation de la coordination des membres inférieurs; mort; autopsie.

22 mars 1869. — Après avoir complétement enlevé la voûte du crâne, sur un pigeon, j'ai porté un fer (en olive) rougi à blanc sur la partie antérieure des hémisphères cérébraux.

L'animal tomba immédiatement dans la stupeur et ferma les yeux ; cinq heures après, il avait repris à peu près son attitude normale, les yeux étaient ouverts. J'enlevai l'eschare et portai de nouveau, beaucoup plus profondément cette fois, et à plusieurs reprises, le fer rouge sur les lobes cérébraux. L'oiseau donna des signes manifestes de douleur et même de défense; la respiration devint très-accélérée, elle était bruyante et semblait très-pénible.

Le lendemain, je le trouvai perché sur la traverse de sa cage où je l'avais placé, blotti sur lui-même, les yeux à demi ouverts. J'enlevai l'eschare complétement et arrivai ainsi jusqu'à la base du crâne, sans que l'animal eût perdu une goutte de sang. Je n'avais ménagé que les masses optiques et le cervelet. En projetant alors un petit jet d'eau froide dans la cavité du crâne, je provoquai le réveil en sursaut de l'animal, qui secoua violemment la tête, ouvrit les yeux et proféra pendant fort longtemps les cris particuliers aux jeunes pigeons. La sensibilité intacte de la conjonctive se manifeste par des clignotements et des mouvements de recul provoqués par les plus légers attouchements du globe oculaire. L'iris se contracte à la lumière. La sensibilité cutanée est conservée.

En plaçant le bec dans des graines de chènevis, son aliment ordinaire, il retire vivement la tête ; mais le bec plongé dans l'eau, il n'en est pas de même : il boit avidement.

Je le nourris tous les jours, comme on a l'habitude de faire en pareil cas, en versant des graines dans le pharynx : mais il n'a jamais cessé de boire seul pourvu que son bec fut trempé dans une éprouvette remplie d'eau.

Digitized by Google

27 mars. — Le pigeon a toutes les allures d'un oiseau normal; tous les matins il se plume spontanément, souvent il étale ses ailes et quelquefois il essaye de voler; mais il se heurte et retombe bientôt.

L'audition ne me semble pas abolie; elle est faussée plutôt. Voici ce qui arrive : en agitant violemment une sonnette au-dessus de sa tête, l'animal donne des signes évidents de perception, mais au lieu de fuire ou d'écouter, il ouvre le bec, il se gratte, ou fait tout autre mouvement, qui n'a rien de commun avec celui provoqué par le même bruit sur un pigeon normal. Il n'en est pas moins incontestable qu'il entend, car il quitte son attitude chaque fois que je fais un bruit; il faut dire seulement que son mouvement est inintelligent : il entend, mais il ne comprend pas.

Il en est de même de la vision. Très-souvent alors qu'il était complétement tranquille, les yeux ouverts, je m'approchais avec précaution de sa cage avec une bougie : il changeait immédiatement d'attitude. Et cependant, si j'approchais la bougie brusquement de son œil, il ne faisait pas le moindre mouvement de recul, mais son œil suivait distinctement les divers mouvements de la flamme.

Comme un oiseau à l'état normal, il dormait la nuit, et se réveillait dès l'aube.

La sensibilité générale semblait plus obtuse que le jour de l'opération; mais, saisi dans la main, il se débattait en criant.

Quand je place un flacon d'ammoniaque sous le nez de l'animal, il retire vivement la tête et fait des mouvements brusques d'expiration. Une solution amère (2 gouttes de Baumé dans une cuillerée à café d'eau) versés sur la langue produit un mouvement de rejet très-prononcé.

Quand je place le bec dans l'eau de façon à y tremper les narines, il se débat violemment et semble vivement sentir le besoin d'air.

Le sentiment de la faim est évidemment aboli, car les graines placées à l'extrémité du bec ne sont pas avalées. Nous avons vu, il y a un instant, qu'il n'en était pas de même de la soif.

29 mars. — Je porte le fer rouge sur le cervelet en l'effleurant légèrement. Il survient à l'instant des mouvements convulsifs du côté droit et l'animal tombe du côté opposé. Comme après la destruction du cerveau, la respiration s'accélérait beaucoup. Une demi-heure se passait ainsi pendant laquelle l'animal resta couché, les yeux fermés. Il se releva alors spontanément et put se maintenir sur ses pattes : seule l'aile du côté gauche traînait un peu. Si j'essaye d'étendre l'aile droite, l'oiseau la retire immédiatement; en étendant de la même façon l'aile gauche, elle reste étendue au contraire. Quand je la replace dans sa position normale, elle y reste jusqu'au moment où l'animal fait quelques pas, alors elle retombe; en un mot elle semble incomplétement paralysée.

En examinant l'oiseau au point de vue des sensations, je ne trouve qu'une seule différence, c'est que l'animal ne crie plus quand je provoque une douleur même vive; mais il se défend comme les jours précédents et les perturbations sensorielles sont restées les mêmes.

Je portai alors de nouveau, et cette fois, un peu plus fortement le fer rouge

Digitized by Google

sur le cervelet: l'oiseau renversa violemment la tête en arrière et ouvrit grandement le bec. Il survint ensuite des mouvements convulsifs s'augmentant rapidement dans la totalité du corps.

Tout d'un coup, et sans que je fusse intervenu, l'oiseau se roidissait sur ses pattes, et battant des deux ailes se mit à voler en décrivant des mouvements d'ailes extrêmement désordonnés. Retombé à terre, il recommença le même jeu, qui, en se répétant sans cesse, dura plusieurs minutes. L'animal retombe enfin épuisé.

Quelques instants après, je le plaçai sur les pattes, il s'y maintint sans tituber. Cinq heures après, je le plaçai sur mon doigt, il y resta tranquillement sous condition de soutenir son aile gauche qui avait la tendance à tomber. (Pendant le vol désordonné cette aile ne paraissait point paralysée.) Dans cette position, il ressembla entièrement à un pigeon normal; seul le sentiment de coordination du vol était aboli; mais les membres inférieurs avaient gardé intégralement le sentiment de l'équilibre. Dès que je retirai le doigt, de façon à obliger l'animal à étendre ses ailes, les mouvements les plus désordonnés survinrent, et le calme se rétablit quand l'animal fut placé sur ses pattes.

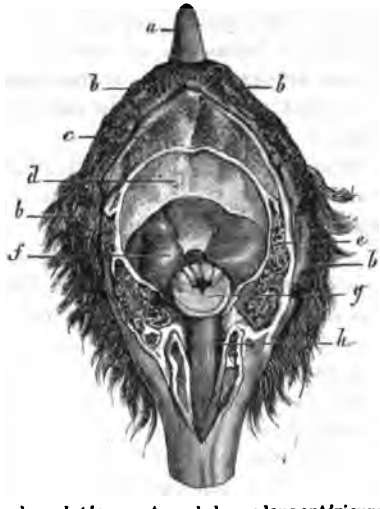

a, bec; *b*, tégument; *c*, *d*, deux plans antérieurs de la base du crâne dont la substance cérébrale est enlevée; *e*, partie postérieure du bord osseux de la plaie; *f*, masses optiques; *g*, rudiment du cervelet; *h*, moelle épinière.

Après avoir répété cette expérience un grand nombre de fois, toujours avec le même résultat, dans la même journée, j'étais en droit de conclure que l'ataxie n'avait atteint que le vol.

Le lendemain matin, douze heures après la dernière constatation des symptômes, je trouvai le pigeon mort dans sa cage.

L'autopsie est représentée par la figure ci-dessus.

Digitized by Google

II

PHÉNOMÈNES PROVOQUÉS PAR L'INHALATION DU CHLOROFORME APRÈS LA SECTION DES NERFS PNEUMOGASTRIQUES

Par M. KRISHABER.

Quand on place brusquement une éponge imbibée de chloroforme sous les narines d'un lapin sain et intact, la respiration s'arrête à l'instant même, et les battements du cœur se ralentissent en même temps à un point très-considérable. Après quelques secondes, tout en maintenant le chloroforme sous les narines de l'animal, la respiration se rétablit, les battements du cœur s'accélèrent très-légèrement; quelques nouvelles secondes se passent ainsi, puis il survient un ralentissement qui cette fois est progressif jusqu'à l'arrêt complet.

Si au lieu de faire faire des aspirations très-brusques et de vapeurs très-condensées, dès le début, on a soin d'anesthésier lentement l'animal, le phénomène initial ne se produit pas.

Il est donc bien établi que l'arrêt brusque des mouvements du cœur est l'expression d'une sorte de *surprise* qui retentit instantanément sur les centres nerveux. Ces faits résultent surtout d'une série d'expériences toutes récentes, de M. Cl. Bernard, sur les anesthésiques.

J'ai voulu voir comment se passeraient les phénomènes que je viens de signaler brièvement, après la section des pneumogastriques. A cet effet j'ai établi les expériences suivantes :

5 mars 1869. — Lapin de taille moyenne attaché sur le dos ; une épingle à insecte est introduite dans le cœur. une autre dans le diaphragme.

Nombre des battements 132, respiration 45. — Section des deux pneumogastriques au cou :

Dix secondes après cette section les battements du cœur sont devenus tellement tumultueux qu'il était impossible de les compter, la respiration est notablement ralentie. J'approche une éponge fortement imbibée de chloroforme des narines de l'animal, il ne se produit aucun effet.

En faisant respirer ainsi le chloroforme pendant une minute environ, je constate une accélération très-notable des mouvements respiratoires ; le cœur n'est point influencé. Je continue l'anesthésie pendant vingt-deux minutes; ce n'est qu'à ce moment que la respiration diminue de fréquence pendant quelques rares secondes et ensuite s'arrête brusquement ; le cœur continue à battre pendant plusieurs minutes encore (je ne les ai pas comptées).

J'ai répété cette expérience dans des conditions identiques une seconde fois; le résultat a été très-sensiblement le même ; mais l'animal, au lieu de vingt-deux minutes, a vécu vingt-six minutes sous l'influence des vapeurs très-condensées de chloroforme, et cette fois les battements du cœur ne continuèrent que pendant une minute et demie après la mort de l'animal. (Cessation des mouvements respiratoires.)

Digitized by Google

Dans une troisième expérience, je sectionnais un seul pneumogastrique. Il survint encore une accélération des mouvements respiratoires par le chloroforme, mais l'animal mourut après six minutes.

Dans une quatrième expérience je me bornai à sectionner les deux nerfs laryngés supérieurs, laissant intacts les pneumogastriques. L'administration du chloroforme sur le lapin ainsi préparé eut encore pour effet d'accélérer les mouvements respiratoires, mais l'animal mourut après quatre minutes.

L'anesthésie, dans toutes ces expériences, a été très-rapide et très-complète.

Les phénomènes tels que je venais de les constater sont dignes d'attention, en ce que 1° la section des pneumogastriques amène toujours un ralentissement des mouvements respiratoires, et que le chloroforme sur un animal intact produit le même effet; dans mes expériences, au contraire, l'effet combiné de la section des pneumogastriques et de l'administration du chloroforme a produit l'accélération extrême des mouvements respiratoires;

2° La mort qui, sur un lapin normal anesthésié brusquement avec des vapeurs très-condensées de chloroforme, arrive dans un temps qui varie de une à quatre minutes, ne s'est produite, après la section des pneumogastriques qu'après vingt-deux et vingt-six minutes ;

3° La mort par l'anesthésie, qui sur un animal normal est presque toujours due à l'arrêt du cœur, après la section des pneumogastriques, a lieu par arrêt de la respiration.

J'ai répété à deux mois d'intervalle ces expériences, les résultats restèrent toujours les mêmes; mais, ayant l'intention de les varier avant de conclure, je présente ces faits, en réservant leur interprétation.

Digitized by Google

ANALYSES

Observationes de structura cellularum fibrarumque nervearum,

par M. Max Schultze.

M. Max Schultze a publié récemment à Bonn, un mémoire accompagné d'une planche, sur la structure des cellules et des fibres nerveuses. M. Busch en a donné, dans le *Centralblatt für die medicinischen Wissenschaften*, 1868, p. 692, un résumé que nous reproduisons presque textuellement :

L'auteur a soumis à de nouvelles études la structure des cellules nerveuses et des fibres nerveuses ; il a choisi surtout pour ses recherches les organes nerveux centraux de la torpille ; mais il a aussi étudié sous ce rapport les mammifères. Les organes ont été examinés, soit à l'état frais, soit après avoir été soumis aux procédés connus de macération.

Voici les résultats de ces recherches :

1. Les cellules multipolaires de la moelle épinière, des organes électriques et de l'écorce cérébrale de la torpille sont formées en grande partie de fibres excessivement fines, entre lesquelles se trouve une matière grenue. Ces fibres se croisent dans toutes les directions et forment, en se réunissant dans certains points en faisceaux, les prolongements des cellules. On ne peut constater aucun ordre déterminé dans le parcours des fibres et l'on ne réussit pas à suivre une fibre d'un prolongement de la cellule à un autre.

2. Les prolongements des cellules nerveuses sont de même fibrillaires, aussi bien le prolongement non ramifié qui forme un filament axile que les prolongements ramifiés. Les uns et les autres renferment d'abord entre les fibres une matière grenue qui plus loin se réduit au minimum sans cependant disparaître complétement. Cette substance est en flots dans les prolongements ramifiés des individus les plus âgés du genre torpille ; c'est surtout dans les points de division de ces prolongements, qu'elle est en petits amas et colorée en jaune.

3. Très-souvent l'auteur a réussi à voir autour du prolongement formant un cylindre axile à une certaine distance de la cellule, la gaîne médullaire qui commençait brusquement.

4. On n'a pas pu déterminer nettement ce qui advient des fines branches des prolongements ramifiés. On n'a jamais pu voir une gaîne médullaire autour d'eux, et jamais les prolongements de deux cellules ne s'anastomosent entre eux. Toutes les cellules du cerveau de la torpille ne donnent naissance qu'à un seul prolongement formant le cylindre axile.

5. Jamais, ni dans les cellules nerveuses de la torpille, ni dans celles du cerveau et de la moelle des mammifères, on n'a pu voir les fibres naître du noyau. L'auteur, d'après cela, regarde le mode d'origine indiqué surtout par Frommann et Arnold comme extraordinairement rare.

6. L'auteur considère donc les prolongements ramifiés aussi bien que le

Digitized by Google

prolongement formant cylindre axile comme des faisceaux de fibrilles nerveuses primitives et pour lui, la ramification des premiers ne consiste qu'en une subdivision en faisceaux plus petits. On trouve les fibrilles nerveuses primitives isolées dans les fibres les plus grêles des organes centraux et dans les ramifications périphériques du cylindre axile : jusqu'ici, on ne peut émettre que des hypothèses sur l'origine des fibrilles; peut-être naissent-elles des petites cellules innombrables du cerveau et du cervelet. La nature fibrillaire des fibres nerveuses des vertébrés montre qu'il y a une analogie jusqu'ici cherchée en vain entre ces fibres et celles des animaux invertebrés, chez lesquels les nerfs sont constitués par des fibrilles extrêmement fines.

Zur Frage von der Bindesubstanz in der Grosshirnrinde, par le Dr M. Roth (Virchow's *Archiv*. XLVI. S. 243.)

Sur la question de la substance conjonctive dans l'écorce des hémisphères cérébraux.

Les recherches de l'auteur ont été faites sur des fragments de cerveau d'homme et de veau, traités selon la méthode employée par His, pour l'examen des embryons. De petites tranches d'une épaisseur de 2 à 3 millimètres au plus, taillées avec le rasoir sur les circonvolutions qui avoisinent le sillon de Rolando et l'extrémité du lobe temporal sont plongées de une demi-heure à deux heures dans une solution d'acide osmique de 0,2 à 0,5 pour 100; elles sont ensuite déposées pendant quelques heures dans l'alcool à 40, puis à 80 pour 100, finalement dans l'alcool absolu, et dans l'huile de lavande. — Les coupes obtenues (les fragments ayant été emprisonnés dans la paraffine) sont éclaircies avec le chloroforme et le baume de Canada,

Si l'on examine une artériole de 0,03 à 0,04 millimètre coupée en travers, on voit l'espace lymphatique qui l'entoure traversé par des fibres radiées extrêmement délicates, au nombre de 5 à 10 et davantage, qui partant de points différents de la périphérie vont s'attacher à la paroi vasculaire; elles sont rectilignes on recourbées; elles restent isolées les unes des autres ou contractent de rares anastomoses, avec celles qui avoisinent, ou bien elles se bifurquent un peu avant de s'implanter sur le vaisseau. Elles existent même autour des capillaires les plus fins, mais plus rares et plus courtes. Enfin d'après l'auteur, on peut encore observer entre la pie-mère et la couche la plus superficielle de la substance nerveuse des fibres nerveuses, des fibres semblables traversant l'espace *epicérébral* de His. En résumé, on trouve donc dans les espaces périvasculaires des trabécules très-fines de tissu conjonctif se détachant de l'adventice. Cette disposition a déjà été indiquée par M. Lépine. (Comptes rendus de la *Société de biologie* pour 1867.) Dans les gros canaux entourant les artérioles du corps strié, il est facile de la vérifier.

Digitized by Google

EXPLICATION DE LA PLANCHE XIII.

(*Cette Planche est relative au travail de MM. Charcot et Joffroy*, p. 354.)

Réduction au demi-quart par l'héliographie de deux dessins faits à la chambre claire, par A. Pierret.

Fig. I. — Noyau de l'hypoglosse et parties voisines, dessinés sur une coupe horizontale faite dans un bulbe sain, à un demi-centimètre environ au-dessus du bec du calamus scriptorius. On compte dans l'aire du noyau plus de quarante cellules multipolaires.

Fig II. — Dessin des mêmes parties, d'après une coupe horizontale faite dans le bulbe de Catherine et au même niveau. On ne compte pas plus de quatre ou cinq cellules multipolaires complètes dans l'aire du noyau de l'hypoglosse.

a. — Sillon médian de la face postérieure du bulbe, formant la tige du calamus scriptorius.

r. — Raphé médian, partageant en deux parties égales et symétriques une coupe horizontale du bulbe.

A. — Noyau de l'hypoglosse avec les grandes cellules multipolaires, semblables à celles des cornes antérieures de la moelle.

B. — Noyau innominé, composé de petites cellules arrondies.

C. — Groupe de cellules appartenant, suivant L. Clarke, au noyau d'origine de la partie du nerf facial qui se rend aux muscles de la bouche et des lèvres. (Voir J. L. Clarke, Researches on the intimate structure of the brain. 2e series, London, 1868, p. 317 et pl. XI, fig. 38, K'.)

v. — Vaisseaux qui entourent, dans cette région, le noyau de l'hypoglosse.

EXPLICATION DES FIGURES 1 ET 2 DE LA PLANCHE XI.

(*Se rapportant au travail de* M. Parrot, p. 443.)

Fig. 1. — Région antérieure de l hémisphère droit.
a. — Circonvolution de l'ourlet.
b. — Corps calleux.
c. — Couche optique.
d. — Commissure antérieure.
e e' e''. — Tumeur lipomateuse.
f. — Appendice olivaire de la tumeur.
g. — Son pédicule.
Fig. 2. — Tranche mince de la tumeur.
a. — Alvéoles de tissu connectif.
b. — Vésicules adipeuses qui les remplissent.

Recueil de faits. — Obs. de M. Parrot. (page 443.)

PARIS. — IMP. SIMON RAÇON ET COMP., RUE D'ERFURTH, 1.

Digitized by Google

ARCHIVES

DE

PHYSIOLOGIE

NORMALE ET PATHOLOGIQUE

MÉMOIRES ORIGINAUX

I

SUR LA QUESTION DE SAVOIR

SI TOUS LES

ANIMAUX VOIENT LES MÊMES RAYONS LUMINEUX QUE NOUS

Par PAUL BERT[1]

Lorsque les vibrations éthérées, dont le centre est un corps progressivement chauffé, arrivent à se succéder avec une rapidité telle que leur longueur d'onde est d'environ huit cents millionièmes de millimètre, elles deviennent susceptibles, si elles entrent en rapport avec notre rétine, d'impressionner celle-ci, et cette impression transmise à l'encéphale donne lieu à une sensation que nous appelons lumineuse. Si les vibrations deviennent de plus en plus rapides, nous les percevons avec

[1] Cette note est extraite d'un livre en préparation, intitulé : *Leçons sur la physiologie des sensations*, professées à la Faculté des sciences de Paris, pendant le semestre d'été de l'année scolaire 1868-1869.

Digitized by Google

une netteté et une acuïté d'abord de plus en plus grande : le maximum a lieu quand la longueur d'onde atteint environ six cents millionièmes ; puis, l'intensité de l'impression qu'elles exercent va en diminuant et, aux environs de trois cents millionièmes de millimètre, elles paraissent cesser de pouvoir mettre en action soit la rétine, soit le cerveau.

Je puis vous présenter la question sous une forme plus connue. Lorsque les charbons de la lampe électrique sont portés à l'incandescence, ils émettent des rayons dont la longueur d'onde est très-différente, mais qui cheminent ensemble. Les disperse-t-on par l'emploi d'un prisme, ils s'étalent en une longue bande à laquelle on a donné le nom de spectre. Or, vous le savez tous, il y a dans ce spectre trois régions successives, que l'on désigne sous les noms de spectres calorifique, lumineux et chimique. Sans insister, plus que je n'ai le droit de le faire, sur ce qui appartient au domaine de la physique, il faut bien que je relève ces expressions, qui ont introduit dans l'esprit de beaucoup de personnes les idées les plus fausses ; on se figure assez volontiers, par exemple, que les rayons chimiques du spectre sont les seuls qui puissent opérer les transformations chimiques qui sont sous l'influence des ondes éthérées, tandis que cette expression veut simplement dire : rayons dont on n'a pu constater la présence qu'en leur faisant opérer certaines transformations chimiques.

Ces erreurs sont plus importantes pour nous en ce qui concerne les rayons dits lumineux. Il ne manque pas de gens qui croient que les rayons que nous voyons, dans le spectre, ont une propriété de *luminosité* particulière, qui les différencie complétement des autres ; mais les physiciens sont aujourd'hui unanimes pour repousser cette manière de voir. Ces rayons ne diffèrent de ceux qui les précèdent ou les suivent que par une vitesse, et, conséquemment, par une force vive différente. Si, pour les uns, cette force vive est capable à un plus haut degré de donner naissance, par exemple, au courant d'une pile thermo-électrique, ou encore d'impressionner les terminaisons de nos nerfs cutanés, de produire, comme on dit, de la chaleur ; si, pour les autres, elle est capable à un plus haut degré de modifier certains équilibres moléculaires, de décomposer, par exemple, l'iodure d'argent, d'exciter chez les animaux, comme je l'ai montré par

Digitized by Google

des expériences encore inédites, la formation du pigment cutané; si, enfin, pour toute une série intermédiaire, elle peut par voie physique (transformation en chaleur, en électricité) ou par voie chimique, agir sur notre rétine, et donner naissance aux diverses sensations lumineuses, ces effets si différents sont en rapport non avec une forme d'onde ou une périodicité différente, mais simplement avec une durée différente des vibrations éthérées. Le fait d'être lumineux dépend donc bien moins de la nature du rayon agissant que de la nature de la rétine réagissante, et surtout que de la région centrale du système nerveux à laquelle se trouve transmis l'ébranlement rétinien. Faites tomber sur l'extrémité de vos nerfs cutanés un ensemble suffisant de rayons pris dans la région visible du spectre, là où les vitesses sont les moindres, dans le rouge, en un mot, et vous n'éprouverez, quelque intensité que vous donniez à votre source lumineuse, qu'une sensation de chaleur; sur la rétine, au contraire, la sensation, d'ordre spécial, sera dite lumineuse. Or, les rayons sont les mêmes, qu'y a-t-il donc de changé?

Il y a de changé, d'abord, la terminaison nerveuse. Aucun fait ne prouve qu'un rayon lumineux amené sur la surface de section d'un nerf optique puisse produire une sensation lumineuse. Au moins, lorsque ce rayon tombe sur la continuité même des fibres nerveuses (comme dans la papille du nerf optique), il paraît à peu près inactif. Non que l'ébranlement du nerf optique ne soit suffisant : tous les faits de lumière dite subjective sur lesquels nous avons précédemment insisté sont là pour le prouver. Mais il est fort possible que la force vive si minime des rayons lumineux ait besoin pour donner naissance à un ébranlement du nerf, d'un lieu spécial où puissent, grâce à de délicates dispositions, s'opérer des transformations auxquelles je faisais allusion tout à l'heure. Je vous signale ici, en passant, ce sujet d'expériences curieuses et difficiles.

Il y a de changé, ensuite, la nature du centre nerveux. En admettant, et cela est fort probable, que l'ébranlement du nerf optique est identique en nature avec celui d'un nerf de sensibilité quelconque, il est certain que ces ébranlements ne se différencient quant aux notions qu'ils nous apportent que par le lieu des centres nerveux où ils se rendent. En d'autres termes, et nous avons eu déjà l'occasion d'insister sur ces faits, la loi des

Digitized by Google

énergies spécifiques de J. Müller doit être transportée des conducteurs nerveux aux centres nerveux eux-mêmes.

Il nous est donc parfaitement permis de penser que cette relation qui existe entre les vibrations de certaines longueurs d'onde et notre appareil rétinien n'existe pas chez tous les animaux. Il est fort possible, en effet, et j'ose même dire il est très-vraisemblable, *apriori*, que certains rayons capables d'impressionner notre œil ne puissent pas impressionner l'œil d'autres animaux, surtout si ces animaux sont fort éloignés de nous, et par leur constitution anatomique générale, et par la structure de leur œil. Il est très-possible, en outre, que certains rayons que nous ne percevons pas à l'état lumineux puissent parfaitement être perçus par certains animaux. En un mot, il se peut que certains animaux ne voient pas les rayons du spectre que nous voyons, et en voient d'autres que nous ne voyons pas.

Je laisse pour le moment de côté ce qui a rapport aux limites exactes de l'étendue que nous pouvons voir dans le spectre, limites qui ont été si extraordinairement reculées du côté du violet par les expériences toutes récentes de M. Mascart, et je veux vous rendre compte d'expériences entreprises pour résoudre cette question spéciale, qui présente un grand intérêt, non-seulement au point de vue de la philosophie naturelle, mais, spécialement, au point de vue de la physiologie humaine.

J'ai pensé à utiliser, pour faciliter l'expérience, le phénomène si remarquable de *venir à la lumière*, que présentent beaucoup d'animaux, et surtout d'animaux aquatiques. Ne pouvant songer à passer en revue tous les types du règne animal, j'ai voulu m'adresser à des animaux aussi différents que possible de nous par la constitution générale de leur corps, et dont l'œil est, quant à sa structure, aussi différent que possible du nôtre.



J'ai fait choix de petits animaux extrêmement communs dans nos eaux douces, les *Daphnies puces*, crustacés presque microscopiques, très-voisins des cyclopes (voy. la figure), dont un certain nombre du reste étaient mêlés à elles et se sont conduits comme elles. L'œil unique et médian de ces animaux appartient au type

Digitized by Google

des *yeux composés lisses* (Milne Edwards); il est constitué par un ensemble de cônes (cristallins?), placés derrière une cornée commune qui ne présente pas les facettes des yeux des articulés supérieurs. Ces petits animaux recherchent beaucoup la lumière.

J'en plaçai un grand nombre dans un vase de verre bien noirci, et où la lumière ne pouvait pénétrer que par une fente étroite. Puis je les soumis, avec l'assistance de M. Bourbouze, dont tout le monde connaît l'infatigable complaisance, à l'action des divers rayons d'un spectre fourni par la lumière électrique.

Mes daphnies erraient, dispersées d'une manière à peu près égale dans toute l'étendue du vase obscur lorsque, soudain, je fis tomber sur la fente un rayon coloré, un rayon vert. Aussitôt, elles s'agitèrent, se groupèrent toutes dans la direction de la traînée lumineuse, et un très-grand nombre s'en vint se heurter, montant et descendant sans relâche, contre la paroi qui recevait la lumière. Un écran étant alors interposé, elles se dispersèrent à nouveau. Or, un semblable résultat fut obtenu pour toutes les régions du spectre visible. Le rouge, le jaune, le bleu, le violet même, attiraient les daphnies. Seulement, il fut facile de remarquer qu'elles accouraient beaucoup plus rapidement au jaune ou au vert qu'à toute autre couleur, et que même, si à ces rayons on faisait succéder immédiatement les rayons violets, un certain nombre des animaux s'éloignaient momentanément de la fente lumineuse; je reviendrai plus loin sur l'importance de ce dernier fait.

Mais voici déjà un premier point établi : les daphnies voient tous les rayons lumineux que nous voyons nous-mêmes.

Passons au second point. Au lieu de faire tomber sur la fente l'extrémité éclairée en rouge du spectre, allons un peu au delà, et amenons cette région invisible où, précisément, la pile thermo-électrique nous donnerait le maximum de chaleur. (Je dois dire ici, et l'on comprendra l'importance de cette remarque, que notre prisme disperseur était un excellent prisme en flint-glass.) Pour nous, la fente est dans l'obscurité; sera-t-elle lumineuse pour les daphnies? Non, aucune ne se dérange, et elles se répandent indifféremment dans toute l'étendue du vase. Mais si je fais un peu tourner le prisme, si j'amène sur le bord

Digitized by Google

de la fente une mince ligne colorée, aussitôt le spectacle change, elles s'empressent toutes, grattent la paroi, et se disputent l'étroit espace par où pénètre la lumière. Je détourne un peu celle-ci, aussitôt chaque animal reprend son allure indifférente. Enfin, l'ultra-violet me donne les mêmes résultats, mais non avec la même netteté, et cela se comprend, puisque la visibilité du spectre, et ce sont là des faits sur lesquels nous aurons à revenir plus tard, ne cesse pas brusquement du côté du violet comme elle le fait du côté du rouge, mais se dégrade et diminue insensiblement.

Voici donc un second point établi : les daphnies ne voient aucun des rayons lumineux que nous ne voyons pas nous-mêmes.

Ainsi, ce que je considérais comme très-possible, comme très-vraisemblable même, *a priori*, ne s'est pas confirmé. Les limites de visibilité du spectre sont les mêmes, sensiblement, pour ces animaux et pour nous. Or, en tenant compte des différences plus haut signalées touchant la structure de l'œil et le type zoologique, nous en arrivons, renonçant à notre proposition primitive, et généralisant les résultats obtenus chez les daphnies, à dire :

Nous devons admettre, jusqu'à preuve contraire, que tous les animaux voient les rayons lumineux que nous voyons nous-mêmes, qu'ils n'en voient pas d'autres, ou, pour mieux dire, qu'il n'y a de lumineux, pour les animaux, que les rayons que nous appelons ainsi.

Voilà pour la philosophie naturelle; mais quel parti tirerons-nous de ces expériences au point de vue de la physiologie humaine? Et d'abord, pourquoi ne voyons-nous pas certains rayons du spectre? Ce peut être pour trois raisons : 1° parce que ces rayons sont réellement invisibles, c'est-à-dire incapables d'ébranler notre rétine; 2° parce que, dans le spectre, leur intensité est trop faible, et qu'il en est d'eux comme de la lumière blanche par trop atténuée; 3° parce qu'ils sont interceptés par les milieux réfringents de notre œil, ce qui nous ramène à la seconde raison. Nous aurons à discuter plus tard quelle part revient à chacune de ces explications. Pour le dire en un mot, nous verrons que les rayons ultra-rouges sont très-probablement réellement invisibles, et qu'à la limite des vibrations dont la longueur d'onde est d'environ huit cent dix mil-

Digitized by Google

lionièmes de millimètre (Helmholtz) commence une région qui sera pour nous éternellement obscure, tandis que, du côté du violet, c'est la question d'intensité qui domine, et que, en augmentant celle-ci, nous pouvons arriver à voir jusqu'à deux cent vingt millionièmes (Mascart): assertion sur laquelle, je vous le dis d'avance, nous aurons à faire des réserves à cause de la fluorescence considérable des milieux de l'œil.

Mais enfin, puisque les limites de visibilité semblent être les mêmes pour les animaux et pour nous, ne trouvons-nous pas là une raison de plus pour supposer que le rôle des milieux de l'œil est tout à fait secondaire, et que la visibilité tient à l'impressionnabilité de l'appareil nerveux lui-même?

Nous en arrivons donc à établir un rapport constant et très-remarquable entre certaine région du spectre et la matière nerveuse, entre la force vive de certains rayons et l'impressionnabilité de cette matière, d'où résulte la transmission, la sensation, la perception, autant de manières d'être de cette force vive. Mais avant d'en arriver à cette formule générale, reprenons les expériences avec nos daphnies; elles ne nous ont pas tout donné.

Je vous disais tout à l'heure que les rayons jaunes attiraient beaucoup plus vite les daphnies que ne font les rayons bleus ou violets. Le docteur Krishaber, qui assistait à ces expériences, me donna l'idée de faire tomber le spectre tout entier sur un vase à glaces parallèles, afin de mieux voir comment mes animaux se comporteraient en présence des divers rayons. Je pris donc une cuve dont la longueur avait environ deux fois la longueur du spectre au lieu où elle l'interceptait; le spectre tombait au milieu de la cuve, dont les deux extrémités se trouvaient ainsi dans l'obscurité.

Or, les daphnies qui peuplaient l'eau de la cuve ne tardèrent pas à se grouper d'une manière extrêmement curieuse. L'immense majorité se plaça dans le jaune, le vert, l'orangé; c'était une agitation, un grouillement extraordinaires. Une assez grande quantité se voyaient encore dans le rouge, un certain nombre dans le bleu, quelques-unes, de plus en plus rares, à mesure qu'on s'éloignait, dans les régions plus réfrangibles du violet et de l'ultra-violet; au delà du rouge, au delà de l'ultra-violet, dans les régions invisibles, en un mot, on n'en trouvait que

Digitized by Google

d'isolées, en promenade accidentelle. En un mot, la région la plus lumineuse du spectre était, pour ces daphnies, la même que pour nous. Ces animaux se comportaient comme l'auraient fait une masse d'hommes qui, éclairés par un spectre immense, et voulant lire un livre, par exemple, s'approcheraient tous du jaune et s'éloigneraient du violet.

L'appréciation si diverse de l'intensité des diverses couleurs, question qui préoccupe tant les physiologistes et les physiciens, n'est donc pas particulière à notre espèce ni en rapport avec une propriété particulière des milieux réfringents de notre œil ou une structure particulière de notre rétine elle-même. Elle est générale; elle est la même chez des êtres aussi différemment constitués que la daphnie et l'homme; elle est, par suite, probablement la même chez tous les animaux.

Ainsi donc, ce sont, chez tous les animaux, les rayons d'une même force vive qui occasionnent la sensation lumineuse maximum; ces rayons correspondent à la région orangé jaune vert du spectre; le pouvoir éclairant bien connu de cette région a donc sensiblement la même intensité relative chez tous les animaux.

Tous ces faits peuvent, en définitive, être résumés dans les formules suivantes :

A. — Tous les animaux voient les rayons spectraux que nous voyons.

B. — Ils ne voient aucun de ceux que nous ne voyons pas.

C. — Dans l'étendue de la région visible, les différences entre les pouvoirs éclairants des différents rayons colorés sont les mêmes pour eux et pour nous.

En d'autres termes : il existe entre la force vive de certaines vibrations éthérées, d'une part, et, d'autre part, la constitution de la matière nerveuse envisagée soit dans certaines de ses terminaisons périphériques, soit dans certains centres ganglionnaires, des rapports tels, que cette force vive puisse se transformer en impressions, et donner naissance à des sensations et à des perceptions identiques, chez tous les animaux, pour chaque vibration prise en particulier.

Digitized by Google

II

SUR LES

INDICES DE RÉFRACTION DES MILIEUX LIQUIDES DE L'ŒIL

Par E. CYON

Les indices de réfraction des milieux de l'œil ont été déterminés jusqu'à ce jour à l'aide de méthodes très-peu exactes. L'inexactitude de ces méthodes explique les grandes différences des résultats obtenus par Krause, Brewster et Helmholtz, qui les premiers ont déterminé les indices des milieux de l'œil. Ces différences sont assez considérables, même dans les chiffres donnés par les mêmes auteurs. Ainsi, par exemple, les maxima et les minima donnés par Krause diffèrent même à commencer du premier chiffre décimal. On sait que, dans des cas pareils, les physiciens admettent seulement comme précis des nombres qui ne diffèrent entre eux qu'à commencer du quatrième chiffre décimal.

C'est pourquoi j'ai trouvé utile de répéter ces déterminations à l'aide d'une méthode plus précise. Je me suis servi du goniomètre (l'appareil le plus précis que les physiciens possèdent) pour déterminer les indices de réfraction du corps vitré et de l'humeur aqueuse.

A l'aide du microscope, on ne pouvait déterminer que la réfraction d'une seule ligne de Frauenhofer. Ces déterminations ne présentaient donc aucune donnée sur la dispersion des couleurs par les milieux de l'œil. Au contraire, à l'aide du goniomètre, j'ai pu mesurer la réfraction de toutes les lignes de Frauenhofer et apprécier ainsi directement cette dispersion.

J'ai établi mes mesures sur des yeux de bœuf et de lapin,

Digitized by Google

parce que ces yeux diffèrent considérablement entre eux, sous plusieurs rapports. Comme les indices de réfraction de ces yeux ne s'éloignent que très-peu les uns des autres, on peut en conclure que les indices des yeux humains ne s'éloignent pas non plus des chiffres trouvés chez les yeux de bœufs et de lapins. J'ajoute à la fin de cette communication les indices de réfraction des yeux des enfants nouveau-nés.

Tous les yeux ont été mesurés aussitôt après la mort de l'animal. — Après avoir préparé avec soin le corps vitré, je le mettais dans un petit prisme de Heitheil, fait exprès pour ces recherches.

Dans la plupart des cas, j'ai filtré le corps vitré avant de le soumettre à la mensuration. On comprend bien, du reste, qu'avant d'avoir recours à cette filtration, je me suis convaincu que cette opération ne change pas les indices de réfraction du corps vitré.

Il est à remarquer que tout le corps vitré passe par le filtre.

Voici les indices de réfraction du corps vitré des yeux de bœuf. Je donne les maxima, les minima et les moyennes des chiffres obtenus par la mensuration de douze paires d'yeux.

Lignes de Frauenhofer.	Chiffres moyens.	Chiffres maxima.	Chiffres minima.
a	1.33197	1.33278	1.33175
B	1.33291	1.33306	1-33250
C	1.33345	1.33377	1.33323
D	1.33566	1.33601	1.33540
E	1.33780	1.33830	1.33756
b	1.33795	1.33858	1.33766
F	1.33972	1.34038	1.33926
G	1.34335	1.34387	1.34293
H	1.34585	1.34600	1.34540
$\overline{H}$	1.34656	1.34675	1.34624

Indices de réfraction du liquide aqueux des yeux de bœuf.

Lignes de Frauenhofer.	Chiffres moyens de 3 paires d'yeux.
B	1.33286
C	1.33370
D	1.33532
E	1.33759
F	1.33950
G	1.34297
H	1.34543

Digitized by Google

Indices de réfraction du corps vitré des yeux de lapins. Les chiffres proviennent de l'examen de huit paires d'yeux.

Lignes de Frauenhofer.	Chiffres moyens.	Chiffres maxima.	Chiffres minima.
B	1.33217	1.33228	1.33205
C	1.33290	1.33294	1.33283
D	1.33471	1.33479	1.33468
E	1.33701	1.33706	1.33697
F	1.33889	1.33899	1.33883
G	1.34225	1.34251	1.34185
H	1.34435	1.34440	1.34440

Indices de réfraction du corps vitré d'enfants nouveau-nés. A cause du mauvais temps, je n'ai pu mesurer que deux lignes.

Ligne de Frauenhofer.	Une paire d'yeux.	Une autre paire d'yeux.
E	1.34020	
F	1.34625	1.34644

Il ne me reste plus qu'à attirer l'attention sur l'insignifiance des différences que présentent dans ces recherches les chiffres obtenus chez les différents individus de chaque espèce. Chez les lapins, les différences entre les maxima et les minima ne dépassent pas les limites des erreurs inévitables dans de pareilles observations.

L'indice de réfraction du liquide aqueux est presque identique à celui du corps vitré. Dans un cas il était même un peu plus considérable que ce dernier.

Les indices de réfraction chez les enfants nouveau-nés sont beaucoup plus considérables que chez les adultes. La myopie des enfants avant l'âge de huit ans dépend, peut-être, de cette réfraction considérable.

Digitized by Google

III

SUR LES

MODIFICATIONS QUE SUBISSENT LES MUSCLES

SOUS L'INFLUENCE DE LA SECTION DE LEURS NERFS

PAR A. VULPIAN

Les nombreuses expériences que nous avons faites, M. Philipeaux et moi, sur la régénération et sur la réunion des nerfs divisés, nous ont donné l'occasion très-fréquente d'examiner les muscles animés par ces nerfs. Cependant nous nous étions presque toujours bornés à un examen superficiel, et, pour mon compte, je m'étais surtout attaché à rechercher si, dans ces conditions, les fibres musculaires subissent, oui ou non, une altération graisseuse très-étendue. Parlant de ces altérations, je disais, dans mon Cours sur le système nerveux, en 1864 : « Dans ce cas... les muscles ne subissent que de faibles modifications : ils deviennent plus pâles, diminuent de volume; mais la plupart des fibres musculaires conservent leurs caractères histologiques normaux. A la longue, ils peuvent cependant s'altérer, les noyaux du sarcolemme se multiplient, les stries transversales des fibres musculaires deviennent moins distinctes; quelques fibres se remplissent de fines granulations graisseuses. Mais j'insiste sur ce fait que j'ai constaté un grand nombre de fois : la dégénérescence graisseuse des fibres musculaires n'est pas une suite nécessaire de l'atrophie des nerfs qui vont s'y rendre[1]... » Depuis lors, j'ai pu, dans

[1] *Leçons sur la physiologie générale et comparée du système nerveux*, p. 245 t 240.

Digitized by Google

un certain nombre de cas, examiner plus attentivement l'état des muscles dont les nerfs avaient été coupés, et j'ai pu confirmer, en grande partie, ce qui avait été déjà vu, soit par M. Philipeaux et par moi, soit par d'autres expérimentateurs, surtout par M. Mantegazza[1]. Je vais indiquer brièvement les principaux résultats de mes recherches sur ce point. C'est surtout des muscles de la langue qu'il sera question dans cette note : cependant je dirai tout d'abord quelques mots d'un cas dans lequel j'ai pu examiner les muscles de la jambe chez l'homme, à la suite de l'excision d'une partie du nerf sciatique; ce cas nous servira de type.

I

Le 22 avril 1869, mon collègue M. Verneuil met à ma disposition un membre inférieur provenant d'une désarticulation de la cuisse. L'opération avait été pratiquée par M. Verneuil le 21 avril. Il s'agissait d'un cas de récidive d'un myxo-sarcome de la partie postérieure et supérieure de la cuisse, chez une femme âgée de 33 ans. Le 30 octobre 1868, M. Verneuil avait fait l'extirpation de la tumeur primitive, qui était volumineuse, et il avait été nécessaire, pour l'enlever complétement, de réséquer un segment du nerf sciatique : ce segment avait $0^m,20$ de longueur. Au moment de la seconde opération, il y avait donc cinq mois et vingt jours que la résection du nerf sciatique avait eu lieu. M. Verneuil avait constaté que la sensibilité n'était pas revenue dans les parties de la jambe animées par le nerf sciatique; seulement, la sphère de sensibilité du nerf saphène interne paraissait s'être un peu développée.

On trouve le bout supérieur central du nerf sciatique à la partie tout à fait supérieure de la cuisse, et l'extrémité libre du bout inférieur, périphérique, est située au niveau de la partie supérieure du jarret. La distance qui sépare les extrémités libres de ces segments est de $0^m,24$ à $0^m,25$. Le bout supérieur ne se termine point par un renflement bien appréciable, et il en est de même du bout inférieur; il n'y a qu'un peu d'induration au niveau des extrémités de ces bouts; de plus,

[1] *Gaz. Lombard.*, 1867, Analyse in Schmidt's Jahrbücher, 1867, Bd. 136; p. 148.

Digitized by Google

ils ne sont reliés l'un à l'autre par aucun tractus fibreux ou nerveux.

Les muscles de la partie supérieure du mollet (on n'avait envoyé à mon laboratoire que la cuisse et la moitié supérieure de la jambe) ont une teinte feuille morte assez prononcée et qui contraste nettement avec la coloration rouge normale des muscles de la région tout à fait supérieure de la cuisse.

L'examen microscopique du bout supérieur du nerf sciatique montre que ce segment ne contient pas de fibres nerveuses visiblement altérées : on voit, il est vrai, un certain nombre de fibres nerveuses très-grêles entremêlées à des fibres larges qui sont en grande majorité, et ces fibres grêles semblent être plus nombreuses que dans l'état normal ; mais il n'y a pas de granulations graisseuses disposées en corps granuleux ou en séries linéaires. A une faible distance au-dessus de l'extrémité libre du bout supérieur, on ne constate pas d'augmentation du tissu connectif. En somme, la modification du bout supérieur du nerf sciatique, si elle existe réellement, paraît se réduire à un amoindrissement du diamètre de quelques fibres nerveuses.

Les rameaux du bout inférieur du nerf sciatique ne semblent pas contenir une quantité notablement plus grande de tissu connectif que dans l'état normal. On peut les dilacérer et écarter les fibres nerveuses à l'aide d'aiguilles, aussi facilement que dans l'état normal. Une étude attentive de ces rameaux dilacérés, faite soit immédiatement, soit après un traitement par une faible solution de potasse caustique, ne permet pas d'y reconnaître la présence d'une seule fibre offrant les caractères normaux. On ne voit que des gaînes vides contenant de fines granulations d'apparence graisseuse, disséminées sans ordre ; quelques gaînes renferment des gouttelettes graisseuses, assez grosses, en séries linéaires. De plus on distingue à première vue un grand nombre de corps granuleux elliptiques, à grand axe dirigé dans le sens longitudinal des fibres nerveuses, et dont quelques-uns semblent siéger hors de ces fibres. L'addition de solution ammoniacale de carmin n'a pas fait voir de noyaux dans ces corps granuleux.

L'examen microscopique des muscles de la région postérieure et supérieure de la jambe a été fait d'abord sur les muscles

Digitized by Google

frais, puis après durcissement à l'aide de l'acide chromique.

A l'état frais, on a vu que les faisceaux primitifs des muscles jumeaux et du muscle soléaire avaient conservé leur striation transversale; mais dans un bon nombre de faisceaux cette striation était moins nette qu'à l'état normal : elle était, au contraire, tout à fait nette dans les autres faisceaux. On n'a trouvé qu'un nombre extrêmement faible de faisceaux contenant un semis de fines granulations graisseuses. Les faisceaux primitifs des muscles de la région supérieure et postérieure de la cuisse offraient tous les caractères de l'état normal. Ils sont plus volumineux que les faisceaux musculaires de la jambe ; ils ont, en effet, un diamètre moyen de $0^{mm},065$, tandis que les faisceaux musculaires des jumeaux et du soléaire ont, en moyenne, un diamètre de $0^{mm},020$, c'est-à-dire un diamètre au moins trois fois plus petit que les faisceaux non modifiés.

Les faisceaux primitifs des muscles de la région postérieure de la jambe offrent une autre modification que j'avais déjà constatée, lors des premières recherches que nous avons faites, M. Philipeaux et moi, sur la régénération des fibres nerveuses : je veux parler de la multiplication des noyaux du sarcolemme. M. Mantegazza a signalé aussi de la façon la plus nette cette modification. Rien de plus frappant, dans le cas dont je parle ici, lorsque l'on compare les faisceaux musculaires des jumeaux et du soléaire aux faisceaux primitifs des muscles de la région supérieure de la cuisse. Avec un faible grossissement, on reconnaît déjà cette pullulation des noyaux; à l'aide d'un plus fort grossissement (400 ou 600 diamètres), on peut en étudier les détails. On voit que les noyaux profonds, de même que les noyaux superficiels (dits du sarcolemme) sont plus nombreux dans les faisceaux musculaires modifiés que dans les faisceaux musculaires de la partie supérieure de la cuisse. Dans quelques points, ils sont réunis en petits groupes de 3, 4, 5, 10. Un grand nombre de noyaux ont la forme de biscuits et contiennent deux nucléoles. Il m'a semblé voir quelques rares noyaux enveloppés d'une petite masse fusiforme de substance musculaire striée.

On a pu suivre dans les muscles normaux et dans les muscles atrophiés des fibres nerveuses jusqu'à leur terminaison dans les faisceaux musculaires primitifs. Dans les muscles en voie d'atrophie, les fibres nerveuses étaient altérées, dépourvues de

Digitized by Google

myéline jusqu'à leur extrémité terminale. Au niveau des points où les fibres nerveuses paraissaient entrer dans le sarcolemme, on voyait, aussi bien dans les faisceaux primitifs amoindris (jambe) que dans les faisceaux normaux (cuisse), un agglomérat de 3, 4, 5 noyaux, et ces noyaux ont paru identiques dans les deux conditions; seulement, dans les muscles atrophiés, on a constaté à ce niveau, mais non dans toutes les terminaisons, quelques granulations graisseuses brillantes[1].

Dans l'intervalle des faisceaux primitifs des muscles modi-

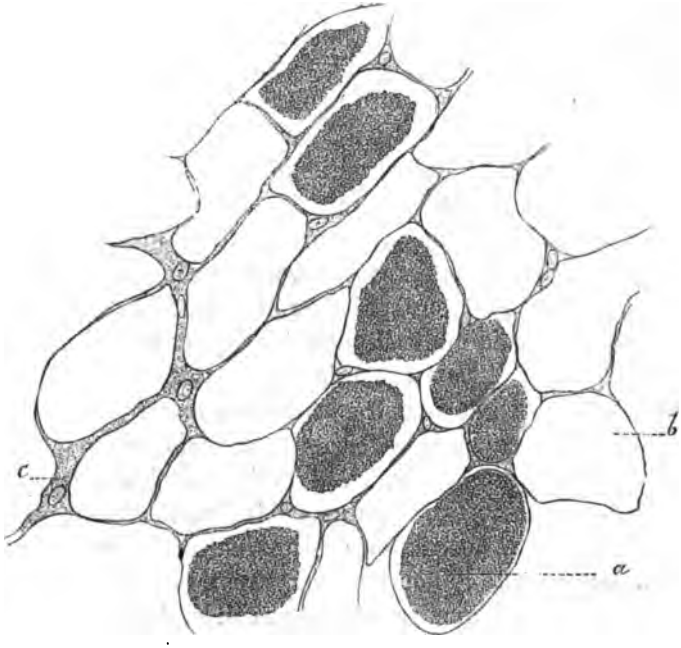

Fig. 1. — *Muscles sains de la partie supérieure et postérieure de la cuisse.*

Coupe transversale, après durcissement dans l'acide chromique. Dans la plupart des points la matière musculaire a été enlevée par les manœuvres de la préparation et les gaînes de sarcolemme sont ainsi restées vides. Grossissement : environ 400 d.; *a* matière musculaire; *b* sarcolemme vide; *c* cellules du tissu connectif (*perimysium interne*) interposé aux gaînes du sarcolemme.

fiés on ne voit pas plus de vésicules adipeuses que dans les mêmes points des muscles normaux ; mais les faisceaux secondaires des muscles de la région jambière postéro-supérieure

[1] Ces observations relatives aux terminaisons des nerfs ont été faites sur des préparations pratiquées à l'état frais, colorées par la solution ammoniacale de carmin, traitées ensuite par l'acide acétique et conservées dans de la glycérine.

Digitized by Google

sont séparés par une plus grande quantité de tissu adipeux que les muscles de la partie postéro-supérieure de la cuisse.

Sur les coupes transversales des muscles, on reconnaît facilement la plupart des modifications que je viens d'indiquer. La figure 1 représente une coupe transversale d'une petite partie d'un muscle sain.

Sous l'influence de l'acide chromique, la substance musculaire est un peu revenue sur elle-même et ne remplit pas complétement les gaînes de sarcolemme. Quelques gaînes sont vides, la substance musculaire ayant été entraînée par les manœuvres de la préparation.

La figure 2 représente une coupe transversale d'une petite

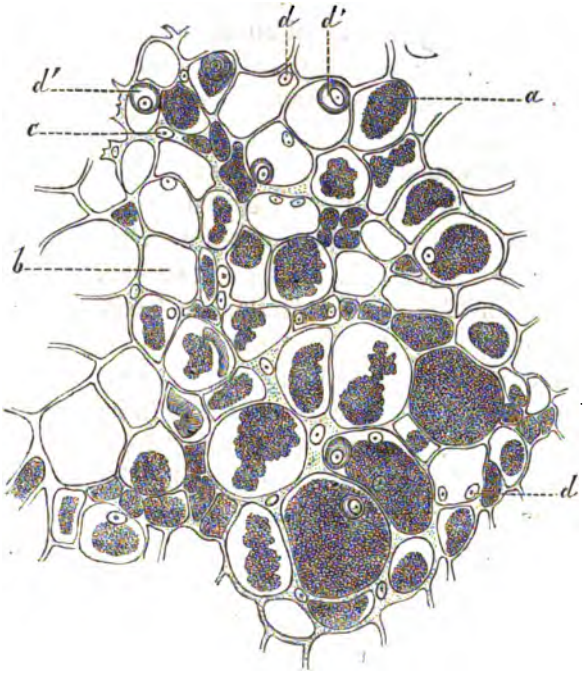

Fig. 2. — Muscle soléaire en voie d'atrophie.

Coupe transversale après durcissement dans l'acide chromique. Grossissement : environ 400 d.; *a*, *b*, *c* même indications que dans la figure 1 ; *d* noyaux situés à l'intérieur du sarcolemme; *d'* ces mêmes noyaux entourés d'une vésicule d'apparence adipeuse.

partie du muscle soléaire. On voit que les faisceaux musculaires sont en général beaucoup moins volumineux que ceux de la région supérieure de la cuisse. Ils ont un diamètre très-varié, et

Digitized by Google

quelques-uns, dont le diamètre est extrêmement réduit, sont sur le point de disparaître; mais ceux-ci même ont encore la striation normale. De même que dans la figure précédente, la substance musculaire est revenue sur elle-même par suite de la macération des muscles dans la solution d'acide chromique, et il en résulte que la plupart des gaînes ne sont pas entièrement remplies. D'une façon générale même, la substance musculaire a subi un retrait plus considérable dans ce muscle que dans les faisceaux de la figure 1. Dans une gaîne de sarcolemme, il y avait, à côté d'une petite masse de substance musculaire en voie de disparition, un faisceau strié, grêle, peut-être de nouvelle formation. De plus, dans une autre préparation, j'ai vu dans le périmysium interne un noyau entouré de substance striée, ce qui représentait peut-être aussi un élément musculaire de nouvelle formation.

Sur la figure 2, on reconnaît un certain nombre de noyaux accolés aux gaînes de sarcolemme et visibles surtout dans les gaînes vides. Quelques-uns de ces noyaux sont devenus vésiculeux et paraissent contenir une matière grasse; il en est d'autres qui sembleraient inclus dans une vésicule graisseuse; mais une étude plus approfondie amène à conclure qu'il s'agit plutôt d'une matière liquide résultant de l'action de la glycérine sur la préparation.

Quant aux vaisseaux musculaires, ils ne sont pas altérés, mais leur calibre intérieur paraît plutôt diminué qu'élargi.

M. Rindfleisch, dans son traité d'histologie pathologique [1], donne une description concise de l'atrophie simple des muscles, description accompagnée d'une figure représentant une coupe transversale d'un muscle atrophié. Pour lui, une des modifications caractéristiques de cette atrophie serait le retrait de la substance contractile, de telle sorte que cette substance ne remplirait plus les gaînes de sarcolemme. Je crois que cette disproportion entre les gaînes de sarcolemme et la substance contractile tient à l'action des liquides dans lesquels on a laissé durcir les muscles; car, ainsi qu'on peut le voir sur la figure 1, la substance contractile des faisceaux primitifs à l'état sain peut aussi, dans ces conditions, ne pas remplir exactement les gaînes

[1] *Lehrbuch der pathologischen Gewebelehre*, von Dr Eduard Rindfleisch, Leipzig, 1860, p. 586, figure 188.

Digitized by Google

de sarcolemme. La disproportion, à la vérité, était plus grande pour les faisceaux primitifs des muscles atrophiés; mais cela tient aux changements subis par la substance contractile restante, changements par suite desquels cette substance s'est rétractée davantage sous l'influence de la solution d'acide chromique ou de l'alcool. Les gaînes de sarcolemme et les faisceaux primitifs ont évidemment subi une diminution parallèle de leur diamètre et, lorsqu'on examinait des préparations faites à l'état frais, on ne voyait nulle part des gaînes trop larges, affaissées et plissées sur leur contenu.

En résumé, dans ce cas, la modification subie par les muscles de la jambe après la section du nerf sciatique à la partie supérieure de la cuisse, consistait essentiellement en une réduction du diamètre des faisceaux musculaires primitifs, avec multiplication des noyaux, tant de ceux qui sont accolés à la face profonde du sarcolemme que de ceux qui sont situés dans la substance musculaire même. La production de granulations graisseuses dans les faisceaux musculaires était tout à fait exceptionnelle. Cette modification éveille donc, par ses caractères, l'idée d'un travail irritatif (multiplication des noyaux musculaires) coïncidant avec le processus atrophique (réduction du diamètre des faisceaux primitifs).

On observe des changements du même genre dans les muscles de la jambe, chez les animaux qui ont subi une section du nerf sciatique, c'est du moins ce que j'ai vu sur des oiseaux (poules) et sur différents mammifères (chiens, lapins, cochons d'Inde, rats).

II

Les modifications que nous avons constatées dans les muscles de la langue, après la section des nerfs de cet organe, offrent, d'une façon générale, les mêmes caractères que celles dont je viens de parler. Mais ici la question de physiologie pathologique se complique davantage, car les fibres nerveuses sensitives et les fibres motrices se trouvent séparées les unes des autres, formant trois nerfs distincts : un nerf moteur, le nerf hypoglosse et deux nerfs sensitifs, le nerf lingual et le nerf glosso-

Digitized by Google

pharyngien, et l'on doit par conséquent rechercher si ces différents nerfs ont la même influence sur la nutrition des muscles. Depuis longtemps déjà, M. Longet a fait de ce sujet une étude très-approfondie [1]. Mais, bien qu'il ait indiqué les modifications anatomiques des muscles, telles que les montre l'examen à l'œil nu, c'est surtout en interrogeant l'irritabilité musculaire à l'aide d'excitants divers qu'il a recherché l'influence des nerfs sur la nutrition des muscles.

Je mettrai tout d'abord les nerfs glosso-pharyngiens hors de cause, car je n'ai pas fait l'examen de la langue après la section de ces nerfs. Je me bornerai donc à parler du nerf lingual et du nerf hypoglosse.

Lorsqu'on a coupé du même côté, sur un chien, le nerf hypoglosse et le nerf lingual, comme nous l'avons fait si souvent, M. Philipeaux et moi, dans nos expériences sur la réunion bout à bout de ces deux nerfs, si l'on examine la langue trois ou quatre mois après l'opération, on trouve des modifications très-remarquables de la moitié correspondante de cet organe. On constate que cette moitié de la langue est notablement plus étroite que l'autre moitié; de plus, elle est comme plissée, chiffonnée, sur sa face supérieure ; le bord de ce côté est comme frangé, ce qui est dû à des morsures, dont les plaies sont, ou récentes, ou en voie de cicatrisation ; elles peuvent même être cicatrisées complétement. Ces morsures n'existent pas dans toute la longueur de ce bord ; elles commencent d'ordinaire à 4 ou 5 centimètres en arrière de la pointe, et se trouvent dans une longueur de 2 centimètres environ ; elles sont produites sans doute par les canines.

La coloration des deux faces (inférieure et supérieure) de cette moitié de la langue est aussi plus pâle que celle du côté opposé, ce qui paraît tenir à la pâleur du tissu musculaire aperçu par demi-transparence. Les papilles coniques ne semblent pas très-notablement modifiées ; mais il n'en est pas de même des papilles fungiformes. A l'état normal, ces papilles se montrent sous forme de points blancs nombreux, arrondis, disséminés entre les papilles coniques; elles sont plus larges vers

[1] Recherches expérimentales sur les conditions nécessaires à l'entretien et à la manifestation de l'irritabilité musculaire. (Examinateur médical, 1841.) Voir aussi *Traité de physiologie*, 3e édition, t. II, p. 603 et suiv.

Digitized by Google

la base, c'est-à-dire en avant des papilles caliciformes, que vers la pointe où elles sont plus nombreuses. Or, après la section d'un nerf hypoglosse et du nerf lingual correspondant, les papilles fungiformes de la moitié correspondante de la langue deviennent beaucoup moins visibles, parce que, moins saillantes et moins larges, elles se distinguent moins facilement au milieu des papilles coniques. On les voit beaucoup mieux, lorsqu'on se rapproche de la base ; et même, dans une certaine étendue, au-devant de la région des papilles caliciformes, elles sont semblables à droite et à gauche.

L'atrophie de la langue apparaît encore plus manifeste, lorsque l'on considère l'épaisseur de cet organe. Du côté où les nerfs sont coupés, il y a un amincissement très-prononcé, qui est d'autant plus visible qu'on examine les parties les plus voisines de la pointe. Là, dans une longueur de 3 centimètres environ, à partir de la pointe, cette moitié de la langue est devenue à demi-transparente, tandis qu'elle est tout à fait opaque du côté opposé.

Si l'on fait des coupes transversales de toute l'épaisseur de la langue à des intervalles de 1 à 2 centimètres, en allant de la pointe vers la base, on peut apprécier aisément le degré de l'atrophie. A 2 centimètres en arrière de la pointe, on voit que la langue, du côté opéré, a tout au plus la moitié de l'épaisseur qu'elle présente du côté opposé. A mesure que l'examen porte sur des régions plus éloignées de la pointe, la différence devient moins grande, mais on la retrouve même dans les points les plus rapprochés de la base.

Sur les coupes, on constate de plus que la coloration du tissu musculaire est beaucoup plus pâle du côté opéré que de l'autre côté. Cette modification est tout aussi marquée près de la base que près de la pointe. Près de la base, au niveau du sommet du V des papilles caliciformes, la moitié du côté opéré offre une teinte presque blanche, due à la grande quantité de graisse qui existe dans cette région et qui, par suite de l'atrophie du tissu musculaire, n'est pas nuancée de rougeâtre, comme elle l'est du côté opposé.

Si l'on examine les muscles à l'aide du microscope, en plaçant sur un même verre deux préparations d'égale étendue faites sur des points symétriques, à droite et à gauche de la ligne mé-

Digitized by Google

diane, on voit que les faisceaux musculaires sont plus nombreux du côté où les nerfs sont restés intacts que du côté opposé, de plus, ils ont un plus grand diamètre. Si la différence n'était pas très-prononcée, il y aurait, lorsqu'il s'agit de la langue, une difficulté toute spéciale. Les faisceaux musculaires de cet organe, on le sait, en effet, offrent en beaucoup de points des divisions, des sortes de bifurcations et des anastomoses analogues à ce qui a lieu dans le tissu musculaire du cœur : ces faisceaux, par suite de cette disposition, ont, dans l'état normal, des diamètres d'une dimension assez variée[1]. Mais ici, lorsqu'il s'est écoulé un temps suffisant depuis le jour de la section des nerfs, la réduction du diamètre moyen des faisceaux musculaires est considérable, et il ne peut y avoir aucun doute. Ainsi les faisceaux primitifs du côté sain ont un diamètre qui varie de $0^{mm},020$ à $0^{mm},030$ ou même davantage encore; le diamètre de ceux du côté opéré varie de $0^{mm},0125$ à $0^{mm},020$.

Les faisceaux du côté opéré n'ont point un diamètre invariable dans toute leur longueur ; plusieurs d'entre eux s'atténuent dans certains points de leur longueur, et même la substance musculaire peut y disparaître complétement, de telle sorte que ces faisceaux se terminent par des extrémités fusiformes, pour reparaître à une certaine distance, la substance formant, là encore, un cône à sommet inverse. Dans l'intervalle des sommets opposés de ces cônes, le sarcolemme existe encore, mais vide, très-étroit, presque filiforme, on y voit encore quelques noyaux allongés. Ces interruptions de la substance musculaire, lorsqu'elles sont

[1] Les faisceaux musculaires primitifs de la langue, chez le chien, offrent une particularité qui mérite d'être signalée. Un certain nombre d'entre eux contiennent des noyaux musculaires aplatis et allongés, qui, au lieu d'être placés dans le sens de l'axe longitudinal des faisceaux, sont situés transversalement et pénètrent comme des disques aplatis dans la substance contractiles, à peu près perpendiculairement à la direction des faisceaux. Ces noyaux sont accompagnés d'une petite quantité de protoplasma dirigée dans le même sens, et constituent comme des sortes de cloisons incomplètes divisant la substance contractile en segments irréguliers ; ce qui rend cette division irrégulière, c'est que ces cloisons, non-seulement sont incomplètes, mais encore ne sont point entièrement parallèles; quelques-unes sont obliques et d'autres exactement transversales. On voit même de ces noyaux qui sont plus ou moins triangulaires ou même quadrangulaires et qui se prolongent ainsi dans trois ou quatre directions. Les stries des faisceaux musculaires dans lesquels on voit cette structure ne sont point parallèles dans toute l'étendue des faisceaux; elles changent de direction au niveau de chacun des noyaux, se disposant en général, par rapport aux noyaux ou à leurs prolongements, comme des barbes de plume plus ou moins obliques.

Digitized by Google

nombreuses, réduisent cette substance en tronçons plus ou moins longs, le plus souvent terminés, comme il vient d'être dit, par des extrémités coniques, mais quelquefois par des extrémités arrondies. Je n'ai pas constaté ici une multiplication des noyaux musculaires aussi prononcée que pour les faisceaux primitifs des muscles de la jambe, après la section des nerfs sciatiques ; elle ne fait cependant pas défaut. Enfin on ne voit qu'exceptionnellement de fines granulations dans les faisceaux musculaires.

J'ai pu suivre dans les muscles de la langue, les fibres nerveuses motrices jusqu'à leurs extrémités terminales. Lorsqu'elles n'étaient pas encore régénérées, l'altération existait jusqu'aux extrémités ; les plaques motrices terminales ne m'ont pas paru modifiées; peut-être offrent-elles une faible augmentation du nombre des noyaux ; j'ai même vu, dans quelques-unes de ces plaques, des noyaux en voie de scissiparité.

Ces modifications des fibres musculaires sont faciles à constater dans les régions de la langue rapprochées de la pointe. Il y a bien ici, dans la moitié altérée, une multiplication des vésicules graisseuses, visible exclusivement dans le tissu qui sépare les faisceaux secondaires des muscles ; mais la quantité de graisse n'est point telle qu'elle puisse gêner l'étude des faisceaux primitifs. Il n'en est pas de même des muscles de la base. Là, l'altération existe encore, mais les faisceaux musculaires sont plongés au milieu d'une si grande quantité de tissu adipeux que la comparaison des muscles du côté opéré à ceux de l'autre côté devient beaucoup plus difficile.

Telles sont, d'une façon générale, les modifications de la langue que l'on constate trois ou quatre mois après la section du nerf hypoglosse et du nerf lingual du même côté, et ces modifications sont déjà très-reconnaissables à une époque moins éloignée du jour de l'opération. Ainsi j'ai vu les muscles du côté opéré offrir toutes ces altérations, et à peu près au degré que j'ai pris pour type de ma description, deux mois seulement après la section des nerfs en question.

En est-il de même lorsqu'un seul des deux nerfs, hypoglosse et lingual, a été coupé ?

Je n'ai examiné récemment les muscles de la langue après

Digitized by Google

la section d'un des nerfs linguaux que dans deux cas, sur le chien. Dans un cas, l'examen a été fait trente-deux jours après l'opération ; il y avait des traces nombreuses de morsures, sur le bord de la langue du côté du nerf coupé : ce bord était comme déchiqueté dans une faible longueur, à 4 ou 5 centimètres en arrière de la pointe. On n'a pu distinguer aucun indice d'atrophie de cette moitié de la langue, ni extérieurement, ni sur les coupes transversales de l'organe.

Dans l'autre cas, cinquante-quatre jours s'étaient écoulés depuis le jour de l'opération. Le bout périphérique du nerf lingual était encore très-altéré ; on n'y trouvait pas une seule fibre munie de myéline. Le bord droit de la langue (côté de l'opération) était frangé par suite de morsures pour la plupart cicatrisées. En comparant la moitié droite de la langue à la moitié gauche, soit à l'extérieur, soit à l'aide de coupes transversales faites à diverses distances de la pointe de l'organe, on n'a reconnu aucune modification relative, soit à l'épaisseur, soit à la coloration du tissu musculaire, dans le côté correspondant au nerf coupé.

Ainsi la section isolée du nerf lingual n'a pas la même influence sur la nutrition des muscles de la langue que la section combinée de ce même nerf et du nerf hypoglosse du même côté. Je ne puis pas dire cependant que cette section isolée du nerf lingual n'ait aucune influence, parce que je n'ai étudié l'état du tissu musculaire de la langue que dans des cas où l'intervalle entre le jour de l'opération et celui de la mort n'avait pas dépassé cinquante-quatre jours.

La section isolée du nerf hypoglosse, au contraire, détermine des modifications considérables des muscles de la langue.

Les expériences dont nous avons indiqué les résultats, et dans lesquelles on avait sectionné à la fois le nerf lingual et le nerf hypoglosse du même côté pouvaient déjà nous fournir les preuves à l'appui de cette proposition. En effet, dans ces expériences, on avait presque toujours enlevé par arrachement la partie centrale du nerf hypoglosse avec sa partie intracrânienne, et dans les autres cas, on avait fait l'excision d'un segment très-long de cette même partie centrale. Or, ainsi que je l'ai dit, l'atrophie n'existait pas seulement dans les parties de la langue les plus voisines de la pointe ; on la retrouvait, et aussi

Digitized by Google

manifeste que possible, jusqu'à l'extrémité basilaire de cet organe, c'est-à-dire dans des régions qui ne reçoivent point de filets nerveux provenant du nerf lingual, et où l'atrophie ne pouvait par conséquent être attribuée qu'à l'excision ou à l'avulsion du nerf hypoglosse.

Mais s'il pouvait rester des doutes, ils seraient entièrement dissipés par les résultats observés dans des expériences où le nerf lingual est demeuré intact et où le nerf hypoglosse seul a été lésé.

Déjà, dans notre mémoire sur la régénération des nerfs, nous avions indiqué M. Philipeaux et moi, l'atrophie produite dans la langue par la section du nerf hypoglosse. Dans la relation de l'expérience IV, relative à un cas de résection d'une partie du nerf hypoglosse gauche, nous décrivions l'état dans lequel nous avions trouvé la langue cinq mois environ après l'opération : « La moitié gauche de la langue est comme chiffonnée. Le bord est plissé, replié sur la face inférieure et notablement plus mince que le bord de la moitié droite. Le plissement s'étend de la pointe jusqu'à une ligne fictive transversale coupant par le milieu le sillon médian supérieur de la langue. Les papilles paraissent semblables des deux côtés[1]. »

Dans un autre cas, observé en 1863, on avait arraché la partie centrale du nerf hypoglosse droit sur un chien âgé de trois mois ; l'animal était mort cinq mois après cette opération : dix jours avant la mort, on avait arraché le bout central du nerf hypoglosse gauche. Au moment où l'on examine la langue après la mort, on la trouve atrophiée, comme chiffonnée dans sa moitié droite : la membrane muqueuse a, de ce côté, une teinte plus pâle que celle du côté opposé, ce qui tient à la différence de coloration des muscles sous-jacents. Une section transversale de toute l'épaisseur de la langue, à 3 centimètres environ en arrière de la pointe, montre que la moitié droite de la langue est plus petite que la moitié gauche, dans tous les sens ; le tissu musculaire y présente une coloration blanchâtre bien différente de la coloration rouge normale que l'on observe de l'autre côté.

Depuis lors, nous avons eu plusieurs fois l'occasion de revoir des faits semblables. J'ai examiné dans ces derniers temps l'é-

[1] *Mémoires de la Soc. de Biologie*, 1859, p. 350.

Digitized by Google

tat des muscles de la langue dans plusieurs cas où le bout central du nerf hypoglosse avait été arraché depuis un temps relativement court et les résultats observés ont une certaine importance en ce qu'ils permettent d'apprécier à sa juste valeur l'absence d'atrophie qui a été constatée à la suite de la section isolée du nerf lingual, au bout de cinquante-quatre jours.

La partie centrale du nerf hypoglosse droit ayant été arrachée sur trois chiens adultes, on a réuni sur l'un d'eux le bout central du nerf pneumogastrique droit avec le bout périphérique du nerf hypoglosse correspondant; chez les deux autres chiens, l'opération s'est bornée à l'avulsion du bout central du nerf hypoglosse. L'un de ces animaux a été examiné cinquante jours après l'opération ; le second, au bout de cinquante-quatre jours, le dernier, au bout de cinquante-six jours. C'est sur celui qui a été sacrifié cinquante jours après l'opération que les modifications étaient le plus marquées. C'est lui qui était le plus jeune et c'est là certainement ce qui explique cette différence. L'expérience avait été faite du côté droit : voici dans quel état j'ai trouvé la langue : la moitié droite, vue par sa face supérieure et avant toute préparation est un peu chiffonnée, mais elle n'offre pas de traces de morsures; elle paraît un peu moins large que la moitié gauche. Sur les coupes faites transversalement et dans toute l'épaisseur de l'organe, on voit que la moitié droite est réellement moins épaisse que la moitié gauche, et elle offre une teinte bien moins rouge, presque blanche. C'est dans le tissu musculaire le plus rapproché de la face supérieure de la langue et près du sillon médian que le changement de coloration est le moins prononcé, bien qu'il soit encore très-reconnaissable dans cette région. L'examen microscopique du tissu musculaire à l'état frais montre plus de vésicules adipeuses à droite qu'à gauche; les faisceaux musculaires ont des stries transversales bien marquées du côté droit comme du côté gauche ; ils paraissent, d'une façon générale, un peu plus grêles à droite qu'à gauche.

Ces faisceaux semblent avoir une teinte jaunâtre moins accusée dans la moitié droite que dans la moitié gauche. Enfin les vaisseaux sont peut-être moins larges à droite qu'à gauche. Dans un autre des trois cas en question, les vaisseaux ont paru au contraire plus larges dans le côté correspondant à l'opération.

Digitized by Google

Sauf ce détail, les modifications étaient les mêmes, quoique un peu moins avancées, dans les deux expériences où l'avulsion de la partie centrale du nerf hypoglosse avait été faite cinquante-quatre et cinquante-six jours avant la mort.

Dans aucun de ces cas, on n'a observé le moindre changement appréciable relativement aux divers caractères des papilles, soit coniques, soit fungiformes. Les morsures ne s'observent, dans ces conditions, que d'une façon tout à fait exceptionnelle, la langue ayant conservé toute sa sensibilité du côté opéré comme du côté normal.

III

Si l'on compare les uns aux autres les résultats de ces trois séries d'expériences sur les nerfs de la langue, on voit que l'influence si considérable exercée par la section combinée du nerf lingual et du nerf hypoglosse sur le tissu musculaire de la langue doit être rapportée à peu près exclusivement, sinon tout à fait, à la section du nerf hypoglosse. La section du nerf lingual seul ne paraît pas agir sur la nutrition de ce tissu musculaire, ou du moins, si elle agit, ce ne peut être que bien plus lentement et à un très-faible degré. Cette section est suivie au contraire de modifications, bien appréciables ordinairement, de la membrane muqueuse linguale, modifications qui se révèlent par l'atrophie incomplète des papilles fungiformes.

Un fait dont je n'ai pas encore parlé et qui n'est pas sans intérêt, c'est que le tissu musculaire de la langue, tout en subissant une atrophie plus ou moins considérable dans la moitié de la langue qui correspond au nerf hypoglosse coupé, conserve toutefois un certain degré de contractilité. C'est là un fait qui est tout à fait d'accord avec ce qu'avait vu M. Longet sur les animaux chez lesquels il avait coupé le nerf facial d'un côté ; les muscles de la face conservaient encore leur contractilité douze semaines après l'opération. Les expériences de MM. Brown-Séquard et Martin-Magron, celles que nous avons faites, M. Philipeaux et moi, ont montré que la contractilité se conserve, dans ces conditions, pendant des mois, des années même. (Brown-Séquard et Martin-Magron.)

Digitized by Google

C'est cette persistance de la contractilité musculaire qui permet de comprendre le retour des mouvements volontaires dans le cas de simple section d'un nerf, et la possibilité de provoquer des mouvements dans la langue en excitant, soit le bout périphérique du nerf hypoglosse, quelques mois après l'avulsion de la partie centrale de ce nerf, soit le bout central du nerf lingual lorsque l'on a réussi à obtenir une réunion de ce segment nerveux avec le bout périphérique du nerf hypoglosse. Mais il ne faut pas croire que la contractilité persiste intacte, c'est-à-dire au degré normal : elle est toujours affaiblie après un certain temps, ce qui tient à la disparition d'un nombre plus ou moins grand de fibres musculaires et à la modification de celles qui survivent. Lorsque l'animal est mort, la contractilité disparaît beaucoup plus tôt dans la moitié de la langue qui correspond au nerf hypoglosse coupé que dans l'autre moitié. Ainsi, on peut trouver encore des indices de contractilité dans les muscles du côté normal, quatre heures et demie après la mort, tandis que ceux du côté du nerf coupé n'en présentent plus trace au bout de deux ou trois heures. Cette recherche doit être faite en mettant le tissu musculaire à nu, surtout si l'on se sert d'une pince galvanique de Pulvermacher; car, lorsque la contractilité s'affaiblit, la membrane muqueuse, même celle de la face inférieure de la langue, suffit pour empêcher le courant de pénétrer jusqu'aux muscles.

La persistance de la contractilité est donc un fait bien certain; mais j'aurais voulu aller plus loin et savoir si les muscles qui se sont atrophiés par suite de la section de leurs nerfs peuvent plus tard, lorsque les nerfs coupés se sont réunis, recouvrer leurs caractères normaux. Il est bien certain que, dans les cas où il ne se fait pas de réunion complète entre le bout central et le bout périphérique d'un nerf divisé, les muscles restent modifiés indéfiniment. Ainsi, chez un chien sur lequel on avait, le 14 mars 1865, réuni le bout périphérique du nerf hypoglosse du côté droit avec le bout central du nerf lingual du même côté, l'examen de la langue, fait immédiatement après la mort, le 16 décembre 1867, c'est-à-dire deux ans et neuf mois après l'opération, a montré que les altérations de la moitié droite de la langue étaient aussi prononcées que possible : cette partie de la langue, dans la région voisine de la pointe, était

Digitized by Google

devenue transparente, presque foliacée; et tout à fait au voisinage de la pointe, il semblait ne plus y avoir de fibres musculaires du côté droit. Dans ce cas, bien qu'une réunion très-complète se fût établie entre le bout central du nerf lingual et le bout périphérique du nerf hypoglosse[1], il est clair que ce dernier nerf n'avait plus sur les muscles de la langue l'influence qu'il exerce dans l'état normal.

En est-il de même, lorsque la réunion a lieu entre les deux bouts du nerf hypoglosse après une simple section? Les données me manquent pour répondre à cette question d'une façon bien précise. Nous avons, M. Philipeaux et moi, fait plusieurs fois des expériences destinées à montrer le retour des mouvements volontaires de parties dont les nerfs moteurs avaient été coupés. Parmi ces expériences, il en est qui ont été faites sur les nerfs et muscles de la langue. Sur des chiens adultes, nous avons coupé les deux nerfs hypoglosses coup sur coup, puis nous avons réuni tout aussitôt par un point de suture les deux bouts de chacun des nerfs. Un chien avait été ainsi opéré le 8 septembre 1866; il avait tout à fait guéri et, comme les autres chiens opérés de même, il avait perdu complétement la faculté de tirer la langue hors de la cavité buccale pour lécher, pour laper, etc., et il ne recouvra jamais cette faculté dans l'intervalle de temps qui sépara le jour de l'opération du jour de la mort, déterminée par section des carotides le 23 octobre 1867, c'est-à-dire plus de treize mois après cette opération. Or, la réunion avait bien eu lieu; il y avait eu régénération des bouts nerveux périphériques; l'excitation du bout central de chacun des nerfs, faite au moment de la mort, provoquait des mouvements bien nets de la moitié correspondante de la langue, et c'est après section préalable de chacun des bouts centraux à une certaine distance du lieu de la réunion que ces bouts avaient été excités; mais l'observation anatomique des muscles de la langue n'a pas été faite d'une façon complète : nous avons noté que les bords de la langue n'étaient que peu ratatinés; les muscles étaient plus pâles dans la région voisine de la pointe que dans la région de la base; vers la pointe on a vu des fais-

[1] On avait pu provoquer des mouvements de la moitié droite de la langue, en pinçant le bout central du nerf lingual droit, après l'avoir séparé des centres nerveux par une section faite à quelques centimètres au-dessus du lieu de réunion des deux nerfs.

Digitized by Google

ceaux musculaires qui, bien que striés transversalement, offraient un léger trouble grenu; mais l'examen histologique n'a pas été poussé plus loin. C'est là un sujet de recherches à reprendre. Il m'a semblé voir des indices de régénération musculaire, même dans le cas où l'interruption de la continuité des nerfs moteurs était définitive; quelques noyaux du périmysium m'ont paru entourés de substance musculaire striée, par exemple dans le cas dont j'ai parlé d'excision du nerf sciatique chez l'homme. Mais ce sont là des données insuffisantes et je n'y insiste pas davantage.

IV

Je reviens, pour conclure, aux altérations des muscles dont les nerfs ont été coupés. Les faits que j'ai indiqués dans cette note sont d'accord avec ceux qui ont déjà été relatés par d'autres expérimentateurs : ils démontrent que, sous l'influence de la section des nerfs qui se rendent à un muscle, le tissu musculaire subit des modifications atrophiques très-évidentes, et que l'atrophie demeure incomplète pendant un temps très-long, pendant des mois et même des années.

L'atrophie musculaire ainsi déterminée est caractérisée par une réduction considérable du diamètre des faisceaux musculaires primitifs, accompagnée d'un trouble granulo-graisseux dans quelques rares faisceaux seulement; il y a même, de plus, disparition d'un certain nombre de faisceaux musculaires primitifs, et dans les périodes peu avancées de ce travail de disparition, les faisceaux sont comme segmentés, la substance musculaire persistant dans certains points de la longueur de ces faisceaux, tandis qu'elle n'existe plus dans d'autres points. En même temps, on observe une formation d'une quantité plus ou moins considérable de vésicules graisseuses dans le tissu connectif qui sépare les faisceaux secondaires, bien plus rarement entre les faisceaux musculaires primitifs. Et enfin, ce processus d'atrophie se combine toujours avec un travail paraissant de nature irritative et révélé surtout par la multiplication des noyaux musculaires : il paraît y avoir aussi un certain degré d'hyperplasie du tissu connectif des muscles.

Quant à ce qui concerne le rôle qu'il faut attribuer à la lésion

Digitized by Google

de telles ou telles des fibres nerveuses que reçoivent les muscles, fibres motrices, ou sensitives ou sympathiques, il ressort des faits relatifs aux nerfs de la langue, ainsi que je l'ai déjà dit, que ce sont les nerfs moteurs de cet organe qu'il faudrait surtout incriminer. J'aurais pu appuyer encore cette proposition sur d'autres expériences, sur des cas, par exemple, de section du nerf facial; mais je me contente de les mentionner ici comme parlant tout à fait dans le même sens. Les nerfs hypoglosses, bien que principalement moteurs, contiennent cependant des fibres sensitives et des fibres sympathiques, de telle sorte qu'il peut rester un doute sur la question de savoir quelles sont, parmi ces fibres, celles dont la section a une influence si prononcée sur la nutrition des muscles. Il paraît même à peu près impossible d'arriver à une solution décisive de cette difficulté, par des expériences directes sur les nerfs de la langue. Mais on peut, en invoquant un autre résultat expérimental, établir une présomption très-légitime. Dans mon mémoire sur les lésions du plancher du quatrième ventricule[1], j'ai rapporté une expérience (Exp. I, p. 262) dans laquelle une lésion de ce plancher (pl. V, fig. 2) avait déterminé, chez un chien, une paralysie complète du nerf facial et du nerf moteur oculaire externe du côté gauche. L'opération avait été faite le 1er mars 1861; la mort eut lieu au bout de cinq mois, le 8 août. On avait pu, pendant la vie, trois mois après l'opération, constater que les muscles faciaux du côté gauche étaient plus minces et plus pâles que ceux du côté droit; et, après la mort, on reconnut qu'il en était encore de même. De plus, l'étude microscopique fit voir que plusieurs faisceaux primitifs des muscles faciaux du côté gauche contenaient de fines granulations. On trouva des modifications du même genre dans le muscle droit externe de l'œil gauche. Dans ce cas, ce sont les racines profondes intrabulbaires du nerf facial et du nerf oculo-moteur externe qui ont été coupées, avant toute anastomose par conséquent avec des fibres sensitives ou des fibres sympathiques, et, quoiqu'on puisse supposer l'existence de fibres sympathiques, provenant des noyaux même d'origine de ces nerfs et les accompagnant dès ce point dans tout le reste de leur trajet et de leur distribution, c'est

[1] *Mémoires de la Soc. de Biologie*, 1861, p. 259 et suivantes.

Digitized by Google

cependant là une pure hypothèse qui attend encore sa démonstration. Il est donc permis, cette réserve faite, de penser que l'atrophie des muscles de la face et du muscle droit externe du côté gauche a eu pour cause la section des fibres motrices du nerf facial et du nerf oculo-moteur externe de ce côté.

Si cette manière de voir est exacte, on ne voit pas pourquoi l'on n'attribuerait pas à la section des fibres motrices du nerf hypoglosse la même influence sur les muscles de la langue. Ainsi, en s'appuyant sur les faits, on peut dire que les fibres nerveuses motrices proprement dites ont probablement sur la nutrition des faisceaux musculaires primitifs une influence qu'on ne leur avait guère accordée jusqu'ici : tout au moins, la théorie qui attribue exclusivement à des fibres du système nerveux sympathique la fonction de diriger les actes nutritifs, a besoin, dans ce cas particulier, d'être démontrée autrement que par des vues de l'esprit.

Digitized by Google

IV

DU MUGUET GASTRIQUE

ET DE

QUELQUES AUTRES LOCALISATIONS DE CE PARASITE

Par M. J. PARROT

(*Suite et fin.*)

Obs. VIII. — Nicolas N., âgé de huit jours, est apporté à l'infirmerie le 23 juin, venant de la salle des nourrices, parce qu'il refuse de prendre le sein.

La peau a une coloration ictérique.

112 puls.
T. R. 30°,8.

Le 25, l'enfant ne prend que du tilleul, additionné d'une petite quantité de rhum. Il y a du muguet buccal, des râles muqueux dans le côté droit du thorax en arrière; et à gauche, en un point limité, du souffle.

80 puls.
T. R. 29°,4.
Poids 2012 grammes.

Le 27, la peau a pris une teinte verdâtre, l'urine est ictérique et la voix éteinte.

66 puls.
T. R. 28°,4.
Poids 2008 grammes.

La mort a lieu le 28, à 1 heure du matin.

L'autopsie est faite le 30.

Il y a du muguet dans la bouche et le pharynx; l'œsophage en est littéralement rempli. Il y est disposé en colonnes longitudinales, très-rapprochées les unes des autres, et saillantes à ce point, en bas, qu'elles y forment de véritables feuillets.

Digitized by Google

La muqueuse gastrique a une couleur gris jaunâtre et est injectée au voisinage du cardia et de la petite courbure. En ces points, mais principalement sur la face postérieure, on voit de petites saillies jaunâtres, dont les plus volumineuses, ne dépassent pas la grosseur d'un grain de millet. Elles sont pour la plupart ombiliquées, et profondément enchâssées dans la muqueuse, qui paraît saine à leur périphérie. Leur masse entière est constituée par le mycelium et les spores de l'oïdium. Un examen attentif de l'intestin n'y fait découvrir aucun indice du parasite.

Sur les cordes vocales inférieures, on voit de petits amas de muguet, blancs et adhérents.

Il y a des noyaux de pneumonie catarrhale dans les deux poumons en arrière.

Les cellules hépatiques sont à peu près complétement dépourvues de graisse.

III

Ces observations, dont il nous eût été facile d'augmenter le nombre, nous permettent de présenter du muguet de l'estomac, une description générale qui, bien qu'imparfaite, sera un utile document pour ceux qui, à l'aide d'études ultérieures, chercheront à pénétrer plus avant dans l'étude de ce mal.

Jusqu'ici, M. Lélut est le seul qui, dans le travail que nous avons eu l'occasion de citer, ait tenté de décrire cette lésion ; et la rapide esquisse qu'il en a donnée est souvent d'une remarquable justesse[1].

Dans ce qui va suivre nous nous proposons d'étudier : — d'abord l'aspect sous lequel elle se présente, ou, si l'on aime mieux son anatomie descriptive, le seul point de vue qui, jusqu'ici, a attiré l'attention des observateurs ; — puis, si l'on peut ainsi dire, le siége intime de la mucédinée, c'est-à-dire les rapports qu'affectent ses éléments avec les tissus de la paroi gastrique.

Enfin, son mode de développement et tout ce qui a trait à sa pathogénie.

[1] « Dans l'estomac, dit M. Lélut, la fausse membrane est disposée par points isolés, d'une grandeur très-variable. Tantôt on peut les compter, d'autres fois ils sont contigus les uns aux autres et recouvrent presque toute la face interne du ventricule. Chacun d'eux n'a quelquefois que le volume d'une tête d'épingle, d'autres fois sa base a une ligne au moins de diamètre. Son sommet, ordinairement floconneux, offre quelquefois, mais très-rarement, une très-légère dépression centrale. »

Digitized by Google

IV

A l'ouverture de l'estomac, la lésion produite par le muguet frappe la vue dans le plus grand nombre des cas ; mais, parfois, elle est masquée par une matière muqueuse qui forme, à la surface de l'organe, un revêtement épais et d'une adhérence remarquable. — Et ce n'est qu'après avoir fait disparaître cette couche de mucosités, soit par un léger raclage, soit à l'aide d'un jet d'eau, que l'on peut se rendre un compte exact, des particularités qu'elle présente.

Elle apparaît sous la forme de petites éminences, tantôt isolées, tantôt, au contraire, très-rapprochées les unes des autres, et formant alors, par leur groupement sur certains points, des plaques saillantes, d'étendue variable, mais au niveau desquelles, on peut toujours distinguer les masses élémentaires.

Leur volume est très-variable ; quelques-unes ne peuvent être distinguées qu'à la loupe et, d'autre part, je n'en ai jamais rencontré dont la grosseur dépassât celle d'un grain de millet.

Les petites sont acuminées ; les plus volumineuses présentent à leur centre une dépression, — une sorte d'ombilic. — En général, leur couleur ne tranche pas d'une manière appréciable sur celle de la muqueuse ; d'autres fois elle est jaune cire et, si, alors, comme dans la première observation, elles ont la forme de godets, on croirait avoir sous les yeux une éruption commençante de teigne faveuse.

Leur siége de prédilection est la face postérieure de l'estomac, et on les trouve habituellement groupées au voisinage des courbures, surtout de la petite, et plus près du cardia que du pylore. Quand la végétation est ancienne et très-étendue, c'est au niveau des régions qui viennent d'être indiquées, que l'on trouve les saillies les plus volumineuses — et celles dont la dépression centrale est le plus prononcée.

Toujours elles adhèrent intimement à la muqueuse, dont elles ne peuvent être séparées, ni par le lavage, ni par un raclage prolongé. A vrai dire, on croirait qu'ayant pris naissance dans cette membrane, elles ont fini par atteindre et même par dépasser sa surface. Elles font corps avec elle, et à la périphérie, on ne peut les en distinguer. — La partie déprimée est moins

Digitized by Google

solide et moins compacte que le reste de la masse, et dans un cas (obs. I), il a été possible par la pression de déterminer, au niveau de l'ombilic, l'issue d'une matière molle et jaunâtre.

Autour des saillies, la muqueuse conserve le plus souvent sa teinte grise normale ; dans quelques cas, elle a une coloration rose ou violette.

Quant aux autres particularités qu'on y peut rencontrer, elles sont variables — et très-probablement, indépendantes de la présence du parasite. Ce sont des nuances de coloration qui varient depuis le rouge clair jusqu'au violet foncé ; — ou bien une modification plus ou moins prononcée de la consistance.

Le ramollissement, quand il existe, donne à la paroi un aspect gélatineux et doit être considéré comme s'étant produit après la mort et par l'action du suc gastrique.

Rien, dans la description précédente, ne peut indiquer la nature de cette lésion, car elle n'a aucune ressemblance avec celles que produit l'oïdium dans les parties supérieures du tube digestif; et, n'était la présence d'abondantes plaques de muguet dans la bouche, le pharynx et l'œsophage, on ne soupçonnerait même pas que les saillies de la muqueuse gastrique puissent être constituées par une accumulation de ses éléments. — L'usage du microscope est donc indispensable. Grâce à lui, rien n'est plus facile, que de déterminer la constitution des petits cônes saillants. Il suffit, en effet, d'en détacher un avec des ciseaux, et de l'étaler par dilacération — sur une lame de verre, après y avoir ajouté un peu d'eau.

L'examen de cette préparation fait voir un grand nombre de tubes et de spores, identiques à ceux de l'oïdium albicans. — Entre eux, on distingue quelques cellules épithéliales, des noyaux, des granulations protéiques et quelques globules gras.

Toutefois, on n'obtient ainsi sur la lésion que des renseignements superficiels et très-sommaires ; pour l'étudier d'une manière plus complète, il faut avoir recours à des coupes faites sur des estomacs durcis, soit par la dessiccation, soit par une macération prolongée dans l'alcool — et pratiquées parallèlement ou perpendiculairement à la surface de l'organe.

C'est surtout à ces dernières que l'on doit avoir recours, comme fournissant le plus grand nombre de détails.

A un faible grossissement, on voit saillir, à la surface de la

Digitized by Google

muqueuse, des cônes plus foncés que les parties du voisinage, parfois crevassés, et dont la base est implantée dans l'épaisseur de la paroi. Comme on le devine aisément, ces cônes ne sont autre chose que les saillies de la muqueuse gastrique, et leurs échancrures sont dues à la dépression de forme ombiliquée que présentent les plus volumineuses.

A un grossissement plus considérable, les détails intéressants se multiplient. On constate nettement que les mamelons, qui jusque-là apparaissaient comme des amas de fines granulations, sont le produit d'une végétation active de l'oïdium. On y voit, en effet, des myriades de spores entassées les unes à côté des autres, avec des tubes qui traversent leur masse dans divers sens.

Il est impossible de distinguer la couche glanduleuse là où le champignon s'est développé ; et souvent la lame musculaire elle-même est en partie masquée. Mais, sur d'autres points, on voit qu'elle est traversée par les filaments du thallus. Ceux-ci ne s'arrêtent pas toujours là, et on peut les suivre jusque dans la tunique sous-muqueuse. Ils la pénètrent comme les radicelles d'une plante, la parcourent dans une grande partie de son épaisseur, passant à côté des vaisseaux, qu'ils compriment quand ils sont abondants, et arrivent ainsi au voisinage de la tunique musculeuse. Dans aucun cas je n'ai vu celle-ci envahie par la mucédinée ; mais il ne faudrait pas en conclure qu'elle oppose une barrière infranchissable à ses progrès. Loin de là, je suis disposé à admettre que, si les malades vivaient un temps suffisant, on verrait les filaments traverser complétement la paroi gastrique.

Comme il est aisé de le comprendre, les tissus au milieu desquels se développe l'oïdium ne restent pas intacts. Ils sont plus ou moins altérés, et même parfois, complétement détruits. C'est ce qui arrive surtout pour les glandes et les fibres musculaires de la muqueuse. Mais les éléments de la tunique fibreuse elle-même, là où elle est envahie, subissent à un certain degré la régression graisseuse.

Pour se rendre compte de ces résultats, il suffit de remarquer que le champignon, en s'accumulant au milieu des tissus, les comprime, les étouffe en quelque sorte, en empêchant leur nutrition, et, d'un autre côté, absorbe à son profit leur propre substance.

Digitized by Google

Il me semble que c'est en invoquant cette destruction moléculaire de la trame organique, qui sert comme de charpente aux masses parasitaires, que l'on peut expliquer l'espèce de délitescence ou, si l'on veut, d'ulcération apparente, que subissent à leur centre les plus volumineuses, — et le développement de la cavité en forme de cupule, qui en est le résultat.

Les cônes les plus jeunes sont en effet très-résistants, et on ne voit un ombilic que sur les plus gros, c'est-à-dire les plus âgés, et cela, à leur centre, c'est-à-dire au niveau de la région le plus anciennement envahie et où, par conséquent, la destruction de la charpente gastrique est le plus avancée. Il se produit une sorte de ramollissement analogue à celui que l'on observe dans certains néoplasmes ; mais, ici, ce n'est pas la matière produite qui dégénère, qui se liquéfie ; le travail de destruction n'envahit en réalité que la trame organique qui lui servait de substratum et qui semble indispensable à sa cohésion et à l'intégrité de sa forme. Par l'anéantissement de cette trame, les spores et les tubes se trouvent isolés, sans lien, et soumis aux frottements des liquides et des solides, qui sont mis en mouvement dans la cavité gastrique ; alors ils se séparent de la masse commune qui, par la perte de substance qu'elle subit à son centre, prend la forme d'un godet.

Si l'on suppose que plusieurs cônes soient ainsi détruits, dans toute leur étendue, on comprend qu'il puisse en résulter à la surface de la muqueuse une excavation analogue à celle décrite dans notre première observation. Mais il faut remarquer que, dans ce cas, la perte de substance est moins considérable qu'on ne serait tenté de le croire tout d'abord ; les amas cryptogamiques qui l'entourent lui donnant une profondeur plus apparente que réelle. Des vaisseaux peuvent être perforés, et, dans ce cas, le sang qui s'en échappe, altéré par le suc gastrique, donne à l'ulcération la teinte noire que nous avons signalée.

Peut-on admettre que les spores pénètrent dans des veinules rendues perméables, par le mécanisme que nous venons d'indiquer, et que, portées au cœur, elles y deviennent l'origine de véritables embolies qui pourraient être lancées dans divers organes, et notamment dans le cerveau ? Une semblable migration me paraît bien difficile, sinon tout à fait impossible à admettre.

Digitized by Google

En effet, le suc gastrique détermine immédiatement la coagulation du sang dans les vaisseaux altérés — et partant les rend imperméables; et puis, pour que les spores arrivent au cœur gauche, il faut nécessairement qu'elles traversent le poumon, où elles trouvent des obstacles bien difficiles à vaincre[1].

Quoi qu'il en soit de ces conséquences éloignées et très-hypothétiques, de l'action du muguet sur les muqueuses et en particulier sur celle de l'estomac, il est incontestable qu'il peut devenir une cause d'ulcère gastrique.

Les cônes, tels que nous venons de les décrire, représentent un produit déjà ancien de la végétation du cryptogame. Quand on fait glisser la préparation sous l'objectif — et qu'on suit de l'œil la zone où ils proéminent, on assiste en quelque sorte, à leur développement. On aperçoit en effet, çà et là, quelques spores que l'on peut compter, tant leur nombre est restreint; en général assez écartées les unes des autres, avec ou sans tubes. Puis, ces éléments devenant plus nombreux, il se forme de petits soulèvements qui, eux-mêmes, sont le point de départ des cônes les plus élevés.

Il semble que le végétal ait peu de tendance à gagner les parties profondes; et, d'ordinaire, on ne voit les tubes s'insinuer à travers les fibres musculaires de la muqueuse et jusque dans la lame cellulo-vasculaire, que là où il a déjà formé un cône très-élevé.

La lésion se présente sous un autre aspect quand on examine la muqueuse séparée des autres tuniques et rendue transparente par l'action de l'acide acétique, ou bien encore une coupe faite parallèlement à la surface de l'estomac. A un faible grossissement (40 diam. environ), on voit un certain nombre de plaques, en général arrondis, à bords irréguliers, qui, par leur opacité, tranchent d'une manière très-nette, sur les parties voi-

[1] L'opinion à laquelle nous faisons allusion a été mise en avant par le professeur Wagner, à propos d'une observation de Zenker publiée dans le *Journal thérapeutique* de Dresde (1861-1862). Ce dernier observateur aurait vu le muguet pénétrer dans les vaisseaux de la muqueuse œsophagienne; et comme de son côté, Wagner avait trouvé les éléments de la mucédinée au milieu de foyers d'encéphalite, il suppose qu'introduit, dans le système circulatoire au niveau de l'œsophage, ils avaient été transportés dans le cerveau par le mécanisme de l'embolie.

Sans insister davantage sur cette manière de voir, nous ajouterons que dans les nombreux examens que nous avons faits d'œsophages atteints de muguet, la muqueuse nous a toujours paru sans érosions, et que jamais nous n'avons vu sa trame pénétrée, comme celle de l'estomac, par les tubes et les spores.

Digitized by Google

sines. Cette teinte foncée est d'autant plus prononcée, qu'on se rapproche davantage de leur centre, et pourtant il est bien rare que, même au niveau de ces surfaces obscures, on ne constate pas des lignes un peu plus claires, d'ailleurs peu nettes et souvent interrompues, répondant aux polygones qui, sur le fond de la préparation, dessinent le pourtour des gaînes où sont enchâssées les glandes.

L'épithélium de celles-ci a disparu presque partout. Un grossissement plus fort permet de s'assurer que les plaques opaques sont formées par les éléments du muguet, compactes et impénétrables à la lumière au centre, plus disséminés à la périphérie, où on les voit s'insinuer entre les glandes, en adhérant au tissu connectif qui les sépare les unes des autres.

La description qui précède se rapporte à tous les cas de muguet gastrique que j'ai observés, à l'exception d'un seul, que, pour cela, je crois devoir reproduire ici, en ne faisant qu'indiquer sommairement tout ce qui ne se rapporte pas à l'altération de l'estomac.

Obs. IX. — Paul G., âgé de 10 jours, entre à l'infirmerie le 27 juin. Il est gras et pèse 2879 grammes. Il présente des bulles de pemphigus sur divers points, notamment autour du cou. Sur le tronc et les membres, l'épiderme se détache en larges écailles.

Le 2 juillet, il mange fort peu et, pour combattre un flux diarrhéique, on lui donne quelques cuillerées d'une potion, dans laquelle entre du sous-nitrate de bismuth.

Le 5, on constate dans la bouche une assez grande quantité de muguet. L'alimentation est presque nulle. Poids 2249 grammes.

6. — Depuis hier, l'enfant n'a pris qu'une petite quantité de lait à la cuiller ; les fontanelles sont profondément excavées ; les doigts sont fléchis dans la paume de la main ; la face est le siége de mouvements convulsifs.

76 respirations.
T. R. 37°,6.
Poids 2197 grammes.

La mort a lieu à quatre heures du soir.

L'autopsie est faite le lendemain.

Il y a du muguet sur la langue, dans le pharynx et dans l'œsophage, où il forme un revêtement très-épais et coloré en noir, que l'on enlève aisément, et au-dessous duquel la muqueuse est très-injectée.

L'estomac contient du lait caillé et de la bile. Sur la face postérieure, au voisinage de la petite courbure et du pylore, la muqueuse est couverte d'une couche de matière gris jaune, d'un demi-millimètre d'épaisseur, résis-

Digitized by Google

tant à l'action d'un jet d'eau, mais s'enlevant aisément par le raclage. A la loupe on y distingue des inégalités mamelonnées.

Cette matière est constituée par des tubes et des spores de muguet, accumulés en grand nombre et mêlés à des cellules glandulaires. Sur des coupes pratiquées normalement à la surface, on voit que le parasite forme une couche continue, bien qu'inégale d'épaisseur, et ne dépassant pas la zone glandulaire, qui, plus ou moins altérée, est pourtant visible sur tous les points — et se distingue par une coloration brune ou noire, due à la présence d'une certaine quantité de sulfure de bismuth.

Il existe de petits amas de muguet sur les cordes vocales inférieures.

L'encéphale, le poumon et le foie sont le siége de lésions sur lesquelles nous n'insistons pas, parce qu'elles n'ont aucune relation directe avec celles qui nous intéressent actuellement.

On saisit aisément la différence qui existe entre ce fait et ceux précédemment décrits. Ici, le muguet, au lieu d'avoir attaqué quelques points isolés de la paroi stomacale et d'y avoir pris racine, s'y est étendu largement, mais sans dépasser la couche la plus superficielle de la muqueuse ; perdant en quelque sorte en profondeur ce qu'il gagnait en surface. On peut admettre que la présence dans l'estomac, du sous-nitrate de bismuth ait donné à ce fait unique la physionomie qui le distingue si nettement de tous les autres. Et cette idée n'est peut-être pas une pure hypothèse, car, suivant la remarque que nous avons faite, les parties colorées par le sel métallique établissaient une ligne de démarcation très-nette entre le cryptogame et les tissus non envahis.

Mais nous ne saurions nous appesantir plus longtemps sur un fait que tout nous autorise à considérer comme exceptionnel.

V

L'anatomie pathologique du muguet de l'estomac, bien que très-imparfaite, est pourtant ce que nous en savons de plus positif. Sa symptomatologie est complétement ignorée, et, jusqu'ici, il ne nous a pas été possible de saisir le moindre phénomène qui puisse être considéré comme un indice de son existence. Les vomissements, la diarrhée, le refus de prendre des aliments, l'abaissement de la température, le dépérissement progressif et rapide : tous ces troubles, notés dans nos obser-

Digitized by Google

vations, s'observent fréquemment chez des enfants dont l'estomac ne présente à l'autopsie aucune trace de la lésion parasitaire. On pourra soupçonner la lésion lorsque l'on aura affaire à un très-jeune sujet, atteint depuis longtemps de muguet confluent dans toutes les parties de la cavité bucco-pharyngienne accessibles à la vue, présentant les symptômes gastro-intestinaux sus-mentionnés, et n'acceptant qu'une quantité insuffisante d'aliments.

Comment la mucédinée envahit-elle l'estomac? Il est très-probable que ses germes, venant de la bouche, du pharynx ou de l'œsophage, y sont apportés avec les aliments et les boissons. Toujours, en effet, chez les individus dont l'estomac était atteint, nous avons trouvé dans ces organes des marques du mal, anciennes et d'ordinaire très-étendues. Quant à préciser les points où se fixe tout d'abord le végétal, cela est fort difficile, et c'est en vain jusqu'ici, que nous nous sommes efforcé de les déterminer. Néanmoins, d'après quelques observations, nous pouvons croire que le tissu interglandulaire est le premier et le plus profondément atteint; et nous rappelons à ce sujet que, dans ses intéressantes recherches, M. Quinquaud n'a jamais vu de spores dans les glandes buccales dont la cavité était, par contre, remplie de noyaux épithéliaux[1].

Si, pénétrant plus avant dans l'étude pathogénique du muguet de l'estomac, nous cherchons à déterminer les conditions étiologiques au milieu desquelles il apparaît, l'analyse de nos observations nous conduit irrésistiblement à le considérer comme une manifestation toujours secondaire, comme un des actes terminaux d'une maladie qui, ayant son point de départ dans des troubles digestifs, se généralise rapidement, par la perturbation profonde dont elle frappe la nutrition — et engendre dans les différents viscères des lésions du même ordre, conséquences certaines d'un appauvrissement profond de l'organisme[2]. Et comme ces remarques, que nous suggère l'étiologie du muguet gastrique, s'appliquent d'une manière presque con-

[1] Nouvelles recherches sur le muguet, in *Archives de physiologie*, p. 298, 1868.

[2] Nous ne faisons ici que mentionner cet état morbide, si fréquent chez les nouveau-nés, ayant fait connaître sa nature et ses lésions, dans un travail sur la Stéatose interstitielle diffuse de l'encéphale chez le nouveau-né (*Archives de physiologie*, 1868, p. 627), et dans une Note sur la stéotose viscérale par inanition, chez le nouveau-né (*Comptes rendus de l'Acad. de sciences*, 1868, p. 412).

Digitized by Google

stante à toutes les autres localisations du parasite, nous ne saurions trop nous élever contre l'opinion de Valleix et de quelques autres cliniciens, qui ont vu dans le muguet une maladie autonome. C'est là une erreur pathologique considérable. Est-il nécessaire d'ajouter que Billard, lui aussi, s'est étrangement mépris en assimilant le muguet de l'estomac à une gastrite?

Après avoir assigné à cette lésion un rang et une importance de second ordre, nous ne pouvons cependant pas méconnaître qu'à son tour, elle peut jouer le rôle de cause et singulièrement aggraver les troubles digestifs au milieu desquels on la voit se produire. Il est impossible qu'une étendue quelquefois considérable de la muqueuse gastrique soit couverte par l'oïdium, sans qu'il en résulte un dommage considérable pour la digestion. Mais nous ne saurions trop y insister, le mal est déjà bien grand et bien profond, sinon irremédiable, quand l'estomac, ce viscère actif par excellence, devient inerte au point qu'un végétal puisse s'attacher à sa paroi et y germer. Il semble, en effet, que tout en lui s'oppose à la végétation d'un parasite, fût-il le plus tenace et le plus fécond.

Les aliments et les boissons, par l'agitation qu'ils y subissent, ne balayent-ils pas la muqueuse d'une manière périodique et fréquente? La desquamation et la sécrétion dont elle est le siége, en la décapant, si l'on peut ainsi dire, ne la débarrassent-elles pas complétement des matières qui tendent à se déposer à sa surface? Enfin les mouvements de la tunique musculeuse ne semblent-ils pas bien propres à empêcher que les corps introduits dans la cavité n'y séjournent et ne se fixent à la paroi? — Eh bien, pour expliquer le développement des amas de muguet, parfois énormes, trouvés chez nos petits malades, il faut, de toute nécessité, admettre l'affaiblissement ou même l'anéantissement de toutes ces causes préservatrices. Et nous avons la preuve que tel est, en effet, le sort de plusieurs d'entre elles.

Les aliments ne sont plus acceptés qu'en minime quantité et, le plus souvent, dans les derniers jours, consistent seulement en quelques cuillerées d'une boisson aqueuse. A en juger par l'aridité des muqueuses visibles, de celle de la bouche et du pharynx, de celles des fosses nasales et des yeux, la source des sucs digestifs doit être, elle aussi, presque complétement tarie.

Digitized by Google

Enfin, on ne peut douter qu'il n'y ait un affaiblissement notable des contractions et même de la tonicité musculaire, des parois de l'estomac, si l'on tient compte de l'inertie dans laquelle tombent tous les organes contractiles.

VI

Les considérations qui précèdent nous dispensent, du moins nous le croyons, de nous arrêter à la question thérapeutique. Et, tout d'abord, pour attaquer le muguet de l'estomac, il faut savoir qu'il existe. Or nous avons vu qu'il est impossible de le diagnostiquer sûrement. Mais admettons pour un moment que les probabilités de son existence soient telles, qu'elles puissent équivaloir à une certitude : faut-il, même dans ce cas, agir sur lui directement? et comment le doit-on faire?

L'oïdium n'est pas détruit par les topiques, et, pour le faire disparaître d'une surface où il existe, il faut l'en arracher violemment. De semblables manœuvres sont complétement impossibles quand il s'agit de la cavité gastrique, et une fois le végétal en voie de prolifération dans sa paroi, nous ne voyons pas ce qui pourra l'empêcher de s'y étendre progressivement. Ce n'est pas en y introduisant des alcalins que l'on atteindra ce but, car en admettant qu'ils aient une certaine efficacité, ils ne sauraient agir sur ceux des éléments cryptogamiques qui sont implantés dans la profondeur des tissus.

En terminant, nous croyons devoir mentionner une proposition émise par M. Gubler dans le mémoire que nous avons cité. « Le cryptogame, dit-il, s'attache à l'épithélium, mais jamais il ne pénètre dans l'épaisseur de la membrane pour puiser les éléments de sa nutrition au sein même des tissus vivants. En conséquence, l'oïdium albicans, comme les autres végétaux qui croissent sur l'homme, vit aux dépens des produits de sécrétion et n'est pas un véritable parasite. »

L'autorité de l'auteur et la manière catégorique dont il a formulé sa manière de voir, sur ce point de doctrine, donnent au passage que nous venons de rapporter une importance qui nous oblige à le discuter.

On le devine aisément, après avoir lu nos observations, nous

Digitized by Google

ne pouvons être de l'avis de M. Gubler. Loin de là; nous estimons que le muguet est un parasite de l'homme, aussi bien que le gui est un parasite de certains individus du règne végétal. Et c'est précisément l'étude du muguet gastrique qui nous donne la démonstration de ce fait. Elle nous montre, en effet, la mucédinée franchissant la barrière épithéliale que lui impose M. Gubler, et poussant de nombreuses racines à travers la couche musculaire de la muqueuse — et jusque dans la tunique cellulo-vasculaire.

L'adhérence est alors si intime, que l'on ne peut détacher le végétal sans détruire dans cette région la paroi de l'estomac. Et dans ce cas, il ne saurait puiser les éléments de sa nutrition ailleurs que dans la trame organique au milieu de laquelle il s'est développé. N'avons-nous pas vu que c'est après l'avoir absorbée, et lorsqu'il ne trouve plus à se nourrir, qu'il se désagrége dans ces couches superficielles et centrales, qui sont aussi les plus anciennes, et qu'il se répand dans la cavité gastrique, comme s'il allait au loin chercher la nourriture qui lui manque désormais au lieu où il est né ?

VII

Là se termine ce que nous avions à dire du muguet gastrique; mais, en l'étudiant, nous avons fait sur d'autres localisations du parasite des remarques qu'il nous reste à faire connaître. Il en est, comme on le verra, qui n'ont pas encore été signalées.

La plupart des auteurs dont nous avons déjà cité les travaux et ceux-là même, — qui n'ont pas vu le muguet dans l'estomac, disent en avoir rencontré dans l'intestin. Trousseau et M. Lélut sont les seuls qui n'aient jamais constaté cette localisation.

Parmi les premiers citons Valleix et M. Seux; ils donnent des observations à l'appui de leur dire, mais elles n'ont pu nous convaincre, et nous leur adressons tous les reproches, formulés à propos des faits de muguet gastrique, que nous avons empruntés à ces mêmes auteurs.

Dans un cas de Valleix, recueilli par Lediberder, « on voyait çà et là, dans le tiers supérieur de l'intestin grêle, des points

Digitized by Google

jaunes, ayant la plus grande analogie avec ceux qui existaient dans l'œsophage. » Une autre observation lui est personnelle. Il y est dit : « que les deux dernières plaques de Peyer étaient couvertes d'une légère couche de matière blanchâtre, formée de grains, placés les uns à côté des autres, très-rapprochés, non entraînés par un filet d'eau, mais s'enlevant avec assez de facilité ; la substance que forme ces couches est tout à fait semblable à celle qui tapisse la cavité buccale. Les plaques au-dessous sont violacées, mais n'ont subi aucune autre altération. »

M. Seux rapporte aussi deux cas de muguet intestinal. Dans l'un, le parasite avait pour siége le duodénum. On y voyait, outre des plaques rouges, une foule de corps saillants, d'un gris jaune, ayant le volume de gros grains de semoule, en tout semblables aux grains de muguet qui existaient sur la langue; on avait beaucoup de peine à les détacher et, au-dessous, la muqueuse était intacte. Sur plusieurs points, on voyait entre eux une couche grisâtre de muguet mobile.

C'est le gros intestin qui était affecté chez le second malade dont parle M. Seux : « Dans le cæcum, dit-il, contre la valvule iléo-cæcale, existe une plaque de 2 centimètres carrés, formée par la réunion de petits grains saillants, jaunâtres, assez rapprochés les uns des autres. Tout le long du côlon descendant et du rectum, on remarque aussi une foule de petits grains, semblables aux précédents et à ceux du muguet isolé, qui existent dans l'œsophage. Ils résistent à l'action continue d'un filet d'eau, et on ne les enlève qu'après un frottement assez prolongé. Au-dessous, la muqueuse n'est ni déchirée ni excoriée. »

Rien ne prouve, dans ces narrations, qu'il s'agisse de la lésion que leurs auteurs ont cru y voir. Ici, en effet, bien plus encore que pour l'estomac, on est exposé à de nombreuses méprises. Les circonstances abondent, dans lesquelles des saillies, semblables à celles qui viennent d'être signalées apparaissent sur la muqueuse intestinale, et notamment dans le duodénum, sur les plaques de Peyer et le gros intestin; soit par le fait de la tuméfaction follicullaire, soit sous une influence tout autre. Et comme la nature de ces saillies anomales est très-difficile à déterminer, même avec le secours d'instruments grossissants, tant que l'on n'aura pas, à l'aide du microscope, vérifié, pour les cas de cette sorte, leur constitution cryptogamique, nous som-

Digitized by Google

mes suffisamment autorisé à considérer comme non démontrée l'existence du muguet dans la partie du tube digestif qui fait suite au pylore.

Ce matin même (30 juillet), ayant aperçu dans les plis de l'anus de deux nouveau-nés, qui avaient la bouche et le pharynx couverts d'oïdium, une matière blanchâtre et pultacée, très-adhérente à la muqueuse et ne s'enlevant que par le raclage, nous avons dû nous demander s'il ne s'agissait pas de muguet anal. L'examen microscopique nous a fait voir que nous avions affaire à des couches stratifiées d'épithélium pavimenteux, dans lesquelles, de nombreuses cellules vues de champ présentaient quelque analogie avec le thallus. Si je signale cette dernière particularité, c'est pour montrer quelles peuvent être les chances d'erreur en cette matière.

Ne nous est-il pas permis de croire, après cela, que ce qui nous en a momentanément imposé a pu tromper les observateurs qui n'ont pas songé à rectifier l'opinion basée sur une première impression par l'usage du microscope?

Jusqu'à ce jour, et malgré des recherches multipliées, il nous a été impossible de découvrir le plus petit indice de muguet dans l'intestin d'enfants qui en portaient ailleurs d'abondantes végétations. Toutefois nous n'osons pas affirmer qu'il ne puisse végéter dans l'intestin, et si nous avons mis quelque insistance à prouver qu'il n'a pas encore été démontré d'une manière certaine, c'est pour appeler sur ce point de nouvelles recherches.

VIII

Si, quittant le tube digestif, nous nous demandons comment se comporte le parasite vis-à-vis des voies respiratoires, nous rencontrons des difficultés, multipliées en quelque sorte comme les canaux où l'on doit poursuivre sa recherche.

Sur cette localisation comme sur celles déjà étudiées, les avis sont partagés. Valleix, Trousseau, MM. Seux, Barrier et Empis la nient formellement. M. Lélut, qui presque toujours a vu si juste, n'a jamais rencontré l'oïdium dans les fosses nasales, non plus que dans la trompe d'Eustache, et cela même dans un cas où le petit malade atteint de muguet avait une division congétinale du voile du palais; mais, trois ou quatre fois, il

Digitized by Google

en a observé de très-petits points au pourtour de la glotte et aux ouvertures des ventricules latéraux. Ils étaient situés sous l'épithélium et très-adhérents à la membrane sous-jacente. « Au delà, dans les voies respiratoires, ajoute M. Lélut, je n'ai jamais vu le muguet. »

M. Gubler, après avoir fait remarquer que généralement l'on a nié la présence du muguet dans les organes de la respiration, ajoute qu'il la considère comme possible *a priori*, et qu'il en possède deux exemples hors de toute contestation. Nous les citons brièvement.

1er fait. — Une femme atteinte d'érysipèle rend, dans un effort de toux, une production blanche en plaque, contournée et comme moulée sur un organe cylindrique, molle, légèrement élastique et analogue à une fausse membrane, laquelle n'était autre chose qu'une agglomération des filaments de l'oïdium albicans. La forme et la dimension de cette production, l'existence antérieure d'une aphonie complète, qui diminue, à partir du moment où cette sorte de pseudo-fausse membrane fut rejetée, tout concourait à montrer que le muguet, dans ce cas, provenait réellement des voies respiratoires.

2e fait. — Une jeune fille atteinte de fièvre typhoïde et qui avait du muguet dans la bouche et l'arrière-gorge, toussant, ayant la voix altérée, expectora une matière visqueuse, acide, striée de sang et présentant de petits grumeaux opaques d'une consistance molle. Examinées avec soin au microscope, ces masses acides se montrent, pour ainsi dire, uniquement formées de spores et de thallus d'oïdium.

Nous avouons ne pouvoir accorder à ces deux cas la valeur démonstrative que leur attribue M. Gubler. Remarquons d'abord que les malades n'ayant pas succombé, on n'a pu voir le cryptogame appliqué sur la muqueuse laryngo-trachéale; si donc la matière rejetée a été rapportée à ce siége, ce n'est que par hypothèse. Voyons si celle-ci est suffisamment justifiée.

Pourquoi la faire dans le deuxième cas? N'est-il pas plus naturel d'admettre que la malade, dont la bouche et l'arrière-gorge étaient couvertes de muguet, en toussant et en expectorant, en a détaché quelques parcelles, qui auront été rejetées au dehors, en même temps que les matières venant de la trachée et du larynx?

Quant à la première malade, elle a expectoré une fausse membrane qui, à n'en pas douter, s'était développée dans le larynx, puisque l'aphonie qui existait avant son rejet au dehors a cessé en partie immédiatement après. Mais cette pseudo-membrane était-elle entièrement constituée par du muguet, comme semble

Digitized by Google

le croire M. Gubler? C'est ce que nous trouvons fort douteux, et cela, pour les raisons suivantes :

La première, c'est qu'elle avait une certaine élasticité; ce qui la rapproche bien plutôt d'une production croupale que d'une végétation d'oïdium. Les amas de cette mucédinée, en effet, sont toujours friables, bien loin qu'ils soient élastiques, et, à ce point de vue, ressemblent plus à une matière caséeuse qu'à un produit épithélique ou fibrineux. En second lieu, il est difficile d'admettre qu'une masse aussi compacte de muguet ait germé dans le larynx sans que la cavité bucco-pharyngienne en ait été couverte.

Je propose deux explications du fait précédent : ou bien il y a eu végétation de la mucédinée sur une membrane diphthéritique préformée, et c'est là ce qui me semble le plus probable, ou bien la partie qui a été examinée avait pris naissance sur les cordes vocales inférieures [1].

Parlerons-nous d'une troisième observation citée par le même auteur? En faisant l'autopsie d'un homme qui succomba aux progrès de la maladie de Bright, il vit « à la surface interne de la trachée, rouge et injectée, de petites concrétions blanchâtres et même peu adhérentes qui, examinées au microscope, présentaient les filaments caractéristiques de l'oïdium albicans. » L'aspect fragmenté du muguet, son défaut absolu d'adhérence, prouvent suffisamment que, soit dans les derniers instants de la vie, soit après la mort, comme je l'ai fréquemment observé sur les enfants, il avait été porté dans la trachée, venant de l'arrière-gorge ou de la cavité buccale, où il s'était développé antérieurement [2].

M. Gubler me trouvera peut-être bien sévère aux faits qu'il a présentés, dans le but de prouver que l'oïdium peut croître sur la muqueuse qui tapisse les voies aériennes. Mais je n'en puis douter, il me pardonnera, et mon scepticisme à leur endroit et l'analyse minutieuse à laquelle je les ai soumis, quand il saura que mainte et mainte fois, j'ai cherché le muguet dans les voies respiratoires, depuis les fosses nasales jusqu'aux bronches les plus fines, chez des enfants qui en portaient ailleurs d'é-

[1] Cette manière de voir va être expliquée tout à l'heure.

[2] Il est dit, en effet, dans l'observation que ces régions étaient couvertes de muguet.

Digitized by Google

paisses et de nombreuses plaques, et que, non plus que M. Lélut, je ne l'ai jamais vu que sur une région très-limitée : la glotte.

Dans onze cas, où la présence du muguet glottique a été notée, il affectait sept fois les deux cordes vocales inférieures, et quatre fois celle du côté gauche seulement. Il s'y présente sous la forme d'un ou de plusieurs petits amas, quelquefois arrondis, le plus souvent allongés suivant le grand axe de la glotte.

Dans un cas, chaque corde vocale portait plusieurs bourgeons, rapprochés les uns des autres, de manière à former une surface mamelonnée, dépassant à peine la glotte en haut, mais s'étendant vers le bas ; de telle sorte que chaque plaque, tout en recouvrant la corde vocale correspondante, avait à sa partie moyenne une largeur de $0^{m},002$ environ. Du reste, c'est l'amas le plus volumineux de la mucédinée que nous ayons rencontré dans le larynx.

Le champignon adhère moins à cette muqueuse qu'à celle de l'estomac. Mais il y est pour le moins aussi solidement fixé qu'à celle du pharynx et de la face antérieure de l'épiglotte. Il ne cède jamais à l'action, même prolongée, d'un filet d'eau. On parvient toujours à le détacher par le raclage sans déchirer les tissus sous-jacents. Le plus souvent, autour du parasite et au-dessous de lui, la muqueuse est injectée ; dans aucun cas, elle ne nous a paru érodée.

Il est bien remarquable que, dans toute l'étendue des voies respiratoires, les cordes vocales inférieures soient la seule région où se développe le muguet. C'est, après l'épiglotte, sans contredit la plus mobile et la seule où, *a priori*, l'on pourrait croire qu'il ne dût pas se greffer. Quelle est donc la raison qui donne à la glotte le privilége exclusif de laisser pousser l'oïdium sur sa muqueuse ? Nous n'en voyons pas d'autre que la présence, sur cette membrane, d'un épithélium pavimenteux, tandis que, dans tout le reste de leur étendue, les voies aériennes sont tapissées par un épithélium cylindrique muni de cils vibratiles[1].

Ceux-ci, par leur mouvement continu, empêchent-ils les spores de se fixer en un point et d'y germer ? C'est l'explication qui

[1] M. Lélut, après avoir dit qu'il a trouvé du muguet au pourtour de la glotte et aux ouvertures des ventricules latéraux, ajoute : *Ce sont les seuls endroits de la muqueuse pulmonaire où l'on trouve l'épithélium.*

Digitized by Google

se présente la première et que nous admettons jusqu'à plus ample informé.

Dès que le végétal s'est fixé sur les cordes vocales et qu'il y a végété, on comprend que, de proche en proche, et grâce à la solidité qu'il a acquise, il puisse empiéter sur les tissus du voisinage — et que de la sorte, il recouvre une surface plus ou moins étendue de la muqueuse sous-glottique munie de cils vibratiles. Mais, dans ce cas, quelle que soit l'étendue qu'il acquière, c'est sur la glotte qu'il a germé primitivement[1].

Ce n'est pas sans gêner le jeu des cordes vocales que l'oïdium pousse à leur surface. Il détermine parfois chez les très-jeunes enfants une sorte d'enrouement et même une aphonie qui, dans plus d'un cas, nous ont permis de diagnostiquer l'existence du muguet laryngé.

Aucun auteur, du moins à notre connaissance, n'a jusqu'ici parlé du *muguet pulmonaire*, c'est-à-dire de la végétation de l'oïdium dans les alvéoles ; aussi, l'observation suivante, qui est un exemple incontestable de cette localisation du parasite, mérite-t-elle toute l'attention du lecteur. La voici telle que nous l'avons recueillie, il y a quelques jours seulement :

Obs. X.—Alphonsine B., âgée de 13 jours, admise à l'hospice le 19 juillet, est entrée à l'infirmerie le 23, parce que, depuis deux jours, elle refuse de prendre le sein. Elle a encore un certain embonpoint. Il y a du muguet dans la bouche. Les garde-robes sont liquides et verdâtres.

Le 24. — T. R. 37°,4. Le muguet forme sur la paroi buccale une couche épaisse.

Le 25. — T. R. 36°,4. La voix est altérée. Les cris sont moins fréquents.

Le 26. — Induration générale du tégument sans œdème.

A la vulve, on trouve des amas d'une matière blanche concrète, que l'examen microscopique montre être de nature épithéliale.

68 puls.
T. R. 34°,9.

La mort a lieu, le 27, à 2 heures du matin.

La nécropsie et faite le 28.

L'œsophage présente de nombreuses plaques de muguet.

Dans toute leur étendue les poumons sont aérés, souples et crépitants. Un seul point dans le sommet droit est altéré. C'est une masse de la grosseur d'un petit noyau de cerise, de couleur jaunâtre, faisant une très-légère saillie sous la plèvre, et à peine plus dur que le parenchyme voisin, qui a une teinte vio-

[1] Comme nous l'avons dit en discutant les faits de M. Gubler, on pourrait à la rigueur, chez sa première malade, admettre ce mode de formation d'une masse relativement considérable de la mucédinée.

Digitized by Google

lacée. La surface d'une coupe a un aspect particulier et tout à fait différent de celui que présentent, aux différentes périodes de leur évolution, la pneumonie et le tubercule.

L'examen microscopique des fragments que l'on détache de ce noyau fait voir qu'ils sont constitués par quelques débris du parenchyme pulmonaire, mais surtout par un nombre considérable de tubes sporifères d'oïdium et de spores. Ces dernières sont très-volumineuses — et les tubes sont remarquables par l'inégalité de leur calibre, leur longueur et leur état rameux.

La plèvre est absolument intacte au niveau de la partie affectée, qui n'est pas enkystée, et qui tranche sur les tissus du voisinage, uniquement par sa coloration jaune gris.

Les cellules hépatiques ne contiennent pas de graisse.

La substance corticale des reins, qui se distingue nettement de celle des pyramides par sa coloration grise et par une légère saillie qu'elle fait sur la coupe, présente des tubes contournés, manifestement dilatés et remplis de grosses gouttes huileuses. Les tubules d'un petit calibre sont moins altérés. Dans ceux des pyramides, la graisse moins abondante, forme des granulations beaucoup plus fines.

Les fibres charnues du cœur sont atteintes, à un léger degré, de dégénérescence granulo-graisseuse.

Il me semble inutile de commenter longuement un fait aussi probant par lui-même. Aussi, ne ferai-je que mettre en relief quelques particularités qui ressortent de sa lecture.

Il est bien évident, par exemple, que le mal auquel a succombé l'enfant et qui se traduit à nous par une stéatose si marquée du rein et du cœur, est d'une nature semblable à celui constaté dans nos précédentes observations.

La localisation du parasite est incontestablement pulmonaire. Comment admettre, en effet, qu'elle soit autre, quand on songe à l'intégrité de la plèvre, à l'absence de toute dilatation bronchique, au niveau de la partie altérée et au mélange intime des éléments de l'oïdium à ceux du parenchyme pulmonaire? Oui, le muguet s'est développé là ; il y a poussé et ne s'y est pas accumulé, par transports successifs, à travers les voies bronchiques.

Quant au germe de cette végétation, il semble tout simple d'admettre qu'ayant pris naissance dans la bouche ou le pharynx il ait été entraîné, par les mouvements inspiratoires, jusque dans un infundibulum où il a pu germer désormais à l'abri des causes qui, durant sa margination s'opposaient à son développement. Là, en effet, plus de cils vibratiles, l'épithélium des alvéoles étant pavimenteux, et partant favorable à l'implantation de la mucédinée.

Digitized by Google

EXPLICATION DE LA PLANCHE XIV.

Fig. I. — Estomac de nouveau-né, dont la muqueuse présente une abondante végétation de muguet (grandeur naturelle).

a. Pylore.
b. Cardia.

m m′ m″, petites masses saillantes, formées par l'oïdium; quelques-unes sont ombiliquées.

c. Ulcération à fond noir.
d. *d′*. Couronne de végétations parasitaires qui l'entoure.

Fig. II. — Coupe pratiquée parallèlement à la surface de la muqueuse de l'estomac précédent, après macération dans l'alcool.

a a′ a″ a‴. Amas d'oïdium
b b′. Filaments du thallus.

c c′ c″. Alvéoles glandulaires dépourvus de leur épithélium.

Fig. III. — Coupe pratiquée normalement à la paroi d'un estomac atteint de muguet après dessiccation. (La préparation a été plongée pendant quelques instants dans de l'eau légèrement acidulée.)

a. Couche musculeuse de la muqueuse.

b. Lame cellulo-vasculaire. { α α′ α″ faisceaux. / β β′ Corpuscules du tissu connectif.

c. Tunique musculaire.

m m′. Cône formé par l'oïdium { S. Sommet libre. / B. Base plongeant dans la tunique cellulo-vasculaire.

f f′. Filaments du thallus, traversant cette tunique et enveloppant un vaisseau.

Digitized by Google

V

CONTRIBUTION A L'ÉTUDE

DE L'ADÉNOPATHIE MÉDIASTINE

(GANGLIONS PÉRITRACHÉAUX ET PÉRIBRONCHIQUES)

PRINCIPALEMENT OBSERVÉE CHEZ LE VIEILLARD

Par HENRY LIOUVILLE

INTERNE DES HÔPITAUX DE PARIS

(Planche X, fig. 3, 4, 5.)

Les altérations des ganglions qui sont contenus dans la cavité thoracique et qui, le plus souvent, on le sait, sont en rapport avec les principaux organes qui la traversent ou s'y trouvent logés, n'étaient autrefois étudiées que par les auteurs qui écrivaient sur les maladies de l'enfance, et il ne faut pas remonter bien haut dans la littérature médicale pour voir signalées, seulement à titre de faits rares, des observations à peu près analogues recueillies enfin chez l'adulte.

Pour le vieillard, il n'en était point encore question[1].

Il semblait donc que, chez lui, on ne pût admettre sans une grande difficulté la possibilité d'une altération sérieuse de ces organes lymphatiques, que l'âge, sans toutefois les annihiler, paraît en effet rendre de moins en moins aptes à ressentir les affections qui atteignent les autres parties de son économie[2], affections

[1] Les faits d'adénopathie bronchique, signalés jusqu'ici dans les livres de médecine, ont tous trait à des personnes ayant moins de 42 ans.

[2] Le système lymphatique est plus développé chez les enfants que chez les adultes, et paraît entretenir chez les premiers des relations beaucoup plus intimes avec tous les organes.

Ces relations ont trait sans doute à l'absorption interstitielle.

Chez les adultes et chez les *vieillards*, cette fonction paraît confiée principalement à l'appareil veineux.

Digitized by Google

dont ils ne sont le plus souvent du reste également que la traduction secondaire. Comme, de plus, il se trouvait que c'était surtout chez des tuberculeux que l'on recherchait ces adénopathies particulières [1], l'idée qu'elles pouvaient exister dans l'âge avancé n'était point encore de celles qui devaient s'imposer de suite, alors surtout que les manifestations scrofuleuses et tuberculeuses semblaient être elles-mêmes réservées exclusivement à l'enfance et à la jeunesse [2].

Sous l'influence de ces idées et peut-être aussi par l'absence de recherches systématiques de toutes les altérations qu'il nous est possible de rencontrer sur le cadavre, on négligea presque complétement ce point de la question. On ne pensait pas que des altérations diverses (inflammations, tubercules, cancer, syphilis, leucocythémie, etc.) pussent à nouveau solliciter en ces points un certain travail pathologique à l'âge avancé de la vie, ni surtout que ces sortes de réceptacles de diverses affections, qui semblaient avoir depuis longtemps et pour toujours fait ressentir leurs dernières manifestations, vinssent un jour à se réveiller sous une influence pathologique et pussent même traduire leur retour à l'activité morbide par des désordres redoutables.

Je crois cette opinion d'autant plus fondée que, dans les péripneumonies auxquelles succombent les individus qui ont dépassé l'âge de la puberté, on n'observe point ce gonflement sanguin des ganglions bronchiques si constant chez les enfants ; *encore moins observe-t-on le développement de tubercules dans ces ganglions.*

Recherches sur une espèce de phthisie particulière aux enfants (Leblond, G., *Th. doct.* Paris, n° 53, 1824).

[1] C'est sous le titre de *Phthisie bronchique* que, dans le livre classique du regretté professeur Grisolle (9e édition 1865), sont enregistrés quelques-uns des faits d'adénopathie observés chez l'adulte et pris dans différents mémoires publiés depuis 1847:

Toutefois, à cette étiologie exclusive, il est fait par ce consciencieux observateur quelques réserves, dans ces termes :

« J'ai supposé que les ganglions étaient tuberculeux : il en est ainsi dans la presque totalité des cas; cependant ils peuvent être seulement hypertrophiés et indépendants de la scrofule : dans la leucocythémie, par exemple, les ganglions bronchiques peuvent participer à l'intumescence qui frappe ceux qui siégent ailleurs, mais je ne sache pas que la lésion ait jamais été assez prédominante pour produire des accidents. »

[2] « Autant la tuberculisation des ganglions bronchiques est commune chez les enfants, autant il est rare de la rencontrer à une époque plus avancée de la vie. » Mémoires sur l'engorgement des ganglions bronchiques chez l'adulte, considéré comme cause d'asphyxie. [*Archiv. de médecine*, 1861, IIe volume : Fonssagrives (Brest)].

Digitized by Google

La clinique et l'anatomie pathologique surtout semblent, au contraire, nous démontrer qu'il en est cependant ainsi, et qu'en présence de certains symptômes, on doit, chez le vieillard, tenir dans de justes proportions un compte particulier de la possibilité d'une altération qui intéresserait les glandes lymphatiques, soit celles du médiastin en général, soit celles qui plus particulièrement accompagnant la trachée et les ramifications bronchiques, l'artère pulmonaire, l'aorte et les divisions vasculaires; certains nerfs ou leurs filets terminaux, sont ainsi en rapport immédiat avec différents organes d'une haute importance.

Dans différentes autopsies faites à l'hospice de la Vieillesse de Paris, en 1868, pendant notre internat, chez M. Vulpian, il nous a été donné d'observer sous sa direction un certain nombre de faits qui confirment absolument ce que nous venons d'avancer, faits qui en eux-mêmes étaient, ou une conséquence naturelle de ce que l'on avait soupçonné pendant la vie et de ce que l'on cherchait, ou une sorte de trouvaille imprévue et de la dernière heure, résultant d'une notation complète et systématique de l'examen général du cadavre[1].

Ce sont ces faits qu'il nous a paru utile de consigner, de reprendre dans leur ensemble et d'interpréter.

Loin d'avoir la prétention de poser les limites du sujet que nous traitons, nous voulons borner notre plan à l'exposition raisonnée de ces observations qui, s'ajoutant en leur place spéciale à celles qui, depuis quelques années, ont pour l'adulte comme on l'avait fait autrefois pour l'enfant, commencé l'histoire de l'adénopathie bronchique[1], et contribueront peut-être un jour à l'embrasser dans son ensemble et à en faire d'une façon très-fructueuse la monographie médicale complète.

[1] Chose curieuse! toutes les observations d'adénopathie chez l'adulte, publiées jusqu'à ce moment, ont rapport à des hommes.

M. Fonssagrives, qui fit cette remarque, se demande si c'est le résultat d'une influence étiologique ou simplement une circonstance toute fortuite.

La meilleure réponse est dans le travail même que nous publions et qui n'a trait qu'à des faits recueillis en 1868, avec M. Vulpian, à la Salpêtrière, chez des femmes âgées.

Elle résulterait encore, pour nous, d'un certain nombre d'observations que nous avons prises, cette même année (1869), à la Pitié, dans le service d'*adultes* que dirige M. Marrotte.

Si, dans ces derniers faits, le nombre des cas observés chez l'homme l'a emporté il y a eu néanmoins des cas notés aussi chez la femme.

Digitized by Google

Pour nous, nous chercherons aujourd'hui à démontrer que, chez le vieillard, le système ganglionnaire du médiastin, considéré d'une manière générale, peut, sous l'influence de certaines causes[1] quelquefois soupçonnées, malheureusement souvent encore inconnues, produire des altérations de voisinage qui, soit qu'elles résultent d'adhérences, changeant les rapports ou amenant des compressions, soit qu'elles aboutissent à des ulcérations et à des perforations, peuvent, on le comprend, amener à leur suite les désordres les plus variés, depuis de simples taches formées par des dépôts mélaniques sous-muqueux ou sous-séreux, jusqu'à des destructions de cartilages, des fistules et des ruptures instantanées, et naturellement mortelles, de gros vaisseaux, comme l'artère pulmonaire ou l'aorte.

Les lésions les plus simples nous occuperont tout d'abord. Elles concernent surtout les changements que peut subir la *glande lymphatique*, terrain dans lequel doivent se passer les premières modifications pathologiques.

Elles peuvent être le résultat d'une exagération dans l'état normal, soit comme nombre, comme distribution, comme rap-

Dans une de nos observations : Femme âgée de 80 ans (Saint-Denis, 4), morte le 18 mars 1868, nous trouvons notée une adénite intra-médiastine des plus manifestes, paraissant être survenue par le fait d'une pneumonie au deuxième et troisième degré, qui n'a pas duré plus de huit jours.

Nous en résumons aussi brièvement que possible l'observation détaillée :

POUMONS
- Poumon droit, poids : 1600 grammes.
- Adhérences très-considérables dans toute l'étendue; un peu de liquide dans la plèvre.
- Fausses membranes épaisses de 0m,002 à 0m,003.
- Pneumonie grise dans toute l'étendue, sauf un petit îlot au bord antérieur.
- Dans un point, on distingue très-nettement à la coupe des lobules, sous forme de pavés, remplis de pneumonie grise granulée, et, vers la périphérie, une tendance à l'infiltration et à l'abcès.

Le produit qui sortait de ces noyaux est semi-liquide, gluant, grisâtre, gélatiniforme. Il en sort d'une bronche sous la forme de *longs cylindres*, un peu résistants, purulents, d'une longueur de 0m,03, au moins. Caillots récents dans l'artère pulmonaire. Le *long des bronches* se trouvent des *ganglions ramollis* et un peu *augmentés de volume*.

Poumon gauche (520 grammes) : Légère hyperémie des bronches, qui contiennent du muco-pus. Au sommet un peu d'œdème. Pas de pneumonie. Les ganglions ne sont pas augmentés de volume ni altérés.

On voit donc que, dans l'âge le plus avancé (80 ans), on peut parfois rencontrer des manifestations aussi franches que celles qui sont assignées à l'âge le plus actif, enfance ou adulte, et qui sembleraient réservées à eux seuls.

[1] Voy. trois Leçons de M. Guéneau de Mussy, Hôtel-Dieu, 1868-1869, publiées dans la *Gazette des hôpitaux* (numéros 67 et 68, 1868; numéro 89, 1869). Voy. de plus, à l'occasion de ces leçons, une lettre sur l'*Historique* de la question, par Dr Daga d'Alger (*Gazette des hôpitaux*, n° 76, 1868.)

Digitized by Google

port, comme volume, soit comme texture et comme coloration.

On sait, en effet, que normalement il existe pour les ganglions qui nous occupent une disposition qui a permis de les diviser en deux ordres :

Les uns, ganglions intérieurs ou profonds.

Les autres, ganglions extérieurs.

Bourgery, qui les a décrits avec de grands détails, s'exprime ainsi :

« Les premiers, assez nombreux, sont placés dans les embranchements des vaisseaux sanguins et aérifères : d'abord très-petits et de forme circulaire, dans la profondeur, ils augmentent graduellement de volume; ovalaires, aplatis entre les canaux, de six à huit lignes dans leur grand diamètre à la racine des poumons, sur les gros vaisseaux, où ils reçoivent par les diverses ramifications des rameaux afférents plus forts et plus nombreux.

« Les ganglions *extérieurs* composent un grand amas médian central, situé dans l'écartement des bronches, entre ces canaux, les gros vaisseaux pulmonaires et l'aorte, et qui prend le nom de *ganglions bronchiques*. Ces ganglions reçoivent : 1° les vaisseaux efférents, profonds; 2° les vaisseaux superficiels, provenant d'une traînée de ganglions supérieurs et inférieurs à la racine médiane, trois ou quatre de chaque sorte, disposés verticalement en arrière de la face interne du poumon gauche. Les inférieurs versent leurs affluents dans les ganglions sous-bronchiques; les supérieurs dans les petits ganglions de la bronche et du tronc pulmonaire gauche ou dans ceux de la crosse aortique.

« A droite, les ganglions moins nombreux et plus concentrés vers la racine du poumon, se vident par de nombreux rameaux dans les ganglions sous-bronchiques en dedans, et en haut dans les ganglions *trachéaux* de leur côté.

« La *masse centrale bronchique* se compose de huit à dix ganglions d'un fort volume, compris au-dessous de la trachée dans l'écartement des bronches, circonscrits d'arrière en avant par les attaches fibreuses du péricarde, à la bifurcation de la trachée et à l'aorte. Ces ganglions, d'un *rouge brun* dans l'enfance, sont remarquables chez l'adulte par une couleur noirâtre qui augmente graduellement d'intensité avec l'âge. »

Digitized by Google

A cette description anatomique, qui convient absolument à la vieillesse comme à l'âge adulte, nous ajouterons seulement que ce qui frappe surtout dans l'état des glandes lymphatiques du vieillard, c'est une sorte d'induration spéciale, de texture plus compacte, plus résistante, la tendance à la disparition de l'injection vasculaire ; l'aspect déjà un peu froncé et comme ridé de la surface, et moins de souplesse dans les parties environnantes, d'où un certain degré d'adhérence avec elles.

De plus, c'est surtout à ce moment aussi de la vie que commence à s'accentuer cette coloration mélanique spéciale, qui d'abord discrètement répandue, envahit peu à peu les glandes jusqu'à les transformer en zones marbrées, mouchetées et bientôt en surface sépia, puis absolument noire, comme le serait une coupe d'ébène.

Là, l'état normal a cessé d'exister ; des points entiers sont indurés le plus souvent ; ils sont devenus mélaniques ; une section les montre ressembants à la tranche d'une truffe.

Si parfois ils sont durs, parfois aussi ils s'écrasent en petits grains noirâtres, irréguliers ; et, frottée sur du papier, cette matière y laisserait une tache persistante de teinte sépia ou noirâtre.

A ce degré, cela devient une véritable altération. Elle est sans doute plus fréquente dans la vieillesse, mais non absolument fatale.

On peut la dire une dégénérescence spéciale ; et peut-être joue-t-elle dans le travail ulcératif, qui se voit si fréquemment après le travail adhésif et la transformation anthracosique, un rôle plus important que celui qu'on lui assigne d'habitude.

Sans pouvoir nous expliquer longuement sur cette coloration qui, due à la présence de la matière noire pulmonaire, avait fait penser à quelques auteurs que les ganglions en étaient les organes sécréteurs, tandis que, pour d'autres, elle ne paraît être qu'un produit de l'absorption pulmonaire, nous dirons que nous la trouvons signalée dans toutes nos observations ; qu'elle est de plus en plus accusée, à mesure que les altérations paraissent les plus prononcées ; qu'on la voit succéder aux cas où il y a eu tuberculisation antérieure notée [1], comme à ceux où

[1] La *mélanose*, qui accompagne quelquefois le tubercule bronchique, est, d'après Melsens, cette substance formée en grande partie de *carbone*, et qui serait due à une combustion incomplète par gêne de la respiration. Melsens (*Comptes rendus*, Académie, 1824).

Digitized by Google

la tuberculisation n'est point indiquée ; qu'elle apparaît encore dans des cas où les antécédents étaient cancéreux ou syphilitiques ; qu'enfin, elle est constante, se voyant à des degrés différents sans doute, mais toujours à peu près la même dans sa manifestation propre, et offrant à l'examen histologique des apparences identiques [1].

Nous devions donc, par toutes ces raisons, la souligner d'une façon notable, et, dans notre pensée, elle est peut-être, à elle seule, une altération spéciale, jouissant de propriétés particulières, dont l'un des caractères serait une modification de tex-

[1] Examen histologique d'un ganglion dégénéré chez le *vieillard* :

Aspects pouvant varier suivant les places. Les îlots de nuances différentes, de colorations variées, indiquent les phases successives; ces phases peuvent se voir soit sur un, soit sur plusieurs ganglions, les uns complétement frappés, les autres incomplétement. Il peut y avoir mélange de ces phases sur un seul ganglion, tandis que sur les autres on peut distinguer quelles sont les parties actives des ganglions qui sont intactes ou modifiées.

Jamais de nouveaux éléments figurés, autres que ceux de ces glandes, à l'état normal; mais ici, ils sont plus ou moins modifiés dans leur nombre et leur coloration.

1° Travail inflammatoire. — Les éléments des ganglions lymphatiques, les globulins plus nombreux, pressés les uns contre les autres et séparés seulement par des fibres minces, des fibrilles de tissu connectif, des corpuscules étoilés, s'anastomosant de différentes façons ;

2° Travail mélanique. — La couleur et la dureté ont augmenté.

Le tissu connectif est plus abondant.

Il y a des granulations pigmentaires en plus grande abondance.

Elles peuvent être isolées ou agglomérées.

Isolées, ces granulations nombreuses sont disséminées indifféremment dans les ganglions.

Agglomérées, elles forment des îlots irréguliers, mais pressés les uns contre les autres; elles ne sont pas encellulées.

Il y a, de plus, des cellules pigmentaires; elles sont allongées, mélaniques, et composées de granulations pigmentaires qui sont presque toujours agglomérées.

Sur les bords, tissu fibrillaire par nombreuses houppes.

Dans quelques points, disparition plus ou moins complète des cellules du ganglion.

Les cellules qui restent ont de la tendance à se remplir de granulations mélaniques.

D'où aspect granité des coupes ; aspect tacheté, moucheté.

Souvent aussi, les corpuscules étoilés sont isolément imprégnés de pigment.

D'autres fois, il semble que ce soit dans les interstices que la matière soit déposée, mais cela en dernier lieu et quand les autres éléments en sont tout à fait pénétrés.

Les cellules atteintes de pigmentation peuvent l'être isolément.

Pas de vaisseaux apparents, mais par places, cristaux d'hématoïdine, et quelques détritus colorés en jaune ocre ou rouge brique, indiquant la coloration de l'hématine. Nombreuses granulations graisseuses, le plus souvent fines, et non agglomérées ni encellulées.

Quelques autres granulations graisseuses plus volumineuses, et parfois gouttelettes huileuses, mais plus rares. (H. L.)

Digitized by Google

ture, de densité, de forme, de couleur des glandes lymphatiques, entraînant avec elles certaines réactions sur les parties voisines[1], et dont l'une des conséquences serait une tendance ulcérative incontestable.

Nous serions, en un mot, tenté de voir, dans cette manifestation pathologique, quelle qu'en fût la cause primitive (si toutefois elle n'est qu'une production secondaire), une affection spéciale (dégénérescence mélanique des ganglions); et si, comme nous sommes disposé également à le croire, il y a dans un certain état des ganglions indurés, scléreux, une similitude presque complète avec l'état morbide qui caractérise, pour le poumon, la lésion de la *pneumonie chronique* (même densité, même aspect extérieur, même coloration, (gris de fer, marbré de plaques noirâtres, sur un fond grisaille), même augmentation de tissu connectif sans nouveaux éléments et sans tubercules, nous trouverions encore, dans cette *ganglionite chronique*, un argument qui justifierait le rôle pathologique spécial que nous pensons qu'il faille désormais réserver à cette altération tout à fait particulière du ganglion.

Les faits d'ulcération consécutive à ces métamorphoses indurées, que nous aurons à indiquer plus tard, et la grande ressemblance qu'ici encore il nous paraît possible de poursuivre, avec des phases analogues dans le processus morbide de quelques pneumonies chroniques, nous autoriseraient peut-être aussi à adopter, pour cette affection particulière du parenchyme ganglionnaire, la division nosographique à laquelle s'est rallié M. Charcot, pour l'altération du parenchyme pulmonaire.

[1] Nous reconnaissons facilement que, bien que la lésion primitive paraisse, dans cette manifestation, avoir pour point de départ d'abord le ganglion lui-même, puis secondairement les bronches, ou la trachée, ou l'un des vaisseaux les plus proches il serait contraire à une saine interprétation médicale de retourner dans ces termes la proposition suivante, acceptée par tous les auteurs :

« Les inflammations des bronches retentissent d'une manière plus ou moins manifeste sur les ganglions lymphatiques, puis bronchiques et trachéaux. (Hayem, *Thès. agrég. médec.*, Paris. 1869.) »

Il y a bien probablement aussi état inflammatoire dans le processus pathologique qui, cette fois, du ganglion passe à la bronche, comme dans celui qui, tout à l'heure, passait de la bronche au ganglion; mais, dans le premier cas, c'est une action *uniquement de voisinage*, un fait d'adhérence tout à fait accidentel, sans trajet spécial, prévu à l'avance, tandis que, dans le deuxième cas, c'est par une action réellement de fonction, une relation connue, et, en suivant forcément, par l'intermédiaire des lymphatiques, une route que l'anatomie a révélée d'une façon irrécusable.

Digitized by Google

Nous pourrions donc distinguer deux formes ou plutôt deux degrés différents, sous la dénomination de :

Ganglionite chronique non ulcéreuse;

Ganglionite chronique ulcéreuse[1].

De plus, comme nous voyons aujourd'hui appeler anthracosis pulmonaire[2], l'affection dans laquelle le poumon offre cette altération noirâtre toute particulière, qu'il soit tuberculeux ou non, que ce soit dans son parenchyme sain ou sur le pourtour des cavernes pathologiques, ou au milieu des zones indurées qui caractérisent la pneumonie chronique, que l'on rencontre la prédominance de la matière noire[3], il nous semble que l'on peut assigner également le nom d'*anthracosis ganglionnaire* à la transformation noire plus ou moins complète des glandes lymphatiques, tuberculeuses ou non, dont nous nous occupons.

On réservera donc le nom de *mélanose*, à cette altération spécifique qui, dans ses manifestations pathologiques, tend à frapper à la fois les organes les plus divers, et qui, tout en présentant à peu près les mêmes caractères extérieurs, a cependant une autre origine, une autre composition et entraîne avec elle une gravité bien différente aussi. Mais, comme l'on discute encore sur la provenance exacte et le mode de formation de la ma-

[1] Pour M. Charcot : Pneumonie chronique (*Thès. agrégat.* Paris, 1860), la maladie qu'il appelle *pneumonie chronique ulcéreuse* ne répondrait point à la phthisie ulcéreuse de Bayle, qui, bien évidemment, n'était autre chose qu'une forme de la gangrène du poumon.

[2] « Dans le parenchyme même du poumon, soit autour de dépôts mélaniques partiels, soit sur certains points de poumons entièrement mélaniques, se produisent des *indurations de tissu* aboutissant elles-mêmes au *ramollissement*. »

Virchow a particulièrement insisté sur cette circonstance. (Voy. *Edinb. Med. and Chir. Journal*, septembre 1858.) (Dechambre. — Article Anthracosis (*Dictionn. encyclopéd.*, 1866.)

[3] Dans la pneumonie chronique, si fréquente, on le sait, chez le vieillard (et dans nos observations elle est souvent notée), nous voyons en effet que les auteurs indiquent « que la coloration noire est quelquefois très-prononcée dans ces indurations (noir d'ébène). »

M. Andral a refusé de voir dans cette coloration noire la présence d'une production particulière étrangère (mélanose), dont on a fait même une espèce de phthisie (Bayle).

« Cette *matière noire pulmonaire* (Laënnec) se rencontre aussi bien dans le parenchyme pulmonaire sain que dans les indurations où seulement elle s'amasse en plus grande quantité.

« C'est, du reste, surtout chez les vieillards que la pneumonie chronique s'accompagne le plus souvent de coloration noire, comme si la disposition à la formation des tubercules, dit M. Andral, très-prononcée dans la jeunesse, était remplacée plus tard par la disposition à la sécrétion de la matière mélanique (simple matière colorante). » (*Clinique médicale*, 3e édit., tome IV, p. 226.)

Digitized by Google

tière noire, imprégnant à des degrés différents certaines parties des organes respiratoires, et comme l'on invoque souvent l'étiologie professionnelle (mineurs, houillers, aiguiseurs) qui, dans certains pays (Angleterre, Belgique), explique d'une façon mécanique si rationnelle les désordres indiqués plus haut, je crois qu'il serait utile d'ajouter au mot d'*anthracosis*, celui de *professionnelle*, lorsqu'on a toutes raisons de croire à une influence analogue, et de réserver le nom de *naturelle*, à celle qui paraît produite par l'individu même et par les seuls efforts de son économie.

Dans nos observations il ne peut être question que de cette dernière forme. C'est bien l'anthracosis ganglionnaire naturelle, non professionnelle, caractérisée par le dépôt dans la trame de certains tissus de charbon animal, de pigment, dont l'individu a en lui la source plus ou moins abondante, dépôt plus ou moins abondant à son tour, et qui peut être, ou le résultat d'un trouble pathologique, ou la conséquence des transformations dues à la vieillesse seule; car il s'agit, dans nos faits, exclusivement de femmes d'un âge très-avancé, éloignées de toute profession depuis nombre d'années, vivant dans un milieu aéré, dans des conditions hygiéniques, de ce côté, assez bonnes, et en tous cas, non exposées d'une façon continue aux émanations charbonneuses.

Toutefois si, pour nos cas, nous avons cru devoir donner la place principale, dans l'étiologie probable des altérations qui vont suivre, à une dégénération spéciale des ganglions (*sclérose anthracosique*), nous ne voulons point dire que d'autres affections ne puissent venir, même à cet âge avancé, influencer pathologiquement les glandes lymphatiques, péribronchiques et péritrachéales, et y faire retentir des manifestations caractéristiques.

Des faits de tuberculisation réelle, soit ancienne, mais avec retours irritatifs et actifs, soit récente et avec leurs conséquences immédiates, presque analogues à celles de l'âge adulte et de l'enfance, sont là pour nous rappeler que, dans la pathologie humaine, il faut compter avec les exceptions et que les lois absolues créées pour satisfaire notre besoin de classification ne sont point encore du domaine de la médecine.

Digitized by Google

Dans quelques-unes de nos observations on verra donc notées des dégénérations ganglionnaires, accompagnant des tubercules récents, très-manifestes dans les poumons, ou des reliquats de tubercules anciens disséminés dans les organes respiratoires.

Quelques cas montreront qu'il y a eu pour nous un certain doute dans la désignation *tuberculeuse*. En présence de faits anatomiques discutables, ce doute s'expliquera, de plus, par la grande difficulté des renseignements notés pendant la vie, alors qu'on n'a pu autrefois suivre les malades, et quand les renseignements proviennent de personnes qui ont de soixante-cinq à quatre-vingt-cinq ans, et que d'ordinaire certains faits passés ne sont plus présents à leur mémoire. Mais après avoir examiné ces cas, on fera pour eux, sans doute, comme nous l'avons fait, des réserves en faveur de la possibilité d'une ancienne tuberculisation. On y reconnaîtra aussi des dégénérations ganglionnaires particulières indiquant que ces organes ont eu eux-mêmes à subir très-probablement, autrefois, le travail de la tuberculisation.

Enfin, un autre cas, où les conséquences ont été instantanément mortelles (femme P..., 62 ans), montrera qu'il existait avec un travail ancien, ulcératif, d'une masse ganglionnaire scléro-antracosique, placée dans le médiastin, une manifestation tuberculeuse récente, ayant retenti jusque dans les ganglions dégénérés eux-mêmes et qui a peut-être été, par son activité morbide spéciale, la cause déterminante du processus ulcératif.

Dans ce cas, en effet, on voit que quelques-uns des ganglions péribronchiques, dont le volume est augmenté, ont de plus subi un changement dans la forme, la densité et l'aspect extérieur.

Les uns sont allongés, ovalaires; les autres, irréguliers dans leur contour et triangulaires; ils sont plus mous, et en même temps plus volumineux; ils ne s'écrasent pas sous le doigt, mais ont une consistance spéciale, un peu empâtée.

Leur coloration est grisâtre, avec quelques taches brunes et noirâtres; quelques lignes blanchâtres les divisent, comme en plusieurs petits lobes; ces lignes épaisses semblent être du tissu connectif hypertrophié.

Digitized by Google

Mais ce qui frappe principalement sur leur surface, ce sont de petites masses arrondies, à peu près, un peu moins grosses qu'un grain de mil, un peu saillantes ; non agglomérées, distinctes, de couleur blanchâtre, tranchant sur le fond grisâtre, d'un gris roux, de la masse glandulaire, et près d'eux, quelques vaisseaux faisant une fine arborisation avoisinante.

La planche, en chromo-lithographie, les a reproduits trop foncés, sombres et colorés en brun ardoise[1] (*a*, *b*).

On n'y distingue plus ces teintes de la surface, qui étaient plus variées et plus douces, ni la fine arborisation, telle que nous la retrouvons sur le dessin, que, d'après nature, avait bien voulu en faire de suite notre ami M. Oyon.

Là, les lignes blanchâtres de la surface sont plus accusées ; elles partageaient, comme en quatre petites lobules, l'un des ganglions (celui de droite), et dans ces espaces polygonaux, on distinguait ces petites masses blanc grisâtre, assez bien arrondies, qui paraissent, à la simple vue et bien qu'il s'agisse d'un vieillard, être des dépôts tuberculeux[2].

Examinés à l'état frais, le microscope montrait, en effet, à la face interne de la paroi qui enveloppe le ganglion, des tumeurs isolées, assez bien limitées, où l'on voyait de nombreux éléments tuberculeux, arrondis, agglomérés, et tout à fait mélangés de très-fines granulations graisseuses ; par places une pigmentation disséminée, de grosses cellules graisseuses, et des vaisseaux, entourés de masses noirâtres, composées de granulations fines, puis d'éléments tuberculeux.

A un plus faible grossissement, quelques vaisseaux paraissaient entourés de masses jaunâtres, composées d'amas de petites cellules et de granulations graisseuses de différentes tailles, les plus variées. On n'y voyait, du reste, nul élément nouveau figuré.

Le travail pathologique avait eu pour manifestation une hypergénèse plus active, se présentant par petites masses isolées,

[1] La planche a paru dans le numéro précédent des *Archives de physiologie* (tome II, planche X ; juillet et août 1869).

[2] « La tuberculisation des glandes lymphatiques, chez l'adulte, n'est pas toujours, comme le croyait Louis, une simple complication de la phthisie pulmonaire.

« Mais la phthisie ganglionnaire, regardée à tort comme spéciale à l'enfance, existe aussi chez l'adulte. (Sotinel, *Thès. doct.* Strasbourg, 1861, n° 556.)

Digitized by Google

d'éléments, qui, infiltrés de granulations protéiques et graisseuses, avaient donné aux ganglions cette texture extérieure, cette coloration, cette hypertrophie, et ces modifications de forme et de consistance anormales.

C'étaient, bien en effet, des tubercules développés dans les ganglions[1], et cette description histologique, quoique prise chez le vieillard, ressemble beaucoup, et presque trait pour trait, à ce qu'ont écrit sur le tubercule ganglionnaire de l'enfance et de l'âge adulte, M. Villemin et MM. Hérard et Cornil[2].

Quoiqu'il ne nous ait pas été donné non plus qu'à d'autres observateurs, à notre connaissance, au moins, de faire chez le vieillard, un grand nombre d'observations de tubercules ganglionnaires, à cette période, nous pensons que l'on peut regarder ce fait comme indiquant ce qui doit se rencontrer d'habitude et nous avons en tous cas pensé que, en transcrivant textuellement cette description d'après nos notes de laboratoire, nous nous rapprochions plus des données de notre travail, qui est surtout basé sur des observations personnelles.

Toutefois, ce n'est pas seulement à cette période de la tuberculisation que les ganglions dégénérés se présentent à l'observateur. Ils revêtent le plus souvent bien d'autres apparences[3], et alors ils perdent de leur cachet franchement tuberculeux.

Ils prennent une coloration jaunâtre et, à la fois, sont durs,

[1] « Des granulations tuberculeuses siégent dans l'enveloppe fibreuse des ganglions lymphatiques, ainsi que l'a montré M. Villemin. Cela est incontestable, et les tubercules présentent dans ce tissu fibreux les mêmes caractères que partout ailleurs. (Hérard et Cornil, 1867.)

[2] « A quelque opinion qu'on se range concernant la texture histologique des ganglions, on admet généralement que le mode d'évolution du tubercule est, pour ces organes, presque le même que dans les autres points de l'économie :

Virchow, cité par M. Sotinel, dit de plus que, dans le ganglion, c'est la cellule plasmatique qui subit l'altération, opinion partagée alors (1861) par M. Morel (Strasbourg).

Toutefois, nous dirons avec M. Cornil qu'il faut tenir un grand compte du *lieu* où les manifestations se développent, et de la nature des éléments histologiques qui composent les terrains particuliers.

Il faut donc souvent y ajouter des *caractères propres*.

[3] « Une fois produite, que devient la tuberculose des ganglions bronchiques chez l'enfant ?

« Dans quelques cas, la lésion cesse de faire des progrès et elle peut guérir.

« Nous en avons la preuve dans le grand nombre d'observations faites sur des cadavres, offrant la *pétrification* des ganglions tuberculeux, et, en effet, l'*état crétacé* est un des modes de la guérison naturelle des tubercules. » (Bouchut, *Gazette des hôpitaux*, 1863.)

Digitized by Google

très-rarement caséeux; ils s'infiltrent de sels calcaires, qui leur donnent parfois une apparence pierreuse ; mais, le plus souvent ils se calcifient, soit complétement, soit par places, donnant au doigt des sensations de semi-dureté qui, pour cela au moins, et sans examen de structure, les feraient comparer à du cartilage; ou de vraie rugosité, qui a pu les faire comparer à des graviers, à de petites ossifications.

Ils ont alors une enveloppe qui souvent est des plus irrécusables et qui a même des parois épaisses; et si, dans la plupart des cas, cette espèce de coque, d'aspect fibreux, adhère, au moins dans une grande partie et très-intimement, à la matière crétacée ou pierreuse qu'ils renferment, il est aussi des cas où on peut pour ainsi dire énucléer cette gangue qui, par une transformation que nous n'expliquons pas encore, a pris, dans ces cas, ces caractères prononcés de dureté particulière. Il en sort comme un petit calcul, irrégulier dans sa forme, à surface rugueuse, à aspérités rameuses, que l'on peut rompre et plus rarement écraser sous le doigt, mais qui, sous l'influence de l'acide chlorhydrique, laisse dégager des bulles à aspect mousseux et se désagrége presque complétement.

Dans quelques cas (et entre autres, n° 13, Saint-Jean, femme de 70 ans, 15 juin 1868), nous avons vu les ganglions péri et antétrachéaux offrir dans leur intérieur dégénéré plusieurs petites productions solides, de différentes grandeurs, les unes comme une lentille, d'autres comme des têtes d'épingle. Ils offraient un aspect mamelonné et leur surface était tachetée de matière mélanique; ces masses avaient chacune pour ainsi dire une petite coque blanc grisâtre, spéciale, dont on les détachait sans rien ulcérer, et, à leur place, restait une sorte de petit nid bien formé. L'ensemble de ces points altérés donnait un aspect spécial à la coupe du ganglion, qui était ainsi divisé par plusieurs cloisons de même nature que l'enveloppe elle-même (tissu connectif hypertrophié), en différentes loges, les unes à contenu solide, calculeux, très-résistant ; les autres à contenu friable, noirâtre, se laissant facilement écraser. Quelques-unes de ces loges s'étaient réunies, car, ayant extrait plusieurs petits grains pierreux d'une seule loge, nous vîmes qu'ils étaient séparés par des cloisons incomplètes qui passaient comme des tractus, comme des brides, au travers de la loge commune. Une de ces

Digitized by Google

cloisons secondaires, incomplètes, était formée par les débris d'un vaisseau (veine) dont, après examen micrographique, il nous fut facile de voir que les parois étaient très-épaissies (sclérose pariétale). On distinguait encore les tuniques, avec les cellules allongées, le canal central; autour existait du *tissu connectif hypertrophié*, qui était de distance en distance tacheté de pigmentation noirâtre, disposée en forme de cellules allongées, quelques-unes ramifiées. Près des fibrilles et entre elles, se voyaient quelques petites cellules ou globulins enserrés, la plupart pigmentées. »

Sont-ce là des ganglions tuberculeux? Il ne nous paraîtrait pas, quant à nous, possible de l'affirmer.

L'ont-ils été, et avons-nous sous les yeux quelques-unes des dernières phases par lesquelles a passé l'évolution tuberculo-ganglionnaire? Cela est plus vraisemblable.

Au moins, en les supposant tels et sans rien abandonner de nos réserves, nous trouvons-nous d'accord avec les auteurs qui, anciens ou modernes, ont parlé des dégénérations ganglionnaires.

Ainsi nous lisons :

« Les tubercules des ganglions bronchiques se terminent de diverses manières : je crois qu'il peut y avoir, dans quelques cas très-rares, résorption de la matière tuberculeuse; mais le plus souvent cette résorption n'est qu'incomplète et s'opère surtout sur les parties les plus ténues du ganglion tuberculeux.

« Il se fait dans son intérieur un dépôt de matières crétacée ou ostéo-terreuses; et le kyste qui l'isole des parties voisines, après être revenu sur lui-même, passe à l'état osseux ou à l'état cartilagineux. Tel est l'état dans lequel j'ai fréquemment trouvé des ganglions sur les cadavres de vieilles femmes mortes à la Salpêtrière, et toujours je les ai trouvés éloignés de la trachée et cachés, pour ainsi dire, dans la racine des poumons. » (Leblond, G., déjà cité.)

Pour M. Andral (*Précis d'anat. pathol.* Paris, 1829), l'état *crétacé* du ganglion est un mode de terminaison du tubercule[1]. On le rencontrerait fréquemment.

[1] Suivant M. Lebert, le *tubercule crétacé* se présente au microscope sous la forme d'un résidu ou poussière minérale composée de granules très-fins de 0m,001 à 0m,0015 de diamètre, mélangés de granulations pigmentaires et de cristaux de cholestérine.

Digitized by Google

Dans sa *Clinique médicale*, il décrit ainsi cette forme particulière :

« Plus d'une fois nous avons trouvé les tubercules glandulaires formés par de la substance crétacée et même pierreuse, constituée par une sorte d'isolement des molécules les unes par rapport aux autres.

« On eût dit que les liens qui les unissaient auparavant avaient disparu comme par absorption. »

Et plus loin :

« Autour d'eux, nous avons vu quelquefois un kyste cellulo-fibreux et une fois véritablement osseux.

« La glande elle-même, composée d'un tissu noir et dur, présentait des espèces de rides à l'extérieur ; elle semblait flétrie, ratatinée, comme si jadis elle eût eu un plus grand volume. »

L'ancienne description des ganglions tuberculeux est donc, comme on peut du reste s'en convaincre par les quelques extraits précédents, identique à la nôtre, et c'est bien de ces seules altérations que parlent les auteurs, quand ils indiquent la texture et la forme des glandes lymphatiques altérées dans la *phthisie bronchique*.

La seule différence est, qu'ils y joignent souvent l'état hypertrophique, induré, scléreux, avec ou sans pigmentation, et qu'ils confondent sous la dénomination générale de dégénérescence *tuberculeuse* des états si variés et dont quelques-uns nous paraissent devoir être anatomiquement séparés.

Dans nos observations, ces dégénérations douteuses, dites tuberculeuses, et en tous cas manifestations anciennes, sont notées dans six cas sur treize. Dans deux cas, les ganglions eux-mêmes étaient franchement tuberculeux et avec une poussée récente.

Dans deux cas, la poussée tuberculeuse récente était manifeste dans les poumons seulement. L'altération des ganglions paraissait ancienne.

Dans deux cas, les manifestations tuberculeuses étaient douteuses, mais probables, et pour le poumon, et pour les ganglions.

Nous insisterons peu, pour les déductions de ce genre, sur les cas où nous trouvons notée une dégénérescence des ganglions lymphatiques du médiastin, dans un cas de syphilis ancienne,

Digitized by Google

ainsi que dans un cas de cancer, parce que l'examen micrographique des ganglions n'a point été fait à l'état frais, avec assez de détails, pour pouvoir affirmer qu'il y eût actuellement ou qu'il y eût eu autrefois des imprégnations spéciales qui pussent permettre de dire qu'il y avait dans ces cas une altération toute particulière[1].

Pour l'examen à l'œil nu, il offrait, au moment où nous

[1] Nous ne méconnaissons point qu'il puisse y avoir une modification essentiellement cancéreuse, particulière, et qu'on retrouve alors dans les glandes lymphatiques, secondairement atteintes, des cellules cancéreuses, analogues comme forme à celles rencontrées dans les masses cancéreuses des autres parties du même sujet.

Pendant que nous imprimions ces lignes (juillet 1869), il nous a été donné d'observer dans le service de M. Marrotte, à la Pitié, un cas qui vient tout à fait confirmer ce que nous disions plus haut, et combler un des *desiderata* que nous indiquions. Il s'agissait d'une femme de 61 ans (madame Jeanne, entrée le 23 juillet 1869, et qui mourut le 24 du même mois, d'une cachexie cancéreuse généralisée.

Nous trouvâmes, en effet, des tumeurs de volumes différents et de consistance un peu variée, mais de même structure, dans le col et le corps de l'utérus, le péritoine, le foie et les reins.

On en trouvait le long des vaisseaux de la cavité abdominale; de plus, dans les os de la colonne vertébrale.

Enfin, il y avait un cancer secondaire du poumon et généralisé également (ganglions péritrachéaux et péribronchiques, dégénérés en masses carcinomateuses, analogues aux cancers abdominaux).

Perforation et compression de quelques bronches de 2e, 3e et 4e ordre : masses saillantes à l'intérieur ou simples taches bleuâtres sous la muqueuse.

Au-dessous de la division de la trachée, masse énorme de la grosseur d'un œuf de poule, un peu ovoïde, mais aplatie, composée de plusieurs ganglions très-agglomérés et comme entourés d'une gangue adhésive, assez résistante, qui les unit.

La masse est un peu mollasse et incisée; elle laisse voir les sections de plusieurs ganglions qui ont subi des transformations *assez différentes*, soit de teintes grisâtre, bleuâtre, bleu noir, mélangées, soit de consistance, quelques points semi-résistants, d'autres fermes, squirheux, quelques-uns offrant une mollesse notable, non caséeuse ; parfois tissu devenu semi-résistant, élastique.

Cette masse ne paraît être que la continuation d'une chaîne de ganglions volumineux, dégénérés aussi, et qui longeait de chaque côté la trachée; placés surtout sur les parois latérales, quelques-uns s'avancent en avant, mais alors plus petits.

Pendant la vie on sentait dans le cou quelques ganglions un peu douloureux à la pression; de même à l'autopsie, le long des bronches, des deux côtés, on sent la chaîne ganglionnaire. Toutefois, s'il y a des intervalles libres, il y a d'autres places où les ganglions ont pris un développement considérable.

Ainsi, à la première division des bronches, une de ces divisions à gauche, est entourée tout à fait dans une masse solide, blanchâtre, qui retrécit son calibre de la moitié, proéminant de plus dans son intérieur, en ayant soulevé et détruit la muqueuse ; elle reste enveloppée dans sa capsule primitive, altérée elle aussi; mais vu par l'intérieur de la bronche *rétrécie*, il n'y a pas trace actuelle de perforation.

Ici encore, dans la masse, on retrouve des parties offrant des teintes et des consistances variées; dans un point, une petite masse crétacée, dure, de la grosseur d'un pois, pouvait s'isoler, enkystée qu'elle est, dans une petite coque scléreuse, résistante, qui l'englobe complétement.

Un peu plus loin, dans une division de 3e ordre, à un niveau *de bifurcation*, nous trouvons encore une masse de *nature cancéreuse*, ayant envahi la bronche,

Digitized by Google

avons examiné ces ganglions, le même aspect que nous donnent les *adénites chroniques*.

La dégénerescence anthracosique avait même envahi d'une façon notable, dans un cas (syphilis), les ganglions hypertrophiés et durs.

Ajoutons encore que cette dégénérescence anthracosique se voyait de plus sur trois cas non tuberculeux ; qu'il y avait deux autres cas où il y avait hypertrophie et induration, sans *anthra-*

en presque totalité, faisant paroi absolue avec elle, boursouflant à l'intérieur, de cette sorte que le calibre en est réduit de la dimension de 0m,006, à celle de 0m,002 à 0m,003 à peine (et encore ces mesures prises, les parties étant *étalées*).

Mais de plus, la tumeur cancéreuse, en ce point, est contiguë aussi à un vaisseau dont le calibre est très-diminué, et quoiqu'il n'y ait pas perforation des conduits sanguins, on voit par transparence que la paroi en est très-diminuée par un relief bombé et teinté de gris blanchâtre, qui est constitué par un petit lobule de ganglion dégénéré en masse cancéreuse.

Il en est de même pour la *bronche mère* du côté *droit*. De même aussi, pour plusieurs des divisions bronchiques.

Mêmes ganglions agissant de même, à des places différentes et produisant, avec l'altération des parois, la diminution des conduits.

Or, des deux côtés, dans les points surtout, où les vaisseaux nous ont paru le plus près des ganglions altérés et des tumeurs cancéreuses, il y avait un état *œdémateux* notable du poumon, sur lequel le doigt pressant laissait empreinte, en faisant filer un peu de sérosité diffuse et sans crépitation fine, sans rien qui rappelât l'emphysème sec.

De plus, la plupart des bronches et bronchioles était rempli d'une sorte de gelée rougeâtre, filant comme la glace et qui remplissait les bronches.

Elle se laissait retirer facilement, sous forme de longs filaments un peu gluants, assez résistants et dont le dessin rappelait l'empreinte des petites bronches (*vermiformes à divisions dichotomiques*).

De plus, la muqueuse des bronches avait, en dehors des zones très-altérées subi une vascularisation des plus nettes dans quelques points; dans d'autres, un épaississement notable; elle était plus résistante dans quelques points où l'état chronique d'altération semblait exister.

Enfin, dans plusieurs points de petites divisions (3e et 4e ordre), on distinguait, sous la couche muqueuse non détruite, entièrement du moins, des taches *bleuâtres* au niveau desquelles il y avait au-dessous un corps petit, assez dur, et qui était un ganglion de volume peu considérable et assez résistant. Il était assez adhérent.

Parfois, près de la tache, sur la tache même, on voyait de petits points blanchâtres, saillants, comme ceux aperçus à la coupe des ganglions devenus indurés et mélaniques (à teinte gris de fer).

Enfin, ajoutons que les masses dégénérées qui, disséminées ainsi en grand nombre dans les poumons, comprimaient les bronchioles et les petits vaisseaux, offraient les mêmes aspects et les mêmes caractères histologiques que les autres masses dégénérées rencontrées dans les différentes parties du corps ci-dessus énumérées.

Digitized by Google

cosis complet, et où l'idée du tubercule est éloignée; ce qui, joint à deux cas douteux comme tubercules anciens possibles, fait, sur treize cas, près de neuf observations où l'on ne peut invoquer une conséquence de l'action spéciale que doit manifester la tuberculose.

Ce serait donc aller contre les faits, au moins chez le vieillard, que de dire que les glandes bronchiques sont plus fréquemment le siége des tubercules que le poumon lui-même : proposition très-vraie, pourtant, chez l'enfant, d'après M. Papavoine, et MM. Barthez et Rilliet; car ces auteurs ont même cru pouvoir modifier, sauf de rares exceptions, la loi de M. Louis, en disant que « chez l'enfant, il n'existe pas de tubercules dans un organe sans qu'il s'en trouve en même temps dans les ganglions bronchiques. »

Pratiquement, cela nous ramène à dire que la maladie ainsi dénommée *phthisie bronchique*, pour l'enfant et l'adulte, n'a pas, de ce côté, au moins, chez le vieillard, la même valeur pathologique que celle qu'elle possède dès qu'il s'agit du premier âge et de l'âge moyen de la vie.

Telles sont, en définitive, les phases par lesquelles a pu passer le *ganglion malade*, considéré en lui-même et isolé un instant par la pensée.

Il nous reste à montrer quel rôle nouveau lui est réservé dans le processus pathologique.

Pour cela il suffit de rappeler que le contact de ces petites glandes déjà très-grand, avec les plus fines comme les plus grosses ramifications bronchiques, ou la trachée même; avec les vaisseaux et les nerfs de la cage thoracique, l'est davantage encore par le fait du travail morbide, quel qu'il soit, qui a amené la dégénération ganglionnaire, et l'on rencontre notée en effet dans toutes nos observations une *adhérence* presque complète, de tout ou partie de la glande avec les organes que nous venons d'énumérer.

C'est, on le comprend, le plus souvent avec les bronches et les vaisseaux que le contact est le plus prononcé; et les bronches l'emportent encore comme fréquence d'altérations. Après elles viendraient les petits vaisseaux de l'intérieur du poumon; et souvent nous trouvons notée une altération de contact des deux

Digitized by Google

côtés, à la fois, car le ganglion dégénéré leur est intermédiaire.

En troisième ligne nous placerons les vaisseaux plus volumineux, l'artère pulmonaire, la veine cave supérieure, l'aorte (voy. Observ.).

Enfin, l'œsophage (comme le montre la planche dans le numéro précédent). Ajoutons que ces derniers faits sont d'une grande rareté déjà, chez l'enfant et chez l'adulte.

En dehors des cas observés par M. Vulpian et par nous, et que nous relaterons, nous n'en connaissons pas de bien authentiques et publiés qui aient été observés chez le vieillard.

Cette rareté de la communication des gros vaisseaux et de l'œsophage peut, après les conditions primordiales de rapports, s'expliquer également par la souplesse des parois vasculaires et œsophagienne, qui n'offrent pas un point de résistance assez fixe pour permettre que des adhérences s'établissent entre elles et les enveloppes kystiques. Mais qu'un travail quelconque vienne, soit dans les mêmes régions, soit dans des situations de rapports différents, à placer les conduits vasculaires dans des conditions physiques analogues à celles où se trouvent habituellement les bronches par rapport aux ganglions, l'adhérence cessera d'éprouver de la difficulté à se former, et la perforation pourra succéder au travail ulcératif[1].

C'est en effet, chez le vieillard du moins, plutôt un travail d'ulcération qui se produira qu'un travail de compression.

Et cela se comprend : ce n'est pas le volume exagéré du ganglion qui nous a frappé dans les altérations que nous décrivions d'après nos notes, c'est la modification intime et l'intensité de cette dégénérescence à cachet spécial qu'un certain état pathologique lui impose, modification, qui semblait souvent être encore plutôt en raison inverse de son volume : les plus petits ganglions étaient souvent les plus indurés, les plus noirs, oserions-nous dire les plus ulcérants et les plus perforants.

Lorsque la masse paraissait volumineuse, cela dépendait souvent de la réunion de plusieurs d'entre eux, et, comme on peut

[1] Ainsi dans deux exemples rapportés par MM. Leblond et Berton, la perforation de l'œsophage coexistait avec celle de la bronche droite et s'était effectuée dans un point voisin de la bifurcation des bronches, et par conséquent dans la portion du trajet où l'œsophage est en contact avec la colonne vertébrale. (Rilliet et Barthez, déjà cités.)

Digitized by Google

le voir, c'était surtout au-dessus de la trachée, entre les deux premières divisions, que se trouvaient toujours les plus *volumineux* amas.

Donc la vérification nécroscopique se joint ici au raisonnement pour nous indiquer que ce n'étaient point là les meilleures conditions pour amener de la compression réelle ou au moins de l'oblitération extérieure.

Il ne faudrait pourtant pas dire que la compression ne doit pas, chez le vieillard, figurer encore dans le cadre des conséquences qu'entraînent les dégénérations adénopathiques.

Parmi nombre d'autres, le fait suivant montre que, dans les tumeurs formées par plusieurs ganglions dégénérés, certains conduits qui sont en rapport avec eux ou qui peuvent contracter des rapports anormaux sont aussi susceptibles d'être compris dans la masse indurée :

Il s'agit d'une femme de 70 ans, dont nous avons pris l'observation, avec M. Vulpian, dans le service duquel elle était en 1868. (Isabeau H., femme de ménage, morte le 11 juin 1868.)

Son histoire résumée est la suivante :

Bronchite ancienne généralisée. Dyspnée. Oppression. Phénomènes thoraciques multiples. Hémoptysies répétées.

Mort par suite d'affection pulmonaire. Autopsie. Rétrécissement sous-aortique très-considérable (cœur gauche), suite d'ancienne endocardite. Tubercules, peut-être de date assez récente. Œdème. Emphysème. Hypertrophie et dégénérescence des ganglions thoraciques (extra et péribronchique). Adénite ulcératrice. Perforation de la bronche droite (dans la 1re division).

De plus, pour le point spécial qui nous occupe en ce moment, nous isons :

« Les ganglions sous-trachéaux formaient une masse dégénérée, de la grosseur d'une noix ; ils étaient agglomérés et s'avançaient dans la région médiastine antérieure. Leur induration et leur coloration mélaniques n'étaient pas des plus prononcées. C'était, pour cette dernière, la teinte plutôt gris de fer, l'aspect marbré.

« Incisés, on voit qu'ils enserrent, dans leur intérieur, des vaisseaux dont le calibre est très-diminué, tant ils sont comprimés. Toutefois ce calibre n'est pas détruit, puisqu'on peut encore y faire passer un stylet très-fin.

« Ces vaisseaux font partie du système vasculaire du médiastin antérieur, et ils sont destinés aux parois trachéales et bronchiques.

« Les parois de ces vaisseaux nous ont paru, et probablement par ce fait, plus épaissies également. »

Dans ce cas particulier, et quant à ce qui concerne uniquement ce que nous avons constaté, il ne s'agit de compression que pour les seuls vaisseaux ; mais on comprend bien et même,

Digitized by Google

plus encore, qu'il y ait des cas où cette action comprimante s'exerce sur les nerfs, non peut-être sur les volumineuses branches, mais au moins sur les plus fines divisions, et encore pour qu'elle impressionne pathologiquement ces organes particuliers n'est-il pas besoin d'une action très-énergique.

On sait que l'un des effets de cette action est le plus souvent d'étaler les fibrilles, après les avoir séparées, et de les comprimer ainsi en les distendant comme des cordes de violon, par exemple, que l'on tend de plus en plus, en faisant glisser le chevalet. La dégénérescence des fibres nerveuses en est alors la dernière conséquence, lorsque l'état revêt le cachet de la chronicité.

Nous avons dit que nous avions observé peu d'effets très-manifestes, au seul point de vue de la compression des gros tuyaux aérifères par des ganglions médiastinaux, soit péritrachéaux, soit péribronchiques :

Mais si toutefois il en est ainsi pour la trachée et les principales divisions bronchiques, il y a d'autres conditions que crée le volume plus petit des petites ramifications, et par le fait de l'adhérence, il peut y avoir dans des conduits d'un calibre déjà peu considérable telles modifications apportées qui le rendent encore plus étroit. Or nous avons vu des faits analogues. Les désordres dans ces cas peuvent être plus ou moins intenses, mais ce n'est pas uniquement le seul point du canal rétréci qui doit ici être envisagé, c'est aussi la partie terminale, car c'est elle qui subira l'action oblitérante.

Si c'est une *bronchiole*, elle pourra se boucher ; mais après avoir offert dans ce processus, successivement oblitérant, des modifications de calibre qui rendront de plus en plus difficile le passage de l'air.

Donc, à l'exemple des tumeurs qui, développées autour des bronches, les ont aplaties dans un point (*rétrécissement*), les *ganglions*, soit par eux-mêmes, soit par leurs cicatrices bronchiques, peuvent amener des désordres plus prononcés et produire un contact plus intime encore entre les parois des petits canaux aérifères, contact qui peut aller jusqu'à l'oblitération (*bronchiatrésie*). Dans ces cas, une petite dilatation bronchique se trouve le plus ordinairement immédiatement au-dessus du rétrécissement ou de l'oblitération.

Digitized by Google

C'est là une condition de production de l'*emphysème pulmonaire partiel* que l'on n'avait pas notée pour le vieillard, et nous pouvons la relever un assez grand nombre de fois dans nos Observations, pour qu'on doive la rechercher avec plus de soin peut-être que nous ne l'avons fait, et, l'esprit dirigé vers ce côté, en bien indiquer la condition définitive.

Ce que nous avons dit du peu de fréquence de faits où est relatée chez le vieillard la compression des conduits *aérifères de calibre*, s'applique aussi le plus souvent aux conduits *vasculaires*, également de *calibre*. Dans l'action pathologique de ces ganglions sur les vaisseaux, ce n'est donc pas ce fait qui domine. Toutefois, s'il s'agit de vaisseaux plus petits, d'artérioles ou de veinules, nous retrouvons encore l'influence de voisinage que peut exercer le ganglion malade, et, dans ces cas, le vaisseau pathologique devra être examiné, d'abord pour rechercher s'il a souffert dans le point même où s'exerçait la compression, et, de plus, on doit se demander quelles en ont été les conséquences secondaires. Tout d'abord, il y a, suivant la direction du sang, une sorte de petite ampoule spéciale au-dessus ou au-dessous du point où le canal est lésé.

De plus, interprétant dans ce même ordre d'idées les compressions de petits vaisseaux pulmonaires par le fait des ganglions, nous serions encore tenté d'assigner cette cause à *l'œdème pulmonaire partiel*, qu'on trouve noté dans différents endroits du parenchyme, et surtout dans les petits départements qui ressortissent aux conduits vasculaires sur lesquels ont porté les obstacles. Cette variété d'œdème pulmonaire, également interprétée ainsi pour la première fois, nous le croyons, chez le vieillard[1], est souvent citée dans nos Observations[2].

[1] Voy. aussi l'observation publiée dans le cours du mémoire, page 616 (femme M... Jeanne, 61 ans, 23 juillet 1869. Hôpital de la Pitié).

[2] C'est aussi de cette façon qu'il faut expliquer chez l'adulte quelques faits d'œdèmes du poumon liés à des conséquences d'adénopathie bronchique.

Et ce signe pourrait peut-être, s'il était très-prononcé et généralisé, s'ajouter utilement en clinique à ceux qui viennent déjà révéler des conditions anatomiques spéciales.

On a bien admis une interprétation analogue pour le fait de la compression de la veine cave supérieure, par un retentissement de glandes malades pressant sur ce conduit; et l'on a bien vu, dans l'*œdème de la face*, consécutif, un signe qui permet au besoin de se rendre assez bien compte de l'un des endroits où peut se trouver l'obstacle mécanique.

Pourquoi n'en serait-il pas ainsi de l'*œdème pulmonaire* dans quelques cas au moins? — (H. L.)

Digitized by Google

A l'appui de notre dire, nous ne voulons relever qu'une des descriptions extraite de nos notes d'autopsie. Les autres observations sont sur ce point presque tout à fait analogues.

Femme de 83 ans (Marie-Madeleine G.), blanchisseuse, morte le 15 mai 1868 (dans le service de M. Vulpian).

Elle offrait, en résumé :

Phénomènes pulmonaires anciens.

Mort par affection cérébrale, causée par altération vasculaire.

Pas de tubercules.

Hypertrophie des ganglions péritrachéaux dégénérés, avec taches noirâtres sous-muqueuses.

Adhérence ulcérative. (Perforation des cerceaux cartilagineux.)

Hypertrophie des ganglions péribronchiques dégénérés.

Adénite ulcérative. (Perforations bronchiques, 1re et 2e division.)

Destructions dans quelques points des arceaux cartilagineux.

On distingue, de plus, un *œdème* et un *emphysème* pulmonaires des plus caractérisés. Les deux lésions existent en des points différents et sont plus accusés dans certaines zones; ils sont, de plus, prédominants du côté où les ganglions bronchiques ont été rencontrés offrant la dégénération la plus accentuée, et, dans les points où ces glandes lymphatiques altérées offraient les rapports les plus directs, soit avec les vaisseaux seuls, soit avec les seules bronchioles, ou quand elles étaient intermédiaires à ces deux ordres de petits conduits.

Telles sont, on le voit, les premières conséquences (lésions de compression) que, dans des conditions données, peuvent amener, chez le vieillard, les ganglions du médiastin (péritrachéaux, péribronchiques), qui ont subi les divers modes de dégénération sur lesquels nous avons cru devoir insister minutieusement.

Mais nous avons fait pressentir que ces conséquences ne devaient point se borner là.

D'autres résultats, et d'une bien autre importance, vont donc nous être fournis par l'examen de nos observations.

Et, en effet, c'est le *processus ulcératif* lui-même, succédant à un travail adhésif plus intime et plus complet encore, que nous devons envisager maintenant.

(*Sera continué.*)

Digitized by Google

VI

ÉTUDES EXPÉRIMENTALES SUR LA RÉGÉNÉRATION

DU TISSU CARTILAGINEUX ET OSSEUX

Par le Dr PEYRAUD.

(Planches XVI et XVII.)

I

Sous les inspirations de mon maître et ami M. le professeur Oré, de Bordeaux, j'avais recueilli, dans le but d'en faire l'objet d'un mémoire, un certain nombre d'observations d'évidement des os ; je m'aperçus bientôt que la connaissance de l'ostéogénie périostique devenait pour moi le point capital de cette étude. J'avoue qu'en présence des ouvrages si importants et si complets de MM. Ollier et Sédillot sur cette question, mon courage avait faibli. Je trouvai cependant dans ces ouvrages une lacune qu'il me parut dès lors important de combler : c'était l'étude physiologique du périoste à l'état de périchondre.

Cette membrane me semblait devoir remplir, vis-à-vis du tissu cartilagineux, des fonctions analogues à celles du périoste pour le tissu osseux : je pensais que, dans la régénération du cartilage, le périchondre devait jouir des mêmes propriétés que le périoste dans la régénération des os. Je fus découragé cependant, lorsque j'appris que MM. Broca, Kœlliker et beaucoup d'autres niaient la régénération des cartilages ; malgré cela, je ne pouvais me résoudre à admettre qu'un tissu vivant, que je croyais pouvoir considérer comme un état transitoire de l'os, ne fût pas susceptible de se régénérer lorsque l'os lui-même se régénère.

Cette anomalie me paraissait d'autant plus incompréhensi-

Digitized by Google

ble, que l'anatomie normale et pathologique me démontraient une prolifération relativement abondante des éléments du cartilage.

Je résolus d'étudier la régénération du tissu cartilagineux et les fonctions du périchondre dans sa régénération, comme on avait étudié déjà la régénération du tissu osseux et l'action du périoste.

Ce fut au mois d'août 1868 que je commençai mes expériences : j'étais à la campagne et dans d'excellentes conditions pour avoir des régénérations si elles étaient possibles. Privé des instruments nécessaires pour en vérifier l'existence sur de simples sections, je me décidai à faire des résections d'une étendue assez considérable, pour pouvoir juger des résultats à l'œil nu. Je pratiquai chez les lapins d'abord plusieurs résections sous-périchondriques de cartilages costaux, et d'autres sans conserver cette membrane : je pus m'assurer que, dans le premier cas, il se formait un tissu résistant, assez solide, pour maintenir la côte dans sa position normale ; tandis que, dans le second, la solution de continuité n'était comblée que par un tissu mou, ressemblant par son aspect et sa consistance à du tissu fibreux. Ces expériences furent répétées sur des chiens ; et au mois de janvier 1869, l'examen microscopique d'une pièce recueillie, trois mois après l'expérience, sur un de ces animaux âgé de 6 mois, me permit de constater l'existence d'un tissu cartilagineux régénéré : j'avais enlevé $0^m,04$ de cartilage et les $0^m,04$ étaient reproduits, ce qui a, du reste, été vérifié dans une des séances de la Société de biologie. L'examen histologique des autres pièces que j'avais conservées, en les faisant sécher, me permit de constater que, là où j'avais laissé le périchondre, la reproduction était complète, qu'elle était nulle au contraire dans les résections où je l'avais enlevé.

M. Legros avait fait, en 1867, des expériences sur la régénération du tissu cartilagineux au moyen de sections de cartilages soit articulaires, soit périchondriques, et avait obtenu des régénérations cicatricielles. Les faits que je présentais avaient un double intérêt scientifique ; ils faisaient voir d'une façon évidente la reproduction du cartilage et l'action du périchondre dans sa régénération.

Dans un de ceux-ci que je rapporte (expérience XXX) et

Digitized by Google

qui est accompagné d'un dessin (pl. II, fig. 2), on pouvait juger de l'action comparative des bouts du cartilage ancien et du périchondre dans ces reproductions.

En rapprochant ces faits de régénération du tissu cartilagineux par le périchondre, des faits de régénération du tissu osseux par le périoste, on aurait pu conclure à *une spécificité relative* de ces deux membranes; mais, avant d'arriver à des conclusions, je crus utile de répéter et de varier mes expériences.

Le résultat de mes recherches sur ce sujet fait l'objet de ce travail. Peu confiant dans mes propres connaissances histologiques, j'ai toujours eu soin de faire vérifier les faits que je rapporte par les micrographes les plus distingués. Je dois dire, en les remerciant, que MM. Vulpian, Cornil, Ranvier, Muron, Legros, Liouville m'ont souvent aidé dans ces examens.

Je diviserai ce travail en deux parties : la première comprendra une étude expérimentale de la régénération du tissu cartilagineux; la seconde l'étude du rôle comparatif du périoste et du périchondre.

Dans la première partie, après avoir examiné les différentes conditions de la régénération des tissus et surtout l'influence de la nutrition sur la prolifération des éléments, les régénérations et l'accroissement de ces tissus, nous étudierons les cicatrices des cartilages à la suite de simples sections portant, soit sur les cartilages articulaires, soit sur ceux du nez, de l'oreille ou des côtes.

Dans une nouvelle série de recherches consistant en résections de $0^m,03$, $0^m,04$, $0^m,05$ de cartilages costaux, pratiquées soit en enlevant, soit en conservant le périchondre, nous examinerons le rôle de cette membrane dans la régénération du tissu cartilagineux.

Dans la seconde partie de notre mémoire, nous démontrerons par des expériences consistant en résections sous-périchondro-périostées, qu'il existe entre le périchondre et le périoste une différence relative, en vertu de laquelle il se forme de l'os au niveau du périoste et du cartilage au niveau du périchondre.

Nous chercherons à expliquer cette différence physiologique par une différence anatomique.

Nous décrirons sous le périchondre une couche chondrogène

Digitized by Google

composée d'éléments cartilagineux qui cèdent au décollement de cette membrane dans les résections sous-périchondriques.

Nous adopterons pleinement l'opinion des anatomistes qui pensent que la couche ostéogène de blastème sous-périostique est composée d'éléments médullaires.

Puis, après avoir démontré que les éléments du système osseux sont tous de même nature, soit qu'ils constituent les cellules de la moelle, celle des chondroplastes ou des ostéoplastes, nous considérerons les éléments régénérateurs naissant de la couche chondrogène comme identiques aux éléments naissant de la couche ostéogène.

Nous étudierons ensuite la propriété ostéogénique de la moelle osseuse dans les transplantations de cette substance, et nous montrerons que la propriété ostéogénique de la moelle est aussi évidente que celle du périoste.

Nous en conclurons que le périoste ne doit sa propriété ostéogénique qu'aux éléments médullaires de sa couche profonde et que la moelle seule possède cette propriété; que cette propriété ostéogène ne réside que dans l'élément du système osseux; qu'elle n'est que l'effet de l'évolution de cet élément, qui en grandissant passe par différentes périodes où il acquiert certaines propriétés, en vertu desquelles il préside à la formation du cartilage ou de la substance osseuse, suivant qu'il est plus ou moins avancé en âge.

La nutrition peut accélérer l'évolution de l'élément, en sorte qu'il serait difficile de distinguer nettement, dans les cas d'une nutrition très-active, comme à l'époque de la formation de la moelle, les différentes phases de l'ossification type.

L'âge et la nutrition des éléments sont deux conditions qui se combinent en général pour produire l'ossification, mais l'âge sera un agent d'autant moins nécessaire que la nutrition, plus active, favorisera l'évolution de la cellule.

En examinant l'influence de la nutrition sur l'élément, nous en arrivons à penser qu'une nutrition modérée favorise la formation et la permanence du tissu cartilagineux, tandis qu'une nutrition plus abondante serait la cause de l'ossification. C'est en nous fondant sur ces données physiologiques que nous chercherons à nous rendre compte de la formation des cartilages permanents.

Digitized by Google

Puis, cherchant ailleurs dans la couche chondrogène et la couche ostéogène donnant naissance à des éléments identiques la cause de la différence qui existe, au point de vue des propriétés régénératrices, entre le périchondre et le périoste, nous invoquerons des résultats d'injections comparatives de l'appareil vésiculaire de ces membranes.

C'est dans cet appareil vésiculaire que nous trouverons la différence anatomique que nous cherchons. Nous reconnaîtrons, du côté du périoste (voy. planche XVII, fig. 8), une vascularisation très-grande, cause d'une nutrition très-active des éléments et de la formation de l'os ; du côté du périchondre une vascularisation comparativement minime, cause d'une nutrition relativement modérée, et nous expliquerons ainsi la formation et de la permanence du cartilage. Revenant donc aux idées de Haller et de Bichat, nous considérerons le périoste comme n'ayant d'autres fonctions que celles qui résultent de sa vascularisation et ne possédant par lui-même aucune propriété ostéogénique.

(*A suivre.*)

Digitized by Google

VII

DEUX CAS D'ATROPHIE MUSCULAIRE PROGRESSIVE

AVEC LÉSIONS DE LA SUBSTANCE GRISE

ET DES FAISCEAUX ANTÉRO-LATÉRAUX DE LA MOELLE ÉPINIÈRE

Par J.-M. CHARCOT et A. JOFFROY

(*Suite*[1].)

Si l'on veut bien se reporter aux détails nécroscopiques que nous avons donnés dans notre observation, à propos de l'examen de la moelle épinière, on remarquera que les lésions étaient à peu près exactement limitées dans ce centre nerveux à deux départements bien distincts.

Dans la substance grise, ces lésions occupaient, d'une manière presque exclusive, les cornes antérieures, où elles s'accusaient surtout par l'atrophie profonde et la disparition même d'un bon nombre des grandes cellules nerveuse.

Dans la substance blanche, les altérations qui étaient celles de la sclérose respectaient d'une façon absolue les faisceaux blancs postérieurs. Par contre, elles avaient envahi, bien qu'à des degrés divers, la presque totalité des faisceaux antéro-latéraux dans toute la hauteur de la moelle ; mais, même au niveau du renflement cervical, où elles présentaient le plus d'extension, elles se montraient beaucoup plus prononcées que partout ailleurs, symétriquement, de chaque côté de la moelle, dans un espace nettement circonscrit, correspondant à la partie la plus postérieure des faisceaux latéraux. En ce point, dans toute l'étendue d'une région qui, sur les coupes transversales,

[1] Voy. le numéro de mai 1869.

Digitized by Google

figure un triangle limité en dedans par la corne grise postérieure correspondante, en dehors, par la pie-mère (Pl. XV fig. 2, *a*, *b*), le processus de prolifération conjonctive a atteint un assez haut degré d'intensité pour produire l'atrophie de la plupart des tubes nerveux; beaucoup, parmi ces tubes, se montrent là dépouillés de leur cylindre de myéline et en sont réduits au cylindre d'axe; d'autres ont disparu complétement sans laisser de traces. Au contraire, sur tous les autres points des faisceaux antéro-latéraux, la lésion scléreuse est beaucoup moins avancée, car elle n'est représentée que par l'épaississement qu'ont subi les principales trabécules conjonctives, et, dans les espaces que celles-ci circonscrivent, on reconnaît aisément que les tubes nerveux ont conservé les caractères normaux.

Un mot d'abord sur cette lésion des faisceaux blancs. On sait que la sclérose fasciculée et bilatérale des cordons latéraux de la moelle épinière se présente quelquefois à titre d'affection primitive, indépendante [1]. En pareil cas, la lésion ne relève pour ainsi dire que d'elle-même, en ce sens qu'elle n'est pas subordonnée à l'existence d'une autre altération développée au préalable sur un point limité du centre nerveux cérébro-spinal. C'est là, en d'autres termes, une espèce morbide distincte et qui mérite, à plusieurs égards, d'être mise en parallèle avec la dégénération grise fasciculée et primitive des cordons postérieurs. Il est certain que la lésion des cordons latéraux observés chez Catherine A... appartient à ce groupe, car on ne rencontrait chez elle, soit dans l'encéphale, soit dans les régions supérieures de la moelle, aucune tumeur, aucun foyer circonscrit ayant pu donner lieu à l'une quelconque des formes diverses de la dégénération spinale secondaire.

A ce propos, il ne sera peut-être pas inutile de rappeler que le sclérose fasciculée primitive des cordons latéraux affecte dans ces cordons un mode de localisation qui, jusqu'à un certain point, lui appartient en propre, et permet, en général, de la distinguer à première vue, sur les coupes, des lésions scléreuses consécutives occupant la même région. Ainsi, par exemple dans

[1] L. Türck, Beobacht. über das Leitungsvermög. des menschl. Rückenmarkes. (Sitz. der Kais. Acad. mai 1855). — J.-M. Charcot, *Sclérose des cordons latéraux de la moelle épinière*, etc. — *Union médicale*, avril, 1865.

Digitized by Google

le cas de Catherine A...— le même caractère se retrouve dans tous les faits du même genre — la partie sclérosée représente, comme on l'a dit, sur les coupes transversales un espace triangulaire qui s'étend en dedans jusqu'à la corne grise postérieure correspondante et en dehors jusqu'à la pie-mère spinale. Or ce n'est pas sous cet aspect que se présente la sclérose descendante consécutive aux lésions de l'encéphale; celle-ci occupe à la vérité, elle aussi, la moitié postérieure des cordons latéraux; mais sur les coupes durcies le cordon antéro-latéral, sain dans tout le reste de son épaisseur, offre alors comme une tache arrondie « qui se colore par le carmin et qui, sur les coupes minces, tranche par sa transparence sur le tissu ambiant et figure comme un trou fait à l'emporte-pièce. Tout autour le tissu médullaire est normal, et l'on trouve toujours une petite bandelette de substance blanche intacte qui sépare la partie altérée de la pie-mère. C'est ce qui fait que, même dans les cas de dégénération très-considérable, l'examen extérieur de la moelle ne permet pas de reconnaître une modification dans la coloration du cordon altéré, ainsi que cela s'observe dans la sclérose vraie (primitive) des cordons latéraux où le tissu malade, étant directement au contact des méninges, est reconnaissable, par transparence, à sa teinte grise spéciale[1]. » Il n'est pas nécessaire d'ajouter que la sclérose descendante consécutive aux lésions encéphaliques n'affecte que dans des cas très-rares les deux côtés de la moelle à la fois. Quant aux lésions scléreuses secondaires développées sous l'influence d'une altération spinale circonscrite, elles sont au contraire, très-habituellement, comme les primitives, bilatérales et symétriques; comme celles-ci elles occupent la moitié postérieure des cordons latéraux et s'étendent en dehors jusqu'à la pie-mère : elles s'en distinguent toutefois anatomiquement par ce caractère, que la ligne fictive qui circonscrit en dedans l'espace qu'elles occupent sur les sections transversales représente une courbe dont la concavité est en dehors, et qui reste toujours séparée de la corne postérieure correspondante de substance grise par un tractus plus ou moins épais de substance médullaire restée saine. La comparaison des figures 5 et 6 du mémoire cité de M. Bouchard, avec la figure

[1] Bouchard, Des dégénérations secondaires, 1866, p. 27.

Digitized by Google

2, *a*, *b*, de la pl. XV, annexée au présent travail, rendra facile l'intelligence de ces détails un peu minutieux et sur lesquels nous ne saurions insister ici plus longuement.

Quels symptômes ont répondu chez notre malade à l'altération des cordons latéraux dont nous venons de retracer les principaux caractères? Une faiblesse paralytique survenue quelques jours après un accouchement régulier, limitée d'abord aux membres inférieurs, puis s'étendant rapidement aux membres supérieurs, a accusé chez Catherine A... le commencement de la maladie. Il est à peu près certain que la paraplégie qui, six semaines environ après le début, était prononcée au point de rendre la marche impossible, ne s'est accompagnée à l'origine d'aucune rigidité musculaire, d'aucune contracture. Mais on a vu qu'un an plus tard, les membres inférieurs, frappés à un haut degré d'impuissance motrice, offraient au niveau des principales jointures une rigidité plus ou moins prononcée, résultant manifestement de la contracture permanente survenue dans les muscles correspondants. Ajoutons que jamais la sensibilité cutanée n'a été troublée d'une manière manifeste sur aucun point du corps pendant toute la durée de la maladie.

C'est avec ce même appareil symptomatique que se sont présentés en général tous les autres faits de sclérose primitive des cordons latéraux, qu'il nous a été donné d'observer cliniquement à l'hospice de la Salpêtrière. Même absence de troubles sensitifs, même flaccidité initiale des membres paralysés faisant place tôt ou tard à la contracture; seulement, dans plusieurs de ces cas, les lésions spinales rencontrées à l'autopsie étaient plus accusées, plus profondes que chez Catherine A..., et en conséquence, pendant la vie, la rigidité musculaire s'était montrée plus accentuée. Elle occupait alors, en général, à la fois les membres supérieurs et les membres inférieurs; ceux-ci toutefois étaient affectés toujours d'une manière prédominante; ils se présentaient le plus souvent dans l'extension forcée ou dans la demi-flexion, plus rarement dans la flexion complète; en même temps les membres étaient tenus fortement rapprochés l'un de l'autre, par suite de la contraction permanente des adducteurs. De temps à autre la contracture musculaire s'exaspérait sous forme d'accès douloureux, et alors l'attitude prédominante des membres affectés se trouvait momentanément exa-

Digitized by Google

gérée. Il n'était pas rare de voir survenir dans ces membres, soit spontanément, soit sous l'influence des excitations extérieures, des accès de tremblement spasmodique rappelant assez bien les trémulations convulsives de l'intoxication strychnique (épilepsie spinale tonique). Enfin, nous avons vu plusieurs fois la contracture disparaître dans les phases ultimes de la maladie — vraisemblablement par suite de l'épuisement du centre spinal — et être remplacée par une flaccidité plus ou moins absolue et désormais définitive des membres paralysés.

Tels sont, d'après les observations que nous invoquons ici, les symptômes qui appartiennent à la sclérose bilatérale primitive des cordons latéraux; mais il importe de remarquer qu'ils ne lui appartiennent pas d'une manière exclusive. Loin de là, on les rencontre avec les mêmes caractères essentiels et se succédant suivant le même ordre, dans toutes les circonstances où les faisceaux antéro-latéraux de la moelle épinière sont devenus, dans une certaine étendue, le siége d'un travail lent de prolifération conjonctive. Ainsi la parésie puis l'impuissance motrice des membres, simple à l'origine, mais compliquée tôt ou tard de contracture permanente, s'observe dans la sclérose multilocuaire (sclérose en plaques) toutes les fois que les plaques spinales occupent les cordons antéro-latéraux dans une étendue de plusieurs centimètres en longueur [1]; on l'observe encore, cette fois à titre de complication, pendant le cours de certains cas d'ataxie locomotrice où la dégénération grise des cordons postérieurs s'est étendue aux faisceaux latéraux [2]. Elle s'observe enfin lorsque la sclérose descendante s'est établie consécutivement aux compressions de la moelle déterminée par une tumeur, ou encore dans celle qui se produit à la suite de certaines lésions du cerveau, telles entre autres que le ramollissement ou l'hémorrhagie des corps opto-striés [3]. L'analyse des faits de ce genre, aujourd'hui suffisamment nombreux, établit d'ailleurs qu'une relation exacte existe entre le siége, le degré des lésions d'une part, et l'intensité, le mode de localisa-

[1] Vulpian, *Union médicale*, juin 1866. — Ordenstein, *Thèse de Paris*, 1867. — Bourneville et L. Guérard, De la sclérose en plaques disséminées, p. 118 et suiv. Paris, 1869.

[2] Charcot, *loc. cit.*

[3] Bouchard, *loc. cit.*

Digitized by Google

tion des symptômes, d'autre part. Si, par exemple, il s'agit d'une plaque de sclérose n'intéressant qu'un seul des cordons latéraux et limitée soit à la région cervico-brachiale, soit à la région dorso-lombaire, la paralysie et la contracture siégeront exclusivement du côté correspondant et n'occuperont que le membre supérieur dans le premier cas, et, dans le second cas, le membre inférieur ; tandis que dans la sclérose symétrique primitive des cordons latéraux, la contracture affectera les deux membres inférieurs, au même degré en général, et s'étendra souvent, en outre, aux membres supérieurs. La rigidité n'occuperait au contraire qu'un côté du corps et se montrerait prédominante dans le membre supérieur de ce côté, s'il s'agissait de la sclérose descendante consécutive à une lésion du cerveau. Nous ferons remarquer que ces résultats, que nous ne pouvons qu'indiquer ici, ont été obtenus par l'analyse d'un grand nombre d'observations cliniques et nécroscopiques; ils ne pouvaient être déduits, on le comprend, de notions physiologiques fournies par la seule expérimentation[1]. Nous avons cru devoir les rappeler parce qu'ils ne sont pas encore suffisamment connus, et qu'il est d'ailleurs indispensable de les avoir presents à l'esprit si l'on veut interpréter convenablement les cas pathologiques qui font l'objet de ce travail.

Nous n'insisterons pas, pour le moment, sur l'absence de troubles de la sensibilité observés chez Catherine A..., mais nous nous arrêterons un instant sur les lésions musculaires que cette malade présentait à un si haut degré. On a pu remarquer que, chez elle, tous les symptômes classiques de l'amyotrophie progressive s'étaient manifestés aux membres supérieurs, au tronc, à la langue. Or si nous nous en rappor-

[1] Suivant M. Schiff, « une lésion limitée aux faisceaux antéro-latéraux de la moelle épinière ne peut être la cause de contractures ou de convulsions survenant dans les muscles animés par les nerfs spinaux qui prennent leur origine au-dessous du point lésé; car il n'existe pas dans la moelle de fibres motrices, — ou autrement dit de fibres capables de déterminer un mouvement, sous l'influence d'une irritation — qui parcourent ce centre nerveux, dans le sens de sa longueur. » (Corollarien für Pathologie, n° 4. — In *Lehrbuch der Muskel und Nervenphysiologie*, p. 294, Lahr 1858-59), cette assertion est en contradiction formelle avec les faits pathologiques dont il est ici question. Il faut tenir compte d'ailleurs de ce fait, bien mis en lumière par M. Brown-Sequard (Leçon sur les paralysies des membres inférieurs, 1865, p. 158 et suiv.) que l'inflammation ou d'autres espèces d'irritation lente communiquent aux éléments de la moelle épinière, inexcitables à l'état normal, des propriétés qu'ils ne possèdent pas dans les conditions physiologiques.

Digitized by Google

tons aux nombreux faits de sclérose de la moelle que nous avons examinés à ce point de vue, nous voyons que jamais la nutrition des muscles n'est affectée de cette manière, en conséquence d'une lésion scléreuse limitée aux faisceaux blancs. Mais les lésions musculaires ne se sont-elles pas produites dans le cas qui nous occupe, sous l'influence des altérations, si remarquables que présentait la substance grise? On sait que cette hypothèse peut s'appuyer aujourd'hui sur des arguments nombreux et puissants; nous nous réservons de les faire valoir par la suite. Actuellement nous voulons nous borner à montrer qu'une corrélation exacte existait chez Catherine A... entre le siége des altérations de la substance grise dans la moelle et le siége qu'affectaient les lésions musculaires dans les diverses parties du corps.

Si aux membres inférieurs les masses musculaires étaient, chez elle, généralement amaigries, c'était vraissemblablement en conséquence de l'inertie fonctionnelle à laquelle ces membres avaient été pendant longtemps condamnés, car nulle part elles ne présentaient de traces d'atrophie partielle et telle qu'on l'observe dans l'amyotrophie progressive; or il a été établi par l'autopsie que les cellules nerveuses des cornes antérieures n'offraient, dans toute l'étendue du renflement dorso-lombaire, que des altérations minimes ou présentaient les caractères de l'état normal. Par contre, au niveau du renflement cervico-brachial, ces mêmes cellules se montraient profondément atteintes et même, en certains points, elles étaient complétement détruites. Eh bien, c'était justement aux membres supérieurs que les symptômes et les lésions de l'amyotrophie progressive s'étaient principalement accusés. Il est dit en effet dans l'observation qu'à l'épaule, aux bras, aux avant-bras, il y avait atrophie prédominante de certains muscles ou groupes de muscles; que les éminences thénar et hypothénar étaient remarquablement effacées, le creux palmaire excavé par suite de l'atrophie des interosseux; que les doigts se montraient fléchis d'une manière permanente, de telle sorte que l'on avait sous les yeux un bel exemple de la déformation connue sous le nom de main en griffe. Pour compléter le tableau, ajoutons enfin qu'aux avant-bras et aux mains, les muscles atrophiés étaient le siége de contractions fibrillaires extrêmement énergiques et se

Digitized by Google

produisant tantôt spontanément, tantôt sous l'influence des moindres attouchements.

Mais c'est surtout en rapprochant les lésions que présentait la langue et celles qui ont été rencontrées dans le bulbe, que la relation sur laquelle nous insistons s'accuse d'une manière frappante. Pendant la vie, la langue, ratatinée, petite, comme couverte de circonvolutions sur sa face dorsale, présentait, on le sait, des mouvements fibrillaires et vermiculaires à peu près incessants; à l'autopsie, les fibres musculaire de l'organe offraient des altérations très-accentuées. Voici maintenant l'indication sommaire des lésions correspondantes reconnues lors de l'examen du bulbe. A l'aide de sections transversales faites à diverses hauteurs dans la région des olives et au-dessous, on a pu constater de la manière la plus nette que les cellules des noyaux d'origine des hypoglosses, dans toute l'étendue de ces noyaux, étaient pour la plupart profondément altérées, atrophiées ou même complétement détruites; ainsi, tandis que, sur une coupe représentant l'état normal, faite à un demi-centimètre environ au-dessus du bec du *calamus scriptorius*, on pouvait compter dans chacun des noyaux des hypoglosses de 40 à 50 grandes cellules tripolaires ou quadripolaires (pl. XV fig. 1, A), on ne rencontrait sur une seconde coupe provenant du bulbe de Catherine A... et montrant la même région, que trois ou quatre, au plus de ces cellules qui fussent à peu près intactes (pl. XIII, fig. 2, A). Cette lésion si remarquable était exactement limitée aux cellules de l'hypoglosse; elle contrastait fortement avec l'intégrité à peu près parfaite que présentaient les noyaux d'origine des autres nerfs bulbaires [1].

Nous bornerons là ces remarques; nous aurons plus loin l'occasion de les mettre à profit. Maintenant nous allons faire connaître une deuxième observation qui, par tous les points essentiels, se rapproche de la précédente, mais qui s'en distingue cependant, comme on va le voir, par quelques traits particuliers.

[1] On sait que les muscles des joues, du menton, des lèvres étaient, chez Catherine, atrophiés, pâles, jaunâtres, tandis que les orbiculaires des paupières, le frontal, les temporaux, les masséters n'offraient rien d'anormal. Or, il est dit dans l'observation que les noyaux d'origine du facial avaient *paru* présenter tous les caractères de l'état normal. Nous devons dire que ce dernier point ne nous semble pas suffisamment établi.

Digitized by Google

Obs. II. *Atrophie musculaire progressive marquée surtout aux membres supérieurs. — Douleurs vives dans les membres revenant par accès, anesthésie dans certains points du corps. — Paralysie avec rigidité des membres inférieurs. — Lésions des cellules nerveuses des cornes antérieures de la substance grise. — Foyers de désintégration granuleuse, occupant les cornes postérieures. — Sclérose rubannée, symétrique des cordons latéraux. — Épaississement considérable de la dure-mère et de la pie-mère spinales, au renflement cervical de la moelle épinière.*

A. C., mariée à un homme qui montrait des singes dans des fêtes publiques, avait pour occupation habituelle de vendre des oranges et des sucreries dans une boutique en plein vent.

Elle était autrefois d'une forte constitution, d'une santé robuste; dans sa jeunesse elle avait été sujette à des convulsions qui s'étaient montrées vers l'âge de 12 ans. Ces crises, probablement de nature hystérique, et qui ne s'accompagnaient pas de perte de connaissance, ni de morsure de la langue, ont disparu spontanément vers l'âge de 29 ans.

La maladie actuelle a débuté en 1865, A. C. étant alors âgée de 29 ans. M. Jaccoud, qui a étudié, avec grand soin, les premières phases de l'affection, en a consigné l'histoire dans un chapitre de ses Leçons de clinique médicale (1867, p. 324). Les détails qui vont suivre, jusqu'à l'admission de A. C. à la Salpêtrière, sont tous empruntés à l'observation de M. Jaccoud; nous les rapportons en abrégé.

Le 15 août 1865, A. C. était restée exposée, pendant toute la journée, au froid et à la pluie, et ses vêtements avaient été trempés; le lendemain, elle fut prise de quelques frissons qui se sont répétés pendant trente-six ou quarante-huit heures, et immédiatement après des douleurs sont apparues. « Ces douleurs, souvent très-vives et toujours apyrétiques, ont offert, quant à leur siége, un double caractère; elles ont occupé la continuité des membres, suivant le trajet des cordons nerveux, et les jointures... au niveau des articulations; c'était surtout la pression qui faisait éclater les douleurs, mais dans les segments intermédiaires, sur les masses musculaires, sur le trajet des nerfs, les élancements étaient spontanés et extrêmement pénibles... Ils prenaient parfois la forme d'irradiation, c'est-à-dire que la douleur n'occupait pas d'emblée et au même instant toute la longueur du bras ou de la jambe par exemple; limitée d'abord à l'épaule ou au genou, elle s'élançait de là vers le coude ou vers les orteils.» Vers le milieu de septembre, les douleurs, qui n'avaient occupé, jusque-là, que les membres droits, s'étaient étendues au côté gauche. C'est alors, au commencement d'octobre, que la malade entra à l'hôpital de Lourcine, dans le service de M. Jaccoud, qui quelques jours après l'admission, constata ce qui suit. Les douleurs avaient persisté; « du côté droit, les extenseurs et le deltoïde étaient le siége de contractions fibrillaires qui se dessinaient très-nettement à travers les téguments, et dont la malade avait conscience; elle sentait que certaines parties de son bras étaient agitées de petits mouvements qu'elle ne pouvait réprimer. » Une ou deux semaines après, « les mouvements d'opposition des pouces, l'écartement et le rapprochement des doigts, l'élévation du bras étaient devenus difficiles, et l'intégrité du membre

Digitized by Google

gauche permettait d'affirmer sans crainte d'erreur une diminution notable dans la saillie de l'éminence thénar, des espaces interosseux et de la région deltoïdienne du côté droit. Alors, aussi, le même courant électrique appliqué sur des points similaires à gauche et à droite provoquait de ce côté une réaction beaucoup moins vive, et l'épuisement y était plus rapide que du côté sein.»

En avril 1866, A. C. fut transférée à l'hôpital de la Charité; la maladie avait progressé à tel point qu'elle était devenue complétement infirme. A cette époque, on observait une diminution considérable de volume de certains groupes musculaires; l'atrophie frappait à droite et à gauche des points similaires, mais elle était beaucoup plus prononcée à droite qu'à gauche. A la main, il y avait aplatissement très-marqué du premier espace intérosseux, au point de le réduire presque à l'épaisseur du repli cutané; les saillies thénar et hypothénar étaient très-affaissées. A l'avant-bras et au bras, la saillie que forment les muscles, à la partie postérieure, faisait presque complétement défaut. A l'épaule, le moignon présentait un méplat dans lequel on pouvait introduire la main jusqu'au-dessous de la voûte acromienne, et un aplatissement très-marqué des saillies sus et sous-épineuses. Enfin il y avait une atrophie très-notable, à droite seulement, des muscles des régions cervico-dorsale et thoracique antérieure.

La masse sacro-lombaire et les muscles des fesses, surtout à droite, ceux de la partie antéro-interne de la cuisse, ceux des jambes à l'exception des péroniers, les muscles des pieds enfin étaient également atrophiés.

L'attitude des membres supérieurs est ainsi qu'il suit. On note une demi-flexion habituelle du coude, l'avant-bras étant dans un état intermédiaire entre la pronation et la supination. Le poignet est légèrement fléchi sur l'avant-bras. Au pouce il y a une légère flexion des phalanges, et un certain degré d'adduction. Les doigts sont recourbés vers la paume de la main, par une flexion légère des articulations métacarpo-phalangiennes et phalangiennes; mais, par une impulsion volontaire, la malade peut redresser son avant-bras et ses doigts.

Quant aux troubles de la motilité, ils sont comme l'atrophie des muscles beaucoup plus marqués à droite qu'à gauche, et en rapport d'ailleurs avec la distribution de cette altération dans les groupes musculaires.

La malade peut se soutenir sur ses jambes et même marcher, mais plutôt en glissant alternativement les pieds qu'en les élevant. En même temps, il se produit une oscillation singulière du tronc d'un côté à l'autre

La sensibilité explorée dans tous ses modes est intacte.

Il n'y a pas d'exagération des mouvements réflexes.

L'exploration de la contractilité musculaire par l'excitation électrique montre un affaiblissement notable, et un épuisement plus rapide qu'à l'état normal.

Dans les parties malades la température est abaissée. Cette diminution de la chaleur est plus marquée à droite qu'à gauche. Elle se produit par accès ne revenant jamais plus d'une fois en vingt-quatre heures et durant de deux à cinq heures. Du côté droit, où ce phénomène est plus marqué, la température dans la main fermée s'est abaissée dans l'un des accès jusqu'à 31°. Du côté opposé,

Digitized by Google

il y avait dans le même temps 36°. Cet écart de 5° pendant les accès n'a persisté que pendant quelques semaines, puis il a diminué. Notons que pendant ces accès l'abaissement de température, très-marqué à droite, existait également, mais moins marqué à gauche.

Cinq mois plus tard, en septembre 1866, c'est-à-dire un an après le début A. C. présentait *une contracture non douteuse* des fléchisseurs de la main gauche et des fléchisseurs des jambes. Les efforts de la malade étaient impuissants à la surmonter, mais on y arrivait assez facilement par l'extension artificielle. Cette contracture a cessé d'exister vers la fin du mois d'octobre.

Le 12 décembre, la contracture avait entièrement disparu, mais des troubles de paralysie vraie s'étaient développés dans les membres supérieurs. L'état de la malade avait empiré. Les groupes de muscles qui avaient été primitivement épargnés sont atteints, cependant à un moindre degré que les autres. Ceux primitivement lésés sont à peine reconnaissables à travers les téguments. La griffe existe toujours à la main droite, elle a disparu à la main gauche. Cette main, inerte, se tient dans une extension passive. Les intercostaux commencent à se prendre. En outre, des phénomènes de paralysie proprement dite se sont montrés. La malade peut encore se tenir sur ses jambes et faire quelques pas, mais elle ne peut plus exécuter aucun mouvement avec le membre supérieur, même dans les muscles qui ont conservé le plus de volume. Le refroidissement persiste comme par le passé plus marqué à droite qu'à gauche.

Au commencement de l'année, 1868 la malade, alors âgée de 43 ans, est transférée de l'hôpital Saint-Antoine à l'hospice de la Salpêtrière, où elle est admise le 5 janvier, salle Sainte-Rosalie, n° 7, division des incurables, service de M. Charcot.

Examinée quelques jours après son admission, C. offre l'état suivant :

Amaigrissement général très-prononcé; le tronc, est amaigri, les membres inférieurs sont grêles, les membres supérieurs considérablement atrophiés. La malade ne peut faire aucun usage de ses membres, auxquels elle ne sait imprimer que des mouvements partiels très-obscurs ; elle est immobile, dans le décubitus dorsal, elle ne peut ni se mouvoir latéralement ni se dresser dans son lit ; à peine lui est-il possible de soulever légèrement sa tête au-dessus de l'oreiller. L'intelligence et la mémoire sont d'ailleurs parfaitement conservées : la vue est bonne, mais l'examen des yeux fait reconnaître une *dilatation elliptique très-marquée de la pupille droite*; il y a, paraît-il, de temps en temps un peu de gêne dans la déglutition. La malade peut retenir ses matières fécales, cependant elle souille fréquemment son lit en raison de la difficulté qu'éprouvent les infirmières à l'asseoir sur le bassin. Il y a un peu de difficulté à respirer; cette gêne respiratoire remonte, à ce qu'il paraît, à un an environ. On compte 40 inspirations à la minute. Les bruits du cœur sont normaux, le pouls est à 104, 108. A la fesse droite, un peu au-dessus de la tubérosité ischiatique, existent deux très-petites ulcérations, comme taillées à l'emporte-pièce, et qui intéressent une bonne partie de l'épaisseur du derme.

Aux membres supérieurs, l'atrophie porte sur la presque totalité des muscles; elle est très-prononcée, un peu plus marquée à gauche qu'à droite;

Digitized by Google

voici d'ailleurs le résultat de quelques mensurations qui donneront une idée du degré auquel l'atrophie était arrivée dans ses membres :

	à droite	à gauche
Circonférence du poignet	13c $\frac{1}{2}$	12
— au 1/3 supérieur de l'avant-bras.	13 $\frac{1}{2}$	15 $\frac{1}{2}$
— au 1/4 inférieur du bras (à droite). . . .	14	»
— au-dessus du coude (à gauche)	»	16
— au 1/4 supérieur du bras (à droite). . . .	14 $\frac{1}{2}$	»
— au 1/3 supérieur du bras (à gauche) . . .	»	15 $\frac{1}{2}$

La mensuration faite comparativement sur divers points des membres inférieurs, a donné les résultats suivants :

	à droite	à gauche
Circonférence de la jambe au-dessus des malléoles.	19c,50	19c,00
— au mollet	22 ,50	23 ,50
— au-dessus du genou	28 ,00	28 ,00
— à la cuisse, au-dessous de l'aine. . .	37 ,00	37 ,00

Au membre supérieur droit, la main offre la forme d'une griffe : elle est dans l'extension, à angle droit sur l'avant-bras; le pouce est également dans l'extension, à part la phalangette, qui est à demi fléchie. Les autres doigts sont demi-fléchis et recourbés vers la paume de la main, laquelle est fortement excavée par suite de l'atrophie des muscles. On peut facilement amener à l'extension les doigts fléchis, mais ils reprennent leur attitude première aussitôt qu'on les abandonne à eux-mêmes. L'avant-bras est ordinairement fléchi à angle aigu sur le bras; en même temps, le coude est habituellement un peu rigide et ne peut être étendu complétement, parce que le biceps est contracturé. L'état de contracture est plus prononcé encore dans le muscle pectoral, et par suite le bras est en général appliqué fortement contre la poitrine.

Le membre supérieur gauche est dans la flaccidité complète, l'avant-bras demi-fléchi sur le bras sans qu'il existe de rigidité au coude. La main est légèrement fléchie sur l'avant-bras; les doigts sont allongés et présentent plutôt une certaine tendance à l'extension.

Les membres inférieurs sont dans la demi-flexion et habituellement un peu rigides, contracturés, surtout celui du côté droit. Des accès de rigidité accompagnés de douleurs vives se répandant dans toute l'étendue de la jambe et de la cuisse, et dont l'effet est d'exagérer la flexion, se montrent de temps en temps surtout dans le membre inférieur gauche.

Les mouvements spontanés sont à tous les membres à peu près complétement abolis. Aux membres supérieurs on n'observe que quelques mouvements, très-bornés d'ailleurs, de plusieurs doigts; aux membres inférieurs tout se borne à quelques mouvements des orteils, et ces mouvements, si faibles et si limités, avaient disparu complétement quelques semaines après ce premier examen.

L'état de la sensibilité est différent suivant qu'il s'agit du côté droit ou du côté gauche. Au membre supérieur droit et sur le côté droit du thorax, le contact, le frôlement, le chatouillement, voire même une friction assez éner-

Digitized by Google

gique, ne sont pas perçus. Sur la main et sur l'avant-bras les pincements, les piqûres faites avec une épingle, l'application du froid ne donnent lieu à aucune sensation; au bras et sur le côté droit de la poitrine, ces dernières excitations déterminent seulement une sensation obtuse. Pour ce qui est du membre supérieur gauche, il y a dans toute la longueur de ce membre conservation de la sensibilité de contact, de chatouillement et de douleur. La sensibilité au froid est à peu près abolie à la main, à l'avant-bras et au tiers inférieur du bras; elle est conservée sur le reste du membre et à l'épaule. La sensibilité dans tous ses modes est normale ou peut être un peu exaltée sur le côté gauche du thorax.

La sensibilité est altérée d'une façon semblable, moins prononcée, à la vérité, aux membres inférieurs; ainsi elle est à peu près intacte au membre inférieur gauche, tandis qu'à droite elle est seulement affaiblie dans tous ses modes; les sensations déterminées par l'application du chaud et du froid sont seules complétement abolies, de ce côté, depuis la pointe du pied jusqu'au pli de l'aine.

Des deux côtés, le chatouillement de la plante des pieds détermine des mouvements réflexes dans les membres inférieurs; à droite, les mouvements ainsi produits sont très-énergiques, comme convulsifs et s'étendent à tout le membre correspondant.

Des mouvements fibrillaires, d'ailleurs peu énergiques, se produisent dans la main gauche, soit spontanément, soit sous l'influence de chocs légers produits sur les muscles.

La contractilité électro-musculaire a persisté, en général, dans la plupart des muscles atrophiés, mais elle s'y montre souvent considérablement affaiblie : au membre supérieur, elle est plus affaiblie à droite qu'à gauche; au membre supérieur droit, on ne provoque, en agissant sur les extenseurs des doigts à l'aide d'un courant de faradisation intense, des mouvements que dans les quatrième et cinquième doigts, et encore sont-ils légers. L'excitation des muscles qui servent à la pronation reste à peu près sans effet. Sous l'influence du courant les fléchisseurs de l'avant-bras sur le bras se contractent, mais pas avec assez de force pour déterminer le mouvement de flexion. Il n'y a également que de légères contractions dans le triceps. L'excitation du deltoïde reste sans effet apparent. Le grand pectoral excité se contracte, mais sans amener de déplacement du bras. Au membre supérieur gauche, au contraire, la faradisation des muscles extenseurs et fléchisseurs des doigts détermine dans ceux-ci des mouvements assez étendus; les muscles des bras et de l'épaule se contractent manifestement, mais ces contractions n'arrivent pas à produire des mouvements de flexion ou d'extension.

Il est à noter que la faradisation fait éprouver à la malade au membre supérieur gauche et sur le côté gauche de la poitrine une sensation de brûlure assez vive, tandis qu'au membre supérieur droit et sur le côté correspondant du thorax, elle ne détermine à peu près aucune sensation.

Pendant le cours du mois d'avril, A. C. a accusé, à plusieurs reprises, des douleurs vives siégeant à la partie postérieure du cou, au niveau des dernières ver-

Digitized by Google

tèbres cervicales et des premières dorsales et de là s'irradiant vers la partie antéro-supérieure du thorax et dans le bras gauche jusqu'à la main. Ces douleurs reviennent par accès, et la malade assure que dans le paroxysme les doigts de la main droite sont agités de mouvements involontaires; il lui semble en même temps qu'on lui arrache les ongles. Elle éprouve aussi des douleurs de même ordre, et se montrant également par accès, dans la jambe et le membre inférieur gauche, le long de la cuisse : ces douleurs s'accompagnent quelquefois de mouvements spasmodiques dans les muscles de ce membre.

Vers la fin du mois de mai, l'état général s'est notablement aggravé. L'eschare de la fesse droite s'est agrandie graduellement et elle a atteint actuellement un diamètre de 0m,09 environ. Sous la plaque noire en partie détachée qu'elle constitue on voit à nu, au fond d'une plaie énorme, les muscles et les aponévroses. Il y a de la diarrhée incoercible, de la fièvre.

En même temps les douleurs des membres sont devenues très-vives, presque permanentes; ce sont des élancements très-pénibles, arrachant des plaintes à la malade : ils s'irradient dans la main et dans l'avant-bras gauche et s'accompagnent de mouvements spasmodiques qui fléchissent l'avant-bras sur le bras et rapprochent le membre de la poitrine.

La contracture a disparu en grande partie dans le membre inférieur droit, et les accès de rigidité qui existaient dans le membre inférieur gauche ont cessé.

La pupille droite est toujours énormément dilatée.

Il n'y a jamais eu traces d'embarras de la parole.

La dyspnée s'est accrue progressivement pendant le cours des derniers mois; le 29 mai, on compte 44 inspirations par minute. La malade se plaint de ne pouvoir tousser; de temps en temps elle rejette avec effort quelques crachats purulents. La percussion de la poitrine fait reconnaître sous les clavicules une matité assez prononcée, et sur ces mêmes points l'auscultation fait constater une respiration rude.

La diarrhée a persisté; la malade tombe dans la somnolence, puis dans un coma profond et succombe le 1er juin, à 10 heures du soir.

Autopsie faite le 3 juin 1868.

L'encéphale n'offre rien à noter, si ce n'est cependant qu'au niveau du bulbe, du cervelet et de la base de la protubérance, les méninges (arachnoïde et pie-mère) sont troubles et épaissies. Elles s'enlèvent d'ailleurs facilement et ne présentent pas d'adhérences avec la substance nerveuse sous-jacente.

La dure-mère, au niveau de la queue de cheval, offre, sur sa face extérieure, une coloration verdâtre, due à la présence d'une fausse membrane purulente dont la production se rattache évidemment au voisinage de l'eschare. Après avoir incisé la dure-mère, on trouve à la région lombaire une certaine quantité de pus vert pâle, demi-concret, couvrant la moitié postérieure de la moelle. A la région dorsale, la couche purulente se retrouve encore,

Digitized by Google

mais elle y est de moindre épaisseur. Elle cesse d'exister un peu au-dessous du renflement cervical.

Ce renflement a conservé d'une manière générale sa forme normale, seulement il a acquis, surtout vers sa partie moyenne, des dimensions relativement considérables, et se présente, en conséquence, sous l'aspect d'une tumeur fusiforme, laquelle, au point où elle offre le plus d'épaisseur, remplit presque entièrement le canal vertébral (pl. XV, fig. 1.)

La dure-mère, partout remarquablement épaissie, au niveau de cette région de la moelle, adhère à la pie-mère à peu près dans toute l'étendue des deux tiers postérieurs du renflement cervical, d'une manière très-intime, si bien qu'elle ne peut en être détachée. En avant l'adhérence est moindre; mais ici encore la dure-mère ne peut être séparée de la moelle sans qu'il en résulte, çà et là, des déchirures de la pie-mère au niveau desquelles la substance nerveuse, mise à nu, tend à faire hernie et se montre avec l'apparence d'une masse gélatineuse demi-transparente.

Des sections transversales sont pratiquées, à l'état frais, dans diverses régions de la moelle et examinées à l'œil nu : 1° Au niveau de la partie supérieure du renflement cervical, la surface de section présente une teinte grise à peu près uniforme et une sorte de demi-transparence; le quart environ de cette surface de section paraît constitué, en arrière, par la dure-mère considérablement épaissie et intimement réunie à la pie-mère; 2° Vers le milieu de la région dorsale, on observe, sur les coupes, une coloration grise, très-marquée, de la partie la plus postérieure des cordons latéraux. Cette coloration grise occupe deux espaces triangulaires, disposés symétriquement de chaque côté, immédiatement en dehors des cornes grises postérieures auxquelles ils confinent (sclérose symétrique des cordons latéraux (pl., XV fig. 2, *a*, *b*). Partout ailleurs sur la coupe, le tissu de la moelle (substance blanche et substance grise) présente l'aspect normal; 3° Sur les coupes pratiquées dans l'épaisseur du renflement lombaire, la dégénération grise symétrique des cordons latéraux se reconnaît avec tous les caractères qui viennent d'être indiqués.

Dans cet examen à l'œil nu, on n'avait pas remarqué la présence des *foyers de désintégration granuleuse*, dont il sera longuement parlé, dans un instant, à propos de l'examen microscopique de la moelle.

En aucun point les racines spinales tant antérieures que postérieures n'ont paru présenter d'atrophie appréciable.

Les muscles des éminences thénar et hypothénar, les interosseux palmaires et dorsaux sont extrêmement amincis, leur couleur est jaunâtre, et leur teinte très-pâle.

Les muscles de l'avant-bras et du bras sont également très-grêles et très-pâles et de couleur gris cendré.

Les muscles des épaules, surtout les deltoïdes, sont considérablement atrophiés et d'une coloration grise très-pâle.

La masse du sacro-lombaire gauche est moins volumineuse que celle du muscle correspondant du côté droit, elle paraît également un peu plus jaune et plus pâle.

Digitized by Google

Aux membres inférieurs, on note que l'altération, bien moins prononcée qu'aux membres supérieurs, affecte presque exclusivement les muscles de la jambe et ceux des pieds. Les muscles des cuisses sont seulement un peu atrophiés et ils ont conservé à peu près leur coloration normale. Les altérations musculaires sont d'ailleurs plus marquées du côté gauche que du côté droit.

Infiltration tuberculeuse et état œdémateux du sommet des deux poumons.

Le cœur est petit (240 grammes), à parois minces, flasques ; sa coloration est normale. Il existe un certain degré d'opacité au niveau des valvules aortiques et auriculo-ventriculaires.

Les reins et la vessie ne présentent aucune altération appréciable.

Examen microscopique.

1° *Moelle épinière. — Étude de pièces durcies par la macération dans la solution d'acide chromique.*

Méninges. On a vu que les méninges épaissies n'avaient pu être détachées de la moelle épinière, dans la plus grande étendue de son renflement cervical; sur des coupes transversales faites à la partie la plus large de ce renflement on reconnaît que la dure-mère et la pie-mère, considérablement augmentées d'épaisseur et intimement unies l'une à l'autre, occupent à peu près la moitié de l'aire de la surface de section. L'étendue de cette surface, en conséquence de l'hypertrophie en question des membranes, est certainement presque double de ce qu'elle eût été si celles-ci eussent conservé les dimensions normales. La moelle se trouve ainsi enveloppée dans les deux tiers postérieurs de sa circonférence par une sorte de manchon fibreux dont la texture, examinée sur des coupes transversales, rappelle asez bien l'aspect et la consistance du tissu de la cornée. Sur ces coupes les méninges paraissent, au microscope, constituées par des faisceaux de tissu conjonctif fibroïde, disposés régulièrement par couches concentriques et séparés de distance en distance par des espaces lacunaires fusiformes ou étoilés. Des vaisseaux nombreux, à parois très-épaisses, rampent au milieu de ces fibres conjonctives. Malgré l'analogie de texture que présentent les deux membranes, on distingue le sillon, ou mieux la ligne de démarcation qui sépare la pie-mère de la dure-mère, et l'on reconnaît ainsi que celle-ci est de beaucoup la plus épaissie. Au niveau de leur passage à travers les membranes, en raison de l'hypertrophie considérable que celles-ci ont subie, les faisceaux des racines postérieures parcourent de longs canaux creusés, pour ainsi dire, dans l'épaisseur du tissu fibroïde. Sur les coupes transversales ces canaux offrent l'aspect d'espaces arrondis ou ovalaires, suivant la direction de la coupe, remplis de tubes nerveux pressés les uns contre les autres, mais ayant conservé d'ailleurs tous les caractères de l'état physiologique.

L'épaississement des méninges dont il s'agit est, ainsi qu'on l'a dit, à son maximum à la partie moyenne du renflement cervical ; il diminue d'abord et disparaît ensuite, en haut, au voisinage du bulbe, en bas vers la partie supérieure de la région dorsale.

b. Tissu de la moelle. — Substance grise. — A la région cervicale, la

Digitized by Google

substance grise a perdu à peu près, dans tous les points de son étendue, l'aspect normal. On y distingue en effet un nombre considérable d'éléments nucléaires colorés par le carmin, souvent réunis en amas et pressés les uns contre les autres ; les vaisseaux y sont en outre très-nombreux, plus volumineux que d'ordinaire : leurs parois sont épaissies et leur gaîne lymphatique offre une multiplication considérable des noyaux.

En certains points, principalement dans les cornes antérieures, l'espace qui sépare les noyaux est en grande partie constitué par un tissu dense de structure *fibrillaire*.

Ailleurs, surtout dans les cornes postérieures, les noyaux sont par places moins nombreux et paraissent englobés dans une substance amorphe, finement grenue, demi-transparente, et de consistance molle. Enfin, en d'autres points de ces mêmes cornes postérieures, les noyaux ont disparu et la substance amorphe constitue là, à elle seule, des foyers plus ou moins volumineux, à contours nettement accusés et circonscrits par une sorte de zone ou mieux de membrane très-résistante. Nous désignerons ces foyers sous le nom de *foyers de désintégration granuleuse* en raison de l'analogie qu'ils nous semblent présenter avec la lésion particulière décrite par L. Clarke sous la même dénomination.

La constitution histologique des parois de ces foyers rappelle celle de la substance grise environnante, c'est-à-dire que l'on y distingue des noyaux et des vaisseaux nombreux; seulement ici les noyaux très-abondants et tassés les uns contre les autres semblent donner au tissu beaucoup plus de consistance. Au contraire, la substance grenue et molle qui forme le contenu des foyers, s'est désagrégée dans certains points et a disparu — vraisemblablement par le fait de la macération dans l'acide chromique — laissant en sa place des trous ou lacunes de configuration très-variée, mais dont les contours sont toujours marqués par une ligne nettement accusée.

Des coupes transversales, pratiquées successivement dans la moelle à diverses hauteurs et suffisamment multipliées, montrent que les foyers observés sur les surfaces de section, correspondent à de longs canaux qui parcourent l'organe dans le sens de son grand axe, suivant un trajet en général rectiligne, mais offrant cependant çà et là quelques déviations; de telle sorte que ces canaux enveloppés de toutes parts, par la substance grise dans la plus grande partie de leur étendue, intéressent cependant en certains points la substance blanche.

Le plus volumineux et le plus long de ces canaux siége dans la moitié gauche de la moelle, un peu en arrière du tractus *intermedio-lateralis*. On le trouve dans la partie la plus élevée du renflement cervical, entièrement circonscrit par la substance grise. Là il se présente, sur les coupes, sous la forme de deux grandes lacunes assez régulièrement ovalaires, et qui ne sont séparées l'une de l'autre que par une mince lamelle de tissu conjonctif, dans le milieu de laquelle passe un vaisseau volumineux. Un peu plus bas ces deux trous sont confondus en une seule lacune qui, à mesure que l'on descend vers la région dorsale, se rapproche de plus en plus du faisceau blanc postérieur gauche dans l'épaisseur duquel elle se trouve entièrement comprise, au ni-

Digitized by Google

veau de la limite inférieure du renflement cervical. En ce point la lacune ne touche plus à la corne postérieure de substance grise que par un point de sa circonférence; plus bas, à l'origine de la région dorsale, la lacune change de forme, en même temps que ses dimensions se sont agrandies, et offre l'image d'un triangle très-irrégulier qui occupe à la fois une partie du faisceau blanc postérieur gauche et la plus grande partie de la corne postérieure correspondante. On la retrouve avec ces nouveaux caractères à peu près dans toute l'étendue du tiers supérieur de la région dorsale de la moelle, et il semble que le canal dans cette région, en se dilatant, ait refoulé de toutes parts la substance blanche circonvoisine, car le sillon médian postérieur est repoussé vers la droite. Plus bas encore, c'est-à-dire dans le second tiers de la région dorsale, le canal se rétrécit progressivement en même temps que ses parois se rapprochent, et enfin il disparait sans laisser de traces. Ainsi ce long foyer canaliculé peut être suivi dans toute l'étendue du renflement cervical et des deux tiers supérieurs de la région dorsale.

Nous donnons les résultats de mensurations montrant, à différentes hauteurs, les dimensions en largeur du canal ou foyer qui vient d'être décrit.

1° A la partie supérieure du renflement cervical, là où l'on voit deux trous assez régulièrement ovalaires, le trou antérieur présente les dimensions suivantes :

Grand diamètre de l'ovale. . .	1mm,096
Petit diamètre.	0mm,492

Trou postérieur :

Le grand diamètre mesure. . .	0mm,628
Le petit diamètre.	0mm,458

2° A la partie moyenne du renflement cervical les deux trous sont réunis en une seule lacune dont voici les dimensions :

Plus grand diamètre.	1mm,350
Plus petit diamètre.	0mm,750

3° A l'union de la moelle cervicale avec la moelle dorsale, la perte de substance affecte, comme on l'a vu, une forme irrégulièrement triangulaire. La base du triangle marque la limite entre la corne antérieure et la corne postérieure de substance grise, tandis que le sommet du triangle se rapproche de l'extrémité de la corne postérieure, qui est presque entièrement détruite.

La base du triangle mesure.	2mm,750
La perpendiculaire du sommet à la base.	3mm,500

4° Dans le tiers supérieur de la région dorsale, ce triangle est un peu modifié dans ses dimensions :

Sa base mesure.	2mm,375
La distance du sommet à la base. . .	3mm,750

5° Dans le tiers moyen de la région dorsale, les parois du triangle se rapprochent, la base diminuant de longueur.

Digitized by Google

Base du triangle. 0mm,875
Distance du sommet à la base. . 3mm,075

Un second foyer de désintégration se trouve placé un peu en arrière du canal central de la moelle, sur la ligne médiane, de façon à intéresser à la fois les deux faisceaux blancs postérieurs. Sa section transversale est de forme ovalaire. Il s'étend tout le long du renflement cervical, présentant à peu près les mêmes dimensions dans toute sa longueur.

Grand diamètre (antéro-postérieur) . . 1mm,250
Petit diamètre (transversal). 2mm,000

Enfin un troisième foyer se trouve placé dans la corne postérieure droite s'étendant tout le long du renflement cervical. Il affecte la forme d'un trou, dont les parois seraient très-rapprochées, ou plutôt d'une fente en forme de T majuscule. Ce trou, en forme de T, est placé de telle sorte que la branche horizontale est située vers le milieu de la corne postérieure, dans le sens de la longueur de cette corne. La branche verticale du T se trouve par conséquent comprise en grande partie dans le faisceau blanc postérieur droit.

La longueur de la branche horizontale du T est de. . 1mm,250
La longueur de sa branche verticale. 2mm,000

Tout autour de la branche verticale du T, et en dehors des parois de ce foyer, il existe une sclérose diffuse assez intense qui s'étend à une grande partie du faisceau blanc postérieur de ce côté.

On voit en résumé en quoi consistent surtout les altérations de la substance grise que nous venons de décrire. Cette substance a été le siége d'un travail de prolifération conjonctive qui s'est traduit par la multiplication des noyaux de la névroglie. Dans certains points, principalement au niveau des cornes antérieures, l'espace intermédiaire aux noyaux est formé par un tissu dense, fibrillaire; ailleurs, surtout dans les cornes postérieures, les noyaux sont au contraire englobés dans une substance molle, finement granuleuse; enfin, cette même substance molle, transparente et grenue, constitue à elle seule le contenu de ces longs canaux qui peuvent être suivis jusqu'au milieu de la région dorsale de la moelle.

La multiplication des noyaux, la métamorphose fibrillaire, ou, au contraire, la fonte granuleuse de la névroglie, prédominent dans la région cervicale et la partie supérieure de la région dorsale. Mais on les retrouve, bien qu'à un degré moindre, jusque dans les parties les plus inférieures de cette dernière région.

C. *Altérations des cellules nerveuses.* — En raison du haut degré d'altération que présentent les éléments de la névroglie, il est remarquable de voir que beaucoup de cellules nerveuses, dans les cornes antérieures, ont conservé la plupart de leurs caractères normaux : noyau et nucléole très-distincts; pigmentation, dimensions comme dans l'état physiologique; la seule altération appréciable que présentent ces cellules consiste dans l'absence ou l'extrême brièveté de leurs prolongements. Quelques cellules, qui ont conservé également leur volume normal, se font remarquer seulement par une

Digitized by Google

pigmentation jaune très-prononcée. Par contre, on distingue très-nettement sur chaque coupe un assez grand nombre de cellules nerveuses qui ont subi à un degré très-marqué l'altération atrophique; elles sont petites, irrégulières, ratatinées, privées de prolongements, et l'on n'y distingue plus ni nucléole ni noyau. Enfin il nous a paru évident, tout compte fait, que quelques cellules avaient complétement disparu, sans laisser de traces.

Les cellules nerveuses se présentent avec les caractères que nous venons d'indiquer dans toute l'étendue de la partie supérieure de la région cervicale. Dans la partie inférieure de la même région les altérations sont moins prononcées : toutes les cellules semblent ici avoir persisté ; beaucoup d'entre elles, la plupart peut-être, ont conservé leurs caractères normaux; d'autres, en assez grand nombre encore, ont subi à un degré plus ou moins avancé soit la dégénération jaune, soit l'altération atrophique. A la région dorsale les cellules altérées et atrophiées se voient encore en assez grand nombre dans la corne antérieure gauche, c'est-à-dire du côté où se prolonge l'un des grands foyers de désintégration que nous avons décrits; mais à droite, au contraire, la presque totalité des cellules nerveuses ont conservé dans la corne antérieure les caractères physiologiques.

Dans la région lombaire la substance grise (névroglie et cellules nerveuses) n'a présenté aucune altération appréciable.

D. *Altérations des faisceaux blancs.* — Dans la partie supérieure du renflement cervical les lésions de la sclérose occupent à des degrés divers la presque totalité des faisceaux blancs tant postérieurs qu'antéro-latéraux, mais elles prédominent d'une manière remarquable à la partie la plus postérieure de ces derniers faisceaux, c'est-à-dire dans le lieu où siége de préférence la sclérose rubannée symétrique, quand elle occupe les cordons latéraux. Au-dessous de ce point, les lésions scléreuses n'existent plus dans les faisceaux postérieurs ; elles se montrent dans les cordons antérieurs, limitées aux parties qui avoisinent la substance grise; mais elles occupent encore la presque totalité des cordons latéraux, prédominant toutefois toujours dans la partie la plus postérieure de ces cordons.

Dans la partie supérieure de la région dorsale, la sclérose des cordons latéreaux persiste seule, les cordons antérieurs ne présentant plus traces d'altération scléreuse.

Dans tout le reste de l'étendu de la moelle, jusqu'à son extrémité inférieure et par conséquent dans les points où la substance grise ne présente aucune altération, on retrouve encore marquée à un haut degré l'induration grise, rubannée et symétrique de la partie postérieure des cordons latéraux.

C'est, comme on l'a dit, dans ce point particulier des cordons latéraux que les lésions scléreuses sont le plus accusées; là elles se faisaient reconnaître déjà à l'œil nu sous la forme de deux triangles isocèles, sensiblement de mêmes dimensions, symétriquement placés immédiatement en dehors des cornes postérieures de substance grise et présentant une coloration d'un gris cendré très-accusée. L'un des côtés du triangle confine au bord externe de la corne postérieure correspondante, sa base répond au bord postérieur et externe de la circonférence de la moelle (pl. XV, fig. 2). Dans toute l'étendue de l'espace

Digitized by Google

ainsi limité, l'examen des pièces durcies montre que les tubes nerveux ont disparu pour la plupart, ou tout au moins qu'ils ont perdu leur cylindre de myéline; ceux qui ont persisté sont remarquables par leur extrême ténuité. Le tissu conjonctif s'est substitué partout aux éléments nerveux, et il se présente çà et là sous forme d'énormes trabécules fibroïdes; les vaisseaux qui traversent cette région présentent des parois considérablement épaissies.

En somme, nous voyons qu'il existe une sclérose des cordons latéraux, qui s'étend dans toute la longueur de la moelle et qui est caractérisée histologiquement par l'épaississement de toutes les trabécules de tissu conjonctif, par la multiplication des vaisseaux, par l'épaississement de leurs parois et par l'atrophie et même la disparition des tubes nerveux.

En outre de cette sclérose symétrique des cordons latéraux, il existe à la région cervicale, une sorte de sclérose diffuse qui s'est étendue irrégulièrement à toute la substance blanche, qui est surtout marquée au voisinage de la substance grise, et qui semble n'être due qu'à l'extension de proche en proche du travail de prolifération qui existait à un si haut degré dans la substance grise de la région cervicale.

L'examen de plusieurs ganglions et cordons du grand sympathique n'a donné aucun résultat décisif.

Les nerfs périphériques n'ont pas été examinés.

E. *Altérations des muscles.* — Le plus grand nombre des faisceaux primitifs examinés à l'état frais dans les muscles pâles et amoindris des membres supérieurs, présentaient des altérations plus ou moins avancées.

1° Un bon nombre de ces faisceaux avaient subi une diminution de volume remarquable, bien qu'elles eussent conservé d'une manière très-nette la striation transversale; quelques-unes des fibres ainsi amaigries offraient, par exemple, un diamètre six fois moindre que celui que présentaient sur la même préparation quelques faisceaux restés sains. Ces fibres atrophiées ne montraient d'ailleurs en général dans leur substance aucune trace d'un dépôt granuleux quelconque (pl. XV, fig. 3, *a a*).

2° Beaucoup de faisceaux, dont quelques-uns avaient conservé le diamètre normal, tandis que d'autres avaient subi une atrophie plus ou moins prononcée, offraient une transparence toute particulière. Le striation en travers n'y était plus représentée que par des lignes parallèles très-fines et extrêmement rapprochées, ou bien elle avait complétement disparu. Sur ces fibres, même les plus altérées, on distinguait dans la plupart des cas une fine striation dans le sens longitudinal (pl. XV, fig. *b*).

3° Quelques faisceaux ont perdu toute trace de striation, et ont acquis un aspect hyalin; la plupart de ces fibres hyalines sont grêles; elles portent des granulations, en général peu nombreuses, qui nous ont paru être de nature graisseuse (pl. XV, fig. *c*).

Dans l'intervalle des fibres musculaires ou des faisceaux de fibres, on trouve accumulées, çà et là, en petit nombre d'ailleurs, d'énormes gouttelettes huileuses portant quelquefois sur un point de leur surface des houppes cristallisées (pl. XV, fig. 3, *d*).

(*Sera continué.*)

Digitized by Google

RECUEIL DE FAITS.

I

OBSERVATIONS FAITES SUR UN CHIEN CURARÉ

Par PAUL BERT

Sous la peau d'un chien vigoureux, de moyenne taille, j'introduis 6 centigrammes de curare à l'état solide et 6 centigrammes de la même substance dissous dans 6 grammes d'eau. Après quelques minutes, l'animal trébuche sur les pattes de devant, marchant sur ses ongles, puis il tombe et présente tous les symptômes habituels de cet empoisonnement; il défèque, urine un peu, émet beaucoup de salive visqueuse et pleure abondamment.

J'ouvre la trachée et j'y introduis la buse d'un soufflet mis en mouvement intermittent par une chute d'eau agissant sur une roue à auges (appareil installé par M. Gréhant dans le laboratoire de M. Claude Bernard, au Collége de France). J'exécute ainsi une respiration artificielle très-régulière.

Le nerf pneumogastrique du côté droit est mis à découvert et lié; on en fait autant pour le nerf sciatique du même côté.

Après quelques minutes, le nerf sciatique n'agit plus sur les muscles. Pendant dix heures on examine, d'heure en heure, l'action des nerfs, l'état des pupilles, etc., et, à chaque observation, on constate les faits suivants, qu'il suffira de décrire une fois.

La pupille du côté droit est contractée, celle du côté gauche très-dilatée. La galvanisation du pneumogastro-sympathique au cou, d'un côté ou de l'autre amène la dilatation pupillaire et la projection de l'œil en avant; cet effet est, naturellement, beaucoup plus marqué à droite, mais il est réel à gauche.

La galvanisation du nerf pneumogastrique, d'un côté ou de l'autre, arrête parfaitement le cœur.

L'iris du côté sain (côté gauche) se contracte quand on fait tomber sur lui la lumière.

Enfin, et c'est là le point sur lequel je désire appeler particulièrement l'attention, l'excitation galvanique du bout central du nerf sciatique lié, celle du nerf médian, celle du nerf sous-orbitaire, amène une contraction vésicale qui, le sphincter uréthral étant paralysé, se traduit par le rejet d'une petite quantité d'urine. Cet effet ne s'obtient que par l'intervention des nerfs de

Digitized by Google

sensibilité appartenant à la vie animale. Ni le pneumogastrique, ni le sympathique au cou, ni les nerfs splanchniques ne donnent rien de semblable.

Après dix heures de respiration artificielle, l'animal était refroidi de 3 ou 4 degrés (température de l'air, 12°).

Le lendemain matin, il était mort, et l'appareil à respiration artificielle marchait toujours ; mais peut-être, pendant la nuit, y avait-il eu quelque irrégularité.

L'urine contenue dans la vessie, jointe à celle qu'on avait antérieurement recueillie, contenait beaucoup de sucre ; la salive visqueuse, sécrétée en grande abondance, a donné avec le réactif bleu un précipité jaune peu considérable, mais manifeste. C'est la première fois, je crois, que l'on trouve du sucre dans la salive à la suite des diabètes artificiels.

Mais revenons à l'action des nerfs de sensibilité sur les contractions vésicales.

Ce fait est intéressant en lui-même, parce qu'il explique certaines relations connues entre la vessie et les nerfs sensitifs, tels que l'envie d'uriner consécutive à la sensation vive du froid extérieur, à l'entrée dans un bain froid ou très-chaud, etc. De plus, il sera possible, en poursuivant son étude, de résoudre certaines questions très-intéressantes pour la physiologie. D'une part, l'origine intra-médullaire et le lieu de sortie des nerfs moteurs de la vessie pourront être par là facilement déterminés. On verra, ensuite, quelle voie suivent ces ébranlements centripètes venus, par exemple, du nerf sous-orbitaire, pour parcourir ainsi toute la longueur de la moelle épinière, s'ils empruntent exclusivement les cordons blancs ou s'ils se répandent dans la substance grise. Les expériences de Budge et de M. Schiff pourront être ainsi utilement complétées.

Quoi qu'il en soit, voici un chien empoisonné par le curare et chez qui, pendant dix heures, les actions du nerf pneumogastrique et des nerfs du grand sympathique ont persisté, soit qu'on excitât ces nerfs directement par l'électricité, soit qu'on les mît en jeu par l'intervention de leur excitant naturel, c'est-à-dire par voie réflexe.

II

TUMEUR SARCOMATEUSE DU MÉDIASTIN. — COMPRESSION DES PNEUMOGASTRIQUES ET DES RÉCURRENTS. — AUTOPSIE.

PAR G. HAYEM, INTERNE DES HÔPITAUX.

B. P., âgé de 32 ans, serrurier, entre à l'Hôtel-Dieu, 16 octobre 1868, au n° 8 de l'Ange-Gardien, service de M. Tardieu. Né de parents bien portants, il était d'une bonne santé habituelle, et supportait bien la fatigue. Il se souvient que dans son enfance il a eu la gourme et des glandes au cou ; mais on ne voit nulle part de cicatrice scrofuleuse, il paraît avoir eu la fièvre typhoïde

Digitized by Google

vers l'âge de 17 ans. De temps en temps, les jours de repos, il buvait jusqu'à 4 litres de vin dans les vingt-quatre heures, mais il n'était pas ivrogne.

Il ne s'est jamais enrhumé, n'a jamais eu de gêne de la respiration; aucun symptôme du côté de l'appareil circulatoire.

Il fait remonter le début de son affection, au commencement du mois d'octobre. A ce moment il éprouva un trouble dans la santé, sans être pourtant complétement malade. Il ne peut pas bien définir ce qu'il éprouvait au début. C'était une sorte d'essouflement, de gêne dans la respiration. De plus, ses forces diminuaient assez rapidement et il fut bientôt obligé de cesser tout travail.

Le jour de son entrée on remarque qu'il est d'une constitution vigoureuse: les épaules sont larges, les muscles bien développés; mais la face est pâle, la figure un peu souffrante. Depuis quelques jours le malade tousse, il a un peu de fièvre et de dyspnée.

La sonorité thoracique parait normale, et à l'auscultation on constate çà et là quelques râles sonores, et au sommet droit, au niveau de la bronche, on trouve un souffle bronchique assez intence avec retentissement de la voix. L'expectoration est peu abondante et les crachats sont blanchâtres, aérés, analogues à ceux d'une bronchite au début.

Le lendemain les symptômes sont les mêmes; le soufle du sommet droit ressemble complétement à un soufle caverneux; mais il n'y a pas de gargouillement. On se borne à diagnostiquer à ce moment une bronchite chez un tuberculeux.

Les jours suivants de nouveaux phénomènes viennent frapper l'attention et attirent des doutes sur l'exactitude de ce premier diagnostic. En effet, la face se tuméfie et devient nettement œdémateuse, le membre supérieur gauche s'œdématie. Le pouls étudié avec soin, présente de temps en temps quelques irrégularités, il est tellement accéléré qu'il est très-difficile à compter. Plusieurs fois de suite on parvient à l'évaluer de 130 à 140 pulsations par minute.

Les battements du cœur sont forts, offrent quelques irrégularités, mais les bruits sont bien frappés et sans souffle. D'autre part, la bronchite est moins intense, l'expectoration nulle, la respiration bronchique du sommet droit n'est plus regardée comme se rapportant à une caverne; d'ailleurs on entend également à gauche près de la racine de la bronche, une respiration très-rude. — On donne alors au malade 2 granules de digitaline de Homolle. A partir de ce moment on compte exactement le pouls chaque jour et on augmente progressivement la dose de digitaline jusqu'à 5 granules. Le nombre des pulsations n'ayant certainement pas diminué d'une façon notable, peut être d'une dizaine de pulsations au bout de sept jours, on remplace les granules par une potion avec 2 grammes de teinture de digitale. Même résultat sur l'appareil circulatoire; mais effet diurétique très-prononcé et disparition de l'œdème de la face et du bras.

On cesse la digitale vers la fin d'octobre.

La diurèse continue, l'œdème de la face et du membre gauche reste alors environ huit jours sans se reproduire. Pendant ce temps le malade se lève, se promène un peu, l'appétit est bon; mais les forces sont toujours affaiblies.

Digitized by Google

Au commencement de novembre le malade est repris de bronchite, la dyspnée devient plus intense, l'œdème de la face se montre de nouveau et prend des proportions plus accentuées que la première fois; l'œdème du bras gauche ne tarde pas aussi à reparaître. Il gagne ensuite le bras droit.

Le 16 novembre en explorant la poitrine et en plaçant un rat de cave sur le sternum, environ au niveau de la deuxième côte, on voit que l'extrémité de cette tige de cire est agitée de mouvements isochrones aux battements de cœur. La main placée à ce niveau perçoit un léger soulèvement, une sorte de battement profond et on remarque en même temps pour la première fois qu'à ce niveau il existe une matité anomale. Cette matité occupe presque toute la région sternale et se confond par en bas sans ligne de démarcation avec celle du cœur, à gauche elle déborde, au niveau de la deuxième et de la troisième côte, le bord du sternum dans l'étendue de deux travers de doigt environ, à droite elle suit exactement le bord de cet os.

Au niveau du centre des battements, on perçoit par l'auscultation une propagation très-nette des bruits du cœur et le premier bruit s'accompagne d'un souffle doux et assez bref, le second bruit est bien frappé. Dans la région cardiaque elle-même, pas de bruit anomal.

L'état général reste toujours le même. L'œdème qui a reparu est localisé à la face et aux membres supérieurs; mais il est irrégulier, tantôt très-prononcé, tantôt presque nul, il est habituellement plus marqué dans le membre gauche.

L'appétit reste assez bon, il n'y a pas de vomissements, les gardes-robes sont régulières; mais de temps en temps le malade se plaint de céphalalgie, d'insomnie, et plusieurs fois on a remarqué le matin en l'interrogeant un peu d'égarement dans les idées, une sorte d'hébétude qui ne persiste pas dans la journée.

L'urine qui a été examinée plusieurs fois depuis l'entrée du malade est pâle, anémique, elle ne contient et n'a jamais contenu d'albumine. On prescrit de nouveau une potion avec teinture de digitale, 2 grammes.

27 novembre. La matité sternale n'a pas fait de progrès; il existe une très-légère voussure au niveau de la deuxième côte gauche, point qui correspond aux battements dont nous avons déjà parlé. Mais ces battements ne sont pas bien localisés, ils se font sentir pour ainsi dire dans tout le thorax, c'est-à-dire qu'à chaque systole le tronc tout entier et avec lui les membres du malade sont comme soulevés, et l'on a conscience de ces soulèvements en appuyant la main sur le bras ou l'avant-bras du malade. Les veines jugulaires externes sont gonflées; mais on n'y observe pas de pulsations ni d'ondulations. La dyspnée est plus intense; le malade est constamment assis dans son lit, la position horizontale lui est devenue insupportable; il souffre toujou temps en temps d'insomnie; mais les battements qui se passent dans sa poitrine ne paraissent pas le gêner.

Malgré la digitale, le pouls offre toujours une grande accélération: 120 à 130 pulsations; il est peut-être un peu plus irrégulier.

Depuis quelques jours il est survenu une toux incessante, fatigante et l'on

Digitized by Google

entend dans les deux poumons, des râles sibilants assez abondants. On prescrit 3 grammes de teinture de digitale au lieu de 2.

7 décembre. L'œdème diminue depuis quelques jours. Aujourd'hui il est beaucoup moins considérable. Le pouls est un peu plus lent, et offre des irrégularités assez grandes ; on compte cependant encore 110 pulsations. La matité sternale et cardiaque s'est étendue ; mais ses limites sont difficiles à préciser à cause de la sonorité pulmonaire. On cesse l'usage de la digitale.

10 décembre. L'œdème devient plus prononcé et gagne les parties supérieures du tronc, le pouls est à 130 environ, la peau est chaude, le malade se plaint d'une douleur assez vive au fond de la gorge et en avalant ; mais la muqueuse du pharynx offre à peine un peu de rougeur. Gargarisme émollient.

Le 11. Même état à peu près, le pouls est devenu impossible à compter, le sphygmographe donne un tracé analogue à celui qui existe dans l'état fébrile intense et l'on peut estimer à 150 au moins le nombre des pulsations par minute. La région latérale gauche du cou offre un gonflement œdémateux et douloureux qui paraît dû à l'engorgement des ganglions lymphathiques. Le malade vomit ses aliments pour la première fois.

Le 12. Même état, l'attention n'est attirée que du côté de la gêne de la déglutition et de la douleur vive que le malade paraît ressentir dans la région sous-hyoïdienne. La voix qui jusqu'ici était restée parfaitement naturelle est un peu affaiblie ; mais elle n'offre pas de raucité. 5 sangsues au niveau de la douleur, et même gargarisme.

Le 13. Le malade se trouve, dit-il, très-soulagé. Cependant la dyspnée est toujours très-intense, le pouls extrêmement accéléré. — De plus, on remarque une teinte rouge érysipélateuse, étendue aux régions sus-claviculaire et scapulaire gauches. Au milieu de cette plaque à bords assez nettement limités s'élèvent quelques papules blanchâtres.

Le 14. On apprend que le malade est mort dans la nuit sans agonie, et, d'après les renseignements que l'on recueille, il est probable que la terminaison fatale a eu lieu par syncope.

Autopsie faite le 15 décembre. Cadavre parfaitement conservé.

Cavité thoracique ; le sternum est très-difficile à enlever, il adhère en effet complétement au niveau de l'union de sa première et de sa deuxième pièce à un tissu induré qui arrive jusqu'au périoste.

Ce tissu induré occupe toute la partie supérieure du médiastin, s'étend dans une certaine étendue au-devant du péricarde et adhère sur les côtés aux cartilages des premières côtes gauches. A l'aide d'une scie on peut s'assurer que l'os et les cartilages sont respectés. Au-dessous du plastron formé par le tissu morbide le péricarde est fortement distendu ; en l'incisant il s'écoule 2 à 300 grammes de sérosité légèrement trouble dans laquelle nagent des flocons fibrineux. Le cœur est fortement refoulé à la partie supérieure de la séreuse, un grand nombre de plaques fibrineuses, molles, blanchâtres, faciles à détacher recouvrent le péricarde pariétal et une assez grande partie du péricarde viscéral dont la surface interne est assez finement vascularisée. Le tissu pathologique affecte des rapports étroits avec le péricarde et la base du cœur ; nous

Digitized by Google

reviendrons plus bas sur la description complète de cette sorte de tumeur. Le volume du cœur est normal, ses cavités contiennent une petite quantité de sang fluide et quelques caillots post mortem, les valvules et les orifices son sains.

Le tissu morbide s'étendant jusqu'au hile des deux *poumons*, ceux-ci son difficiles à détacher. Le gauche offre un emphysème presque généralisé et une congestion peu intense; mais pas de néoplasies. Le droit, également emphysémateux, est un peu plus hypérémié; mais il crépite dans toute sont étendue ; le long du bord postérieur il conserve l'empreinte du doigt et laisse écouler une sérosité spumeuse assez abondante.

Tous les organes du médiastin sont enfouis dans la masse morbide ou y adhèrent, de sorte que, par la dissection, on enlève en même temps un grand nombre de parties que nous décrirons plus bas.

Les *ganglions cervicaux*, particulièrement ceux du côté gauche sont gonflés et hypérémiés; mais sur une coupe ils n'offrent aucune lésion de tissu appréciable à l'œil nu.

Abdomen n'offre rien d'intéressant. *Foie* normal, anémié ; *rate* assez volumineuse, ferme, sur la coupe on voit un grand nombre de points blanchâtres non saillants se détachant sur un fond rouge normal. *Reins* : sont pâles, d'aspect normal, un peu graisseux en certains points, dans d'autres un peu de stase veineuse.

Encéphale. Méninges : rien. Masse encéphalique extrêmement pâle ; artères saines ; petits vaisseaux complétement vides.

Dissection de la tumeur. En disséquant la production morbide on voit qu'il ne s'agit pas d'une tumeur bien limitée, mais d'une sorte d'infiltration de tout le tissu cellulaire du médiastin. Ce tissu pathologique offre un aspect d'un blanc jaunâtre, il est dur, résistant, comme semi-cartilagineux, crie sous le scalpel, mais ne laisse pas sourdre sur la surface de coupe de liquide ou suc particulier. Il suit la distribution du tissu cellulaire du médiastin dont il ne paraît être qu'une transformation, double complétement les deux tiers supérieurs du feuillet séreux du péricarde pariétal et donne ainsi à cette membrane, au niveau de la base du cœur, une épaisseur de 3 à 4 centimètres. De là le tissu se porte sur les vaisseaux de la base du cœur et soulève jusqu'à la naissance des fibres charnues le feuillet séreux. D'autre part et en une seule masse, il englobe l'aorte jusqu'à sa rencontre avec la bronche gauche, la veine cave supérieure, les deux troncs brachio-céphaliques veineux, s'arrête à peu près au niveau de l'embouchure des jugulaires, latéralement s'avance jusqu'au hile des deux poumons, et, d'une façon générale, entoure sans exception toutes les branches qui partent de la crosse de l'aorte et toutes les veines qui viennent constituer la veine cave supérieure. En arrière le tissu morbide comprime simplement à un faible degré la partie antérieure et inférieure de la trachée, sans envahir les parties latérales de cet organe. Plusieurs ganglions bronchiques faciles à reconnaître à leur coloration noirâtre, sont enfouis au milieu de la masse morbide ; de sorte que dans le médiastin postérieur il y a compression simple de la trachée, et des bronches de l'œsophage et de l'aorte descendante. D'autre part le tissu murbide infiltre encore le tissu cellulaire des deux plèvres

Digitized by Google

médiastines et remonte à gauche, en suivant le trajet du tissu cellulaire profond du cou, le long de la gaîne des vaisseaux et nerfs; tandis qu'à droite il s'arrête au niveau de l'articulation sterno-claviculaire.

En examinant les principaux vaisseaux, on voit que l'aorte et ses branches s'engagent au sein de la tumeur en se rétrécissant un peu, de telle façon que le doigt indicateur pénètre à peine dans la portion horizontale de l'artère. La veine cave supérieure et les deux troncs brachio-céphaliques veineux sont également rétrécis; mais la paroi interne de tous ces vaisseaux est normale, il n'existe aucun obstacle sérieux au cours du sang, aucune coagulation.

On peut s'assurer facilement que tous les nerfs qui traversent la partie antérieure et supérieure du médiastin sont enfouis comme les vaisseaux dans le tissu pathologique. On retrouve par la dissection les pneumogastriques, les récurrents, les phréniques et l'on peut voir que les ganglions du grand symphatique, surtout du côté gauche sont entourés complétement par le même tissu. Il est impossible de disséquer leurs nerfs et leurs branches; mais sur des coupes transversales la section du nerf fait une saillie très-nette qui tranche sur le reste de la surface de coupe. Au-dessous de la bifurcation des bronches on retrouve le long de l'œsophage les deux nerfs pneumogastriques; ils sont grêles, atrophiés, d'une couleur grisâtre.

Les récurrents sont très-difficiles à retrouver, à l'exception de leurs filets terminaux, ils sont presque complétement compris dans l'épaisseur de la tumeur. Ces filets terminaux sont grêles, grisâtres.

Les phréniques ne sont compris dans le tissu morbide que dans une très-petite partie de leur étendue. Les ganglions cervicaux inférieurs du grand sympathique et les premiers ganglions thoraciques du côté gauche peuvent être séparés par une dissection attentive du tissu ambiant; et ils paraissent tout à fait sains; celles de leurs branches que l'on peut isoler ne paraissent pas altérées.

La muqueuse de l'œsophage est normale. Il en est de même de celle de la trachée. Le pharynx est d'un rouge vineux très-foncé. L'épiglotte est indurée, les replis aryténo-épiglottiques rouges et volumineux; celui du côté gauche offre vers le milieu de sa longueur une ulcération grisâtre à bords taillés à pic. Tout autour du cartilage aryténoïde gauche règne une induration du tissu sous-muqueux qui offre à la coupe un aspect lardacé. Les cordes vocales sont intactes.

Les muscles du larynx ne présentent pas d'altération appréciable à l'œil nu, cependant, à l'exception des crico-tyroïdiens animés par les laryngés supérieurs ils sont un peu pâles, jaunâtres, sans atrophie manifeste.

ÉTUDE HISTOLOGIQUE

Tumeur. — Le tissu morbide est constitué partout par des petites cellules arrondies contenant un noyau relativement volumineux, avec ou sans nucléole distinct, des noyaux libres et çà et là des corps fusiformes. Ces éléments sont séparés par une petite quantité de matière amorphe et quelques tractus irréguliers de tissu conjonctif fibrillaire. On ne remarque pas de

Digitized by Google

vaisseaux capillaires, pas de dégénérescence ou d'infiltration graisseuse. Ce sont là les caractères du sarcome à petites cellules ou tumeur embryoplastique.

Pneumogastriques. — Les deux nerfs pneumogastriques sont parfaitement sains avant leur entrée dans la tumeur. Au milieu du tissu morbide, ils font une saillie notable sur les coupes transversales et offrent une dégénération granulo-graisseuse de la myéline dans la plupart de leurs tubes.

Le long de l'œsophage les pneumogastriques présentent une teinte grisâtre, un peu gélatineuse et une atrophie très-prononcée. La plupart de leurs tubes sont atrophiés : quelques-uns sont réduits à une gaîne vide ou présentent çà et là des granulations graisseuses, d'autres tubes ayant un diamètre à peu près normal sont remplis de granulations graisseuses.

Les deux *récurrents* sont également grisâtres et atrophiés. Leur altération est même plus avancée que celle des bouts inférieurs des pneumogastriques. Les branches terminales du récurrent gauche sont constituées par des tubes presque vides, ne contenant çà et là que quelques granulations graisseuses. Elles paraissent plus altérées que celles du récurrent droit.

Le *phrénique* gauche entouré par le tissu morbide, dans une petite étendue seulement, n'offre à son extrémité périphérique qu'une altération peu avancée. On y voit, en effet, quelques tubes dont la myéline est segmentée, d'autres où elle est granulo-graisseuse, mais sans diminution notable du diamètre des tubes.

Tous ces nerfs présentent donc, à leur sortie de la tumeur et à des degrés divers, une lésion tout à fait analogue à celle qui succède à la section des troncs nerveux.

Muscles. — Le diaphragme, malgré la dégénérescence d'un des phréniques et dans la portion en rapport avec ce nerf, ne présente encore aucune altération appréciable.

Dans les muscles du larynx qui reçoivent les branches du récurrent, on constate une dégénérescence peu avancée. Dans un assez grand nombre de fibres la striation est masquée dans une étendue variable par le dépôt de quelques granulations graisseuses. Mais après quelques jours de macération dans l'alcool, la striation est reconnaissable partout, malgré le commencement de dégénérescence graisseuse.

La portion indurée du larynx, qui entoure le cartilage aryténoïde, laisse écouler à la coupe un liquide trouble dans lequel on reconnaît de la matière amorphe granuleuse, des leucocytes et des globules rouges du sang.

Sur des coupes, on constate un épaississement avec infiltration purulente, peu avancée du tissu cellulaire sous-muqueux.

Vaisseaux. — En faisant des préparations, comprenant à la fois le tissu de la tumeur et la paroi des grosses veines ou artères qui la traversent, on voit que le tissu sarcomateux a envahi complétement la membrane adventice de ces vaisseaux et que cette tunique est, de plus, le siége d'une hypérémie notable. La membrane moyenne est également envahie dans ses couches les plus externes et offre dans presque toute son épaisseur, particulièrement dans les préparations qui répondent aux vaisseaux veineux, une multiplication

Digitized by Google

nucléaire abondante. La membrane interne est normale ou à peine un peu épaissie.

Réflexions. — Cette observation peut se prêter à divers genres de considérations.

Tout d'abord le diagnostic offrait, comme dans la plupart des faits du même ordre, de sérieuses difficultés. L'existence d'un centre de battements bien distinct de celui du cœur, au niveau duquel on entendait un bruit de souffle systolique indépendant de la prolongation d'un souffle cardiaque, la matité et la voussure de la région sternale formaient un ensemble de signes que l'on rencontre assez souvent dans l'anévrysme de l'aorte. Comment songer dans ce cas à l'existence d'un tissu pathologique du médiastin, lorsque rien dans les antécédents du malade, et mieux dans son état général n'attirait l'attention du côté d'une semblable supposition.

Devait-on rejeter l'idée d'anévrysme parce qu'il n'existait aucune différence entre les deux pouls pris aux artères radiales, parce que les battements de la région sternale avaient plutôt les caractères d'un simple soulèvement que celui d'un véritable mouvement d'expansion?

Cela est possible, ou du moins l'autopsie serait venue confirmer le diagnostic de celui qui aurait tenu ce raisonnement; mais nous devons l'avouer, pendant la vie du malade, nous avons admis d'une manière presque exclusive un anévrysme de la crosse de l'aorte.

D'ailleurs les phénomènes d'auscultation, perçus au niveau de la tumeur, pouvaient très-bien être en harmonie avec un anévrysme; et les signes de gêne de la circulation veineuse dans la tête et les membres supéri eurs on communs aux tumeurs solides du médiastin et aux anévrysmes. Si l'on ajoute à cette série de signes physiques trompeurs la tendance fort naturelle de notre esprit à supposer l'existence des lésions les plus simples et les plus concevables, on conviendra, comme nous le pensons nous-même, que le diagnostic était à peu près impossible.

Si maintenant nous nous reportons à quelques-uns des symptômes constatés dans ce cas, nous verrons qu'au point de vue physiologique quelques-uns méritent de fixer l'attention.

Le plus important, sous ce rapport, est sans contredit l'accélération tout à fait insolite des battements du cœur existant d'une manière constante en dehors de tout état fébrile. En ne tenant pas compte de l'influence de la digitale, point sur lequel nous allons revenir, on voit que le nombre des pulsations a varié de 130 à 150 environ. Or les faits révélés par l'autopsie donnent de ce phénomène une explication satisfaisante. Ne peut-on pas, en effet, comme dans une expérience physiologique, mettre sur le compte de la compression des nerfs pneumogastriques, l'accélération des battements du cœur? L'examen histologique nous a fait voir que les nerfs n'avaient pas été détruits complétement: ce qui aurait déterminé une mort rapide; mais que peu à peu, sous l'influence de la compression, ils avaient subi une dégénération analogue à celle qui résulte de leur section. Il parait donc plausible d'admettre, pour expliquer l'accélération des battements du cœur, la théorie physiologique bien connue que nous invoquons.

Digitized by Google

On a dû remarquer, de plus, que le malade a pris à plusieurs reprises des doses assez considérables de digitale. Eh bien, nous nous trouvions ici dans des conditions pathologiques exceptionnelles réalisant, en quelque sorte spontanément, l'expérience la plus propre à montrer le mode d'action de cette substance sur le cœur. Sous ce rapport donc cette observation ne manque pas d'intérêt et les auteurs qui, comme M. Vulpian, rangent la digitale parmi les poisons du cœur, remarqueront en faveur de cette théorie que, à l'époque où le malade prenait de la digitale, le pouls est devenu irrégulier et est descendu de 20 pulsations. Il comptait néanmoins encore 110 pulsations; mais, dès que l'on a cessé l'usage de la digitale, il est remonté rapidement à 130 pulsations. En réalité, ce fait pathologique ne peut pas fournir à ce sujet une véritable démonstration. On ne peut pas dire que l'action des pneumogastriques ait été empêchée; elle n'était évidemment que diminuée, et cette chute du pouls sous l'influence de la digitale est relativement faible. Toutefois cette observation que l'on n'a peut-être jamais faite sur l'homme offre un intérêt réel.

Il est encore un point digne de remarque, c'est la conservation parfaite du timbre de la voix, malgré l'altération des récurrents. En effet, la voix est restée normale jusque dans les derniers jours de la maladie, époque à laquelle il est survenu l'altération inflammatoire que nous avons décrite autour du cartilage aryténoïde gauche. Or on sait qu'habituellement les tumeurs des médiastins, lorsqu'elles compriment un des nerfs récurrents, déterminent un certain degré d'aphonie ou même assez souvent des accès de dyspnée et de suffocation. Il n'y a rien eu dans ce cas de semblable; et, cependant, les 2 récurrents traversaient la tumeur, et tous deux, à leur sortie, offraient une atrophie manifeste.

Quelle explication peut-on donner à cette sorte d'exception? Comme dans la plupart des observations antérieures l'état anatomique des nerfs n'a pas été étudié avec un soin suffisant, on pourrait supposer que l'altération des récurrents n'était pas encore assez avancée pour produire une paralysie notable des muscles du larynx et par suite les accidents en question. Mais ne peut-on pas aussi se demander si l'absence de ces phénomènes ne trouve pas son interprétation dans la manière dont se sont formées les altérations des récurrents? En effet, dans notre observation les deux nerfs sont atteints en même temps, ce qui ne permet pas de désharmonie dans le fonctionnement des deux moitiés du larynx; et, de plus, la lésion s'évolue lentement, sans brusquerie.

D'ailleurs, il ne faut pas se le dissimuler, la voix de notre malade n'avait certainement aucune raucité; mais pouvons-nous être sûr qu'elle n'était pas réellement affaiblie et qu'elle ne se serait pas altérée à la suite d'une conversation un peu soutenue. En tout cas, ce fait prouve l'importance que l'on doit attacher pour l'élucidation de cette question à l'examen des nerfs avant et après leur entrée dans la tumeur.

Enfin nous attirerons aussi l'attention sur l'état des muscles auxquels se rendaient les filets nerveux atrophiés. Cette particularité présente, en effet, un certain intérêt au point de vue de la pathogénie de l'atrophie musculaire. La conservation à peu près parfaite des fibres du diaphragme et des muscles du larynx est en harmonie avec les expériences dans lesquelles on constate l'inté-

Digitized by Google

grité assez grande des muscles après la section des nerfs qui s'y rendent. Ce fait peut donc servir, dans une certaine mesure, à montrer qu'il existe une indépendance à peu près complète entre la nutrition des muscles et celle des nerfs, ou du moins que les lésions de l'atrophie musculaire proprement dite ne sont pas produites par l'atrophie ou la dégénérescence granulo-graisseuse des nerfs.

III

HÉMORRHAGIE DU BULBE RACHIDIEN. — MORT SUBITE APRÈS LE 12e JOUR DES COUCHES. — AUTOPSIE.

Par le Dr A. CHARRIER

Ancien chef de clinique d'accouchements, secrétaire général de la Société de médecine de Paris, etc.

La nommée P.... entre à la clinique d'accouchements avec un léger commencement de travail, le 2 avril 1857. Je l'examine à la visite du soir, et voici l'observation de cette malade :

Elle est couturière, âgée de 25 ans, multipare de son deuxième enfant. Sa première couche a été très-heureuse. Son enfant vit et a trois ans. Elle arrive à la clinique parce qu'elle est en travail.

Elle n'a jamais été malade, elle est seulement sujette à des attaques de nerfs. Sa mère est aussi très-nerveuse et a des migraines fréquentes. Son père a eu deux attaques de rhumatisme; il vit et a 63 ans.

Au toucher, on trouve une première position du sommet, l'enfant est très-vivant. Elle a eu des migraines pendant sa grossesse. Le 3 avril, à 10 heures du matin, l'accouchement a lieu naturellement. — 20 minutes après délivrance naturelle.

A 5 heures du soir, le même jour, attaque d'éclampsie, que rien ne pouvait faire prévoir, au moment où elle rend un caillot volumineux. L'attaque dure 1 minute 25 secondes; le coma et le stertor de 3 à 4 minutes. Urines légèrement albumineuses. Elle reprend connaissance. Pas de traitement. Je la revois à 9 1/2 heures soir. Elle n'a pas eu de nouvelles crises, elle dort paisiblement. Le lendemain et surlendemain santé parfaite, la montée du lait se fait sans fièvre, elle allaite son enfant.

Elle se lève le dixième jour. Le douzième, à la visite du soir, elle me répond parfaitement aux questions que je lui fais. Elle paraît gaie et contente, lorsque tout à coup elle pousse un cri, se renverse en arrière sur son oreiller, elle était morte, sans aucun mouvement convulsif. La mort était foudroyante, instantanée.

En présence d'une mort aussi rapide, aussi instantanée, je diagnostiquai une hémorrhagie de la partie supérieure de la moelle derrière les olives, entre

Digitized by Google

les corps restiformes, au niveau de l'entre-croisement des pyramides, là où l'on place le nœud vital; ou bien une hémorrhagie cérébrale très-considérable en nappe et au-dessous des méninges à la surface des hémisphères cérébraux. Mais la mort avait eu lieu devant moi et avec une telle rapidité que je penchais pour la première supposition.

Quant à la rupture du cœur ou d'un anévrysme, la mort n'est pas aussi fulgurante, pour ainsi dire, l'agonie dure bien 2 à 3 minutes, l'angoisse épigastrique de la respiration est évidente.

Pour moi, la cause résidait donc dans l'encéphale près de son union avec la moelle épinière. J'avais vu tuer des poulets en leur enfonçant un petit canif très-coupant à la base du crâne, et la mort était instantanée sans convulsion. Je penchais donc pour une lésion pareille, l'autopsie fut faite et me prouva la vérité de mes réflexions.

Autopsie. — La boîte crânienne est ouverte et toute la moelle allongée est mise à nu. En apparence aucune lésion, mais si l'on incise le bulbe rachidien et qu'avec le manche du scalpel on écarte le sillon médian et antérieur, on trouve un caillot long de 44 millimètres, large de 8 millimètres, épais dans le diamètre antéro-postérieur de 5 millimètres. Tous les autres organes sont sains. Rien dans les ventricules latéraux, rien *dans le septum lucidum*, la substance blanche et grise de consistance normale, rien dans les méninges.

Les viscères thoraciques et abdominaux n'offrent rien à noter.

Le caillot de la couleur et de la consistance de la gelée de groseilles partait de la partie supérieure des corps olivaires et descendait jusqu'à 44 millimètres plus bas dans ce que M. Foville appelle le canal central de la moelle allongée et était arrêté par l'entre-croisement des pyramides.

Le sang venait probablement d'une petite artériole médullaire. En lavant la pièce dans l'eau on voyait un petit prolongement de caillot qui s'enfonçait dans la pyramide antérieure gauche.

IV

PLAIE CONSIDÉRABLE DE L'HÉMISPHÈRE GAUCHE PRODUITE SUR TROIS CHIENS. — EXAMEN DES CENTRES NERVEUX A DES ÉPOQUES VARIÉES APRÈS LE JOUR DE L'OPÉRATION — ABSENCE DE DÉGÉNÉRATIONS SECONDAIRES DE L'ISTHME ENCÉPHALIQUE ET DE LA MOELLE ÉPINIÈRE.

Par **J.-M. PHILIPEAUX** et **A. VULPIAN.**

On a souvent l'occasion d'observer chez l'homme des altérations descendantes de la moelle épinière à la suite de lésions de l'encéphale. Depuis Ludwig Türck, on sait que l'altération secondaire de la moelle qui se produit dans ces conditions occupe un siége toujours le même, lorsque les lésions de l'en-

Digitized by Google

céphale se sont produites dans un des hémisphères cérébraux. Quand ces lésions primitives, hémorrhagie ou ramollissement, ont détruit une partie d'un des corps striés, un travail d'atrophie se développe dans le pédoncule cérébral, la moitié de la protubérance et la pyramide antérieure du même côté ; et, dans la moelle, il se poursuit dans le faisceau antérieur du même côté et dans la partie postérieure du faisceau antéro-latéral du côté opposé. Cette altération secondaire est à un degré variable une conséquence constante des lésions des radiations pédonculaires qui traversent le corps strié ; ses caractères ont été bien décrits par M. Ch. Bouchard[1]. Or, il était intéressant de rechercher si des altérations du même genre se produiraient chez des animaux à la suite de lésions expérimentales du cerveau. Nous avons fait quelques tentatives pour atteindre ce but, et cette note est destinée à en faire connaître les résultats.

Sur trois chiens adultes, on a enlevé, à l'aide d'un trépan, une rondelle de la partie supérieure du crâne, à gauche de la ligne médiane et vers la région moyenne de l'hémisphère cérébral correspondant. Puis, avec un scalpel, on a fait une incision oblique de toute l'épaisseur de cet hémisphère, l'instrument étant enfoncé jusqu'à ce qu'il fût en rapport avec la base du crâne. Cette incision oblique partait de la scissure interhémisphérique, à une petite distance en arrière du bord antérieur du cerveau et se dirigeait d'avant en arrière et de droite à gauche; vers la partie postérieure du bord externe de l'hémisphère gauche. Ainsi pratiquée, cette incision devait nécessairement diviser une partie du corps strié gauche, et, à cause de sa profondeur, elle devait intéresser, dans une grande étendue, les radiations pédonculaires qui traversent ce corps; mais, comme le comprennent tous ceux qui ont fait des expériences sur l'encéphale ou même sur la moelle épinière, au travers d'ouvertures pratiquées sur le crâne ou le rachis, les plaies du cerveau ou de la moelle épinière n'ont pas toujours les dimensions qu'on aurait voulu leur donner. Aussi, la partie de l'hémisphère gauche qui aurait dû, dans nos expériences, être séparée entièrement du reste du cerveau, ne l'a-t-elle été qu'incomplétement. La lésion toutefois a toujours été assez considérable pour imiter, sous ce rapport, les conditions dans lesquelles a lieu, chez l'homme, la dégénération secondaire de l'isthme encéphalique et de la moelle épinière.

L'un des animaux est mort six jours après l'opération ; la plaie de l'hémisphère cérébral était presque telle qu'on avait voulu la faire ; elle n'avait pourtant pas divisé toute la longueur et toute la profondeur du corps strié. Cette plaie était remplie de pus ; il y avait du sang coagulé, en petite quantité, dans les ventricules ; il y en avait aussi un peu dans les membranes de la moelle épinière, dans l'espace sous-arachnoïdien. On a examiné au microscope, à l'état frais, deux tranches minces des pyramides antérieures; ni l'une ni l'autre des pyramides ne contenait soit des corps granuleux soit de fines granulations graisseuses.

Un autre chien a été examiné quatre-vingt-cinq jours après l'opération. Cet animal n'avait pas d'hémiplégie reconnaissable ; il paraissait avoir perdu la vue, et, au dire du garçon de laboratoire, il n'aboyait jamais.

[1] Des dégénérations secondaires de la moelle épinière, *Archives gén. de Méd.*, 1866, I, 272 et suiv.

Digitized by Google

La plaie des téguments de la tête était bien cicatrisée ; l'ouverture faite à l'aide du trépan était fermée par une membrane résistante à laquelle adhéraient les membranes du cerveau. Lorsqu'on a enlevé la voûte du crâne, on a entraîné une petite languette de substance cérébrale jaunâtre, altérée, qui avait contracté des adhérences avec les membranes fermant l'ouverture du crâne. La cicatrice superficielle de la voûte de l'hémisphère n'est pas très-étendue; mais, en ouvrant les ventricules, on voit que, du côté gauche, existe une lésion considérable du corps strié. La partie postérieure du corps strié est tout à fait détruite ; elle est remplacée par une excavation à fond blanchâtre, empiétant un peu sur la partie antérieure de la couche optique du même côté. Il y a aussi une atrophie manifeste d'une partie des fibres blanches qui partent du tubercule quadrijumeau antérieur gauche.

Les deux nerfs optiques sont peut-être, sur la coupe, un peu moins blancs que dans l'état normal; le nerf oculo-moteur commun du côté gauche a paru un peu plus grêle et plus grisâtre que le droit.

Une coupe transversale faite sur le milieu des pyramides antérieures du bulbe rachidien à l'état frais montre que les deux pyramides ont, l'une et l'autre, leur teinte blanche normale; on ne voit non plus aucune atrophie superficielle du pédoncule cérébral gauche.

On a examiné plus tard le bulbe rachidien et la moelle épinière, après durcissement dans l'acide chromique : il a été impossible de reconnaître avec netteté une modification quelconque, soit de l'une, soit de l'autre de ces parties des centres nerveux.

Enfin, le troisième chien qui, de même que le précédent, avait complétement guéri à la suite de l'opération, a été examiné au bout de trois mois et vingt jours. Il aboyait comme les autres chiens et n'avait pas perdu la vue : on n'a pas constaté d'hémiplégie.

La plaie de l'hémisphère gauche pénètre jusqu'à la surface inférieure du cerveau et forme une sorte de fente à parois non réunies, à direction presque antéro-postérieure, un peu oblique cependant de dedans en dehors et d'avant en arrière. On y voit une petite masse de tissu induré, d'un rouge d'ocre, comme on en trouve quelquefois dans d'anciens foyers hémorrhagiques, masse adhérente, en plusieurs points, aux parois de la fente ; ces parois on elles-mêmes une teinte un peu ocrée, et elles sont indurées dans une petite épaisseur. Cette fente est entièrement en dehors du ventricule latéral gauche, mais elle se rapproche beaucoup du bord externe de ce ventricule ; il y a eu, en somme, une grande partie des radiations pédonculaires intra-cérébrales qui ont été coupées.

On a examiné, soit à l'œil nu, soit à l'aide du microscope, la région cervicale de la moelle épinière, après macération dans une faible solution d'acide chromique, et l'on n'a trouvé aucune atrophie appréciable de l'un ou de l'autre des faisceaux médullaires.

En résumé, sur trois chiens qui avaient subi une plaie considérable de l'encéphale, et dans la région dont les lésions sont, chez l'homme, toujours suivies d'altérations secondaires de l'isthme encéphalique et de la moelle épinière, il a été impossible de rien trouver de semblable. Et cependant, il s'était

Digitized by Google

écoulé un temps bien assez long entre le jour de l'opération et celui de la mort des animaux, pour que les dégénérations secondaires, si elles avaient eu à se produire, eussent pu devenir très-reconnaissables. Ces résultats négatifs montrent une fois de plus qu'il n'est pas toujours facile de reproduire expérimentalement chez des mammifères les enchaînements morbides que l'on observe chez l'homme, même lorsqu'il s'agit de faits d'un ordre tel, que leurs conditions de développement semblent des plus faciles à réaliser. Dans les cas dont il s'agit ici, y a-t-il lieu d'invoquer, pour expliquer l'insuccès de nos tentatives, la différence qui existe entre les plaies traumatiques et les lésions pathologiques? Il semble qu'il n'y ait pas une grande dissemblance, entre une incision expérimentale du corps strié, et une lésion de ce corps par un foyer hémorrhagique ou par un travail de ramollissement. Aussi est-ce surtout à d'autres causes qu'il faut sans doute attribuer l'absence d'altérations descendantes de l'isthme, et de la moelle épinière chez les chiens que nous avons opérés. Il est probable en effet que cela a tenu, d'une part, à ce que, chez les animaux, les lésions des centres nerveux se compliquent moins facilement que chez l'homme d'un processus irritatif persistant; en second lieu, à des différences anatomiques, relatives aux rapports qui existent entre la moelle épinière et le bulbe rachidien d'une part; entre ces parties, la protubérance annulaire, les pédoncules cérébraux, les corps striés et les hémisphères cérébraux d'autre part.

V

EXPÉRIENCE AYANT POUR BUT DE VOIR SI L'EFFET PRODUIT SUR LES GLANDES SALIVAIRES PAR L'ÉLECTRISATION DU BOUT SUPÉRIEUR DU NERF VAGUE COUPÉ, CHEZ LE CHIEN, DÉPEND DU PNEUMOGASTRIQUE LUI-MÊME OU DU CORDON CERVICAL SYMPATHIQUE QUI LUI EST ACCOLÉ.

Par **A. VULPIAN**.

D'après M. Oehl[1], la galvanisation d'un des nerfs vagues au cou, qui détermine par action réflexe une augmentation de la sécrétion des deux glandes sous-maxillaires, ne produirait pas un effet analogue sur la sécrétion des glandes parotides. D'un autre côté, M. Eckhard et M. Wittich[2] ont constaté que l'excitation du nerf sympathique chez le lapin produit une augmentation de la sécrétion de la glande parotide correspondante; mais d'après M. Wittich, chez le chat et chez le chien, on n'observerait point le même effet.

Des expériences, dont j'ai parlé dans mon cours au muséum d'histoire naturelle, en 1866, m'avaient donné des résultats différents de ceux qu'avait ob-

[1] *Comptes rendus de l'Acad. des sc.*, 15 août 1864.
[2] Virchow's *Archiv.*, mai 1867. *Analyse in Gaz. Hebd.*, 1867, p. 527.

Digitized by Google

tenus M. Oehl. Voici ce que j'avais vu : « Chez un chien curarisé et soumis à la respiration artificielle, la galvanisation du nerf pneumogastrique vers le milieu de la région cervicale a déterminé de la façon la plus nette une accélération de l'écoulement salivaire, non-seulement par le canal de Wharton, mais encore par le conduit de Sténon. D'autre part, cette même expérience m'a fait voir que l'action du nerf pneumogastrique sur la sécrétion de la glande sous-maxillaire n'est pas transmise exclusivement par le nerf tympanico-lingual, car l'effet dont je viens de parler était obtenu chez un chien sur lequel on avait tout d'abord coupé le nerf lingual en deux points, c'est-à-dire en deçà et au delà du point d'où les filets de la corde du tympan se séparent pour se rendre à la glande. Ces filets n'avaient donc plus aucune communication avec le centre nerveux cérébro-spinal, et ne pouvaient conséquemment servir de conducteurs à l'action réflexe déterminée par l'excitation du nerf vague[1]. »

Ainsi, on ne peut douter que l'excitation du nerf vague ne produise chez le chien une augmentation de la sécrétion parotidienne. Mais le nerf vague, chez le chien, est constitué, dans sa portion cervicale, par le cordon cervical du grand sympathique accolé et uni au nerf pneumogastrique (déjà fortement modifié par ses anatomoses, avec le spinal et d'autres nerfs). Il fallait donc savoir si l'action que produit sur la glande parotide l'excitation du nerf vague au cou doit être attribué au nerf pneumogastrique ou au grand sympathique. Pour obtenir des données précises sur ce point, il fallait pouvoir agir sur l'un de ces nerfs à l'exclusion de l'autre. Or, je sais, pour l'avoir tenté plusieurs fois, qu'il est impossible de séparer d'une façon exactement complète ces deux cordons nerveux l'un de l'autre par la dissection. Il fallait donc recourir à un autre moyen : ce moyen consiste à déterminer dans un de ces deux nerfs une altération suffisante pour lui faire perdre toute excitabilité. L'expérience suivante me paraît tout à fait décisive.

Exp. — Le 6 octobre 1867, on coupe sur un chien adulte le nerf vague du côté droit, vers le milieu de la hauteur du cou.

Le 17 octobre (au bout de onze jours), on met le nerf vague à découvert ; on a préalablement préparé le canal de Sténon et le canal de Wharton du côté droit, et l'on a introduit une canule d'argent dans chacun de ces canaux. Il s'écoule, d'une façon continue, une petite quantité de salive sous-maxillaire; il n'y a presque aucun écoulement de salive parotidienne.

On passe une tige de verre sous le bout central du nerf vague, et l'on fait passer dans cette partie du nerf des courants interrompus. Il n'y a aucun effet appréciable ni sur l'une ni sur l'autre glande. Aucun effet non plus sur l'œil, ni sur la sécrétion lacrymale, ni sur la sécrétion de mucus nasal de ce côté.

Quand on électrise directement la glande parotide du même côté, on provoque l'apparition d'une goutte de salive à l'extrémité libre du tube placé dans le canal de Sténon.

L'électrisation du nerf lingual détermine une accélération très-marquée de l'écoulement de la salive sous-maxillaire.

[1] *Revue des cours scientifiques*. 1866, p. 721.

Digitized by Google

En galvanisant le bout central du nerf vague du côté droit, il n'y avait donc ni effet sur l'œil, ni effet sur les sécrétions des glandes de ce côté ; il n'y avait pas non plus d'efforts de vomissement ; tout se bornait à de profondes inspirations suivies de brusques expirations, sorte de toux insonore.

Chez ce chien, la section du nerf vague, vers le milieu de la région cervicale, avait amené, comme toujours dans ces conditions, un travail de destruction de la myéline dans la partie supérieure du cordon cervical compris dans la section, et ce cordon nerveux avait perdu dans cette partie toute excitabilité au moment où l'on a électrisé le nerf vague. La perte d'excitabilité était bien démontrée par la non-apparition des phénomènes oculo-papillaires, lors de cette électrisation.

Lorsqu'on excitait le nerf vague, il n'y avait plus alors aucune action sur la glande parotide et il ne paraissait pas y en avoir non plus sur la glande sous-maxillaire du même côté. L'influence que le nerf vague, laissé tout à fait intact, exerce sur la sécrétion de ces glandes chez le chien, appartiendrait donc principalement, non pas au nerf pneumogastrique lui-même, mais au cordon cervical sympathique qui lui est accolé.

VI

SUR L'ANASTOMOSE QUI EXISTE ENTRE LE NERF LARYNGÉ SUPÉRIEUR ET LE NERF RÉCURRENT.

Par J.-M. PHILIPEAUX et A. VULPIAN.

Il existe entre le nerf laryngé supérieur et le nerf laryngé inférieur ou nerf récurrent une anastomose décrite de tout temps par les anatomistes. Chez l'homme, le filet anatomotique ou descendant en question, « d'un volume peu considérable, mais variable, dit M. Cruveilhier, se porte verticalement en bas, entre la muqueuse, d'une part, et les muscles thyro-aryténoïdien et crico-aryténoïdien de l'autre, gagne la face postérieure du cartilage cricoïde sur lequel il s'anastomose avec le récurrent. » Des expériences sur le nerf pneumogastrique nous ont conduits à rechercher l'origine de ce filet anastomotique. La dissection ne pouvait pas résoudre ce problème : seule, la méthode wallérienne pouvait nous amener à une solution certaine.

Nous avons donc coupé chez plusieurs chiens, soit un des nerfs récurrents, soit le tronc même d'un des nerfs vagues, au milieu du cou, c'est-à-dire au-dessous du point où les nerfs laryngés supérieurs se séparent des pneumogastriques.

Constamment, dans ces conditions, nous avons trouvé le filet anastomotique entièrement sain, au bout de quinze à vingt jours. Il n'y avait pas une seule fibre nerveuse modifiée dans ce filet. Au contraire le nerf récurrent était constitué presque exclusivement par des fibres altérées, dans lesquelles la myéline était segmentée, réduite en gouttelettes plus ou moins grosses. Lors-

Digitized by Google

que l'on avait coupé le récurrent, vers la partie inférieure du cou, on retrouvait, au milieu des fibres altérées un fascicule nerveux, grêle, formé d'une vingtaine de fibres saines. Ce fascicule était loin de représenter tout le filet anastomotique qui, chez le chien, est assez gros. Un autre filet beaucoup plus volumineux se détachait du nerf récurrent, après avoir suivi un court trajet, accolé à ce nerf, et descendait parallèlement au nerf récurrent, le long de la trachée, pour se rendre à la membrane muqueuse de ce conduit.

En un mot, le filet anastomotique qui existe entre le nerf laryngé supérieur et le nerf récurrent, provient exclusivement du premier de ces nerfs. Après s'être accolé au nerf récurrent, ce nerf se divise en deux filaments d'inégale grosseur : l'un, le plus grêle, reste accolé au filet récurrent, et nous n'avons pas reconnu sa destination ; l'autre, plus gros, abandonne bientôt le nerf récurrent pour aller se distribuer à la membrane muqueuse de la trachée, à une assez grande distance au-dessous du point où il se sépare de ce nerf.

VII

SUR LA CAUSE DES ECCHYMOSES DU PÉRICRANE DANS L'APOPLEXIE.

Par R. LÉPINE.

Les ecchymoses multiples, que l'on constate assez souvent dans le tissu cellulaire lâche du péricrâne, dans le muscle temporal et même à la face profonde des téguments du crâne et du cou, chez les individus qui succombent à une apoplexie sanguine récente, ont été jusqu'à ces derniers temps considérées comme un phénomène du même ordre que l'hémorrhagie cérébrale elle-même.

Celle-ci étant généralement expliquée par une fluxion active vers la tête, on admettait que la production de ces ecchymoses était due à la même cause ; on les invoquait même volontiers comme « attestant, avec quelle énergie le sang est porté vers les parties supérieures. » (Article APOPLEXIE du *Compendium*, I, p. 242.)

Mais la découverte du rôle des anévrysmes miliaires (voy. les *Archives de physiologie* de 1868) conduisit naturellement MM. Charcot et Bouchard à réduire l'importance qu'on attribuait généralement à la « fluxion. » En présence d'une altération vasculaire aussi palpable, il était légitime de ne pas admettre sans preuves une hypothèse.

Il s'agissait, dès lors, d'expliquer la production des ecchymoses ; et M. Charcot fut porté, par l'examen des cas qu'il put observer, à leur assigner une origine toute autre que la fluxion.

M. Charcot remarqua, en effet, que leur siége n'est pas indifférent ; qu'elles existent exclusivement, ou au moins pour la plus grande part du côté opposé

Digitized by Google

au foyer apoplectique; que généralement même la rougeur diffuse qui les accompagne, reste exactement circonscrite au même côté qu'elles, que la ligne médiane est la limite précise où elles s'arrêtent. Cette délimitation faisait penser à une influence nerveuse et, dans ses leçons, M. Charcot considéra la congestion et les ecchymoses comme le résultat de la paralysie vaso-motrice, dont l'existence, si manifeste dans les membres hémiplégiques, ne saurait être contestée dans la région crânienne. Lors de la communication que fit, à ce sujet, M. Charcot à la Société de biologie, M. Vulpian appuya cette dernière proposition, en rapportant les résultats d'une autopsie, dans laquelle il avait trouvé la pituitaire du côté opposé à l'hémisphère lésé, rouge et très-congestionnée, tandis que la fosse nasale du côté du foyer cérébral était parfaitement saine. — Plus récemment M. Charcot a communiqué à la Société de biologie (12 décembre 1868) les résultats très-probants de l'autopsie d'une femme, ayant succombé quelques jours après une attaque d'apoplexie sanguine avec hémiplégie du côté *gauche*. L'aponévrose épicrânienne présentait du côté *gauche* une coloration rouge vineuse, et, dans quelques points, de véritables ecchymoses. La coloration s'arrêtait *nettement* à la ligne médiane; dans sa moitié droite, l'épicrâne avait sa coloration blanche normale; du même côté, il y avait dans l'encéphale un foyer hémorrhagique.

Quelque péremptoire que soit, en faveur de la théorie de M. Charcot, cette localisation si nette des lésions, on pouvait cependant lui objecter que le ramollissement aigu, même dans les formes qui, par leur intensité et la soudaineté du début, se rapprochent le plus de l'apoplexie sanguine, ne *paraît* pas s'accompagner de la production de ces ecchymoses. Cette objection n'est que spécieuse; le fait suivant que nous venons, M. Charcot et moi, d'observer, et qui a été étudié avec soin, suffit pour la réfuter.

Obs. — *Plusieurs attaques de rhumatisme articulaire aigu; affection de la valvule mitrale. — Embolie de l'artère sylvienne droite, ramollissement cérébral (hémiplégie gauche; infarctus des reins). — Caillot de l'auricule gauche. — Embolie de l'artère sylvienne gauche. — Attaque avec convulsions épileptiformes (hémiplégie droite); mort au bout de quelques heures. — Ecchymoses du péricrâne du côté droit.*

Louise C..., âgée de 41 ans, est entrée à l'infirmerie (service de M. Charcot), le 6 octobre 1868, atteinte d'hémiplégie *gauche* avec contracture. Elle présentait de plus un souffle à la pointe du cœur. Cette femme, très-intelligente, non aphasique, racontait qu'elle avait eu à plusieurs reprises des attaques de rhumatisme articulaire aigu généralisé, qu'à la suite des dernières, elle avait éprouvé des palpitations fréquentes et qu'enfin elle avait été frappée brusquement, il y a trois ou quatre ans, d'hémiplégie. La perte de connaissance survint quelques instants après la paralysie et dura une heure environ. Se fondant sur divers motifs tirés des antécédents et des symptômes actuels et sur lesquels nous n'avons pas à insister, M. Charcot diagnostiqua une embolie dans l'artère sylvienne *droite* consécutive à une lésion de la valvule mitrale; et, vu la rareté relative de cette embolie du côté droit, il présenta plusieurs fois la malade à son cours.

Le 11 *août* 1869, cette femme se plaignit, à la visite du matin, *d'une sen-*

Digitized by Google

sation de constriction du côté gauche du thorax. Ce n'était pas la gêne, l'angoisse des affections du cœur. *Il n'y avait pas d'oppression ;* la malade n'accusait pas de palpitations et n'attirait pas l'attention sur son cœur. L'auscultation ne fut pas pratiquée. Toute la journée la malade continua à lire comme elle en avait l'habitude.

Le soir, *à six heures,* elle fut prise brusquement d'une *attaque épileptiforme.* Examinée quelques minutes après le début, elle présentait l'état suivant :

Perte de connaissance *entière;* insensibilité presque complète; parfois, cependant, le pincement est suivi d'une grimace et *plus rarement* d'un tremblement oscillatoire du membre supérieur *gauche* qui dure à peine une minute et sur lequel nous reviendrons tout à l'heure; par moments, grincement de dents. Respiration stertoreuse (plus de 60 par minute), plus de 160 pulsations; température (dans le rectum) = 37°4.

La face est dirigée du côté *gauche,* sans roideur très-prononcée des muscles du cou. Les yeux, à demi cachés par les paupières, regardent en haut, mais surtout à *gauche;* par moments, nystagmus. La malade ne paraît pas voir, cependant quand on approche une bougie de ses yeux, la respiration devient plus stertoreuse. Les deux pupilles sont dilatées, surtout la gauche. Pas de paralysie faciale évidente. Écume à la commissure *gauche* (probablement à cause de l'inclinaison de la tête de ce côté).

Membres : Les membres du côté gauche sont *extrêmement contracturés ;* par moments, ils sont agités de convulsions oscillatoires, soit après une excitation, soit en dehors de toute provocation; ces convulsions ont une durée courte; tantôt elles se produisent dans un seul membre (plus souvent dans le supérieur), tantôt dans les deux membres, et alors il n'y a pas de synchronisme dans les convulsions de l'un et de l'autre.

Les membres *du côté droit* n'ont jamais paru être le siége de semblables convulsions. Le supérieur est flasque; par moments seulement un peu roide. Quand on le pince la malade ne le retire pas; mais il y a quelquefois alors une grimace et une convulsion du membre supérieur gauche, le membre inférieur droit est assez roide ; il est, comme celui du côté opposé, dans l'extension, sauf le pied qui est fléchi et dans l'adduction. *Le genou gauche est plus chaud que le droit; le membre supérieur gauche est aussi plus chaud que le droit.*

Une heure plus tard : L'état est resté le même; il y a eu encore isolément des convulsions dans chacun des deux membres du côté gauche. Pouls 154, temp. = 37°,4, mort à 10 heures du soir.

Autopsie. Trente-six heures après la mort, par un temps chaud. Pas de rigidité ni d'un côté ni de l'autre.

En enlevant les téguments qui recouvrent le crâne, on est frappé de la différence de coloration que présentent les deux côtés. *Le tissu cellulaire du côté droit est plus injecté et il est le siége d'ecchymoses multiples, d'étendue variable, généralement petites;* quelques-unes seulement de ces dernières, à la partie antérieure, empiètent légèrement sur la ligne médiane.

Digitized by Google

Le crâne est épais, extrêmement dur ; il est bien conformé.

Les sinus sont gorgés de sang noir. La consistance de l'encéphale est normale partout. En aucun point, il n'y a de diminution notable.

Artères de la base : Elles ne sont pas athéromateuses. La sylvienne du côté droit présente, avant sa bifurcation, une certaine consistance; on sent manifestement qu'elle renferme un corps dur dans son intérieur. Une incision longitudinale permet, en effet, de constater la présence d'un thrombus, décoloré, ayant subi en grande partie l'organisation conjonctive, adhérent aux parois artérielles à ses extrémités, mais libre d'adhérences dans sa partie moyenne. Il a paru que ce caillot ancien n'oblitérait plus complétement la lumière du vaisseau.

La sylvienne *gauche* a extérieurement une coloration un peu bleuâtre; elle est très-volumineuse avant sa bifurcation et paraît distendue. A l'incision, on trouve dans sa cavité un caillot tout à fait libre, beaucoup plus gros que le précédent et composé de deux parties : l'une, décolorée, un peu dure, l'autre, évidemment beaucoup plus récente.

Les méninges sont à l'état normal.

Les ventricules ne renferment pas une quantité exagérée de sérosité.

En examinant le ventricule latéral droit, on voit que la partie postérieure du corps strié est remplacée par un foyer de ramollissement celluleux, ne présentant aucune coloration ocreuse. Une coupe transversale permet de constater que ce foyer intéresse le noyau extra-ventriculaire du corps strié dans toute son étendue, la capsule externe, l'avant-mur, la substance blanche externe ; il s'arrête à la substance grise des circonvolutions de l'insula; encore sont-elles entamées en deux points où l'altération arrive jusque sous la méninge.

Atrophie et coloration grisâtre du pédoncule cérébral *droit;* atrophie unilatérale de la protubérance et de la pyramide du même côté. Le bulbe, sauf cette altération, paraît sain.

La moelle n'a pas été examinée.

Le cervelet est sain.

L'hémisphère gauche, examiné minutieusement à l'œil nu, n'a rien présenté d'anormal.

Cœur, de volume ordinaire, un peu mou, très-légèrement surchargé de graisse.

Le ventricule gauche est normal, ses parois ne sont pas hypertrophiées.

La *valvule mitrale* est transformée en un entonnoir de consistance fibreuse, dont l'orifice laisse passer le petit doigt avec un peu de difficulté.

L'*oreillette gauche* ne présente qu'une légère hypertrophie. *Dans l'auricule* il existe un caillot assez ancien, adhérent, du volume d'une noisette, dont une portion, reliée à la masse principale par une sorte de pédicule, pend librement dans l'oreillette; *l'extrémité de cette partie flottante est inégale et rugueuse; elle présente un aspect et une consistance absolument semblables à la portion dure du caillot trouvé dans la sylvienne gauche.*

Le cœur droit ne présente rien à noter. L'*aorte* n'est pas athéromateuse; les *artères carotides* sont saines.

Digitized by Google

Les *poumons* sont fortement congestionnés.

Le *foie* est à l'état normal; la *rate* est assez volumineuse et molle; pas d'infarctus.

Les *reins* sont un peu gros, un peu congestionnés; après l'ablation de leurs capsules on remarque sur chacun d'eux deux ou trois points déprimés et atrophiés du volume d'une petite noisette, pénétrant dans l'épaisseur de l'organe, jusqu'à une certaine profondeur (infarctus anciens).

La localisation si nette de la congestion et des ecchymoses de l'épicrâne reconnaît évidemment pour cause la paralysie vaso-motrice; et il est impossible de méconnaître le rôle qu'a joué celle-ci. On peut seulement se demander si elle a exclusivement agi ou si une autre influence est venu s'y joindre.

On a d'autant plus le droit de se poser cette question que, le plus souvent, — et ce point a été bien mis en lumière dans l'étude si remarquable que M. Bouchard a faite de la pathogénie des hémorrhagies (*Thèse d'agrég.*, 1869), — plusieurs causes interviennent pour les produire. Si l'on se fie, dans l'espèce, à l'expérimentation sur les animaux, on voit que la section du grand sympathique, au cou chez le lapin ou chez le chien, ne produit pas d'ecchymoses de l'oreille, quoique la paralysie vaso-motrice soit complète. C'est un fait que les physiologistes sont à même d'observer chaque jour, qui est confirmé par les expériences faites spécialement à ce point de vue, expériences rapportées dans la thèse de M. Bouchard. Nous voyons même dans plusieurs d'entre elles que, malgré l'intervention d'une cause adjuvante, telle que la ligature de l'aorte ou ligature des jugulaires, etc., en un mot, que malgré divers moyens susceptibles d'augmenter la tension artérielle ou veineuse ajoutés à la section du sympathique, on n'a pas réussi à amener la production d'ecchymoses. Sans doute, on ne peut conclure légitimement, en pareil cas, des animaux à l'homme, et nous ignorons ce qu'il adviendrait chez ce dernier dans de telles conditions; mais les faits cliniques eux-mêmes nous montrent que ces ecchymoses de l'épicrâne sont loin d'être constantes, et nous ne sommes pas en état d'affirmer que dans tous les cas où elles existent la paralysie vaso-motrice est plus complète que dans ceux où elles manquent.

Pour le cas actuel, nous sommes portés à croire que la production des ecchymoses a été favorisée par l'attaque épileptiforme. On sait que des ecchymoses peuvent être observées à la face, à la suite d'accès épileptiques, chez près du tiers des malades.

Nous ne pouvons attacher aucune importance pathogénique à l'affection de la valvule mitrale. Quant à l'idée que l'oblitération embolique subite de la sylvienne ait pu produire une fluxion collatérale de la carotide externe *de l'autre côté*, nous ne pensons pas qu'elle mérite d'être réfutée.

Enfin l'inclinaison de la tête ne peut être mise en cause : le côté du crâne le plus déclive, celui que la pesanteur (dans l'hypothèse où elle exercerait une action) aurait pu congestionner, c'est précisément le côté qui n'est pas le siége d'ecchymoses. La portée de cette remarque n'est pas restreinte au cas actuel. On sait que l'inclinaison de la tête, si fréquente chez les apoplectiques, se fait toujours du côté de la lésion cérébrale (Prévost, De la déviation con-

Digitized by Google

juguée des yeux et de la rotation de la tête, etc. Thèse, Paris, 1868, et *Comptes rendus de la Société de Biologie*, 1867).

Le fait que nous venons de présenter confirme donc l'idée émise pour la première fois par notre savant maître M. Charcot touchant le rôle de la paralysie vaso-motrice dans la production des ecchymoses de l'épicrâne, idée rationnelle confirmée surabondamment par la localisation si nette des lésions constatées dans plusieurs cas; il prouve, de plus, que ces ecchymoses ne surviennent pas exclusivement dans les cas d'apoplexie sanguine.

Nous avons ajouté qu'il convient de rechercher l'influence des causes adjuvantes. Chez les malades atteints d'hémorrhagie cérébrale, la cause elle-même qui rompt l'anévrysme ne peut évidemment jouer ce rôle; car à ce moment la paralysie vaso-motrice n'existe pas encore. Tout porte à croire qu'il faut un certain temps pour qu'elle s'établisse : Aux membres nous ne pouvons la constater qu'au bout d'une demi-heure au plus tôt. (On a vu dans l'observation précédente, qu'une heure après le début, le côté gauche anciennement paralysé était notamment plus chaud que celui qui venait d'être frappé.)

Mais, s'il se fait quelques heures plus tard une nouvelle rupture anévrysmale, la paralysie vaso-motrice existe alors, et l'excès de tension vasculaire qui rompt le second anévrysme ne peut-il contribuer à produire les extravasations péricrâniennes? Les ecchymoses seraient-elles, en réalité, plus communes dans les cas où l'hémorrhagie se fait en plusieurs temps?

Ou bien est-ce la congestion passive produite par l'état d'asphyxie qui termine la scène qu'il faut, dans certains cas, accuser de jouer le rôle de cause adjuvante? Mais, dans cette hypothèse, elles ne se produiraient que quelques heures avant la mort. Leurs caractères anatomiques permettaient-ils alors de leur accorder une date si récente?

Ce sont là des questions que l'observation ultérieure peut seule résoudre.

VIII

FAITS QUI SEMBLENT MONTRER QUE LES FIBRES NERVEUSES SERVANT AUX MOUVEMENTS VOLONTAIRES NE SONT PAS CELLES QUI FONT CONTRACTER LES MUSCLES DANS LES CONVULSIONS.

Par **M. BROWN-SÉQUARD**

Depuis longtemps déjà j'ai constaté le fait suivant chez des cochons d'Inde ayant eu une section d'une moitié latérale de la moelle épinière à la région dorsale. Chez des animaux ayant été soumis à cette opération, il y a, comme on sait, paralysie du mouvement volontaire dans le membre abdominal du côté de la lésion, et anesthésie dans le membre abdominal du côté opposé. Au

Digitized by Google

bout d'un temps extrêmement variable, le mouvement volontaire revient peu à peu dans le membre paralysé [1].

Ces animaux deviennent épileptiques et ont, ainsi que je l'ai dit dans mon mémoire sur l'épilepsie artificielle (*Archives de Physiol.*, 1869, p. 214 et 436), des attaques plus ou moins violentes quand on irrite une certaine zone de peau. Les convulsions ont lieu partout, excepté dans le membre abdominal paralysé. Tant que les mouvements volontaires n'ont pas reparu dans ce membre ou, en termes plus appropriés à mon sujet, tant que les communications interrompues entre l'encéphale et les muscles, pour les mouvements volontaires, ne sont pas rétablies, au moins en partie, il est tout simple que des convulsions n'aient pas lieu dans ce membre. Mais, ainsi que je l'ai constaté chez un grand nombre d'animaux, les convulsions ne s'y montrent pas davantage, ou du moins n'y surviennent que très-faiblement, lorsque les mouvements volontaires y reparaissent et même lorsqu'ils atteignent un degré considérable et très-voisin de l'état normal.

Ainsi donc, malgré le retour de la puissance motrice volontaire, retour qui prouve que les conducteurs servant aux mouvements volontaires transmettent l'influence nerveuse de l'encéphale aux muscles, il n'y a pas ou il n'y a qu'à peine de transmission de ce centre à ces organes pour y produire des contractions spasmodiques dans l'attaque d'épilepsie. Il semble donc que l'irritation qui part de l'encéphale pour agir sur les muscles dans les mouvements volontaires passe dans la moelle épinière, pour atteindre ces organes, par des conducteurs qui diffèrent de ceux par lesquels se transmet l'irritation qui, de l'encéphale, se rend à ces mêmes organes pour y produire des convulsions.

Des faits nombreux observés chez l'homme conduisent aussi, comme ces résultats expérimentaux, à rendre probable la supposition de l'existence de conducteurs distincts pour les mouvements volontaires et pour les mouvements convulsifs dont l'origine est dans l'encéphale. J'exposerai ces faits dans un autre travail, me bornant ici à répéter que, malgré la réunion des conducteurs servant aux mouvements volontaires dans un membre d'abord paralysé par suite de la section d'une moitié latérale de la moelle épinière, il n'y a jamais que de légers mouvements convulsifs dans ce membre [2].

[1] J'ai signalé ailleurs (*Journal de la physiol. de l'homme*, etc.; 1865, vol. VI, p. 638-9) cette particularité remarquable observée chez l'homme, que l'anesthésie, après les lésions de la moelle épinière, est bien plus tardive à s'améliorer que la paralysie. Il en est de même chez les animaux. On sait que c'est l'inverse qui s'observe après les lésions des nerfs.

[2] S'il y a des conducteurs spéciaux capables de produire des convulsions dans les muscles et ne servant pas aux mouvements volontaires, ou, en d'autres termes, si les conducteurs pour ces derniers mouvements ne sont pas capables de causer des convulsions, il y a lieu de rechercher quelle est la fonction normale des conducteurs spéciaux qui agissent sur les muscles pour y causer des mouvements convulsifs. Je me bornerai pour aujourd'hui à appeler l'attention sur ce point.

Digitized by Google

BIBLIOGRAPHIE

Les ouvrages suivants ont été reçus par l'un des directeurs : ils seront analysés dans un des prochains numéros.

Mémoire sur la conservation de la force, par H. Helmholtz, Paris, 1869. in-8°.

Traité de Physiologie, appliquée à la médecine et à la chirurgie, 1er vol. contenant : *Introduction. — Physiologie générale. — Fonction de reproduction*, par Th. Liégeois, Paris, 1869, in-8°

Étude critique de l'embolie dans les vaisseaux veineux et artériels, par Émile Bertin, Paris, 1869, in-8°.

Traité des tumeurs, vol. II, 1re partie : *Des tumeurs en particulier*, par P. Broca, Paris, 1869, in-8°.

Étude sur le Nystagmus, par A. E. Gadaud, Paris, 1869, in-8°.

Leçons sur les maladies des vieillards et les maladies chroniques, par J. M. Charcot, recueillies et publiées par B. Ball, Paris, 1818, in-8°.

De la paralysie musculaire pseudo-atrophique ou paralysie myo-sclérotique, par Duchenne (de Boulogne), Paris, 1868, in-8°.

Physique biologique. — Les phénomènes physiques de la vie, par J. Gavarret. Paris, 1869; in-12°.

On the connection between chemical constitution and physiological action : — On the physiological action of the salts of Ammonia, of Tri-methylamine, and of Tetramethyl-ammonium ; of the salts of Tropia, and of the Ammonium Bases derived from it ; and of tropic, atropic, and isatropic Acids and their Salts. With further details on the physiological action of the Salts of Methyl-strychnium and of Ethyl-strychnium. By professor A. Crum Brown and Dr Thomas R. Fraser. *Proceedings of the Royal Society of Edinburgh*, session 1868-69; Read 17 may 1869, — p. 556 et suiv.

Preliminary note on the Antagonism between the Action of Physostigma (Calabar Bean) and Belladonna, by Dr Thomas R. Fraser *Proceedings of the Royal Society of Edinburgh*, session 1868-69, — p. 587 et suiv. On the « Muscular sense » and on the Physiology of Thinking. By H. Charlton Bastian, M. A., M. D., F.R.S Reprinted from the *Bristish medical Journal* for may 1869.

Notes on the Mounting and Tinting of Sections of animal Tissues for microscopical Examination. By H. Charlton Bastian, M. D. Lond., F.R.S. Reprinted from the *Monthly microscopical Journal*, feb. 1869.

On the Plugging of minute Vessels in the grey Matter of the Brain, as a Cause of the Delirium aud Stupor in severe febrile Diseases ; and on other Symptoms of the « typhoid state ». By H. Charlton Bastian, M. A., M. D. Lond. F.R.S. Reprinted from the *British medical Journal*, jan. 1869.

PARIS. — IMP. SIMON RAÇON ET COMP., RUE D'ERFURTH, 1.

Digitized by Google

ARCHIVES

DE

PHYSIOLOGIE

NORMALE ET PATHOLOGIQUE

MÉMOIRES ORIGINAUX

I

SUR LES

MODIFICATIONS QUI SE PRODUISENT DANS LA MOELLE ÉPINIÈRE

SOUS L'INFLUENCE DE LA SECTION DES NERFS D'UN MEMBRE

Par A. VULPIAN

J'ai signalé, dans une note publiée l'année dernière[1], les modifications qui se produisent dans la moelle épinière à la suite de l'amputation d'une portion d'un des membres inférieurs. Dans deux cas où j'avais pu examiner la moelle épinière longtemps près l'amputation d'une jambe, j'avais observé une diminution du volume de la moitié correspondante de la moelle, surtout dans la région de cet organe en rapport avec l'origine ou la terminai-

[1] *Influence de l'abolition des fonctions des nerfs sur la région de la moelle épinière qui leur donne origine. — Examen de la moelle épinière dans des cas d'amputation d'ancienne date.* — (Archives de physiologie normale et pathologique, 1868, p. 443 et suiv.)

Digitized by Google

son des nerfs destinés à la partie amputée. Quelques mois plus tard, M. W. H. Dickinson publiait[1] les résultats qu'il avait obtenus les années précédentes, en examinant aussi la moelle épinière dans des conditions du même genre.

M. Dickinson fait mention de quatre cas; mais, dans l'un d'eux, où il s'agit d'une amputation de la cuisse, la moelle épinière n'avait pas pu être examinée. Il avait dû se borner à l'étude du nerf sciatique du moignon, et il avait constaté la disparition d'un nombre très-considérable de fibres nerveuses, bien que le nerf eût conservé son aspect ordinaire et son volume normal. M. Dickinson a donc étudié la moelle épinière dans trois cas d'amputation.

Dans le premier cas, la moelle provenait d'un homme âgé de 74 ans qui avait subi l'amputation de la cuisse gauche, à la réunion du tiers supérieur et du tiers moyen, lorsqu'il avait 21 ans, c'est-à-dire 53 ans avant la mort. Ici encore le nerf sciatique du côté opéré avait subi une désorganisation si complète que la structure nerveuse pouvait à peine être reconnue, et les muscles du moignon étaient très-atrophiés. Dans la région du cône terminal inférieur de la moelle, il n'y avait qu'une diminution très-légère du volume de la substance grise du côté gauche. Au niveau du renflement dorso-lombaire et dans toute sa longueur, le faisceau postérieur gauche était notablement réduit dans tous les sens, et surtout près de la commissure grise ; cette modification se retrouvait dans toute l'étendue de la région dorsale. Le tissu connectif de ce faisceau paraissait plus tassé que dans le faisceau postérieur du côté opposé. Du reste, il n'y avait aucune altération des autres parties de la moelle, et la substance grise offrait les mêmes caractères histologiques à droite et à gauche.

Dans le second cas, il s'agissait d'un pensionnaire de Greenwich, qui avait perdu le bras gauche vingt-trois ans avant sa mort. On ne dit pas quel était son âge. Les racines postérieures du côté gauche, au niveau de la partie inférieure de la région cervicale, présentaient un volume moindre que les racines correspondantes du côté droit, et cela sur une longueur de la moelle

[1] *On the Changes in the nervous system which follow the amputation of limbs.* — (Journal of anatomy and physiology, by G. M. Humphry and W. Turner, nov. 1868. p. 88 et suiv.)

Digitized by Google

de deux pouces. Un certain nombre de fibres nerveuses étaient ou réduites ou très-atrophiées. Les racines antérieures du même côté étaient un peu altérées dans le même sens, mais à un moindre degré. Dans le renflement cervical, le faisceau postérieur gauche était moins large que celui du côté droit, d'un tiers environ, et on y voyait une traînée de tissu connectif presque dépourvue de fibres nerveuses, allant de la surface de la moelle vers la commissure grise, et séparant ce faisceau postérieur en deux parties à peu près égales l'une à l'autre. Il y avait aussi une légère diminution du volume de la substance grise de ce côté, sans modification histologique reconnaissable. L'altération se prolongeait jusqu'au bulbe où elle n'occupait plus que la pyramide postérieure, et elle ne pouvait pas être retrouvée au delà.

Enfin le troisième cas a été fourni par un autre pensionnaire de Greenwich (l'âge n'est pas indiqué), qui, à la suite d'un accident, avait subi l'amputation de l'avant-bras droit en 1845 et était mort en 1867, vingt-deux ans après l'opération. Ici encore, M. Dickinson a constaté l'atrophie bien manifeste du faisceau postérieur correspondant (côté droit) dans toute la hauteur du renflement cervical. Ce faisceau, comme dans le cas précédent, était réduit aux deux tiers du volume normal. Il y avait une légère diminution du volume de toute la substance grise de ce côté, sans altération histologique[1].

Si l'on compare les résultats obtenus par M. Dickinson à ceux que j'avais consignés dans mon travail, on trouve, comme il le fait remarquer lui-même, des différences notables. C'est le faisceau antérieur qui était surtout atrophié dans les cas que j'ai observés. Ce faisceau ne paraît avoir subi aucune réduction de volume dans les moelles étudiées par M. Dickinson, et, au contraire, l'atrophie était presque exclusivement limitée au faisceau postérieur du côté correspondant au membre amputé. Nos descriptions concordent toutefois sur un point, à savoir la diminution des dimensions de la substance grise du côté de l'opération. J'ai examiné de nouveau la moelle épinière dont il est question dans ma seconde observation, et j'ai pu me convain-

[1] Le travail de M. Dickinson est accompagné de figures qui permettent de prendre une idée exacte des modifications subies par la moelle épinière dans ces différents cas.

Digitized by Google

cre que la description, telle que je l'ai donnée, est très-exacte. Cependant je n'ai peut-être pas indiqué suffisamment que le faisceau postérieur, dans ce cas, n'avait pas conservé ses dimensions normales, et qu'il était réellement diminué de volume : on peut s'en convaincre en jetant les yeux sur les figures qui représentent cette moelle (1868, pl. 11, B^1, B^2...)

Il ne m'est pas possible, en ce moment, d'assigner une cause satisfaisante à la différence qui existe entre les altérations décrites par M. Dickinson et celles que j'ai signalées. En multipliant les observations, on arrivera sans doute à démêler les conditions de cette différence.

Depuis la note que j'ai publiée sur ce sujet, j'ai eu deux fois l'occasion d'examiner la moelle épinière d'individus qui avaient subi la désarticulation ou l'amputation d'un membre inférieur. Je vais indiquer les résultats obtenus dans ces deux cas :

Obs. I. — Le nommé V..., à la suite de la bataille de Magenta, en 1859, dut subir la désarticulation de la cuisse gauche. L'opération fut faite par Jules Roux. Cet homme est venu mourir dix ans après (1869), de phthisie pulmonaire, à l'hôpital Lariboisière, dans le service de M. Oulmont. Il était alors âgé de trente-quatre ans et avait par conséquent subi l'opération à l'âge de vingt-quatre ans. La moelle épinière fut enlevée par M. Laurent, interne de M. Oulmont, et me fut apportée d'après le conseil de mon collègue, M. Verneuil.

Avant de placer la moelle dans une solution aqueuse faible d'acide chromique, on constate qu'il y a quelques plaques fibreuses arachnitiques sur la face postérieure de cet organe. Il y a aussi un peu de congestion et peut-être d'épaississement de la couche interne de la dure-mère spinale, sur la partie postérieure de cette enveloppe, au niveau de la région cervicale.

On fait, à diverses hauteurs, des coupes transversales de la moelle, à l'état frais, et l'on voit, à l'œil nu, que la substance grise est moins volumineuse du côté gauche que du côté droit, dans la partie inférieure de la région dorsale et dans le renflement dorso-lombaire. Il en était de même des faisceaux blancs, surtout du faisceau postérieur du côté gauche.

Lorsque la moelle épinière a été suffisamment durcie par l'acide chromique, on a fait des coupes à diverses hauteurs, et l'examen microscopique a permis de constater que la diminution de volume du faisceau postérieur gauche est bien réelle, et que, surtout prononcée au niveau du renflement dorso-lombaire, elle est encore manifeste dans toute la région dorsale, jusqu'au-dessous du renflement cervical. Il semble même y avoir encore une légère différence dans le même sens, entre les deux faisceaux postérieurs, dans toute la longueur de ce renflement; elle a paru nulle dans le reste de la région cervicale jusqu'au bulbe rachidien. Les coupes pratiquées dans le cône terminal du renflement

Digitized by Google

dorso-lombaire montrent encore les mêmes modifications, lorsqu'on ne s'éloigne pas trop du milieu de ce renflement; mais au fur et à mesure qu'on se rapproche de l'extrémité inférieure du cône, les deux moitiés de la moelle tendent à devenir semblables.

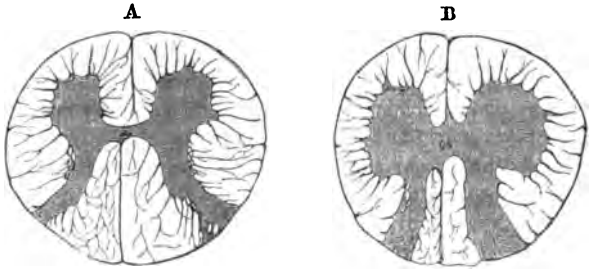

Fig. 1. — A. Coupe de la moelle épinière faite à la partie supérieure du renflement dorso-lombaire. — B. Coupe de la moelle faite à la partie supérieure du cône terminal. (Dessins faits à la chambre claire, puis réduits à un grossissement de trois diamètres et demi.)

Dans toute l'étendue des régions modifiées de la moelle épinière, et principalement au niveau du renflement dorso-lombaire, la différence entre la substance blanche d'une moitié et la substance blanche de l'autre ne se borne pas à ce qui concerne les faisceaux postérieurs. Des mensurations exactes font voir que le faisceau latéral gauche a une épaisseur un peu moindre que celui du côté droit. Quant aux faisceaux antérieurs, ils ont, surtout dans la partie qui est comprise entre le sillon antérieur et le bord interne de la corne antérieure, une surface de section à peu près de même dimension, même dans la région dorso-lombaire [1].

La substance grise, dans le renflement dorso-lombaire, a une surface de section moins grande à gauche qu'à droite, et cette différence porte sur toutes les parties de cette substance, aussi bien la corne antérieure que la corne postérieure, et le tissu intermédiaire. Toutefois, c'est la corne postérieure qui a subi la plus grande réduction de volume, aussi est-elle beaucoup moins large du côté gauche que du côté droit. Au-dessus du renflement dorso-lombaire, la substance grise paraît avoir le même volume à gauche qu'à droite.

En résumé, dans les parties modifiées, et notamment dans la région dorso-lombaire, la moitié gauche envisagée dans son ensemble et non plus dans ses détails, est moins volumineuse que la moitié droite, et l'on est frappé tout de suite de cette différence, lorsqu'on examine une coupe transversale de toute la moelle dans la région dont il s'agit. Il résulte de l'asymétrie des deux moitiés de la moelle que le sillon antérieur et le sillon postérieur, prolongés au travers des commissures, ne se rencontrent plus.

Les fibres nerveuses du faisceau postérieur du côté gauche sont en général

[1] Il faut dire toutefois que, sur certaines coupes, le faisceau gauche était, près de la commissure antérieure, un peu plus large que le faisceau antérieur droit au même niveau (Fig. 1, A). La différence entre ces deux faisceaux était donc en sens inverse de celle qui existe entre les deux faisceaux postérieurs; mais elle était moins prononcée et ne se retrouvait pas sur toutes les coupes.

Digitized by Google

un peu plus grêles que celles du côté droit ; il en est du moins ainsi au voisinage de la commissure grise. Par suite de la diminution du calibre de certaines fibres nerveuses, et sans doute de la disparition de certaines autres, le tissu de la névroglie est relativement plus développé à gauche qu'à droite : ce tissu paraît même avoir subi une légère hyperplasie.

Il n'y a pas de modifications histologiques bien appréciables dans la substance grise. Les cellules nerveuses des divers groupes se reconnaissent à droite et à gauche. Il m'a semblé, sur certaines coupes, que ces cellules étaient un peu moins nombreuses à gauche qu'à droite, surtout dans le groupe latéral externe de la région dorso-lombaire. Les vaisseaux des deux côtés, comparés les uns aux autres, offraient les mêmes caractères comme diamètre et comme structure.

Les racines nerveuses qui sont en rapport d'origine ou de terminaison avec le renflement dorso-lombaire, examinées à l'œil nu, ne différaient pas à gauche de celles du côté droit. Elles avaient à peu près la même grosseur, et, après macération dans la solution aqueuse d'acide chromique, elles avaient la même coloration. Or, l'on sait que, lorsque les racines nerveuses sont atrophiées, elles prennent, dans cette solution, une teinte beaucoup moins foncée que lorsqu'elles sont à l'état sain. D'ailleurs, elles ont été examinées à l'aide du microscope, et il a été impossible d'y constater une altération réelle, telle que disparition ou diminution du calibre des tubes nerveux, avec ou sans état granuleux.

Sauf ce qui vient d'être dit relativement aux racines des nerfs, cette observation s'accorde à peu près complétement avec celles de M. Dickinson. L'atrophie portait principalement dans ce cas, comme dans ceux qu'il a observés, sur la substance grise et sur le faisceau postérieur. Dans l'observation suivante, les modifications de la partie de la moelle qui correspondait au membre amputé étaient bien moins marquées que dans le fait qui vient d'être relaté.

Obs. II. — Le nommé S., âgé de 84 ans, admis à l'hospice de Bicêtre, est frappé d'une attaque d'apoplexie, le 6 septembre 1869. A la suite de cette attaque, il a une hémiplégie du côté droit. Il meurt le 16 septembre, dans le service de M. Luys, et l'on trouve un ramollissement cérébral du côté gauche, coïncidant avec l'obstruction de l'artère sylvienne correspondante. Cet homme avait subi l'amputation de la cuisse droite, vers le tiers inférieur, en 1853, probablement à la suite d'une fracture du fémur, occasionnée par une chute du haut d'une voiture; il avait alors 68 ans. Il existait, en outre, une ankylose du coude du même côté. Ces détails m'ont été donnés par M. Troisier, interne provisoire à Bicêtre, lorsqu'il m'a apporté la moelle épinière de cet homme. Il paraît que l'on a trouvé aussi, à l'autopsie, un petit foyer ancien (ramollissement?) dans la moitié gauche de la protubérance, et cette moitié avait subi une diminution de volume, surtout au-dessous du foyer. L'atrophie ne paraissait pas se pro-

Digitized by Google

longer dans le bulbe rachidien. Il y avait de nombreuses plaques fibreuses arachnitiques sur la face postérieure de la moelle épinière.

Après un mois de macération de la moelle épinière dans une faible solution aqueuse d'acide chromique, on a pratiqué des sections dans les diverses régions de cet organe, et l'on a pu constater qu'il n'y a qu'une différence très-légère entre les deux moitiés du renflement dorso-lombaire. Cependant, dans ce renflement et vers le bas de la région dorsale, le faisceau postérieur droit est certainement un peu moins volumineux que celui du côté gauche. La substance grise offre la même forme et les mêmes dimensions à droite et à gauche. Les deux moitiés de la moelle redeviennent semblables l'une à l'autre dans la plus grande partie de la région dorsale. Dans la partie tout à fait supérieure de cette région, au-dessous du renflement cervical, on voit reparaître une différence entre ces deux moitiés ; mais, ici, c'est le faisceau antérieur du côté droit qui est notablement plus étroit que celui du côté gauche. Dans le renflement cervical et au-dessus, on ne trouve plus de dissemblance entre les deux faisceaux antérieurs de la moelle. La névroglie y est un peu plus développée dans les faisceaux grêles médians postérieurs qu'à l'état normal, surtout d'un côté.

Dans les points où nous avons indiqué une diminution de volume, soit du faisceau postérieur du côté droit, soit du faisceau antérieur du même côté, la substance de la névroglie est aussi plus abondante dans les parties atrophiées, mais il est difficile de savoir s'il y a véritable multiplication des éléments de ce tissu, ou s'il est simplement devenu plus condensé par suite de la disparition ou de l'amoindrissement des fibres nerveuses. Les vaisseaux intra-médullaires sont manifestement plus larges que dans l'état normal ; mais ils ne diffèrent pas à droite de ce qu'ils sont à gauche.

Ajoutons enfin que, dans presque toute la hauteur de la région dorsale de la moelle, se trouve une innombrable quantité de corps amyloïdes, et que, vers la partie inférieure de cette région, ils sont peut-être un peu plus nombreux à droite qu'à gauche. Ces corps amyloïdes se voient surtout dans les faisceaux postérieurs et dans la partie postérieure des faisceaux latéraux. Il en existe encore en assez grande quantité dans le faisceau antérieur atrophié de la portion tout à fait supérieure de la région dorsale.

On voit que les modifications constatées dans ce cas ont été beaucoup moins prononcées que dans la première observation ou dans les faits déjà publiés par M. Dickinson et par moi.

Pour se rendre compte de cette différence, il faut évidemment tenir compte du temps qui s'est écoulé entre l'époque de l'amputation et celle de la mort, et surtout de l'âge qu'avait l'opéré au moment où il a subi cette amputation. Or, dans notre dernière observation, il s'agit d'un homme qui avait 68 ans lorsqu'il a été amputé et qui est mort 16 ans après l'opération. Dans notre première observation, la mort n'a eu lieu, il est vrai, que dix ans après l'opération ; mais l'opéré n'avait que 24 ans

Digitized by Google

lors de la désarticulation de la cuisse. La femme mentionnée dans le premier cas que j'ai publié l'année dernière, avait subi l'amputation de la jambe droite à l'âge de 12 ans et était morte 47 ans après l'opération. Dans le second cas, il était question d'une femme qui avait 39 ans[1] lorsqu'elle eut la jambe gauche amputée et qu mourut 20 ans plus tard.

M. Dickinson, dans sa première observation, indique l'âge de l'opéré, 21 ans, lorsqu'il subit l'amputation de la cuisse : la mort a eu lieu 53 ans après l'opération. Dans les deux autres cas, l'âge n'est pas mentionné : les opérés ont survécu l'un et l'autre 23 ans à l'amputation d'une partie du membre supérieur.

D'après le rapprochement de ces données, il est tout à fait vraisemblable que le faible degré des modifications constatées dans la seconde de mes observations actuelles doit être attribué surtout à l'âge déjà avancé de l'opéré, au moment de l'amputation.

L'atrophie du faisceau antérieur droit, qui était très-manifeste dans la partie supérieure de la région dorsale et jusqu'au dessous du renflement cervical ne s'était certainement pas produite sous l'influence de l'amputation de la cuisse, puisque ce faisceau antérieur était tout à fait normal dans la plus grande partie de la longueur de la région dorsale et dans la région dorso-lombaire. Doit-elle être rapportée à la diminution des mouvements du membre supérieur droit, déterminée par l'ankylose du coude de ce côté? C'est une question qui peut être posée, mais ne peut être résolue, en l'absence de faits de ce genre.

Le premier des deux faits nouveaux que je publie aujourd'hui confirme, sous certains rapports, ceux que j'avais fait connaître et ceux qui sont dus à M. Dickinson. Comme je l'ai déjà fait remarquer, il se rapproche d'ailleurs beaucoup plus des cas observés par M. Dickinson que de ceux que j'avais observés. C'est, en effet, le faisceau postérieur qui, dans mon observation, est aussi la partie de substance blanche la plus atrophiée. Mais je n'ai pas vu, comme M. Dickinson, les racines nerveuses postérieures altérées profondément, et, par conséquent, je ne suis

[1] Par suite d'oubli, l'âge n'avait pas été indiqué dans la note publiée l'année dernière dans ce recueil. La femme en question avait eu la jambe gauche amputée à l'âge de 39 ans, et elle était morte de pneumonie à 59 ans.

Digitized by Google

guère disposé à considérer tout simplement l'atrophie du faisceau postérieur médullaire du côté de l'amputation, comme la conséquence directe et nécessaire de l'atrophie des racines postérieures des nerfs destinés à la partie amputée.

S'il y a, comme on le voit, des différences notables entre les observations publiées jusqu'ici, elles n'en concourent pas moins à démontrer que l'amputation d'un membre a pour résultat de déterminer dans la moelle épinière des modifications de la substance blanche et de la substance grise, modifications ayant leur plus haut degré dans la partie de la moelle qui est en rapport avec les nerfs du membre amputé.

— Dès les premières études que j'avais faites sur ce sujet, il m'avait paru intéressant de savoir si la simple section des principaux nerfs d'un membre, sur un animal, aurait des conséquences du même genre. C'est seulement dans ces derniers mois que j'ai pu faire cette recherche.

M. Philipeaux, sur ma demande, a coupé le nerf sciatique et le nerf crural sur de jeunes lapins et sur un lapin adulte. Je ne citerai que trois expériences parmi celles qui ont été faites sur de jeunes animaux.

Exp. I. — Sur un lapin âgé d'un mois environ, on fait, le 26 février 1869, la section du nerf sciatique du côté droit et d'une branche du nerf crural du même côté. L'animal meurt le 1er avril, trente-quatre jours après l'opération. Il y a une réunion déjà bien faite des deux bouts du nerf sciatique, et, dans le bout périphérique, au milieu de nombreuses fibres encore altérées, on en trouve beaucoup qui sont restaurées et qui ont environ la moitié du diamètre des fibres normales.

La moelle épinière ayant été durcie dans une solution aqueuse d'acide chromique, on examine des tranches minces de cet organe enlevées à diverses hauteurs. Malheureusement, la macération dans l'acide chromique a rendu la moelle friable et l'on ne peut avoir des préparations bien nettes. Cependant, on constate que le faisceau postérieur droit est un peu plus grêle que celui du côté gauche.

Exp. II. — Même expérience, mais du côté gauche, chez un jeune lapin âgé aussi d'un mois environ, le 3 juin 1869. Ce lapin meurt le 9 juillet 1869, trente-six jours après l'opération. On trouve le nerf sciatique dans le même état que chez le lapin de l'expérience précédente.

On a examiné la moelle épinière après durcissement dans une faible solution d'acide chromique. La dernière portion de la région dorsale et la région lombaire de la moelle épinière avaient seules été conservées. Lors du premier

Digitized by Google

examen de cette moelle, le 12 août, on a fait des coupes dans la partie supérieure[1] du renflement lombaire, et l'on a constaté que le faisceau postérieur du côté gauche est plus étroit que celui du côté droit; il a même pris dans l'acide chromique une teinte un peu moins foncée que celui-ci. Il a paru y avoir aussi une diminution très-légère de tous les diamètres de la substance grise du côté gauche. Lorsqu'on a fait de nouvelles coupes de cette moelle, cette dernière différence, bien que peu marquée, était encore manifeste; d'autre part, il ne pouvait y avoir aucun doute sur la dissemblance qui existe entre les deux faisceaux postérieurs, relativement à leur largeur, dans toutes les parties du renflement lombaire, et qui est plus prononcée au niveau de la partie moyenne de ce renflement que partout ailleurs. D'après des mesures prises comparativement sur plusieurs coupes. le faisceau postérieur droit était plus large que celui du côté gauche dans le rapport de 33 à 27; ailleurs, de 30 à 25; ailleurs encore, de 30 à 22. La différence devenait plus faible au-dessus du renflement, dans la partie inférieure de la région dorsale. On n'avait pas, avons-nous dit, conservé le reste de la moelle.

Fig. 2. — Coupes de la moelle épinière faites vers le milieu du renflement lombaire. — Lapin ayant subi, à l'âge d'un mois, la section du nerf sciatique et du nerf crural du côté gauche, mort 36 jours après l'opération. (Dessins faits à la chambre claire, puis réduits à un grossissement de quatre diamètres environ.)

Les mesures qui viennent d'être indiquées ont été prises à une petite distance de la commissure. L'inégalité des deux faisceaux postérieurs existait non-seulement pour leur largeur transversale, mais encore pour leurs dimensions antéro-postérieures sur les coupes. Le faisceau du côté droit proéminait notablement en avant de celui du côté gauche, à l'endroit où ils sont contigus à la commissure postérieure. C'est là d'ailleurs ce qui a presque toujours lieu dans les cas de ce genre.

Il n'y a pas de différence très-frappante entre les deux faisceaux antérieurs. Cependant, il paraît y en avoir une très-légère, auprès de la commissure antérieure, et elle est en sens inverse de celle qui existe pour les faisceaux postérieurs. Le faisceau antérieur gauche est, sur toutes les coupes, un peu plus large en ce point que le faisceau antérieur droit.

Exp. III. — Même expérience (section du nerf sciatique et d'une des branches principales du nerf crural) faite du côté droit sur un jeune lapin. L'animal meurt le 17 juin 1869, cinquante jours après l'expérience. La partie inférieure de la moelle (région dorso-lombaire) est mise pendant trois jours

[1] Pour l'indication des régions et des faces de la moelle, on emploie ici les dénominations usitées pour l'homme, sans tenir compte de la différence d'attitude de l'animal.

Digitized by Google

dans l'alcool, puis dans une faible solution d'acide chromique. Ici, les différences entre les deux moitiés de la moelle étaient bien plus nettes encore que dans les deux cas précédents. Sur une coupe faite vers la partie supérieure du renflement lombaire, on a constaté que le faisceau postérieur du côté droit est de près de moitié plus étroit que celui du côté gauche, le rapport entre les deux faisceaux étant comme 11 est à 20.

Fig. 3. — Coupe de la moelle épinière vers le milieu du renflement lombaire. (Jeune lapin mort 50 jours après avoir subi la section du nerf sciatique et du nerf crural du côté droit). Cette figure est renversée, de telle sorte que la moitié droite se trouve à gauche, et *vice versa*.

Il y aussi une inégalité très-marquée des deux cornes postérieures de substance grise, mesurées dans leur plus grande largeur, celle du côté gauche correspondant à 28 divisions du micromètre, tandis que celle du côté droit ne correspond qu'à 25 divisions. Les cornes antérieures et les faisceaux antéro-latéraux étaient à peu près d'égales dimensions à droite et à gauche. Il ne paraît pas y avoir augmentation du tissu connectif dans le faisceau postérieur amoindri ; la diminution du volume de ce faisceau est due surtout au retrait des fibres nerveuses sur elles-mêmes : beaucoup d'entre elles ont, en effet, un diamètre plus petit que celui des fibres du faisceau du côté opposé. Le nombre des cellules nerveuses est le même à droite qu'à gauche, et les caractères histologiques des cellules d'un côté sont semblables à ceux des cellules du côté opposé. Dans le cône terminal inférieur de la moelle épinière, les différences entre les deux moitiés tendent à s'effacer et disparaissent tout à fait à une certaine distance du milieu du renflement lombaire.

Exp. IV. — Il s'agit encore ici d'une expérience semblable aux précédentes, mais qui a été faite sur un lapin adulte. La section de la grosse branche du nerf sciatique et du nerf crural du côté droit avait été pratiquée le 14 juillet 1869, et l'animal est mort le 3 octobre, c'est-à-dire deux mois et dix-neuf jours après l'opération. Il y avait une réunion des bouts du nerf crural entre eux ; les bouts du nerf sciatique étaient encore séparés. L'examen de la région dorso-lombaire de la moelle épinière, et, en particulier, du renflement lombaire a montré que le faisceau postérieur droit, dans cette région, est un peu plus étroit que celui du côté gauche ; le sillon de séparation des deux faisceaux forme une légère courbe à concavité tournée vers le faisceau du côté gauche. Il y a aussi une faible différence, dans le même sens, entre les deux cornes postérieures de la substance grise.

L'inégalite des deux faisceaux postérieurs est moins accusée que dans les autres expériences : dans la coupe où elle était la plus grande, le faisceau droit était plus large que le faisceau gauche, dans la proportion de 30 à 25.

Digitized by Google

— Les expériences précédentes parlent dans le même sens que les observations faites chez l'homme après l'amputation d'un membre. Elles montrent, comme celles-ci, que les modifications de la moelle épinière se produisent d'autant plus rapidement et sont d'autant plus prononcées que l'individu opéré est plus jeune et qu'il s'est écoulé plus de temps entre l'opération et l'époque de la mort. Lorsque l'individu est très-jeune, s'il s'agit par exemple d'un lapin âgé d'un mois, on voit déjà au bout de 34 jours une inégalité des plus frappantes entre les deux faisceaux postérieurs : lorsque l'individu est adulte, la modification du faisceau postérieur du côté de la section des nerfs n'est pas aussi avancée au bout de deux mois et demi qu'elle l'est après un mois chez les animaux très-jeunes.

Les observations faites chez l'homme et les expériences instituées chez les animaux prouvent qu'il ne s'agit pas seulement ici d'un arrêt de développement. En effet, la quatrième expérience et les faits d'amputations mentionnés dans cette note ont rapport à des individus adultes, ayant même pour la plupart atteint depuis longtemps le terme de leur accroissement. Et dans ces cas, on a pu constater que les fibres nerveuses sont atrophiées. En comparant les deux côtés de la moelle sur des coupes, et après s'être assuré que l'une des moitiés offre dans son ensemble une surface de section plus petite que l'autre moitié, on voit que le faisceau postérieur, du côté atrophié, ne contient pas autant de fibres nerveuses larges, que le faisceau postérieur du côté opposé. De plus, le tissu connectif (névroglie) y est parfois un peu plus développé. Ainsi que je l'ai dit à propos d'un des faits, il est difficile de bien reconnaître s'il s'agit là d'une véritable augmentation de ce tissu, ou si cette modification n'est pas due surtout à la disparition ou à l'amoindrissement d'un certain nombre de fibres nerveuses, la névroglie se trouvant resserrée, condensée, pour ainsi dire, par suite de cette altération.

La diminution du nombre des fibres larges est un indice montrant d'une façon décisive qu'il y a eu, dans ces conditions, un véritable travail d'atrophie. Mais tout se borne-t-il à ce travail d'atrophie? Nous avons vu que chez les jeunes sujets, chez les lapins âgés de 1 à 2 mois par exemple, la différence entre les deux faisceaux postérieurs est déjà considérable, 34 jours

Digitized by Google

après la section du nerf sciatique et du nerf crural d'un côté[1]. Or, on peut supposer que, dans ces cas, il y a eu, non-seulement atrophie des fibres nerveuses déjà existantes, mais encore arrêt relatif de développement des éléments nerveux du faisceau correspondant aux nerfs coupés. Et même, chez les adultes, s'il est vrai que, pendant toute la durée de la vie, des éléments s'atrophient peu à peu, tandis que d'autres apparaissent, il est possible que ce travail de lente rénovation soit plus ou moins restreint dans telle ou telle région de la moelle, par la section des nerfs qui naissent de cette région. Il faut bien dire toutefois que ce sont là des hypothèses à vérifier, et qu'une seule chose est nettement prouvée, c'est l'atrophie, aussi bien chez les jeunes sujets que chez les sujets adultes.

Si l'on recherche le mécanisme de cette atrophie, on ne peut pas non plus arriver à des données tout à fait satisfaisantes. La supposition qui se présente tout d'abord, c'est que l'atrophie des faisceaux postérieurs serait due à un travail de dégénération ascendante, ayant pour cause l'inertie fonctionnelle des nerfs coupés ; travail morbide partant du lieu de la section, envahissant de proche en proche le bout supérieur des nerfs, puis les faisceaux médullaires postérieurs, puis la substance grise elle-même. C'est cette supposition que M. Dickinson paraît considérer comme probable ; et il se fonde, pour cela, sur l'altération qu'il a observée dans le bout supérieur des nerfs sectionnés par l'opération dans les cas d'amputation, ou dans les racines nerveuses en rapport avec la région modifiée de la moelle épinière. Je ne doute en aucune façon de l'exactitude des observations de M. Dickinson; mais je dois rappeler que je n'ai rien trouvé de semblable dans les cas d'amputation dans lesquels j'ai pu faire l'examen des nerfs du moignon ou des racines nerveuses, en continuité avec ces nerfs. Il en a été de même dans de nombreux cas de résection de différents nerfs, du nerf sciatique entre autres, observés chez des animaux divers ou chez l'homme même. Dans ces cas, en examinant la partie centrale des nerfs à une petite distance du lieu de

[1] Dans presque toutes les expériences sur les lapins, on a pu s'assurer que l'on n'avait pas coupé la totalité du nerf crural, et qu'une des branches du nerf sciatique avait également échappé à la section. Les modifications de la moitié correspondante de la moelle épinière eussent été beaucoup plus marquées encore si la section de ces nerfs avait été complète.

Digitized by Google

la section, je n'ai jamais trouvé de fibres offrant une altération analogue à celle que l'on constate dans la partie périphérique des nerfs coupés. Il n'y avait pas de fibres granuleuses, et ce que j'ai dit à propos d'un cas d'excision d'un segment du nerf sciatique chez l'homme, peut servir de résumé à l'ensemble de mes études sur ce sujet. « En somme, la modification du bout supérieur du nerf sciatique, si elle existe réellement, paraît se réduire à un amoindrissement du diamètre de quelques fibres nerveuses[1]. »

Je crois donc que les altérations constatées par M. Dickinson sont exceptionnelles et qu'elles ne peuvent pas, par conséquent, fournir une explication applicable à tous les faits.

On pourrait encore soutenir l'hypothèse de l'atrophie par inertie fonctionnelle, sans admettre la dégénération, presque complète, indiquée par M. Dickinson, l'atrophie se bornant à un amoindrissement du diamètre des fibres nerveuses. Mais il y a tout au plus un petit nombre de fibres ainsi altérées, et il est douteux qu'une pareille modification suffise pour rendre compte de l'atrophie de la moitié correspondante de la moelle dans la région en rapport avec ces nerfs, atrophie qui est, au total, assez considérable. La distribution même de cette atrophie s'oppose à ce qu'on accepte cette interprétation comme pleinement satisfaisante. En effet, si j'ai le plus souvent parlé de l'atrophie du faisceau postérieur, ce n'est pas, on le sait, que ce fût la seule partie atrophiée de la moelle, c'est uniquement parce que c'était la partie la plus modifiée dans les cas dont il s'agit dans cette note. Mais la substance grise était amoindrie aussi dans toute son épaisseur, dans la corne antérieure comme dans la corne postérieure, bien qu'elle le fût davantage dans celle-ci; de plus, la substance blanche du faisceau latéral était moins épaisse aussi que dans l'état normal. Or, comment faire dériver exclusivement ces diverses modifications d'une atrophie partielle ascendante des nerfs coupés et de leurs racines spinales. On s'expliquerait bien ainsi, à la rigueur, la diminution de volume du faisceau postérieur et de la corne postérieure correspondante; on comprendrait même l'atrophie relative de la corne antérieure, en admettant une modification ascendante dans les fibres motrices comme dans les fibres sensitives; le faisceau an-

[1] *Archives de physiologie normale et pathologique*, 1869, p. 560.

Digitized by Google

térieur, dans cette hypothèse, resterait indemne ou à peu près, parce que les fibres de la racine antérieure ne contractent pas de rapports directs de continuité avec ce faisceau. Mais pourquoi l'épaisseur des faisceaux latéraux est-elle pareillement diminuée? On pourrait, il est vrai, pour répondre à cette question, admettre que des fibres motrices et même des fibres sensitives, après avoir pénétré dans la substance grise, en sortent pour faire partie des faisceaux latéraux, et que l'atrophie d'un certain nombre de ces fibres doit déterminer une réduction du volume du faisceau latéral correspondant.

Quoi qu'il en soit, je le répète, cette explication ne me satisfait pas complétement. Elle ne rend pas compte des faits dans lesquels, comme dans ceux que j'ai publiés l'année dernière, c'est le faisceau antérieur qui est surtout atrophié. D'autre part, si l'atrophie des fibres du nerf coupé par l'amputation chez l'homme, par section expérimentale chez les animaux, était due à l'absence de fonctionnement du nerf, on ne voit pas pourquoi il n'y aurait qu'un nombre relativement très-restreint de ces fibres qui s'atrophieraient, tandis que l'immense majorité conserverait, à peu près complétement, les caractères de l'état normal, et cela pendant des mois, pendant des années.

On ne comprend pas non plus très-facilement comment une atrophie de ce genre se produirait si rapidement chez les jeunes animaux, trente-quatre jours suffisant, ainsi qu'on la vu, lorsque les nerfs d'un membre postérieur ont été coupés, pour déterminer une modification très-évidente du faisceau postérieur et de la substance grise du côté correspondant.

Hypothèse pour hypothèse, ne vaudrait-il pas mieux supposer que le repos fonctionnel absolu d'un nerf détermine dans la région de la substance médullaire grise, qui est son point d'origine ou de terminaison, une modification physiologique, suivie, après un certain temps, d'une modification histologique, laquelle serait le point de départ de l'atrophie de diverses parties de la moelle épinière? Ou bien l'irritation qui a lieu dans les nerfs coupés pendant le travail de réparation, et quelquefois durant une longue période de temps, ne serait-elle pas le point de départ, par son retentissement sur la moelle épinière, de tout le travail d'atrophie de cet organe? Ces suppositions, qui font débuter le

Digitized by Google

processus atrophique dans la substance grise, ne rendraient-elles pas compte, mieux que toute autre, de la propagation ascendante si étendue qui a lieu pour la modification du faisceau postérieur intéressé? Je rappelle que ce faisceau, atrophié au niveau du renflement dorso-lombaire dans les cas d'amputation chez l'homme, peut présenter encore, à la région dorsale supérieure, un volume moindre que celui du côté opposé.

Avant de pouvoir choisir avec assurance entre ces diverses hypothèses, il est nécessaire de comparer entre eux un nombre de faits supérieur à celui que nous possédons jusqu'ici.

Les points qui me paraissent, entre autres, mériter surtout de fixer l'attention des observateurs, c'est d'abord l'état des racines des nerfs coupés et de ces nerfs eux-mêmes ; et, d'autre part, c'est l'histologie de la substance grise, le nombre et la forme des cellules nerveuses, l'état de la névroglie, etc. Tant qu'il pourra rester des contradictions ou des doutes sur ces points, il sera impossible de formuler une théorie légitime de ces modifications de la moelle épinière.

Disons, en terminant, que ces résultats de l'ensemble des observations cliniques et expérimentales mentionnées dans cette note, en montrant que des modifications notables de la moelle épinière ont lieu à la suite de la section des nerfs, jettent un certain jour sur le fait si important découvert par M. Brown-Séquard, à savoir l'épilepsie provoquée par la section du nerf sciatique[1]. Cette application des recherches en question a été faite par M. Brown-Séquard, lorsque je présentai un court résumé de ce travail à la Société de biologie.

— Au moment de donner cette note à l'impression, j'ai reçu de M. Troisier une autre moelle épinière provenant d'un homme mort à Bicêtre. Cet homme avait subi, le 28 mai 1868, à l'Hôtel-Dieu, l'amputation de l'avant-bras gauche, vers la partie moyenne : l'opération avait été faite par M. Laugier, et aurait

[1] Je dois répéter ici ce que j'ai dit ailleurs (Société de Biologie), relativement à la note que j'ai publiée dans les *Archives de physiologie*, 1869, n° 2, p. 297 : *Épilepsie observée chez un cochon d'Inde qui avait subi la section d'un des nerfs sciatiques*. J'avais observé ce fait plusieurs années avant de le publier et sans saisir la relation qui pouvait exister entre la section du nerf sciatique et l'épilepsie. M. Brown-Séquard, à qui je communiquai ce fait et qui en avait déjà observé de pareils, m'en montra immédiatement la signification et m'engagea à l'insérer dans notre *Recueil de faits*.

Digitized by Google

été nécessitée par une plaie de mauvaise nature (?) survenue à la suite d'une piqûre au niveau de l'articulation métacarpo-phalangienne de l'index (piqûre avec une arête de poisson). Dans le mois de janvier 1869, les ganglions de l'aisselle du côté opéré se tuméfièrent et devinrent douloureux : le malade, considéré comme incurable, fut envoyé à l'hospice de Bicêtre où il entra dans le mois de juin. Il fut placé, dès son entrée, à l'infirmerie, dans le service de M. Marc Sée, et, à ce moment, toute l'aisselle était envahie par une production épithéliomateuse. Il resta alité constamment, éprouvant de vives douleurs dans la région axillaire. La cachexie fit peu à peu des progrès, et le malade mourut le 13 octobre 1869, seize mois et demi après l'opération, à l'âge de 48 ans.

Je n'ai pu examiner que très-incomplétement cette moelle qui n'était que depuis trois ou quatre jours dans une faible solution aqueuse d'acide chromique ; mais j'ai pu vérifier ce qu'avait déjà constaté M. Troisier sur l'organe à l'état frais. Au niveau du renflement cervical le faisceau antérieur gauche est très-notablement plus petit que celui du côté droit, tandis que les faisceaux postérieurs semblent avoir des dimensions à peu près égales. L'atrophie du faisceau antérieur gauche se retrouve très-nette dans presque toute la longueur de la région dorsale ; elle n'est plus facilement reconnaissable dans le renflement dorso-lombaire. Elle existe dans toute la hauteur du renflement cervical et jusqu'au voisinage immédiat du bulbe rachidien. Dans la partie supérieure de la région dorsale, la modification de la moitié gauche de la moelle est à peu près aussi prononcée que dans la région cervicale. Dans la partie indiquée de la région dorsale, on peut facilement reconnaître que la corne antérieure de la substance grise du côté gauche est moins large que celle du côté droit, et cela dans le rapport de 14 à 18 : la différence entre les deux faisceaux antérieurs est plus accusée encore ; elle est dans le rapport de 13 à 20. Les deux moitiés de la moelle, envisagées dans leur ensemble, ne sont pas d'ailleurs égales l'une à l'autre ; la moitié droite l'emporte sur la moitié gauche dans la proportion de 48 à 53 (mesure prise à partir du milieu du canal central jusqu'à chaque extrémité du diamètre transversal de la moelle). J'ajoute que, ni dans la région cervicale, ni dans la région dorsale supérieure, ces premières études m'ont fait voir

Digitized by Google

un épaississement du tissu de névroglie faisant partie du faisceau antérieur atrophié. C'est un point à revoir lorsque la moelle sera convenablement durcie. Les racines nerveuses, au niveau du renflement cervical, examinées à l'œil nu, n'offrent aucune modification appréciable : le microscope donne le même résultat négatif.

Ce nouveau fait vient s'ajouter à ceux que j'ai publiés l'année dernière et dans lesquels le faisceau antérieur était la partie la plus atrophiée de l'écorce blanche de la moelle épinière. Ainsi, il est bien avéré que, dans des cas d'amputation ancienne, on peut trouver tantôt, — le plus souvent, sans doute, — le faisceau postérieur, tantôt le faisceau antérieur du même côté offrant une atrophie plus marquée que les autres parties. Il y a là une difficulté grave qui vient s'ajouter à celles que je signalais tout à l'heure et qui ne pourra également être résolue qu'à l'aide d'observations plus nombreuses et plus complètes, tant comme détails d'anatomie pathologique, que comme indication circonstanciée des particularités relatives à l'état physiologique du membre amputé, soit avant, soit après l'opération.

Digitized by Google

II

NOUVELLES RECHERCHES

SUR LE TRAJET DES

DIVERSES ESPÈCES DE CONDUCTEURS D'IMPRESSIONS SENSITIVES DANS LA MOELLE ÉPINIÈRE

PAR LE DOCTEUR **BROWN-SÉQUARD**

(Quatrième et dernière partie)

(PLANCHE V, FIG. 2, 3, 4 ET 5.)

L'espace manquant dans ce numéro pour que j'y insère de nouveaux faits en addition à ceux que j'ai déjà publiés dans plusieurs des précédents numéros, et surtout pour que j'y puisse discuter avec les développements nécessaires les questions se rattachant directement ou indirectement à l'objet principal de ce mémoire, je me bornerai pour aujourd'hui à résumer les principaux traits de l'histoire des lésions d'une moitié latérale de la moelle épinière et à en tirer quelques conclusions.

Pour démontrer que, chez l'homme, les conducteurs des impressions sensitives, de toucher, de chatouillement, de température et de douleur, s'entre-croisent d'une manière complète dans la moelle épinière, c'est-à-dire avant l'arrivée de ces conducteurs au bulbe rachidien, je me bornerai ici à exposer en quelques mots trois arguments qui me semblent décisifs.

I. Les cas de lésion profonde d'une moitié latérale du bulbe et de la protubérance démontrent, de la manière la plus positive, que les conducteurs des impressions sensitives du tronc et des membres ont fait leur entre-croisement avant leur arrivée à ces parties de l'encéphale. Ceci est surabondamment prouvé par les observations dont j'ai donné un résumé dans la seconde

Digitized by Google

partie de ce mémoire. (*Archives de Physiol*, vol. I, 1868, p. 718 et suiv.) Dans un prochain mémoire sur la physiologie du bulbe rachidien, considéré comme conducteur, je donnerai quelques autres faits non moins décisifs.

Les cas de lésion d'une moitié latérale du bulbe ou de la protubérance, s'ils résolvent d'une manière complète la question de savoir si les conducteurs des impressions sensitives du tronc et des membres arrivent à l'encéphale ayant déjà fait leur entre-croisement, laissent absolument intacte la question de savoir dans quelle partie de la moelle épinière se fait l'entre-croisement de ces conducteurs provenant des diverses portions du corps (cou, thorax, abdomen, membres supérieurs et membres inférieurs). Les deux arguments que j'ai maintenant à exposer non-seulement démontrent que l'entre-croisement de ces conducteurs se fait dans la moelle épinière, mais donnent, en outre, la solution de cette dernière question.

II. Des faits cliniques avec autopsie, dont quelques-uns ont été publiés dans ce journal (*Archives*, mars et septembre 1869. p. 238, 290, 299 et 638) et d'autres dans mon ancien journal (*Journal de la physiol. de l'homme*, etc., vol. VI, 1863-65, p. 128), montrent clairement qu'une lésion d'une moitié latérale de la moelle épinière aux parties supérieure et moyenne de la région dorsale, détermine de l'anesthésie dans le membre inférieur, du côté opposé ou dans ce membre et dans une partie du tronc de ce côté (opposé) et non dans le membre inférieur du côté correspondant. Ces faits démontrent non-seulement que les conducteurs des impressions sensitives des membres inférieurs et des parties inférieures du tronc s'entre-croisent complétement dans la moelle épinière, mais encore que cet entre-croisement s'opère non loin de l'origine apparente des racines spinales postérieures qui contiennent ces conducteurs.

III. Le dernier argument que j'ai à donner à l'appui de la théorie soutenue dans ce mémoire, aurait besoin de grands développements. J'y reviendrai peut-être dans un autre travail où je rapporterai de nouveaux faits de lésion d'une moitié latérale de la moelle épinière ayant produit de l'anesthésie du côté opposé. Pour aujourd'hui, je suis obligé de me borner à montrer : 1° que les symptômes très-nombreux que l'on observe dans certains cas de lésion de la moelle épinière ne peuvent

Digitized by Google

coexister que parce que la lésion se trouve dans une moitié latérale de la moelle épinière ; 2° que le siége de la lésion étant ainsi établi, il s'ensuit que l'anesthésie existe du côté opposé à celui de cette lésion et que, conséquemment, les conducteurs des impressions sensitives s'entre-croisent dans la moelle épinière. Voici les principales preuves de l'exactitude de ces propositions :

1° Tout le monde admet qu'une lésion d'une moitié latérale de la moelle épinière produisant une paralysie des deux membres d'un côté ou d'un seul membre, fait paraître cette paralysie du côté correspondant à celui où elle existe ; d'où il suit que nous savons quelle est la moitié latérale de la moelle épinière qui est altérée, lorsque nous trouvons de la paralysie limitée à un côté du corps dans un cas de lésion de ce centre nerveux ;

2° Tout le monde admet aussi que les effets que l'on voit suivre la section du nerf grand sympathique au cou se montrent aussi dans le côté correspondant à celui d'une lésion de la moelle épinière ; de sorte que si, dans un cas où cet organe est lésé, on trouve à l'un des yeux la pupille contractée, les paupières moins ouvertes qu'à l'état normal, et les vaisseaux de la conjonctive congestionnés, tandis que la face du même côté montre une contracture de certains muscles, une élévation de température et une augmentation de sensibilité, on peut positivement conclure de l'existence de tous ces symptômes, ou seulement de plusieurs d'entre eux, que la lésion siége dans le côté correspondant de la moelle épinière ;

3° Tout le monde admet aussi qu'une élévation de température, au moins dans les extrémités des membres du côté où existe une paralysie du mouvement volontaire, dans les cas de lésion de la moelle épinière, se trouve, comme cette paralysie, dans le côté correspondant à celui de la lésion ; d'où il suit que l'on peut, à l'aide de ce symptôme, savoir positivement dans quelle moitié latérale de la moelle épinière existe une lésion ;

4° Enfin tout le monde admet qu'une hyperesthésie coexistant avec une paralysie des mouvements volontaires, dans un des côtés du corps, et dépendant d'une lésion de la moelle épinière, existe du côté correspondant à celui de cette lésion; d'où il suit que l'on constate aisément dans quelle moitié latérale de ce centre nerveux siége une lésion, quand on trouve dans un ou deux

Digitized by Google

membres, et dans le tronc, d'un côté du corps, de l'hyperesthésie avec de la paralysie motrice.

Si donc, chez un blessé ou chez un malade atteint d'une altération de la moelle épinière à la région cervicale, on trouve une paralysie des mouvements volontaires dans une des moitiés latérales du corps, avec de l'hyperesthésie et une paralysie vaso-motrice, dans presque toutes les parties paralysées, et si, en outre, il y a, dans la moitié correspondante de la face, plusieurs, sinon tous les symptômes d'une paralysie du nerf grand sympathique cervical, on peut être sûr que cette lésion siége dans la moitié latérale de la moelle épinière qui correspond à la moitié du corps où existent les symptômes mentionnés.

Si, maintenant, chez le même individu qui présente tous ces symptômes, il y a aussi (et ceci a existé dans tous les cas où les précédents symptômes ont été notés) de l'anesthésie dans les membres et le tronc du côté opposé, il faut admettre, ou bien que cette anesthésie dépend, elle aussi, de la même lésion qui produit ailleurs la paralysie, l'hyperesthésie, etc., ou bien qu'une seconde lésion existe dans la moitié latérale de la moelle épinière, du côté correspondant à celui où l'on trouve de l'anesthésie.

De ces deux suppositions, la dernière est absolument en opposition à tout ce qu'enseignent l'expérimentation sur les animaux vivants et la clinique. On ne voit jamais une lésion, de n'importe quelle partie de la moelle cervicale chez les animaux, produire de l'anesthésie seule (sans paralysie du mouvement volontaire et sans autres symptômes) du côté correspondant à la lésion. Chez l'homme on n'a jamais non plus observé un tel effet d'une telle lésion. Il nous faut donc admettre que l'anesthésie se trouvant dans la moitié latérale droite du corps, par exemple, — chez un homme ayant de la paralysie des mouvements volontaires à gauche, avec de l'hyperesthésie et une élévation de température dans les parties paralysées, et présentant de plus des symptômes de paralysie du nerf grand sympathique cervical à la face et à l'œil de ce même côté gauche, — dépend de la lésion dans la moitié gauche de la moelle épinière, qui produit tous ces derniers symptômes.

Ainsi donc l'anesthésie, dans les cas de lésion d'une moitié latérale de la moelle épinière, à la région cervicale, existe dans

Digitized by Google

le côté du corps opposé à celui de la lésion. Ce fait étant démontré, je puis conclure que la persistance de la sensibilité dans le côté correspondant à celui d'une lésion de la moelle cervicale et la perte de sensibilité dans le côté opposé, concourent à démontrer que les conducteurs des impressions sensitives des membres et du tronc s'entre-croisent dans la moelle épinière.

Une autre preuve à l'appui de cette conclusion, se tire de ce que, dans les cas de lésion d'une moitié latérale de la moelle épinière, dans le renflement cervico-brachial, la sensibilité est diminuée dans certaines parties du membre supérieur, du côté correspondant, en même temps qu'elle l'est aussi dans le membre supérieur de l'autre côté. Or, la théorie indique qu'il en doit nécessairement être ainsi, puisqu'une lésion siégeant sur la moitié droite, par exemple, du renflement cervico-brachial de la moelle épinière doit léser, à la fois, des conducteurs des impressions sensitives du membre supérieur droit, passant par la moitié droite de la moelle, *avant* de pénétrer dans la moitié gauche, et aussi des conducteurs provenant du membre supérieur gauche, *après* qu'ils ont passé de la moitié gauche de la moelle dans la moitié droite où la lésion les altère (voy. fig. 2 et 5, pl. V, et ci-dessous l'explication de ces figures).

Je renvoie pour plus de détails à mon mémoire publié en 1865, dans le *Journal de Physiologie* (vol. VI, p. 124, 232 et 281), et à mes *Leçons sur l'hémiplégie spinale* (*The Lancet*, 1868 et 1869).

Je crois pouvoir conclure des faits et des raisonnements contenus dans ce mémoire, que les diverses espèces de conducteurs des impressions sensitives des membres du tronc, excepté ceux qui servent aux sens musculaires s'entre-croisent en totalité dans la moelle épinière, chez l'homme.

EXPLICATION DES FIGURES 2, 3, 4 ET 5 DE LA PLANCHE V

Fig. II. — Cette figure a pour objet de montrer, par des différences de teinte, les degrés différents de sensibilité dans les diverses parties du corps, lorsqu'une moitié latérale de la moelle épinière est lésée à droite à la hauteur de la sixième et de la septième vertèbre cervicale. Le maximum de coloration noire, *a*, à droite (membre inférieur et partie du tronc) représente le maximum d'hyperesthésie, (augmentation des sensibilités à la température, à la douleur, au toucher et au chatouillement) ; le second degré d'intensité de la teinte noire, *b*, représente une hyperesthésie moindre, siégeant à la face et au cou du même côté ; la nuance intermédiaire, *c* et X et X′, représente à peu près l'état normal de la sensibilité ou

Digitized by Google

un état intermédiaire entre l'hyperesthésie et l'anesthésie. La face, l'œil, l'oreille, la tête et le cou, *c*, sont à bien peu près à l'état normal, quant à la sensibilité. La zone de peau qui borde la ligne médiane, au thorax et à l'abdomen, à droite, X, côté de l'hyperesthésie, est beaucoup moins sensible que le reste du tronc. La zone parallèle à celle-là, à gauche, X', est sensible et à peu près au même degré, bien que le reste de ce côté du tronc soit absolument privé de sensibilité [1]. Les bras, les parties supérieures du thorax et inférieures du cou, des deux côtés, dont la teinte est moins foncée que celle du côté normal de la face (côté gauche *c*), ont une sensibilité plus ou moins altérée ; à droite, *d*, il y a quelques points hyperesthétiques, d'autres à l'état normal et d'autres, surtout à la main et à l'avant-bras, anesthétiques à des degrés variés ; à gauche, *d'* il y a de l'anesthésie à un degré presque absolu dans certaines parties et à un degré très-léger aux parties supérieures de l'épaule et au cou. Enfin, dans la partie non teintée *e*, il existe une anesthésie complète, au chatouillement, au toucher, au froid et à la chaleur, et à la douleur. Aux pieds, *d* indique le côté droit et *g* le côté gauche [2].

Fig. III. — Cette figure a pour objet de montrer que l'entre-croisement des conducteurs des impressions de douleur, de température, de chatouillement et de froid n'a pas lieu au même niveau : les conducteurs pour les impressions de toucher, 4, s'entre-croisant presque aussitôt après leur entrée dans la moelle épinière ; ceux qui servent au chatouillement, 3, presque au même niveau, mais un peu plus haut ; les deux autres espèces de conducteurs (douleur et température, 2 et 1) bien plus haut. Ceci est établi par des faits contenus dans ce mémoire, par d'autres contenus dans mon précédent travail sur ce sujet, in *Journal de Physiol.*, etc., vol. VI, numéro de décembre 1865, et enfin par d'autres faits que je publierai bientôt.

Fig. IV. — Elle représente les sept principales espèces de conducteurs dans la moelle épinière : les quatre qui s'entre-croisent *c s*, conducteurs des impressions de toucher, de chatouillement, de température et de douleur. et les trois qui ne s'entre-croisent pas dans la moelle épinière, *v* et *v'* se dirigeant de haut en bas dans la moelle épinière ; — *v*, conducteurs pour le mouvement volontaire, *v'*, conducteurs pour les contractions des vaisseaux sanguins, vaso-moteurs ; — *s m*, les conducteurs pour le sens musculaire. — Les flèches montrent la direction des courants nerveux.

Fig. V. — Elle montre qu'une lésion d'une moitié latérale de la moelle épinière, *l*, là où se trouvent les lignes ponctuées, atteint nécessairement des fibres des deux côtés du corps, celles de droite 1' et 2' étant lésées *après* leur entre-croisement et les fibres de gauche 1 et 2 *avant* leur entre-croisement. C'est ce qu cause l'anesthésie dans les deux membres inférieurs dans les cas de lésion dans l'une des moitiés du renflement cervico-brachial.

[1] La persistance de la sensibilité du côté anesthétique, et l'absence d'hyperesthésie du côté hyperesthétique, au voisinage de la ligne médiane, en avant et en arrière, dépend du passage de fibres nerveuses d'un côté à l'autre sur la ligne médiane. (Voyez ce que j'en ai dit dans le dernier numéro du *Journal de la physiologie de l'homme*, etc., décembre 1865, vol. VI, p. 584, 620 et 705.)

[2] L'espace me manquant dans ce numéro, pour donner les faits qui se rapportent aux particularités représentées dans la figure 2, je renverrai le lecteur à mes recherches sur l'hémiplégie spinale, qui ont été publiées dans le journal *The Lancet*, de Londres, novembre et décembre 1868 et janvier, février et mars 1869 et, en partie, dans le *Mouvement médical* de Paris, 1869.

Digitized by Google

III

RECHERCHES

SUR

LES RAPPORTS EXISTANT ENTRE LA MORT SUBITE

ET LES

ALTÉRATIONS VASCULAIRES DU CŒUR DANS LA FIÈVRE TYPHOÏDE

Par Georges HAYEM

INTERNE DES HÔPITAUX

La plupart des auteurs qui ont écrit sur la fièvre typhoïde ont signalé la possibilité d'une mort subite à une certaine époque de la maladie. Un grand nombre de praticiens ont eu à déplorer de semblables cas, et l'on s'accorde généralement à rapporter la cause de la mort à une syncope.

Dans les conditions où elle se présente, cette terminaison inopinée a une grande importance au point de vue du pronostic ; elle est de nature aussi à soulever un des problèmes les plus difficiles de physiologie pathologique.

Aussi bien des recherches ont-elles été entreprises dans le but de déterminer les conditions anatomiques ou physiologiques qui président à la production de la syncope mortelle.

La première idée qui devait se présenter à l'esprit était évidemment celle d'une altération du cœur, et cela d'autant mieux que bon nombre d'auteurs avaient signalé dans cet organe des lésions plus ou moins profondes.

M. Louis[1] avait déjà noté, en effet, dans certains cas de fièvre

[1] Louis. *Fièvre typhoïde*. 2e édit., 1841. Paris, vol. I, p. 298-300.

Digitized by Google

typhoïde, un état spécial des parois musculaires du cœur, qu'il regarde comme un ramollissement non inflammatoire, et il a tracé d'une manière remarquablement exacte les caractères macroscopiques de cette altération.

Laennec parle aussi dans les fièvres graves d'un état de ramollissement du tissu cardiaque.

S'inspirant de ces travaux, Stokes[1] a fait pour le typhus pétéchial des recherches très-étendues et pleines d'intérêt non-seulement au point de vue anatomique, mais surtout au point de vue clinique.

Depuis, la plupart des anatomo-pathologistes, qui se sont occupés des maladies fébriles graves ont eu fréquemment à signaler des lésions semblables.

Zenker[2], dans son travail très-remarquable sur les altérations musculaires de la fièvre typhoïde, a également trouvé dans un certain nombre de cas des lésions importantes du muscle cardiaque.

Néanmoins aucun des auteurs précédents n'a cherché à rattacher la mort subite à un état particulier du cœur. Jusqu'ici même les recherches entreprises dans cette direction n'ont fourni que des résultats insuffisants.

Voici, en effet, ce que dit Zenker sur ce point particulier[3] :

« Dans un seul cas (abstraction faite de ceux où la putréfaction avancée empêchait toute certitude) il existait une infiltration granuleuse très-prononcée des fibres du cœur. Ce fait très-remarquable se rapporte à l'observation d'une jeune fille de 21 ans, qui, au plus fort de sa maladie, mourut d'une manière inattendue et subite... Dans ce cas, la mort subite peut sans doute être expliquée par une paralysie du cœur. Toutefois je n'ose pas me prononcer d'une manière bien nette sur ce point, car cette même altération du cœur pouvait exister avant le typhus. On peut rappeler, en effet, à ce propos, que la dégénérescence graisseuse du cœur se produit quelquefois à un degré très-intense dans la chlorose, et que, d'après Griesinger, la mort subite peut survenir de cette façon chez les femmes anémiques. » L'auteur ajoute

[1] Stokes. *Traité des maladies du cœur et de l'aorte* (trad. française par Sénac, 1864), p. 371 et pass.

[2] Zenker. Ueber die Veränderungen der willkürlichen Muskeln in Typhus abdominalis, Leipzig, 1864.

[3] Zenker. *Loc. cit.*, p. 35.

Digitized by Google

en note : « L'autopsie révéla encore une autre cause de mort subite. On trouva, particulièrement dans le cœur, dans les gros vaisseaux des poumons et dans le sinus longitudinal de la dure-mère un sang fortement spumeux. Comme il n'y avait aucune trace de putréfaction, c'était là probablement un de ces faits encore mal expliqués de production spontanée de gaz dans le sang. Dans un second cas de mort subite, il n'y avait dans le cœur que quelques fibres légèrement granuleuses offrant aussi des bandes homogènes transversales. Dans un troisième cas, les fibres paraissaient normales. »

La littérature médicale semblait donc indiquer que malgré les altérations du muscle cardiaque dans la fièvre typhoïde, il fallait chercher ailleurs que dans le cœur une explication de la mort subite.

Aussi bien des théories, et quelques-unes même assez singulières, ont-elles été mises en avant. Je n'entreprendrai pas ici de les discuter. Il me paraît plus important de faire connaître de nouveaux faits susceptibles d'être interprétés d'une manière moins obscure, et d'indiquer ainsi dans quel sens il convient de diriger les investigations sur ce sujet.

En effet, loin d'avoir trouvé, dans mes autopsies, un résultat complétement négatif, j'ai rencontré, au contraire, entre autres lésions, un état particulier du cœur qui mérite de fixer l'attention.

Je chercherai donc dans ce travail à mettre en lumière la coïncidence qui existe entre la mort subite dans la fièvre typhoïde et les altérations du muscle cardiaque.

Déjà, en 1866, dans une première série de recherches entreprises sur les altérations des muscles dans quelques maladies aiguës, particulièrement les grandes pyrexies, j'ai indiqué la fréquence des lésions du cœur. Dans un cas de fièvre typhoïde observé à cette époque et terminé d'une manière inopinée par syncope, l'examen microscopique du tissu cardiaque m'avait révélé des altérations très-importantes.

Depuis, j'ai eu l'occasion de reprendre l'étude de ce point particulier, et de mettre à profit trois nouveaux faits recueillis dans ces derniers mois à l'Hôtel-Dieu.

Dans les quatre cas, l'examen du cœur à l'œil nu faisait déjà prévoir une modification importante dans la structure des fibres musculaires.

Digitized by Google

Le volume a paru plus petit qu'à l'état normal, et cette atrophie était générale. Elle consistait en un amincissement des parois musculaires des deux ventricules et une gracilité anomale des colonnes charnues. Malgré cette minceur des muscles, la capacité des cavités cardiaques n'était pas notablement augmentée. Il n'existait aucune lésion des valvules ; l'endocarde et le péricarde paraissaient sains. Les malades, d'ailleurs, n'avaient eu antérieurement aucune affection cardiaque.

Dans tous les cas, la consistance du tissu charnu a été trouvée moins considérable qu'à l'état normal. Cette mollesse n'a jamais été jusqu'au ramollissement véritable, et elle n'était pas directement en rapport avec les altérations microscopiques des fibres charnues. D'ailleurs il existait dans deux cas un commencement de putréfaction auquel on pouvait rapporter, au moins en partie, la diminution de consistance.

Ce dernier caractère, auquel on a attribué une grande importance lorsqu'on était privé du secours du microscope, ne peut avoir une valeur réelle que, lorsqu'étant bien prononcé, l'organe ne présente encore aucune odeur infecte.

La coloration musculaire a toujours présenté des particularités importantes. Il existait, en effet, une pâleur générale du tissu du cœur, une perte plus ou moins complète de l'aspect rouge, vif et luisant de la chair musculaire normale.

Sur des coupes transversales ou longitudinales on voyait une couleur jaunâtre, sale, plus ou moins intense, nuancée de taches grisâtres et rosées irrégulières. Une fois seulement le tissu offrait la couleur jaune brunâtre, connue sous le nom de teinte feuille-morte.

En même temps que ce changement de couleur, les diverses coupes du tissu offraient un aspect terne, poussiéreux et une sécheresse assez grande, due sans doute à l'anémie de l'organe.

Dans deux cas, le tissu altéré était un peu fragile, il s'écrasait assez facilement entre les doigts ; dans les deux autres, il était comme pâteux, se comportait, selon l'expression de M. Louis, comme le ferait un linge mouillé.

Les résultats fournis par l'examen microscopique étaient tellement identiques dans les quatre faits, qu'il est facile d'en donner une description générale.

L'étude microscopique est assez longue et demande à être faite

Digitized by Google

avec soin. Voici comment il convient d'opérer : On fait d'abord l'examen microscopique à l'état frais, en dilacérant un fragment de tissu musculaire dans une goutte d'eau, puis dans l'eau acidulée par l'acide acétique ou rendue alcaline par quelques gouttes de solution de potasse à 30-35 pour 100. Un second examen est pratiqué de la même manière après macération des pièces pendant un jour ou deux dans une solution très-faible d'acide chromique. Enfin on fait des coupes du tissu musculaire en divers sens après le durcissement des pièces, soit dans l'alcool, soit dans des solutions plus concentrées d'acide chromique.

Ces divers procédés m'ont paru indispensables pour acquérir une connaissance complète des altérations.

Celles-ci portent sur tous les éléments du tissu musculaire, du moins sur tous ceux qui sont nettement visibles dans ces sortes de recherches.

Les fibres primitives écartées avec soin à l'aide de fines aiguilles, ou sur des coupes minces parallèles à leur direction, offrent des dimensions très-variables ; un grand nombre sont sinueuses, gonflées ou comme noueuses en certains points, amincies, atrophiées en d'autres. Assez souvent on voit une fibre d'un diamètre assez considérable se rétrécir tout à coup et se continuer par un bout effilé. Dans quelques préparations, un grand nombre de fibres sont atrophiées ; mais presque toujours la plupart conservent des dimensions que l'on peut considérer comme normales.

En même temps l'aspect des fibres est constamment plus ou moins modifié par une sorte de *dégénérescence granuleuse*. Celle-ci n'a fait défaut dans aucun des cas ; toutefois elle a présenté une intensité très-variable, non-seulement pour les divers cœurs, mais aussi pour les diverses fibres provenant du même organe.

A l'état frais, en ne se servant que d'une goutte d'eau comme réactif, l'état granuleux était assez prononcé pour donner aux fibres une opacité notable et masquer les noyaux musculaires et quelquefois la striation.

On observe alors à la surface surtout, des fibres primitives, de fines granulations arrondies, à bord sombre et centre brillant, régulièrement espacées et distribuées dans le sens de la striation, de manière, tantôt à laisser voir encore celle-ci, tan-

Digitized by Google

tôt à la masquer complétement ou mieux la remplacer en quelque sorte.

Les fins granules n'offrent pas tous les mêmes dimensions, les plus petits ressemblent à une poussière très-ténue, les plus gros ne diffèrent en rien des granulations graisseuses brillantes que l'on rencontre dans les éléments des tissus stéatosés.

Dans un assez grand nombre de préparations, les fibres musculaires granuleuses offrent en outre une sorte d'épaississement hyalin qui leur donne un aspect brillant difficile à bien décrire.

C'est une sorte de gonflement qui apparaît dans un certain nombre de fibres seulement et qui tantôt occupe toute l'épaisseur de la fibre sous forme d'une bande transversale, ayant ainsi en quelque sorte l'aspect d'une nodosité, tantôt s'étend irrégulièrement et ressemble à une coagulation imparfaite et inégale du contenu musculaire.

D'ailleurs, malgré cet état, la striation et les granulations persistent. Dans un cas où toutes les altérations du tissu cardiaque étaient d'ailleurs très-prononcées, un certain nombre de faisceaux musculaires avaient subi la dégénération vitreuse et celle-ci présentait les mêmes caractères que dans les muscles de la vie de relation, ce qui, pour le dire en passant, est très-rare pour le cœur.

A l'aide de l'acide acétique, la préparation est rendue immédiatement beaucoup plus transparente, surtout lorsque le tissu n'a pas macéré longtemps dans l'alcool ou l'acide chromique. A l'état frais, en effet, un très-grand nombre de granulations, quelquefois presque toutes, sont solubles dans l'acide acétique un peu concentré. L'alcool et l'acide chromique modifient, au contraire, ces granulations (les coagulent probablement) et les rendent ainsi beaucoup plus réfractaires à l'action des réactifs. Dans d'autres cas, ces liquides de macération font disparaître, du moins en partie, l'état granuleux et rendent ainsi, sans le secours de nouveaux réactifs, la striation beaucoup plus apparente.

La potasse gonfle les fibres, les rend plus transparentes et agit sur les granulations d'une manière analogue à l'acide acétique.

Ces caractères permettent d'affirmer que l'immense majorité des granulations que nous venons de décrire, n'est pas de nature

Digitized by Google

graisseuse. Cependant il existe toujours un nombre variable suivant le cas de granulations graisseuses qui persistent malgré les réactifs précédents et apparaissent sous forme de petits chapelets dispersés entre les fibrilles primitives.

Dans les préparations faites par dilacération, on met en évidence la fragilité extrême des fibres musculaires, leur morcellement très-facile dans le sens transversal, quelquefois également dans le longitudinal ; mais ce sont là des caractères bien vagues et qui appartiennent aussi aux fibres normales du cœur.

Jusqu'ici les caractères décrits sont à peu près les seuls qu'aient indiqués les divers auteurs, et en particulier Zenker.

Les altérations suivantes, bien autrement importantes, paraissent avoir échappé à leur attention. Ce sont celles qui portent sur les noyaux musculaires, sur le perimysium et sur les vaisseaux. Elles sont constantes; mais très-variables dans leur intensité et leur mode de distribution.

Le premier fait qui frappe l'observateur, c'est une multiplication des noyaux musculaires. A l'état normal, on trouve dans l'intérieur des fibres primitives un certain nombre de noyaux irrégulièrement espacés[1]. Leur forme est ovoïde, leur contenu finement granuleux, et ils présentent presque toujours un ou deux nucléoles bien distincts des autres granules. Autour de ces noyaux règne, comme on le sait, un espace clair, finement grenu, qui paraît écarter légèrement les fibrilles, se termine en pointe et constitue ainsi avec le noyau un élément complet fusiforme.

Presque toujours, même à l'état le plus normal, les extrémités effilées de cet élément contiennent un petit amas de granulations pigmentaires.

Dans les altérations que nous décrivons, un grand nombre de noyaux sont gonflés, plus gros et plus granuleux qu'à l'état normal, quelques-uns deviennent vésiculeux ; dans d'autres fibres, et habituellement dans les plus granuleuses et les plus grêles, au lieu d'un seul noyau répondant à l'élément fusiforme, on voit une série longitudinale de 2, 3, et jusqu'à 10, 12 noyaux. Ceux-ci sont pressés les uns contre les autres ou bien légèrement espacés, et d'autant plus petits en général que leur

[1] Sur des coupes transversales, ces noyaux occupent presque toujours assez exactement le centre de la fibre.

Digitized by Google

nombre est plus considérable. Plusieurs d'entre eux sont en voie de segmentation ou offrent des traces de division récente. En même temps la masse protoplasmique commune s'est allongée et forme une bande plus ou moins étendue, très-finement grenue, effilée à ses deux extrémités où elle contient toujours quelques granules colorées.

A côté des fibres à noyaux multiples s'en voient d'autres plus irrégulières encore contenant quelques débris de substance granuleuse et qui semblent presque exclusivement formées d'éléments cellulaires pressés les uns contre les autres. Le noyau de ces éléments a tous les caractères des noyaux musculaires, et la masse protoplasmique qui les entoure est fortement granuleuse. Les uns sont ovoïdes ou irrégulièrement arrondis, d'autres, pressés les uns contre les autres, sont anguleux, enfin les plus volumineux sont allongés à leurs deux extrémités et ressemblent à un corps fibro-plastique volumineux. Dans cette phase d'évolution des nouveaux éléments qui proviennent sans aucun doute des cellules musculaires préexistantes, quelques fibres musculaires sont tellement dissociées, désagrégées, qu'elles sont à peine reconnaissables. Aussi, dans quelques préparations, les éléments semblent-ils, au premier abord, formés par le périmysium plutôt que par les fibres primitives. Cette erreur est d'autant plus facile à commettre, que les fibres du cœur étant très-probablement dépourvues de sarcolemme, les éléments auxquels elles donnent naissance deviennent en quelque sorte libres et paraissent dispersés dans le tissu interstitiel voisin.

D'ailleurs le périmysium lui-même ne reste pas inactif, ses noyaux se gonflent, se multiplient particulièrement le long des capillaires; c'est-à-dire dans les travées les plus volumineuses, et l'on voit naître des éléments irréguliers, anguleux, souvent fusiformes, qui peuvent être confondus avec ceux qui sont produits par les fibres elles-mêmes. Aussi ce n'est qu'après un certain nombre d'examens faits avec soin par les divers procédés indiqués plus haut, que je suis arrivé à me convaincre de l'existence de deux variétés bien distinctes d'éléments nouveaux. En dilacérant avec soin des fragments de tissu musculaire, après une courte macération dans l'acide chromique faible ou dans un peu d'alcool, on isole, à côté des fibres musculaires altérées, des traînées de tissu conjonctif parcourues par un ou deux vais-

Digitized by Google

seaux, et dans lesquelles on voit deux sortes d'éléments cellulaires.

Ceux qui proviennent des fibres musculaires elles-mêmes sont habituellement plus volumineux, leur noyau contient presque toujours un nucléole bien distinct, leur masse cellulaire est granuleuse et les granulations colorées légèrement en jaune pâlissent seulement par l'addition d'acide acétique. De plus, autour d'eux ou aux extrémités des séries longitudinales qu'ils forment, on retrouve encore des débris granuleux des fibres anciennes. Ceux qui appartiennent au périmysium sont disposés autour des vaisseaux, ils sont moins volumineux, quelques-uns ont tous les caractères des véritables corps fusiformes; leur masse protoplasmique, moins granuleuse, est moins colorée et devient beaucoup plus pâle et homogène par l'action de l'acide acétique.

L'étude des coupes faites après le durcissement du tissu musculaire dans l'acide chromique ou l'alcool, fournit des renseignements analogues.

Celles dans lesquelles la section des fibres musculaires est transversale offrent surtout de l'intérêt. Les fibres primitives forment des groupes, distingués en fascicules et faisceaux, séparés par des tractus de tissu conjonctif. Ceux-ci sont, dans les points les plus altérés, notablement plus larges qu'à l'état normal, et c'est dans leur épaisseur qu'on trouve les éléments nouveaux, les uns autour des vaisseaux, les autres à la partie externe des traînées conjonctives, contre les fibres musculaires. D'ailleurs c'est à la périphérie des faisceaux que les fibres musculaires sont le plus altérées. L'atrophie est manifeste pour le plus grand nombre d'entre elles, tandis qu'habituellement, sauf dans les points profondément modifiés, les fibres qui occupent le centre des faisceaux sont bien conservées et diffèrent peu de la section transversale des fibres normales.

En tout cas, on voit ainsi qu'à côté du travail dégénératif qui cause la destruction d'un nombre plus ou moins considérable de fibres primitives, il se produit une double néoplasie, la première provenant très-vraisemblablement des cellules musculaires, la seconde des éléments du périmysium[1].

[1] Les questions histologiques relatives à la régénération musculaire ne peuvent être qu'indiquées ici. Je me propose de les exposer bientôt dans un travail plus étendu.

Digitized by Google

J'arrive maintenant à la description des altérations vasculaires qui, ainsi qu'on le verra plus loin, offrent ici un intérêt capital.

C'est particulièrement sur les coupes dont il vient d'être question qu'on peut les étudier dans toutes leurs particularités. On remarque, en effet, en les examinant sous ce rapport, que la paroi des artérioles est fortement épaissie et que la plupart des lumières vasculaires que l'on rencontre dans toute l'étendue des préparations sont tantôt oblitérées complétement, tantôt seulement plus ou moins rétrécies. A un grossissement suffisant (200 à 300 diam.), il est facile de voir que cette obturation du vaisseau est due presque partout à la fois au boursouflement de la membrane interne, et à la coagulation du sang.

Dans quelques artérioles, cependant, la tuméfaction de la membrane interne est développée à tel point, qu'elle suffit à remplir tout le calibre du vaisseau ; dans d'autres endroits, au contraire, la coagulation est la principale cause de l'absence de lumière vasculaire. La membrane interne malade est le siége d'une multiplication d'éléments très-abondants et offre tous les caractères qui sont attribués dans les auteurs à l'endartérite hyperplastique. Les caillots sont presque tous formés par un amas de globules blancs et de quelques globules rouges.

Les vaisseaux capillaires sont tantôt complétement vides, tantôt au contraire remplis de globules rouges empilés.

J'ai constaté cet état des vaisseaux dans trois des cas de mort subite soumis actuellement à l'analyse ; mais il existait peut-être également dans le quatrième. J'ai le regret de n'avoir pas pu, dans ce dernier, faire l'étude des vaisseaux à l'aide de coupes transversales.

Dans les trois cas, en faisant de nombreuses préparations, j'ai pu voir que l'endartérite était diffuse et disséminée sur un très-grand nombre de branches. Laissant libres les artères coronaires elles-mêmes et leurs plus grosses branches, elle s'emparait d'abord des artérioles sous-péricardiques, et, de là, s'étendait sur un grand nombre des petites branches qui s'enfoncent dans l'épaisseur de la paroi des ventricules, et en particulier du ventricule gauche.

Il devenait donc évident que pendant la vie, sous l'influence

Digitized by Google

d'une endartérite diffuse, il s'était produit une anémie plus ou moins complète de la paroi du cœur.

J'arrive ainsi à un résultat bien différent de celui des autres auteurs.

Loin de conclure de ces recherches à l'insuffisance des altérations cadavériques, il ne me reste plus qu'à examiner si ces altérations ont quelque rapport avec la mort subite.

Or, il importe avant tout de faire remarquer que dans les cas que nous avons observés il n'existait aucune lésion particulière des autres organes capables d'expliquer la mort.

Dans les quatre cas, le sang offrait, il est vrai, une altération évidente.

Les cavités cardiaques étaient presque totalement vides; il existait à peine un peu de sang coagulé sous forme de lames fibreuses molles, grisâtres, soit dans les cordages tendineux du ventricule droit, soit dans les premières branches de l'artère pulmonaire; les grosses veines contenaient une petite quantité de semblables caillots; mais cette désorganisation du sang, cette anémie, sont des caractères communs à tous les cas de fièvre typhoïde et de beaucoup d'autres maladies infectieuses, quel que soit leur mode de terminaison.

D'après nos investigations anatomiques, le cœur seul était capable de fournir la cause de la syncope mortelle.

Or, comme on le sait déjà, l'état anatomique de cet organe n'est qu'une des manifestations des lésions diffuses qui frappent le système musculaire tout entier, qu'une des preuves de la souffrance profonde de l'organisme.

Mais on comprend très-bien que, tandis que les altérations des muscles de la vie organique s'accomplissent en silence pour ainsi dire, celles d'un muscle tel que le cœur doivent avoir sur la circulation et partant les autres fonctions, une influence inévitable; qu'en un mot les lésions musculaires symptomatiques peuvent, suivant leur siége et sans changer de nature, tantôt passer inaperçues et n'intéresser que le physiologiste, tantôt compromettre l'existence et éveiller toute l'attention du clinicien.

Stokes, sans connaître en détail les faits anatomiques, a tracé de main de maître le tableau clinique de l'affaiblissement du cœur dans les fièvres; aussi les recherches que j'expose peuvent-elles être considérées comme un complément de sa description.

Digitized by Google

Mais cet affaiblissement du cœur, dont l'influence est certainement très-grande, non-seulement sur les symptômes de l'appareil circulatoire, mais aussi sur quelques manifestations secondaires et en particulier sur l'hypostase pulmonaire, cet état de faiblesse des contractions du cœur, dis-je, se rencontre à des degrés divers dans la plupart des cas, et il ne se termine qu'exceptionnellement par une syncope mortelle.

Nous reviendrons ailleurs sur la nature et la marche des lésions du muscle cardiaque ; ici je me demanderai seulement ce qu'elles peuvent avoir de particulier dans les cas dont je parle; pour produire tout à coup l'arrêt du cœur.

L'altération granuleuse des fibres musculaires, portée même à un degré très-prononcé, se rencontre dans un grand nombre de cas terminés de façons très-diverses. Elle répond sans doute, au moins en grande partie, à la faiblesse des contractions du cœur; mais d'après les faits recueillis jusqu'ici, il est difficile d'admettre qu'elle puisse, à un moment donné, produire la paralysie du cœur. D'ailleurs c'est là une lésion lente, progressive, qu'on peut et doit probablement invoquer pour expliquer certains symptômes d'adynamie avec hypostase, mais qui certes est incapable d'éclairer une mort soudaine et inattendue.

Aussi on n'a pas lieu de s'étonner lorsqu'on voit que Zenker, après avoir constaté cette seule altération, cherche d'autres causes pour expliquer la mort, ou regarde celle-ci comme se produisant par un mécanisme encore inconnu.

On peut en dire de même de la multiplication des noyaux musculaires et de l'apparition de nouveaux éléments dans le périmysium.

Toutefois il n'est pas inutile de faire remarquer que, dans les quatre faits, l'altération du tissu du cœur était parvenue à la même phase du processus et celle-ci peut se résumer en deux mots : dégénération et désagrégation des fibres anciennes, com mencement de la régénération. De telle sorte que, sans être détruit, le cœur n'était pas non plus régénéré, et que, sur le point de passer de l'un à l'autre état, il semble qu'il ait été dans les meilleures conditions possibles pour cesser de battre.

Aussi, que dans un pareil cœur on suppose la moindre gêne de la circulation, n'en sera-ce pas assez pour comprendre l'arrêt subit de ses battements?

Digitized by Google

Or, nous venons de voir que précisément dans les trois cas où ce point a été examiné avec attention, on avait constaté une endartérite oblitérante des artérioles, lésion diffuse, ayant déterminé de nombreuses coagulations du sang.

L'ischémie diffuse se produisant dans les parois d'un cœur dont les fibres sont déjà malades, et cela au moins trois fois sur quatre, telle paraît être la cause parfaitement suffisante de la syncope.

Après avoir constaté un pareil résultat, il était utile de se demander, pour lui accorder plus de valeur, si l'endartérite oblitérante n'existait pas également dans les cas où la terminaison funeste est due à d'autres causes.

J'ai examiné alors à l'aide de coupes tous les autres cœurs dans lesquels j'avais constaté des altérations plus ou moins avancées des fibres musculaires et j'ai vu que l'irritation des parois des artères est un accompagnement ordinaire des lésions musculaires symptomatiques. Mais, fait très-important, cette irritation ne se traduit le plus souvent que par la prolifération cellulaire des éléments de la tunique adventice, quelquefois aussi cependant par un léger boursouflement de la membrane interne; mais non comme dans les faits de mort subite par une endartérite diffuse d'un très-grand nombre de branches[1].

Ce nouveau fait bien établi de l'endartérite diffuse, venant compliquer les altérations musculaires de la fièvre typhoïde, précisément à l'époque de la régénération musculaire, semble ainsi jouer le principal rôle dans la mort subite, et, c'est de ce côté, que devront porter les investigations nouvelles. C'est ainsi qu'un détail anatomique, minime en apparence, et bien propre à déjouer les investigations les plus rigoureuses peut, dans certaines circonstances, acquérir une importance capitale.

En terminant, je ferai remarquer que ces faits anatomiques sont parfaitement d'accord avec les enseignements de la clinique.

[1] Dans un cas, cependant, j'ai trouvé une oblitération complète de quelques artérioles sous-péricardiques et de la paroi interventriculaire, et il existait sur le trajet de ces vaisseaux oblitérés un infarctus (infiltration sanguine), qui occupait une assez grande étendue de la cloison. La mort a eu lieu dans ce cas par affaiblissement progressif de la circulation et asphyxie lente avec hypostase pulmonaire. Ce fait, très-intéressant, prouve que les lésions du cœur, indépendamment de la production d'une syncope mortelle seule étudiée ici, peuvent jouer dans la fièvre typhoïde un rôle important dans les divers genres de mort.

Digitized by Google

La mort subite dans la fièvre typhoïde survient, en effet vers la fin de la maladie, à l'époque où les malades semblent entrer en convalescence. C'est aussi à ce moment (comme nous le verrons dans un autre travail) que les altérations musculaires entrent dans une nouvelle phase, celle des néoplasies.

Cette mort subite survient, presque toujours, dans des circonstances telles, que rien ne pouvait la faire prévoir ; cependant quelques observations cliniques, d'accord en cela avec les résultats des autopsies, permettent de supposer que les malades qui ont présenté des signes d'affaiblissement du cœur, sont exposés pendant la convalescence à la mort par syncope[1].

D'autre part, les caractères de la mort subite, inattendue, tels que tous les auteurs les ont observés, peuvent s'expliquer parfaitement par l'anémie des parois du cœur. En effet, l'histoire de l'anémie est aujourd'hui assez connue pour que la soudaineté de ses manifestations ne soit pour personne un sujet d'étonnement. Le ramollissement cérébral apoplectiforme pourrait en fournir de nombreux exemples. D'ailleurs le genre d'anémie, dont il est ici question, est bien propre à expliquer la paralysie instantanée du cœur. Il ne s'agit pas, en effet, de l'oblitération d'une ou deux grosses branches artérielles, cas dans lesquels on observe un ramollissement de quelque point de la paroi du cœur et une mort par rupture de cet organe ; mais bien de l'arrêt du cours du sang dans un grand nombre de petits vaisseaux et cela dans des points quelconques des parois du cœur. Or, c'est là précisément la lésion la plus propre à faire perdre immédiatement toute excitabilité à la paroi musculaire du cœur.

Ce mécanisme de la mort subite par anémie des parois du cœur, que je crois ainsi démontré pour trois cas de fièvre typhoïde, doit engager à faire de nouvelles recherches sur ce point. Trois cas, en effet, ne suffisent pas pour trancher une pareille question. Aussi je n'aurais pas encore livré au public un travail si incomplet, n'était la difficulté de recueillir des observations nouvelles.

[1] Stokes a publié un cas de ce genre dans le typhus pétéchial.

Mon collègue, M. Carville, a observé, dans deux cas de fièvre typhoïde, des intermittences très-prononcées du cœur, et l'une des malades a succombé subitement au moment où l'on s'attendait à la voir entrer en convalescence. (*Soc. méd. des hôpitaux*, 9 oct. 1868. — *Union méd.* 1868, II, p. 551.)

Digitized by Google

Toutefois, la similitude parfaite de ces trois faits, la manière tout à fait simple dont ils donnent l'explication des phénomènes observés pendant la vie, méritent qu'on leur accorde une toute autre valeur qu'aux prétendus faits négatifs produits jusqu'à présent.

En dernier lieu, il est bon de faire observer que l'endartérite diffuse n'est pas spéciale à la fièvre typhoïde, que ce n'est pas une complication propre à ses altérations musculaires symptomatiques, que par conséquent les faits que j'ai observés ont dans l'histoire des morts subites une valeur générale.

Bien des fois déjà, en pareille circonstance, on a invoqué, sans la démontrer, l'anémie des parois du cœur. Des nouvelles recherches peuvent seules indiquer les cas qui lui appartiennent réellement.

Digitized by Google

IV

CONTRIBUTION A L'ÉTUDE

DE L'ADÉNOPATHIE MÉDIASTINE

(GANGLIONS PÉRI-TRACHÉAUX ET PÉRI-BRONCHIQUES)

PRINCIPALEMENT OBSERVÉE CHEZ LE VIEILLARD

Par HENRY LIOUVILLE

INTERNE DES HÔPITAUX DE PARIS

(Planche X, fig. 3, 4, 5.)

(*Suite et fin.*)

L'*ulcération*, en effet, des organes qui ont contracté, soit par des rapports anormaux, soit par leur situation naturelle pathologiquement modifiée, des contacts plus ou moins intimes avec des ganglions altérés, est une des phases les plus importantes de l'histoire des adénopathies spéciales que nous cherchons à envisager ; et l'on comprend facilement que, dans les conditions particulières où ils se trouvent, les médiastins puissent offrir à cet égard, une étude aussi complète au point de vue de la diversité des organes qui pourront être lésés, qu'elle sera utile, si l'on considère la gravité possible des conséquences pathologiques qui en résulteront.

Ce ne sera plus, en effet, une simple modification ganglionnaire, cause d'un retentissement inflammatoire de voisinage, ni une compression, qui n'est grave qu'à la condition d'oblitérer subitement un conduit très-important, vasculaire ou aérien, mais ce peut être la destruction irremédiable d'un des canaux trachéens ou bronchiques, ou, chose plus sérieuse encore, la

Digitized by Google

perforation d'un des volumineux vaisseaux eux-mêmes, et une hémorrhagie presque fatalement mortelle. Des exemples viendront bientôt à l'appui de ces remarques générales. Toutefois il ne faudrait point laisser supposer que les choses vont ainsi de suite et toujours à l'extrême, et qu'il n'y a point des degrés qui marquent, pour ainsi dire, les phases mêmes du travail morbide. Ces états intermédiaires existent, au contraire, et nous pensons même qu'ils peuvent constituer, tels qu'ils sont alors, les lésions arrivées, pour ces cas au moins, à leur développement maximum. Rien ne nous permet, en effet, de dire que la maladie qui commence par la simple désorganisation d'un ganglion, qui passe par la période adhésive, qui entre même dans la phase ulcérative, doive inévitablement aller jusqu'à la perforation complète. Cela est possible ; mais que de conditions veulent être remplies pour atteindre ce but, et beaucoup trop d'entre elles nous échappent encore pour que nous nous trouvions autorisé à poser la loi absolue d'une telle marche fatale.

La lecture des observations que nous allons donner, qu'elles soient complètes ou résumées (pour éviter des redites et des longueurs), montrera que c'est sous ces différents aspects qu'il nous a été permis de constater la plupart de ces processus.

L'ordre dans lequel nous grouperons donc maintenant nos faits, sera naturellement celui qui nous est imposé par la marche même, que, le plus ordinairement, suit l'affection : soit que le ganglion adhère à une bronche, soit qu'il adhère à un vaisseau, soit qu'il se trouve placé entre les deux conduits, ou qu'il ait étendu son action sur les organes voisins ; mais surtout nous tiendrons compte du degré d'altération ; car on saisira facilement quel écart pathologique existe, dans de telles conditions, entre l'ulcération et la perforation.

A l'adhérence succède, avons-nous dit, d'abord l'ulcération, et cela d'une façon bien naturelle à comprendre, sinon facile jusqu'ici à connaître quant à la cause même. En effet, les ganglions altérés qui peuvent, soit rester isolés, soit se souder entre eux, peuvent se souder de la même façon à la trachée et aux canaux bronchiques, avec lesquels ils sont en rapport, comme ils le pourront faire également avec les vaisseaux ou d'autres organes voisins (l'œsophage, par exemple), et c'est alors qu'ils viennent

Digitized by Google

à détruire les parois de ces conduits. Parlons d'abord des bronches :

On ne saurait mieux comparer cette action qu'à une usure lente, progressive, presque continue. La bronche se détruit par une érosion extérieure. La paroi est remplacée dans ce point par les parties externes de la masse dégénérée. Si le développement progresse, le conduit est de plus en plus désorganisé, et il finit par l'être, en ces points, dans toute son épaisseur. Perforé, il laisse passer la matière qui composait alors la glande lymphatique altérée, et cette matière peut, soit constituer la paroi même de ce point détruit de la bronche (paroi qui traduira l'âge et la nature de la perforation, par son état bombé, hernié, ou par un retrait, au contraire, en une sorte de cupule, avec traces cicatricielles), soit être énucléé au dehors, puis se retrouver dans l'expectoration, après des efforts de toux.

Entre ces extrêmes existent aussi des degrés, et des exemples vont nous montrer d'abord l'ulcération se faisant peu à peu, du ganglion à la bronche, dont la paroi externe est successivement et lentement détruite, mais dont la paroi interne peut encore rester tout à fait intacte.

C'est dans cette première période que l'on constate ces *taches noirâtres*, un peu bleuâtres, sous-muqueuses, qui se remarquent très-bien, si l'on a soin d'ouvrir les bronches, de haut en bas, et de les laver à grande eau, pour les rendre tout à fait lisses, en les débarrassant des produits de sécrétion et d'exsudation ; ces taches peuvent être isolées, séparées ou agglomérées, suivant qu'elles correspondent à des ganglions altérés, isolés, séparés ou rapprochés. Car elles sont la traduction des lésions ganglionnaires progressant au travers du conduit bronchique. Une simple incision, en effet, rend ces lésions évidentes, en permettant de voir jusqu'où elles se sont avancées.

C'est ici que les nuances importent, car on peut rencontrer toutes les périodes de l'ulcération en progrès. Tantôt ce sont de simples amas de matière granulée et noirâtre, mélanique, qui n'ont que l'épaisseur d'une ligne ; d'autres fois la masse a envahi des parties relativement considérables de la paroi du canal, et il est possible souvent, de rencontrer sans perforation actuelle, ou même sans qu'on puisse accuser une perforation ancienne cicatrisée, une sorte de petit bourrelet étoilé, froncé,

Digitized by Google

qui se détache d'une façon très-visible sur la face interne de la bronche[1]. Cette sorte de *cicatrice externe* est comme bombée en certains points périphériques, se présentant comme un cône, par le fait de la rétraction sur le ganglion, à base postérieure, à sommet un peu froncé et proéminent par un reliquat induré du ganglion dégénéré. L'adhérence est telle, qu'il n'existe nul glissement possible pour la muqueuse à ce niveau. C'est ainsi qu'on trouvera, ce *degré* très-bien constaté, au milieu de plusieurs autres, dans l'observation d'une femme de 62 ans, morte le 8 juin 1868, Louise-Victoire P... que nous donnons plus loin.

Mais, pour arriver là, le ganglion dégénéré peut avoir proéminé entre les cartilages du conduit, en les refoulant un peu, mais sans les détruire; ou, il peut les avoir ulcérés, puis détruits et avoir pris leur place. Par ce fait, la tache pigmentaire visible du côté de la bronche ouverte, sera plus ou moins grande, et plus ou moins régulière. Elle pourra différer aussi, suivant qu'il s'agira de la trachée ou des bronches ou de leurs subdivisions. Par la disposition de la trachée, où les cerceaux cartilagineux sont plus compacts, plus nombreux et réguliers, les ganglions dégénérés, ulcéreront presque toujours une ou plusieurs parties des anneaux cartilagineux. Au contraire, à mesure qu'on s'avance vers les subdivisions bronchiques, les cerceaux cartilagineux deviennent plus rares, moins volumineux. Ils ne se tiennent plus les uns les autres, dans un ordre fixe, régulier. Les ganglions dégénérés adhérents pourront les refouler, et s'infiltrer entre eux, pour gagner la muqueuse bronchique, en les écartant. Dans les coupes micrographiques, de quelques-unes de ces taches, on pourra ne pas voir d'anneaux cartilagineux bronchiques qui soient altérés, ou ils ne le seront du moins qu'à la périphérie, tandis qu'il en serait difficilement ainsi, s'il s'agissait de la trachée elle-même[2].

[1] Je me rappelle avoir trouvé à la Salpêtrière plusieurs *rétrécissements des bronches*, immédiatement au-dessous de la bifurcation de la trachée.

Ces rétrécissements étaient circulaires, bornés à un point, et les rides qui les formaient semblaient partir d'une cicatrice assez régulière.

Je regrette, dans ces cas, de ne pas m'être assuré de l'état des *ganglions bronchiques*. LEBLOND (G.), déjà cité.

[2] Lorsque les cerceaux cartilagineux sont atteints par l'affection envahissante qui avait d'abord altéré le ganglion, voici quelques-unes des modifications que le cartilage subit dans sa texture :

Près des points pigmentés, les cellules cartilagineuses offrent presque toutes des

Digitized by Google

Ces deux exemples sont réunis, d'une façon notable, dans une des observations dont nous avons déjà donné précédemment le résumé (Marie-Madeleine G...) âgée de 83 ans, morte le 15 mai 1868.

Examinées à nouveau et avec plus de soin, les pièces de cette malade nous permettent d'y ajouter aujourd'hui les notes complémentaires suivantes :

Dans la trachée examinée sur sa face interne, il y a bien quelques dépôts mélaniques, visibles dans les espaces intercartilagineux ; mais à droite, dans deux points différents, nous voyons, d'abord un ganglion mélanique qui a ulcéré la partie inférieure du cerceau supérieur, puis la partie supérieure du cerceau inférieur, qui s'est ainsi fait une sorte de loge elliptique, d'une étendue de $0^m,01$ en longueur sur $0^m,003$ en largeur.

Plus bas, une autre *tache* mélanique a pris la place de deux cerceaux cartilagineux, qui, dans cette partie, sont détruits, offrant des bords nettement tranchés, irréguliers dans le dessin des contours ($0^m,006$ de large sur $0^m,005$ de long).

Il en est de même de la partie tout à fait supérieure de la *bronche droite :* un anneau cartilagineux est détruit, et remplacé par une tache mélanique.

Or, voilà comment se présente la pièce, à une coupe horizontale : il y a solution de continuité très-nette. Il y a écarte-

altérations. Elles sont plus ou moins *granuleuses :* Les granulations, lorsqu'elles ne les ont pas envahies tout entières, sont seulement contenues dans les parties périphériques de la capsule et entourent les grosses cellules sans les pénétrer. Quelques-unes de ces cellules en sont comme *coiffées*, de telle sorte qu'autour d'une cellule arrondie il y a une *zone pigmentée* très-nette, qui lui fait un cercle concentrique. Parfois la cellule elle-même est envahie par la pigmentation, et l'on voit les granulations qui ont, pour ainsi dire, refoulé l'autre cellule intacte. D'autres fois toutes les cellules sont pénétrées comme les surfaces intercellulaires et toute la capsule est imprégnée de matières mélaniques.

Dans les espaces *intercapsulaires*, la pigmentation peut ne pas se montrer, et quelques cellules ou quelques parties de capsules sont pigmentées. D'autres fois, les espaces capsulaires eux-mêmes sont pénétrés par la matière mélanique. Mais, le plus souvent, entre les parties pigmentées des ganglions dégénérés et le cartilage, il y a une petite zone de séparation, qui est constituée par du cartilage, ou il n'y a que de petites capsules allongées, rapprochées, à une seule cellule, et même doit-on les appeler capsules ? Or, cette seule cellule, qui a une forme ovoïde, peut être souvent le siége d'une pigmentation granuleuse abondante et qui l'envahit tout entière.

La pigmentation granulée n'est pas si *noire* dans les capsules cartilagineuses que dans le tissu cellulaire voisin, par exemple. D'où une différence de teinte très-notable. Dans les capsules, elle tire sur le brun, terre de Sienne brûlée. Dans le tissu cellulaire, dans le tissu fibrillaire, elle est *noire* comme l'ébène, comme l'encre de *Chine*.

Digitized by Google

ment de près de $0^m,001$ entre les deux bords du cerceau cartilagineux. Les deux bouts sont érodés, un peu déchiquetés sur leurs extrémités. Ils ne se rejoindraient plus absolument. Il y a encore perte de substance, c'est-à-dire transformation presque complète, de quelques parcelles périphériques tombées en dégénérescence mélanique. La teinte de ces parties périphériques est également noir bleuâtre, comme est la masse du ganglion dégénéré, qui venu du dehors, adhérant à la bronche, s'infiltre au travers de la solution de continuité, y prend place, a probablement aussi un peu refoulé les deux extrémités détruites, et continuant sa marche, gagne la partie interne, s'y étale, et produit une zone dégénérée, représentée par une tache bleuâtre mélanique, plus volumineuse que l'intervalle des deux bouts du cerceau cartilagineux détruit. En effet, le ganglion est dans cette partie, comme un peu enserré et représente assez bien la patrie rétrécie du sablier.

Cette observation vient de nous faire avancer encore, en quelque sorte d'un degré, dans l'affection qui nous occupe. Car il y est question de *perforation*. (Perforation de la trachée et des bronches.) La muqueuse a disparue ; une masse provenant du ganglion altéré et de même nature que lui a pris sa place ; c'est elle qui constitue maintenant la paroi. Or il peut arriver, ou que cette paroi nouvelle se fixe pour ainsi dire à cette place, (si ce sont des parties solides, et plus volumineuses que l'ouverture même, qui la constituent, comme par exemple un corps dur, irrégulier, une sorte de calcul du ganglion[1], qui ne se détachera que d'un seul bloc et seulement alors à une époque plus avancée), ou ce sera cette sorte de masse noirâtre, friable sous le doigt, que nous avons déjà signalée dans l'intérieur des ganglions scléro-antracosiques, et qui a, ce nous semble, une facilité très-grande à s'égrener, à s'échapper par petites parcelles, des sortes de vacuoles qui la contiennent. De petits calculs ou des masses pierreuses, s'il sont plus étroits que le trou fistuleux,

[1] On sait qu'il peut se former des *calculs* dans les ganglions lymphatiques.

« Par exemple, pour l'aisselle, un travail de M. Kobner montre qu'on a pu y trouver un nombre considérable de calculs, dont une grande partie (40) semble n'être que des calcifications du tissu conjonctif.

(*Steinbildungen in den Lymphdrusen memorabilien XIII* et SCHMIDT'S *Jahrb.*, n° 6, 1869.)

(Rapporté *in Gazette hebdomadaire*, n° 38, 17 septembre 1869.)

Digitized by Google

s'échapperont aussi sans doute avec elle. Les choses varieront suivant qu'il s'agira de l'un ou de l'autre de ces cas.

Nous avons tout lieu de penser qu'il doit en être ainsi, puisque souvent, à l'autopsie, il nous est arrivé, alors que nous venions d'ouvrir un conduit bronchique et de constater une perforation, qui nous menait, de l'intérieur, dans une masse ganglionnaire avoisinante, de retirer de ces parcelles grenues et friables, ou solides et dures, et de laisser alors à leur place une sorte de petite cavité, dont les parois étaient la trame altérée ainsi du ganglion, faisant un petit sac extérieur au conduit aérien, et communiquant plus ou moins largement avec lui, à la manière des poches anévrysmales. Mais de plus, cette matière crétacée, mélanique, qui s'échappe alors du ganglion dégénéré, et qui a elle-même une consistance semi-pierreuse, semi-molle, ressemblant au résidu boueux du charbon humide, ne peut pas toujours être évacuée librement par les bronches; elle peut encore adhérer, par quelques points, à la masse générale; ou l'orifice au début n'est pas assez largement ulcéré, et alors, suivant le calibre du conduit bronchique, elle peut y rester enserrée, oblitérer le canal et s'y enkyster.

Or ne pourrait-on pas voir dans quelques-uns de ces cas, une explication *étiologique possible*, pour ces concrétions calcaires qu'on rencontre dans les bronches, où elles séjournent un temps plus ou moins long (*broncholithes*), et que l'on distingue de celles qui ont pour origine et pour siége le parenchyme pulmonaire (*pneumolithes*).

Je serais aussi tenté d'accepter cette étiologie que celle que donne *Morgagni*, qui, dans sa lettre xv, n° 19, s'exprime ainsi :

« Sans doute, je n'ignore pas que les glandes bronchiques s'endurcissent quelquefois comme de la chaux, à l'intérieur comme à l'extérieur des poumons; et cependant, je crois que la même chose arrive bien plus souvent à une *humeur épaisse*, ou au pus retenu longtemps dans les cellules de ces viscères, et je sais positivement que cela a lieu dans les ramifications des bronches. »

J'ajouterai que c'est le plus souvent chez des vieillards que ces sortes de concrétions calculeuses, qui quelquefois offrent plusieurs embranchements, ont été rencontrées; et que, dans

Digitized by Google

nombre de cas, les poumons étaient exempts de tubercules : ainsi pour l'observation de M. Andral (malade âgé de 60 ans). L'argument tiré de l'absence de tubercules pulmonaires ou ganglionnaires a joué un rôle important lors de la discussion sur les *concrétions des voies respiratoires*, qu'a soulevée la Société médicale des hôpitaux de Paris (1865)[1]. Il a servi à ceux qui voulaient prouver que les productions calcaires se forment souvent de toutes pièces dans les bronches, et se produisent par un mécanisme analogue à celui qui donne naissance aux calculs rénaux. Mais ce même argument ne détruirait en rien l'explication que nous proposons, puisque nous avons souvent insisté sur ce fait, que, dans nos observations, l'*altération* des ganglions bronchiques pouvait être envisagée tout à fait en dehors de la tuberculisation habituelle et était une sorte de manifestation lymphatique, spéciale à l'âge et à l'individu.

Tout au moins, et surtout devant l'affirmation de M. Barth qui dit n'avoir jamais rencontré de calculs que dans les cavernes tuberculeuses ou au niveau des ganglions bronchiques, faudrait-il admettre la possibilité de cette cause, dans l'explication de la formation de quelques-uns d'entre eux.

Revenons maintenant au mode d'ulcération et de perforation, et insistons un instant sur la marche de l'ulcération chez les vieillards[2].

Comme nous l'avons vu, à l'adhérence, en effet, succède souvent un travail ulcératif; mais ce *travail ulcératif marche toujours de*

[1] Voy. Rapport de M. Besnier et observations de MM. Guibout, Vidal, Gubler et Barth (*Bulletins de la Soc. médicale des Hôpitaux*, 1865).

Voy. Observations publiées de Morgagni, Laennec, Andral.

[2] D'après Laennec, voici ce qui se passerait *chez les enfants* :

« La matière tuberculeuse, infiltrée dans les glandes bronchiques, se ramollit de deux manières : tantôt en se séparant en deux parties dont l'une ressemble à du caséum et l'autre à du petit lait visqueux, ce qui n'a lieu que chez les scrofuleux; tantôt sous forme d'un pus épais et grumeleux. Cette matière ainsi ramollie est enlevée par l'absorption ou *se fait jour dans les bronches*. Dans ce dernier cas, la glande reste quelquefois excavée, et la surface de cette excavation se tapisse d'une membrane accidentelle analogue aux membranes muqueuses, qui se joint par continuité de substance avec celle des bronches au moyen de l'ouverture de communication qui reste fistuleuse.

« M. Guersent a rencontré souvent, chez les enfants, ce cas qui est *beaucoup plus rare chez l'adulte;* il a même vu des fistules semblables communiquer avec l'œsophage. »

LAENNEC (4e édit., tom. I, p. 328).

Digitized by Google

dehors en dedans[1], fait qui suffisamment indique que la lésion part bien du ganglion malade lui-même, retentissant secondairement sur le conduit avec lequel le contact a eu lieu. L'observation suivante, où des lésions de la muqueuse trachéale et laryngée même ont été notées et auraient pu amener à leur suite des ulcérations spéciales (ulcérations tuberculeuses, probablement, qui, elles, eussent marché à l'inverse, c'est-à-dire de dedans en dehors), peut même être donnée comme un exemple, et alors d'autant plus frappant, de la direction véritable que suit l'affection particulière que nous décrivons.

Femme de 70 ans (Alexandrine M.), lingère, morte le 4 juin 1868 (dans le service de M. Vulpian, Salpêtrière).

OBSERVATION RÉSUMÉE PAR H. L.

Dysphagie; voix enrouée et rauque; dyspnée. Hypertrophie et douleur des ganglions cervicaux. Mort avec phénomènes d'asphyxie.

A l'autopsie : Phlegmon pharyngo-glottique. Hypertrophie et dégénérescence des ganglions péritrachéaux et péribronchiques. Adhérence ulcérative, en divers points et à des degrés différents. Destruction des cerceaux cartilagineux de la trachée. Inflammation consécutive, ayant peut-être amené l'abcès pharyngien mortel. Tubercules récents, probables, dans la trachée, les bronches et les ganglions. Tuberculisation ganglionnaire ancienne possible. Toutefois, pas de tubercules pulmonaires constatés à ce moment par nous. Emphysème partiel.

De plus, pour compléter cette observation, ayant examiné de nouveau, après les avoir présentées à la Société anatomique (séances de juin 1868), les diverses pièces de notre malade, voici ce que nous transcrivions alors sur nos notes :

Au milieu des ganglions dégénérés, masses pierreuses, résistantes, à bords irréguliers, enkystés dans de petites vacuoles kystiques, dont les parois étaient très-solides (tissu conjonctif hypertrophié). Quelques-uns de ces ganglions dégénérés (sclérose anthracosique, peut-être autrefois tuberculeuse) sont principalement placés au devant de la trachée, où ils forment une masse du volume d'une noix, assez saillante, indurée. Ces ulcé-

[1] La marche de l'*ulcération de dehors en dedans* se présente-t-elle également chez l'enfant et chez l'adulte?

« Elle est des plus évidentes chez l'*enfant*, disent Rilliet et Barthez.

« Elle ne pourrait être confondue avec les ulcérations, suite de l'inflammation de la muqueuse bronchique. Ces dernières en effet *sont très-rares*, et ne produisent presque jamais une *perforation* COMPLÈTE du *canal*. »

Digitized by Google

rations est composée de plusieurs glandes hypertrophiées et accolées intimement. Ces glandes adhèrent absolument à la face extérieure du tiers inférieur, partie antérieure de la trachée, et y ont contracté une adhérence ulcérative, car c'est à leur niveau que l'on distingue par derrière les trois ulcérations de la trachée (de dehors en dedans). Elles ont laissé intacte la muqueuse trachéale et bronchique. Toutefois, cette muqueuse est fortement teintée elle-même en une couleur bleuâtre, par places, noirâtre en d'autres, sur laquelle tranchent les petits points blanchâtres que nous avons signalés. Sur l'ulcération la plus externe (côté gauche), elles sont plutôt dans la trachée que dans les bronches. La muqueuse est *déprimée à ce point*, et elle est attirée en dehors, entre deux cerceaux trachéens un peu ulcérés par la dégénérescence anthracosique. Elle pourrait loger une tête d'épingle. La muqueuse est la seule petite toile mince qui empêche une perforation, pour la deuxième ulcération de gauche; on la voit presque transparente. Toutes les autres tuniques de la paroi sont perforées.

Enfin, pour l'ulcération du côté droit et qui, elle, paraît appartenir tout à fait à la *bronche*, placée qu'elle est dans le premier espace des anneaux cartilagineux bronchiques, elle est plus large; elle a le volume d'une lentille. Elle est aussi un peu déprimée dans son fond, en forme de cupule étoilée, à rayons externes; toutefois, en examinant bien le centre même, on voit qu'il proémine au-dessus de un peu l'excavation, formé qu'il est par une masse dure, mamelonnée; elle correspond bien aussi à un ganglion dégénéré. Sur les bords de la lésion, on distingue les taches blanchâtres qui tranchent comme couleur sur la zone bleu noirâtre de la muqueuse altérée. Un des cerceaux de la bronche est tout à fait détruit par le travail ulcératif du ganglion; il y a fracture de ce cartilage, et les deux bouts sont séparés par la matière noirâtre, qui a pris la place en s'avançant de dehors en dedans. C'est elle qui était en rapport avec le ganglion qui nous a paru le plus dégénéré. Il contenait dans son intérieur des loges différentes où se trouvaient des altérations différentes aussi dans la masse scléro-anthracosique. Diverses petites tumeurs dures, pierreuses, rameuses, purent être aussi extraites des vacuoles. Et l'une d'elle, qui avait également de nouvelles petites séparations dans son inté-

Digitized by Google

rieur, permit de voir qu'une de ces cloisons secondaires était formée par les débris d'un vaisseau (veine) dont les parois étaient *très-épaissies* (sclérose pariétale), et dont on distinguait encore les tuniques; autour existait un *tissu connectif hypertrophié*, avec de nombreuses traces de pigmentations noirâtres, disposées en formes de cellules allongées, quelques-unes ramifiées.

— Si l'on paraît être d'accord sur la marche de l'ulcération, dont le dernier terme sera la perforation avec ses conséquences, il est loin qu'il en soit de même pour le nombre proportionnel des cas où ces lésions se rencontrent.

Chez l'enfant, on admet leur fréquence[1]; mais elles ont pu être, sinon contestées, au moins regardées comme très-exceptionnelles chez l'adulte[2], et quant à ce qui concerne le vieillard, leur existence même a été l'objet d'un doute, pour un auteur auquel nous devons un traité remarquable des maladies de l'âge avancé[3].

Il nous semble au contraire que ces faits doivent être assez fréquents : leur recherche est des plus simples et il suffira, nous en sommes sûr, que l'attention soit appelée vers eux, pour en multiplier de suite très-considérablement le nombre.

Pour notre part, nous en avions recueilli 8 cas, pendant notre internat à la Salpêtrière, dans le service des vieillards que dirigeait M. Vulpian; et nous pouvons en ajouter un nouveau que, cette année, il eut l'occasion de voir, avec son interne, notre

[1] Sur les sept observations placées au début de la thèse de M. Leblond (Paris, 1824), se trouvent trois exemples de communication des ganglions malades avec des parties voisines. Ainsi :

1° Communication anormale entre une ouverture fistuleuse de la bronche droite et un ganglion bronchique ramolli;

2° Communication entre la bronche droite de l'œsophage par l'intermédiaire d'un ganglion bronchique altéré, devenu kystique;

3° Communication entre des bronches et des kystes ganglionnaires, les uns vides, les autres à moitié remplis de matière tuberculeuse.

[2] M. Andral, après avoir décrit avec soin la marche des *ulcérations bronchiques*, en contact avec les *ganglions tuberculeux*, affirme n'avoir pas observé de lésion analogue chez l'adulte. (*Clinique médicale*, tomes I et II.)

[3] Parlant des altérations constatées sur les bronches des vieillards, M. Durand-Fardel (1854) s'exprime ainsi dans son Traité général :

« Quant aux ulcérations, on sait combien elles se voient rarement dans les bronches. *Nous n'en avons jamais rencontré!*

« Il y a bien des cas où, après avoir enlevé les matières qui les remplissaient, muqueuses, puriformes ou sanguinolentes, on trouve la surface muqueuse éraillée ou amincie sur un point. Mais cela nous a toujours paru le résultat du frottement exercé sur une muqueuse dont la consistance est altérée. »

Digitized by Google

ami M. Hallopeau ; nous en donnerons également la relation.

C'est donc, en consultant ces 9 cas, qui offrent certains points tout à fait analogues (au moins en ce qui concerne la partie spéciale qui nous occupe maintenant), que nous essayons de décrire ces altérations assez intéressantes.

Ces cas de perforation par des ganglions dégénérés, concernent la trachée, les bronches, les vaisseaux et l'œsophage.

Avant de parler des vaisseaux et de l'œsophage, il convient de donner les observations résumées de quelques-uns des faits où les conduits aériens ont subi les conséquences de la désorganisation des glandes lymphatiques voisines.

Rappelons d'abord celle que nous avons déjà notée plus haut pour une autre particularité.

(Femme Isabeau H., 70 ans), où, avec une hypertrophie et une dégénérescence des ganglions thoraciques extra et péri-bronchiques, existait, comme suite d'adhérence ulcérative, une perforation de la bronche droite (1re division).

Voyons maintenant quelques faits nouveaux. Nous en donnons les résumés, mais en cherchant à ne rien négliger de ce qui doit nous intéresser plus particulièrement.

Femme de 81 ans (Marie-Madeleine G.), journalière, morte le 21 juin 1868 (dans le service de M. Vulpian, Salpêtrière).

OBSERVATION RÉSUMÉE PAR H. L.

Antécédents mal indiqués par la malade. Pneunomie à forme adynamique et à marche rapidement fatale.

A l'autopsie : Cavité thoracique : Poumons : Adhérences considérables à droite, surtout au sommet. Dans la gouttière vertébrale, il reste du tissu pulmonaire qui s'en arrache. A gauche, quelques adhérences seulement au sommet. Pas de liquide. Poumon gauche, 400 grammes. Au sommet, plaque de 5 centimètres environ, épaisse, déprimée, de consistance sèche, d'aspect cartilagineux. On voit quelques vaisseaux par transparence. Le pigment est accumulé à ce niveau. Adhérences unissant les deux lobes entre eux. Emphysème. — Congestion à la base. A la face externe du lobe inférieur et immédiatement sous la plèvre, est un petit noyau d'un gris cendré, avec commencement de dégénération calcaire au centre. La coupe de ce poumon présente un aspect grisâtre. Poumon droit, 770 grammes. Au niveau de l'adhérence du sommet, masse dure, apparence de pneumonie chronique. A la section, on trouve des bronches dilatées à parois rigides. Quelques-unes des divisions un peu dures, *ossiformes*. De ce point, partent des traînées dures, qui vont le long du bord convexe; au milieu de ces traînées, vacuoles de bronches dilatées. Grandes

Digitized by Google

adhérences de la plèvre à ce niveau et se continuant sur tout le poumon. Dans les lobes inférieur et moyen, pneumonie granulée et lobulaire très-marquée (1er et 2e degrés). Vers la plèvre et au milieu du poumon, petits nids indurés de granulations fines, un peu grisâtres, au milieu de masses pigmentées. Ganglions hypertrophiés; à la coupe, assez durs, et laissant voir quelques masses granulées, grisâtres. Un de ces ganglions a *ulcéré une bronche* de 2e ordre; il en forme la paroi, et au milieu se voit une petite masse noirâtre, un peu friable, qui paraît être le détritus, d'aspect mélanique, de la glande altérée.

— Femme de 83 ans (Élisabeth G.), morte le 7 avril 1868 (dans le service de M. Vulpian, Salpêtrière).

OBSERVATION RÉSUMÉE PAR H. L.

Affection pulmonaire ancienne. Phénomènes thoraciques multiples. Mor par pneumonie adynamique.

A l'autopsie : Anomalie dans le nombre des lobes de chaque côté [1]. Œdème; emphysème; bronchite. Pneumonie chronique. Pas de tuberculisation récente. Tubercules anciens douteux. Hypertrophie et dégénérescence des ganglions péri-bronchiques. Adhérence ulcérative. Perforation de la bronche droite (1re division). « Dans la bronche droite se trouve un point noir, saillant, arrondi, et qui est constitué par une perforation de la bronche, remplie par une petite masse saillante provenant d'un ganglion placé immédiatement derrière elle. » Rétrécissement sous-aortique très-peu considérable (cœur gauche), par ancienne endocardite.

— Femme de 68 ans (Marie-Marguerite G.), morte le 24 juin 1869 (dans le service de M. Vulpian).

OBSERVATION PRISE PAR M. HALLOPEAU; RÉSUMÉ.

Phénomènes pulmonaires anciens. *Hémoptysies*. Emphysème.

A l'autopsie : Pneumonie chronique. Pas de tubercules récents. Perforation d'une bronche, par un ganglion sous-jacent adhérent et ulcérant la paroi.

— Femme de 77 ans (Marie-Rosalie M.), morte le 8 août 1868 (dans le service de M. Vulpian, Salpêtrière).

OBSERVATION RÉSUMÉE PAR H. L.

Affections pulmonaires anciennes et répétées. Hémoptysies fréquentes et variables. Mort avec phénomènes paralytiques.

[1] En 1868, également à la Salpêtrière, nous avons observé un cas d'anomalie dans la disposition des lobes du poumon.

Il s'agissait d'une femme, âgée de 73 ans, et qui, paralysée depuis longtemps, mourut dans le service de M. Vulpian avec des phénomènes de méningite spinale.

A l'autopsie, nous trouvâmes que le poumon droit n'offrait que *deux lobes*, et le poumon gauche *un seul lobe*.

Le poumon droit pesait, 560 grammes. Le poumon gauche, 470 grammes.

(Mais ce poids, relativement considérable, provenait d'une certaine congestion hypostatique, se rapprochant de la pneumonie.)

Digitized by Google

A l'autopsie : Tumeurs abdominales probablement cancéreuses. Pas de tuberculisation récente. Cancer secondaire du poumon? Hypertrophie des ganglions péri-bronchiques. Adhérence ulcérative de ganglions altérés avec bronches et vaisseaux pulmonaires. Perforations consécutives (d'où hémoptysies notées pendant la vie à plusieurs reprises).

En lisant ces faits, on a pu être frappé de voir la bronche gauche être aussi souvent le siége des ulcérations et des perforations que la bronche droite.

Cette remarque est donc contraire, au moins pour nos cas, à celles qui furent faites, eu égard à ce point particulier, chez les enfants et chez l'adulte, par Rilliet et Barthez[1], par Kerstein[2] et par Fonssagrives[3].

Ces auteurs, en effet, rencontrèrent l'altération, un nombre de fois beaucoup plus considérable à droite qu'à gauche, et l'attribuèrent à la disposition anatomique spéciale de la bronche droite ; cette opinion nous paraît très-soutenable, mais ce n'est encore qu'une interprétation possible.

Le fait vrai pour eux, le seul utile à constater pour nous, c'est qu'il y avait, de par leurs observations, une notable prédominance des lésions sur la bronche droite. Or, dans nos cas, recueillis chez le vieillard, il semble au contraire qu'il y ait, jusqu'à présent, égalité dans le siége bronchique des lésions. Nous nous bornerons à constater le fait, sans en rechercher l'interprétation, qui ne serait aussi que probable, et sans en tirer naturellement de conséquences.

Voici du reste comment, en quelques lignes, pourraient se décomposer les huit observations de perforation que M. Vulpian et nous avons eu occasion d'étudier l'année dernière :

Deux observations constatent seulement les perforations des *bronches*, sans indiquer quelle bronche ni quelle division. Elles échappent donc à notre statistique.

Pour les autres, nous trouvons :

[1] Pour MM. *Rilliet* et *Barthez*, qui analysèrent vingt-six observations personnelles, ils trouvèrent :

18 fois communication du kyste avec bronches et parenchyme pulmonaire;

12 fois à droite; 5 fois à gauche; 1 fois double.

[2] *Kerstein* a observé 13 fois, chez des tuberculeux, la communication des ganglions avec les bronches perforées ou cicatrisées :

8 fois avec les bronches droites ; 3 fois avec les bronches gauches; 2 fois avec celles des deux côtés.

[3] La lésion est plus fréquente à *droite* qu'à *gauche*, affirme M. Fonssagrives.

Digitized by Google

Perforation de la bronche droite : 4 cas, dont 3, sur la première division et 1 sur la deuxième division.

Perforation de la bronche gauche : 4 cas, dont 3 sur la première division et 1 sur la deuxième division.

Perforation à la fois de la bronche droite et de la bronche gauche, 1 cas.

Pour suivre cet ordre d'idées, nous pourrions ajouter qu'il y avait, dans quelques cas, plusieurs ulcérations ou perforations sur les mêmes bronches[1], ou sur des bronches du même côté; que la trachée et les bronches ont, dans 3 cas, offert à la fois des lésions identiques; que, dans un cas, il y a eu perforation simultanée de la trachée et de chacune des bronches, la droite et la gauche; dans un autre cas, avec perforations, communication de la bronche gauche et de l'aorte; enfin, comme si la tendance ulcérative devait avoir aussi une sorte de généralisation, une dernière observation, d'une haute importance à notre point de vue, montrera des perforations existant à la fois sur la trachée, la bronche gauche, l'artère pulmonaire et l'œsophage; et toutes ces lésions, si diverses et en même temps si graves, communiquant avec un vaste foyer ganglionnaire altéré, placé pour ainsi dire à leur centre.

Cette énumération nous a amené à parler des vaisseaux et nous avons signalé l'*artère pulmonaire* et l'*aorte*, comme ayant pu ressentir les funestes conséquences de rapports devenus trop immédiats avec des ganglions dégénérés[2].

Nos dernières observations justifieront ce que nous avons dit de ces lésions, dont on comprendra toute la gravité, puisque toutes deux amenèrent des morts pour ainsi dire subites[3].

[1] Le plus grand nombre de perforations que MM. Barthez et Rilliet aient pu constater sur une bronche, a été *trois*.

« Ces perforations, ajoutent-ils, avaient atteint une bronche considérable.

[2] *Harrisson*, dans son traité d'*Anatomie des artères*, dit que les ganglions lymphatiques voisins de la crosse aortique sont souvent malades et, soulevés par la diastole artérielle, peuvent être pris pour une *tumeur de l'aorte*.

[3] Nos deux observations, recueillies chez le vieillard, confirment la remarque à propos de faits semblables qu'ont faite MM. F. Duriau et A. Gleize, qui observaient chez des adultes :

« *La gangliophymie bronchique* peut, disent-ils, amener la mort subite en déterminant une hémorrhagie mortelle, par suite de l'inflammation ulcérative d'un des gros vaisseaux de la poitrine. »

F. Duriau et A. Gleize.

(De la tuberculisation des ganglions bronchiques chez l'adulte. — Paris, 1856, in *Gazette hebdomadaire*.)

Milcent, dans son Traité de la scrofule (1846, page 143), parle de ganglions ra-

Digitized by Google

Toutefois, si une lésion pareille à celle qui atteint le plus souvent les conduits aériens doit également atteindre les conduits vasculaires, il n'y a rien encore qui oblige ici les cas à devenir toujours extrêmes, et les lésions à être par ce fait seul, fatalement et rapidement mortelles.

Non ; un certain nombre d'observations, au contraire, a pu montrer les seuls petits vaisseaux atteints, et, quand l'anatomie pathologique ne permettait pas de découvrir le vrai point lésé, la clinique indiquait suffisamment qu'il devait y avoir eu, à un moment donné, une paroi vasculaire assez profondément atteinte.

Ces malades avaient, en effet, offert pendant la vie, soit une fois, soit à plusieurs reprises, des expectorations de petits filets de sang, ou de vraies hémoptysies, et, toutefois, beaucoup d'entre eux ne présentaient point les signes de la tuberculisation [1].

mollis *pouvant* communiquer avec l'œsophage, l'aorte, l'artère pulmonaire ou les veines pulmonaires et cave supérieure.

Johnson (*Medical Times and Gazette*, 1865, n° 786) observe une perforation de l'aorte, à la suite de tuberculose ganglionnaire.

De même, pour l'*enfance :*

A ce propos, MM. Barthez et Rilliet s'expriment ainsi :

« Il arrive quelquefois qu'une union plus ou moins intime se forme entre le ganglion tuberculeux kystique et les vaisseaux; de là peut résulter une large ulcération qui produit une hémorrhagie mortelle. Ces perforations doivent être excessivement rares, et le sont effectivement ; nous ne connaissons dans la science que deux faits de cette nature, qui appartiennent à M. *Berton* (jeunes filles, l'une de 3 ans 1/2, l'autre de 11 ans). — (Observation LXXII, p. 495, et Obs. LXXIII, p. 496.)

BARTHEZ et RILLIET.

(Tuberculisation des ganglions bronchiques chez les enfants. Paris, 1840, in *Archives générales de médecine*, tome VII, 3e série.)

Depuis la publication de cette première partie de leur mémoire, si remarquable, MM. Barthez et Rilliet observèrent un fait analogue chez un jeune garçon de 3 ans 1/2 qui portait des tubercules. L'hémorrhagie fut foudroyante.

BARTHEZ et RILLIET. — (2e mémoire, Paris, 1842, in *Archives de médecine*, t. XV, 3e série.)

[1] Cette variété d'*hémoptysie*, occasionnée par les ganglions bronchiques, ayant subi la dégénérescence que nous avons indiquée, ne semble pas avoir été connue d'un grand nombre d'auteurs, et, de plus, ceux qui en parlent ne lui accordent qu'une mention fort peu importante :

Ainsi dans les *Leçons cliniques* de Trousseau, consacrées par lui aux *différentes causes de l'hémoptysie*, nous ne voyons pas signalée cette conséquence *possible* de l'altération des ganglions médiastinaux. De plus, on y lit le passage suivant :

« Dans la jeunesse, dans l'adolescence, dans la première partie de l'âge mur, de la seizième à la quarantième année, l'hémoptysie est le plus ordinairement sous la dépendance des *tubercules pulmonaires*. Mais, passé l'âge de quarante ans, et bien plus encore, par conséquent, après cinquante ans, l'hémoptysie n'est plus, habituellement du moins, le signe de la phthisie tuberculeuse, mais celui d'*une maladie du cœur*. Bien entendu, ces règles comportent des exceptions. »

(TROUSSEAU. *Leçons cliniques*, Hôtel-Dieu, Paris.)

C'est dans ces exceptions possibles qu'il ne faut pas négliger de comprendre les

Digitized by Google

Aussi, lorsque dans des conditions analogues, et bien établies par l'examen aussi complet qu'il est possible de le faire chez des vieillards, le symptôme *hémoptysie* se rencontrait et persistait, avions-nous l'attention éveillée vers la possibilité d'une lésion ulcérative pouvant dépendre d'un retentissement pathologique des ganglions d'abord malades, sur quelque vaisseau et quelque bronche avoisinants.

L'autopsie nous donnait parfois raison; ce qui ne veut pas dire que nous nous croyions actuellement en mesure de formuler des règles qui puissent nous assurer un diagnostic presque certain; car la manière très-variable dont se développent ces masses ganglionnaires, leur point de départ, leur état d'agglomération ou d'isolement, nous ont montré que ce n'est pas aussi toujours dans les mêmes points ni avec les mêmes manifestations qu'elles font retentir leur action. Nous les avons vues, en effet, être en rapport avec des organes d'une importance également très-différente. D'où des dissemblances corrélatives dans la physionomie des troubles qui accompagnent cette lésion, suivant que l'adhérence s'exerce isolément sur les bronches ou les petits canaux vasculaires, sur la trachée ou les gros vaisseaux, sur les filets des plexus nerveux ou sur les troncs eux-mêmes, ou enfin sur plusieurs de ces organes à la fois.

Or, ces phénomènes se passent dans la cavité thoracique, dans son centre, et nos moyens physiques habituels d'investigation demeurent le plus souvent impuissants à les révéler.

Voilà bien ce qui rend compte de la difficulté très-réelle que présente le diagnostic différentiel de la ganglionite péribronchique ou médiastine.

On peut ajouter à ces difficultés celle qui résulte de l'âge avancé des malades observés, car alors l'esprit est tenté d'éloigner tout d'abord l'idée qu'il peut s'agir chez eux d'une affection si voisine de la tuberculisation, et surtout d'une manifestation pathologique qui paraissait être, jusque dans ces derniers temps, le lot de l'enfance.

Toutefois, pour nous, le symptôme hémoptysie aurait une

faits d'hémoptysie occasionnée par le travail ulcératif de ganglions médiastinaux dégénérés; la notion qu'ils peuvent, plus fréquemment qu'on ne le pensait, se rencontrer chez le vieillard, doit être toujours présente à l'esprit, car nous avons déjà dit que le *caractère ulcératif* paraissait, pour cette lésion spéciale, dominer surtout à l'âge avancé de la vie.

Digitized by Google

telle importance que si, de plus, venait à s'y ajouter l'expectoration de matières analogues à celles que nous avons si longuement décrites comme constituant la dégénération spéciale ganglionnaire[1], et si nous pouvions être éclairés par les antécédents, surtout s'il y avait eu des signes de tuberculisation, ou l'existence d'une ganglionite cervicale, nous nous croirions peut-être autorisé à accentuer un diagnostic, que nous avouons n'avoir jamais encore fait qu'indiquer, pendant la vie, avec les réserves les plus prudentes.

En effet, n'y aurait-il point alors lieu de supposer, et probablement avec assez de vraisemblance, que le même travail ulcératif qui agit du ganglion dégénéré sur la bronche et amène sa perforation, agit aussi, de la même façon, sur le vaisseau, amenant également sa destruction partielle, et comme conséquence, ce rejet des deux produits traduirait donc, sans doute, les modifications pathologiques survenues en ces points inaccessibles à nos autres moyens d'investigation.

Quant à nous, dans les conditions où nous nous sommes maintenu pour cette étude, envisageant plus spécialement l'*adénopathie médiastine du vieillard*, nous ne voyons pas jusqu'à présent qu'on puisse, en restant fidèle à l'observation et au raisonnement, donner beaucoup d'autres signes physiques sérieux, acceptables des praticiens[2].

Aussi bornerons-nous ici, au moins pour le moment, nos re-

[1] La matière noire qui pénètre souvent les ganglions bronchiques avait été regardée, par les anciens anatomistes des deux derniers siècles, comme la source de l'*expectoration foncée* qu'il n'est pas rare de rencontrer chez les gens avancés en âge. L'observation était juste; l'interprétation nous semble erronée, puisqu'ils supposaient que les ganglions sécrétaient cette matière noire.

Toutefois il faut en retenir qu'il peut y avoir des débris de matières mélaniques expectorés par les vieillards; que ces débris, reconnaissables à l'œil nu et au microscope, peuvent déceler leur origine et être un des éléments du diagnostic, puisqu'ils montrent qu'il y a eu *perforation* de la bronche, après *ulcération* du ganglion dégénéré. Ils indiqueront encore, pour ainsi dire, la période de l'altération, car il faut absolument une destruction de la paroi des conduits.

Dans nos observations, en effet, on pourra voir qu'il nous a été donné souvent de rencontrer, en incisant les bronches au niveau des fistules, soit de petites parcelles pierreuses, très-dures, crétacées, jaunâtres ou grises, soit de petites masses noirâtres, semi-friables, et quelques-uns de ces corps étrangers prêts tout à fait à sortir de l'ouverture fistuleuse, que d'autres fois ils bouchaient en partie. On en comprend donc le rejet pendant la vie. Pour ce point, le diagnostic serait peut-être plus facile chez le vieillard que chez l'enfant; car on sait que les jeunes enfants ne crachent pas ou du moins avalent le plus souvent les produits de l'expectoration.

[2] Il n'en serait point ainsi chez l'enfant et chez l'adulte, où les éléments du diagnostic nous paraissent, en effet, offrir des garanties de certitude beaucoup

Digitized by Google

marques à ce sujet, car nous avons hâte de donner la suite des observations que nous avons annoncées.

Celles-ci nous les donnons tout entières. Il nous a paru utile d'en agir ainsi, parce qu'elles offrent pour ainsi dire le cadre complet des altérations que nous avons indiquées ou fait pressentir ; elles les montrent sous toutes leurs faces, à tous leurs degrés, et sont comme la justification de quelques-unes des idées que nous avons émises dans le cours de ce travail.

Malgré leur longueur, mais à cause de leur importance, nous appelons donc sur elles l'attention.

Voici la première :

Femme de 89 ans (Marie-Catherine E.), ouvrière en papiers peints, morte le 26 février 1868 (dans le service de M. Vulpian, à la Salpêtrière).

OBSERVATION RECUEILLIE PAR H. L.

Phénomènes pulmonaires anciens, toux, dyspnée. Affections des vaisseaux et du cœur. Dégénérescence scléro-athéromateuse. Hémoptysie mortelle.

A l'autopsie : Anciennes pleurésies. Pneumonie chronique. Infarctus récents. Hypertrophie et dégénérescence des ganglions médiastinaux et péribronchiques. Adhérences ulcératives avec l'aorte. Perforation, par l'un d'eux, d'un abcès athéromateux de l'aorte et d'une division de la bronche gauche. Communication de ces deux organes. Taches bleuâtres, sous la muqueuse des bronches, correspondant à des ganglions dégénérés, adhésifs et ulcératifs.

Sur sa première entrée à l'infirmerie, il y a 2 ans, nous trouvons les notes suivantes : Réglée à 12 ans; ménopause à 50. Vue affaiblie ; commencement de cataracte. Pas de paralysie. Tremblement sénile. Se promène dans les cours. A eu une fluxion de poitrine.

Depuis deux ou trois jours, la malade a eu de la fièvre, douleur dans le côté droit, douleur qui s'est déplacée. Tousse, ne crache pas.

Poumons. — Sonorité emphysémateuse, pas de râles.

Cœur. — Battements irréguliers ; pas de souffle.

Peu d'appétit. Constipation.

Mains. — Premières et deuxièmes articulations des doigts déformées ; rhumatismes noueux ; orteils demi-fléchis.

Pas d'albumine dans l'urine.

plus considérables, et nous ne doutons point que ces garanties n'augmentent encore par une étude plus approfondie, et alors générale, qui nous semble devoir résulter de l'intérêt qui, depuis plusieurs années, paraît s'attacher à cette question, grâce surtout aux publications de :

MM. Leblond, Berton, Barthez et Rilliet, Marchal de Calvi, Duriau et Gleize, Sotinel, Fonssagrives, Daga, Piorry, Richet, Johnson, Bouchut, Hourmann et Tanchou, et aux leçons professées à l'Hôtel-Dieu de Paris par M. Guéneau de Mussy (1868-1869), et par l'un de nos excellents maîtres, M. Béhier (1869).

Digitized by Google

Sort en bon état le 17 juillet 1866.

Revient le 26 novembre 1867. Salle (Saint-Denis, n° 18).

Érysipèle de la face depuis ce matin (?). Malade depuis 4 à 5 jours. L'érysipèle paraît provenir d'une écorchure de l'oreille droite. Malade affaiblie. Tremblement sénile paraissant remonter à plusieurs années. Fièvre assez vive; langue sèche.

Cœur. — Dédoublements assez fréquents ; pas de souffle.

Urine. — Quantité notable d'albumine.

30 novembre. L'érysipèle a presque disparu complétement, mais la malade reste abattue et un peu oppressée. On trouve un peu de *sub-matité* à droite.

Urine. — Pas d'albumine, petit diaphragme d'acide urique.

22 janvier 1868. Depuis son entrée, la malade a un tremblement considérable des membres, de la tête, qui a augmenté depuis un mois environ ; affaiblissement progressif. Toux fréquente, expectoration muco-purulente. La malade assure qu'elle souffre beaucoup dans la région épigastrique et splénique.

Sort en assez bon état comme santé générale, sauf l'affaiblissement et le tremblement sénile, le 29 janvier 1868.

26 février 1868. Le matin à sept heures, au dire de la surveillante, cette femme avait mangé du café au lait, comme d'habitude, et puis s'était endormie. La surveillante l'avait vue ainsi à 7 heures 3/4. 10 minutes après, environ, on l'appelle, on lui dit que la malade se meurt. Elle la trouve *vomissant à flots* un *sang bien rouge*, sans aucun effort. C'est en dormant que lui serait venu ce vomissement, elle n'a rien dit, mais a pris elle-même son vase de nuit. Au bout de quelques instants, la femme s'affaisse sur le lit et meurt. On appelle l'interne de garde qui arrive à 8 heures et demie; elle était morte depuis quelques minutes. Le vase contenait un tiers de son contenu de sang; il y en avait au moins autant sur les draps. Le vomissement a duré 10 minutes, dit-on dans la salle. La face, dit-on aussi, n'a pas changé de couleur; il est vrai qu'elle était pâle habituellement. Cependant, on a peine à croire qu'elle fut aussi pâle qu'on la voit à ce moment. Sans doute, ajoute-t-on, depuis quinze jours elle changeait beaucoup et s'affaiblissait. *N'a jamais* craché de *sang*, depuis qu'elle est à l'hospice, au dire des personnes qui *voisinaient* avec elle.

Autopsie faite le 27 février 1869.

Nous pratiquâmes l'autopsie le lendemain matin, avec plusieurs de nos collègues de la Salpêtrière, et nous constatâmes les faits suivants[1] :

La cavité crânienne et les organes y contenus sont normaux. Les coupes du cerveau et du cervelet, ainsi que le bulbe, ne décèlent rien. Les vaisseaux de l'encéphale sont très-scléro-athéromateux.

Cavité thoracique. — Adhérences des deux plèvres dans tout le thorax, surtout en haut et en arrière à gauche. Adhérences du diaphragme, partie inférieure des poumons, surtout à gauche.

L'*œsophage* offre un peu de liquide sanguinolent, qui se détache facilement de la paroi interne. Du reste, aucune altération.

[1] Les pièces ont été présentées à la Société anatomique (séances de mars 1868).

Digitized by Google

En sectionnant la *trachée*, on voit sortir un énorme caillot, composé de sang noirâtre, mêlé à un détritus de matière sanguino-puriforme, ressemblant à la boue athéromateuse qu'on rencontre souvent dans les abcès spéciaux de l'aorte. La *trachée* sectionnée plus bas, on voit un grand caillot noirâtre, semi-résistant, qui se détache facilement des parois internes, imbibées de sang, mais sans adhérences; ce caillot se prolonge dans la bifurcation, mais surtout dans la bronche droite; celle-ci offre également un caillot dont les ramifications s'en vont dans chacune des petites bronchioles.

Il en est de même pour la bronche du côté gauche. En suivant ces ramifications dicothomiques on arrive dans des masses pulmonaires, dans lesquelles on trouve de nombreux noyaux d'apoplexie pulmonaire.

Le sommet du *poumon droit* offre des dilatations des bronches avec parois dures, criant sous le couteau, et de la pneumonie chronique. A la partie inférieure, le poumon présente l'état dit de carnification, mais tacheté de noyeaux d'apoplexie pulmonaire. De même pour le *poumon gauche*, où l'on trouve aussi aux coupes des noyeaux d'apoplexie pulmonaire; les plus petites bronches sont gorgées de sang. Néanmoins, c'est dans le poumon gauche que les lésions sont le plus marquées. Insistons-y.

Poumon gauche. — Dans la bronche gauche, au milieu du caillot que nous avons signalé, on trouve une adhérence plus considérable de ce caillot à une distance de 4 à 5 centimètres de la division de la trachée ; à ce niveau existe une petite altération de la grandeur d'une lentille, avec un bourgeonnement sanguinolent. Le bouchon sanguinolent parti, on voit une ulcération complète, qui a érodé toutes les parties, et dans laquelle on distingue comme une *arête, une portion du cartilage de la bronche*, induré et détruit aussi sur tous ses bords qui sont à nu. Cette ulcération conduit par un trajet oblique, de la longueur de deux centimètres, dans l'*aorte descendante*, au niveau d'une ulcération produite par un abcès athéromateux. Cette perforation, un peu plus considérable que la perforation de la bronche, est dure, foncée, comme taillée à l'emporte-pièce, et ses parois offrent des plaques scléreuses autour de la circonférence. D'autres abcès athéromateux se voient non loin de là, dans l'intérieur de l'aorte ; à leur niveau, existent des plaques dures, calcaires. Toutefois, c'est au niveau seul de la perforation qu'existe un travail adhésif. En effet, la paroi extérieure de l'aorte adhère, en ce point, avec la bronche, par une sorte de tissu cicatriciel, gris noirâtre, résistant, qui les unit intimement, et qui unissait aussi, dans un point, la paroi externe de l'œsophage, qui paraissait épaissie à ce niveau. C'est ce qui reste d'un ganglion altéré, qui d'abord a subi la dégénération scléro-anthracosique et a amené, par un retentissement pathologique, une adhérence anormale de la bronche et de l'aorte, et finalement leur perforation commune et leur communication.

Au sommet du poumon (gauche) on note une vaste caverne remplie de matière jaune verdâtre, caseuse, puriforme, entourée de pneumonie chronique, et offrant des dilations bronchiques. Dans l'intérieur, on ne voit pas de sang.

A quelque distance de l'ulcération bronchique, on trouve une petite tache noirâtre, bleuâtre sur la face interne de la bronche; tache de la grosseur d'un

Digitized by Google

grain de mil, tache noire brunâtre, qui semble être au niveau d'une petite ulcération de la muqueuse, mais sans perforation.

Sur la trachée, au niveau de la bifurcation, un peu plutôt vers la division droite, on avait remarqué une ulcération analogue, plus profonde, avec perforation, et au milieu de cette ulcération noire grisâtre, proémine une petite masse solide, adhérente, crétacée, analogue aux masses crétacées qu'on retire quelquefois des ganglions dégénérés. Lorsqu'on a retiré cette petite masse crétacée, qui s'en va par la face interne, on a une excavation, une petite fistule qui va de la trachée vers l'intérieur du ganglion dégénéré, qui y adhère. De nombreux ganglions noirâtres, remplis de matière mélanique, existent le long de la trachée et le long de la bronche; ils adhèrent et communiquent avec cette ulcération de la trachée.

De plus, le *poumon gauche*, à sa base, offre quelques noyaux de pneumonie chronique, avec dilatation des bronches et induration des tissus voisins.

L'aorte est athéromateuse dans toute son étendue. La partie inférieure de l'aorte thoracique offre un abcès athéromateux avec ulcération de la membrane interne, mais sans perforation. De l'intérieur de cette poche, sort une boue grumeleuse, jaunâtre. Le long de l'aorte abdominale, athéromes se prononçant de plus en plus, surtout dans la bifurcation, vers les iliaques, dont les parois sont dures, résistantes.

Cœur.— Adhérence de la face interne du péricarde avec nombreuses plaques laiteuses sur la face externe des ventricules, des oreillettes et des auricules. Cœur petit, valvules sygmoïdes résistantes. Le commencement de l'aorte offre une telle altération de ses parois qu'elle forme un cylindre absolument résistant, les parois ne se rapprochant que difficilement. Athérome sur la valvule mitrale, état blanchâtre de l'endocarde. Pas de caillots dans les ventricules ni oreillettes. Sang fluide dans le ventricule. De plus, un peu de rétrécissement des cavités du cœur.

Cavité abdominale. — Dans l'estomac, imbibition des parois de l'organe, qui sont d'un rouge vineux, et de plus, on y trouve quelques restes de sang, qui, dans les efforts de toux, aura probablement été avalé.

Rein droit, 140. Rein gauche, 150. Durs et mamelonnés. Quelques kystes rougeâtres.

Rein droit. — Ancien infarctus, assez considérable avec rétraction cicatricielle.

Rate. — 70 grammes; quelques traces de périsplénite.

Foie. — 950 grammes; taches de péritonite et adhérences. Tissu dur. Une ecchymose sous-péritonéale.

Vésicule biliaire. — La membrane interne présente une petite cicatrice étoilée, paraissant être la trace d'une ancienne ulcération analogue à celles que produisent certains caculs biliaires qui séjournent longtemps dans cette cavité.

La deuxième observation, en montrant d'autres organes importants susceptibles d'être atteints par l'adénopathie spéciale que nous étudions, fait voir également que la lésion peut de

Digitized by Google

plus intéresser tous ces organes à la fois, et multiplier ainsi la gravité de ces sortes de processus pathologiques.

Femme de 62 ans (Louise-Victoire P.), concierge, morte le 6 juin 1868 (dans le service de M. Vulpian, à la Salpêtrière).

OBSERVATION RECUEILLIE PAR H. L.

Phénomènes pulmonaires anciens, avec troubles circulatoires. — Hémoptysies fréquentes revenant à diverses époques. Hémoptysie plus considérable, avec hématémèse. Hémorrhagie interne. Mort subite.

A l'autopsie : Tuberculisation et ulcération des ganglions du médiastin et des bronches. Vaste caverne constituée par un amas de ganglions dégénérés devenus kystiques, caverne communiquant par des perforations particulières avec l'œsophage, l'artère pulmonaire et les bronches. Adhérences de la trachée; adhérences de quelques veines pulmonaires à des ganglions; ulcérations de dehors en dedans. Lésions analogues à l'extérieur de la veine cave supérieure. Diminution du calibre de ces vaisseaux, au niveau des taches bleuâtres. Estomac rempli de sang.

La malade est venue déjà deux fois à l'infirmerie pour des phénomènes pulmonaires analogues, mais moins prononcés, que ceux qu'elle offre aujourd'hui. Amenée cette fois pour des étouffements, dit-elle. En effet, nous constatons de suite des désordres circulatoires, dus à des troubles respiratoires, parmi lesquels domine surtout un état de *bronchite générale* des deux côtés, des plus manifestes. De plus, nous apprenons qu'il y a deux ans *déjà*, il y a eu des *crachements* de sang abondants. Aujourd'hui, crachats mêlés à de nombreux filets de sang. Ils sont spumeux, aérés; parfois mucosités, plus fortement teintées par l'hémoptysie. *Potion ratanhia*, 2 grammes. Râles de bronchite intenses.

Soir. — La malade ne peut donner de renseignements. Elle continue à cracher le sang en assez grande abondance.

Urine. — Pas de sucre (liq. Barresw); pas d'albumine (ch. et acide nitriq.). Les forces sont très-diminuées. La face anxieuse, la respiration très-gênée. Dyspnée. Sueur abondante sur le corps. Dans la nuit elle aurait rendu, à un moment, une quantité de sang plus considérable encore; sang rutilant, rendu par des efforts de toux, et ainsi, on l'aurait trouvé morte.

Autopsie faite le 8 juin 1868. *Pâleur* considérable de tout *le corps*. Roideur cadavérique moyennement accusée.

Du sang sort par les deux orifices externes du *nez*. Les deux pupilles sont égales et plutôt contractées. Les méninges s'enlèvent facilement; une plaque arachnoïdienne au niveau de la scissure de Sylvius, à gauche.

Cerveau. — Poids, 1165 grammes.

Moelle. — Plaques arachnoïdiennes d'aspect cartaligineux. Tumeurs au début. Vaisseaux graisseux. Examinée, après durcissement dans l'acide chromique, le 2 juillet 1868 :

1° Quelques points *sur les côtés, paraissant plus jaune foncé*. Dans ces points,

Digitized by Google

amas considérable de corps amyloïdes, arrondis, pressés les uns contre les autres. Il en existe dans toute l'étendue d'une coupe, mais non en *amas*, en *îlots*, comme dans les points foncés (cordons latéraux).

Nombreuses lacunes dans le parcours de la moelle, de haut en bas. Ce sont des pertes de substance. Quelque apparence de cellules venant des vaisseaux. Les cellules, dans d'autres points, saines, un peu graisseuses.

Cavité abdominale : Reins. — Rien d'important à noter, sauf injection vive des papilles.

Vésicule. — Pas de calculs ; contient une bile jaune assez abondante ; la muqueuse paraît saine.

Utérus. — Développement de la trompe kystique avec liquides du côté gauche. Rate, 125 grammes. Rein gauche, 150 grammes. Rein droit, 125 grammes. Foie 1000 grammes. Rien de spécial à noter.

Cavité thoracique : Poumons. — Pas de liquide dans les deux plèvres. Les poumons sont très-emphysémateux. Adhérences assez nombreuses aux sommets. Un peu de liquide dans le péricarde avec fausses membranes. Le cœur ne contient pas de caillots, et dans le *cœur droit*, sang *fluide* également.

Sur l'un des bords pulmonaires, arborisation vasculaire sous forme de stries blanchâtres (vaisseaux lymphatiques?) : nombreuses plaques indurées de pleurésie sur lesquelles se voient des vaisseaux de nouvelle formation ; plaque de pneumonie chronique au niveau de la partie inférieure du lobe supérieur droit. De ce point part un pont fibreux qui réunit ce lobe au lobe moyen ; vaisseaux de nouvelle formation. On trouve ensuite quelques points blanchâtres, un peu durs, entourés d'un cercle un peu noirâtre.

Trachée. — Lorsqu'on incise la trachée, à l'état frais, on voit qu'elle contient des caillots de sang et de petites masses sanguines très-mousseuses (sang battu avec l'air). Sur ses parties extérieures, rien d'anormal, jusqu'au renflement inférieur, dans la dernière partie de son quart inférieur, où l'on distingue une adhérence considérable de toute la partie antérieure, avec du tissu cellulaire induré et pigmenté, de teinte gris de fer, masse hypertrophique qui l'unit ainsi solidement à une partie notable de la crosse de l'aorte, dont les rapports sont par ce fait un peu changés, et qui elle-même est scléreuse, à parois rigides, mais n'offrant pas d'ulcérations ni d'abcès athéromateux.

Cette adhérence de la face externe de la trachée indique le commencement d'une vaste caverne dégénérée, qui est ainsi placée au centre des principaux organes sur lesquels se noteront des lésions. Cette excavation est le résultat d'un amas de *ganglions dégénérés*, et dont il ne reste que la coque kystique avec des débris intérieurs, de natures multiples.

Toutefois, examinée par la face interne, la trachée ne présente rien d'anormal, ni teinte, ni ulcérations. Il faut arriver aux bronches véritables pour constater les *perforations*.

Bronches. — C'est à leur origine même qu'elles se voient le mieux. En effet, des deux côtés, presque symétriquement, autour de la petite languette qui fait éperon à la partie tout à fait inférieure de la trachée, on voit, les deux divisions bronchiques étant ouvertes, une ulcération de la grandeur d'une lentille, sur celle de gauche et sur celle de droite, d'aspect un peu irré-

Digitized by Google

gulier ; la muqueuse est tout autour érodée sur ses bords, et de teinte grisâtre, noire et gris de fer. Ces perforations, qui sont plus considérables de dehors en dedans que de dedans en dehors, laissent chacune pénétrer un stylet mousse, qui va se rendre dans une excavation caverneuse dont nous avons déjà parlé et qui est placée de suite au-devant des bronches, qui de plus sont un peu comme à cheval sur elle. Les deux stylets se rencontrent bientôt au milieu des détritus noirâtres de l'intérieur de cette masse dégénérée, et en ayant retiré l'un, on peut successivement faire passer la pointe de l'autre par l'orifice de la bronche opposée. Donc elles peuvent communiquer.

La planche représente un petit stylet recourbé qui, introduit par l'un, ressort par l'autre, en gardant sa disposition courbe, à concavité supérieure (planche X, fig. 4, *c*, *c*,). Nous n'avons pas à insister sur ce fait que, par ces perforations, le stylet mousse pénétrant dans l'excavation commune, pouvait aller ressortir par l'œsophage. Mais le rapport anormal le plus important et celui qui fut le plus grave, c'est que, des deux côtés, le stylet gagnait facilement, toujours par l'intermédiaire de la vaste caverne ganglionnaire, la perforation de l'artère *pulmonaire*. On pouvait ainsi s'assurer, avec la plus grande facilité, de la cause des accidents mortels observés si rapidement. Les petites ramifications bronchiques renfermaient des caillots de sang.

De plus, près de chacune des grandes perforations bronchiques se voient deux petites perforations ; pour celle de gauche, elle est complète et tend à s'unir à la plus grande par un travail de pigmentation ulcérative se faisant peu à peu. Pour celle de droite, il y a une sorte de cicatrice, nodosité noirâtre, mélanique, qui n'est pas la muqueuse, qui paraît l'enveloppe de la masse ganglionnaire, noirâtre, qui a poussé en avant. Mais il n'y a pas moyen d'y faire passer un stylet, sans ulcérer artificiellement. Continuant à examiner les divisions des bronches, étalées et ouvertes, nous voyons à gauche, au niveau de la deuxième division, une nouvelle grande perforation, avec état froncé et rétracté, et comme une cicatrisation se faisant au niveau de l'usure. La muqueuse, dans les parties avoisinant la perforation et dans une certaine zone, a une teinte marbrée, pigmentée, noire et bleue, tout à fait spéciale.

Dans un point, il y a une induration dégénérée et saillante, visible sur la muqueuse qu'elle soulève, de la grosseur d'un grain de chènevis ; il n'y a pas de perforation complète dans ce point.

Toujours à gauche, dans la division de la bronche du lobe supérieur, le cas libre est tout à fait rétréci au niveau de la deuxième subdivision. Il y a une cicatrice bleuâtre, froncée, se présentant sous la forme étoilée, dans une petite masse conique proéminente, et regardant le conduit. Toutes ces altérations ont lieu au niveau des ganglions dégénérés, avec lesquels les bronchioles ont pris des adhérences déjà pathologiques (planche X, fig. 4, *d*, *d*, *d*, *f*, *f*).

Pour les divisions bronchiques du *côté droit*, nous ne retrouvons plus de perforations complètes ; mais sur la deuxième subdivision de la bronche supérieure, d'un calibre notable, on voit une tache épaisse, bleu noirâtre, de la grandeur d'une lentille, et un peu proéminente. La muqueuse, dans une couche d'une minceur inouïe, passe encore au-devant d'elle. Cette altération, dans une coupe horizontale, montre un état plus avancé, de dehors en dedans.

Digitized by Google

On distingue un ganglion dégénéré (sclérose anthracosique)[1] puis une adhérence complète avec le tuyau aérifère, puis une ulcération large de la partie externe de la bronche, une destruction de quelques petits anneaux cartilagineux, enfin l'étranglement à un moment de la matière dégénérée, qui vient apparaître comme nous l'avons vu sous la muqueuse en s'étalant un peu. Il y a destruction de la paroi dans une étendue de 2 à 3 millimètres. Et alors, se marquent encore des adhérences entre les faces externes des divisions bronchiques et des divisions pulmonaires, de telle sorte que dans quelques points les parois des vaisseaux sont comme froncées, et la face interne offre à ce niveau des teintes noires bleuâtres, déjà signalées.

Pour ce qui est du poumon lui-même, il existe en différents endroits des masses indurées, autour desquelles la glande pulmonaire se fronce dans quelques points. Ces masses sont dures, noirâtres, ne se laissent pas couper, mais pourraient se laisser énucléer d'une sorte de petite loge, fortement pigmentée, loge sans parois absolument distinctes, mais constituées par du tissu connectif, et parfois par des débris qu'il est impossible de définir très-nettement.

Tout le poumon du reste a pris une teinte gris de fer et marbrée, noirâtre, dans un grand nombre de points. L'aspect anthracosique y est des plus manifestes.

Dans nombre de points, nous avons constaté des parties entières atteintes d'emphysème non généralisé, mais donnant bien, sous le doigt, les sensations de crépitation spéciale des petites tumeurs aérées.

Enfin, dans d'autres parties du poumon, existaient des zones où le poumon était d'une mollesse spéciale, un peu dur à la fois, et sur la partie extérieure l'empreinte du doigt s'y constatait : c'était de l'*œdème*. Il n'était pas non plus généralisé.

Œsophage. — L'œsophage n'offrait pas de caillots bien formés; mais il était teinté par un dépôt hématique et contenait du *sang fluide*, en quantité peu considérable toutefois. Ouvert et étalé, il présente vers la partie moyenne de sa face antérieure, à 2 centimètres environ de la division de la trachée et au-dessous d'elle, une *perforation* irrégulière, un peu froncée, d'où sort, par une pression assez douce, un peu de sang présentant des teintes variées. Cette ulcération ne mesure pas 1 centimètre dans toute son étendue. Elle a la forme d'un entonnoir ; ses bords sont un peu attirés vers la partie antérieure ; ils sont irréguliers, comme un peu déchiquetés et froncés. Leur coloration est bleu noirâtre, très-foncée sur leur pourtour, mais la teinte, en diminuant un peu et devenant plutôt bleuâtre, a gagné les parties voisines tout en imbibant la muqueuse œsophagienne dans une petite zone de 1 à 2 centimètres tout au plus. C'est dans ces points et près de la perforation même que l'on remarque

[1] Quelques autres ganglions, péritrachéaux et péribronchiques, trahissent dans ce cas une manifestation tuberculeuse des plus manifestes. Elle paraît récente et a peut-être été, par son activité morbide spéciale, la cause déterminante de ces divers processus ulcératifs.

Nous avons décrit plus haut, dans le cours de ce mémoire, l'examen complet que nous avions fait de ces ganglions, nous n'y reviendrons pas. (Voir de plus la planche X fig. 5, *a*, *b*.)

Digitized by Google

plusieurs petits vaisseaux injectés, se présentant sous forme de fines arborisations (pl. X, fig. 3, *c*, *d*).

Cette perforation œsophagienne se trouve ainsi au centre d'une masse de tissu cellulaire induré avec lequel la partie antérieure et externe de l'œsophage a contracté une adhérence complète dans une étendue de plus de 2 à 2 1/2 centimètres, tissu cellulaire qui lui-même a pris une teinte bleu noirâtre, analogue à celle de la perforation, à celle du ganglion dégénéré, et qui relie ainsi l'œsophage à la face externe du ganglion dégénéré, qui est par ce fait comme transformé en une sorte de coque assez indurée. Un stylet introduit par la perforation passe de l'œsophage dans le ganglion dégénéré, et peut ressortir ou par la perforation de l'artère pulmonaire, ou par celles de l'une des bronches. Cette communication avec l'artère pulmonaire surtout, quoiqu'elle soit assez éloignée, est très-facile dans ce milieu altéré, où les adhérences anormalement contractées ont amené ainsi des changements dans les rapports absolus de ces parties.

Estomac. — Cet organe paraissait de suite énormément distendu par une masse semi-solide, mais peu résistante, et qui, au travers des enveloppes, paraissait être du sang. En effet, on trouvait une masse hématique, s'isolant par le lavage des parois internes qui étaient très-saines et sans aucune perforation. Poids de l'estomac vide : 230 grammes. Poids du contenu hématique et des enveloppes : 1300 grammes.

Artère pulmonaire. — C'est dans la *branche droite* que se trouve la perforation de l'artère pulmonaire, à l'endroit où existait un caillot sanguin de récente formation, caillot pour ainsi dire arrêté sur les bords de l'orifice. On rencontre la perforation à 2 centimètres à peine de la grande subdivision, et plutôt touchant la division du lobe supérieur que celles des deux autres lobes. Elle se présente sous la forme d'un orifice qui s'arrondit à mesure que l'on étend la paroi vasculaire, et qui peut alors être comparé au volume d'une lentille (6 millimètres sur 4). Toutefois, les parois non étendues devaient lui donner plutôt la forme d'une boutonnière. Les bords en sont à peu près égaux et peu déchiquetés, mais ils ont une teinte bleu noirâtre, irrégulièrement distribuée et qui se retrouve sur quelques points avoisinants. Vers la partie supérieure, on constate un petit repli de la paroi vasculaire, qui est froncée, formant comme une sorte de léger bourrelet, dépassant la surface interne de 1 millimètre à peine, avec un très-gros pédicule, et qui devait faire comme une petite soupape sur l'orifice de la perforation, mais soupape qui ne vient pas absolument boucher l'orifice tout entier. Par ce trou, on pénètre dans une excavation postérieure, dont nous avons indiqué les aboutissants multiples ; excavation de laquelle on peut retirer, avec une pince, des débris mal formés, mais où l'on distingue du sang coagulé, et des résidus de matières mélaniques, s'écrasant quelquefois sous le doigt, et ressemblant à des débris de ganglions dégénérés. Nous y reviendrons.

De l'orifice partent, avons-nous dit, des sortes de traînées blanches, qui se voient sous la face interne du vaisseau, y dessinant des taches irrégulières ; une de ces taches se retrouve jusque vers la subdivision artérielle la plus voisine ; mais là, elle s'accentue davantage. La paroi est un peu soulevée par une

Digitized by Google

petite masse dure, et qui comprime en ce point le calibre du vaisseau ; c'est encore un ganglion de teinte noir bleuâtre assez induré, et qui enveloppait pour ainsi dire tout le pourtour du petit vaisseau, qui reprend après cela une dimension notable. Le rétrécissement diminuait bien le calibre de plus de moitié.

D'autres taches bleuâtres, provenant des mêmes causes se voient encore par transparence sous l'artère pulmonaire.

Veines pulmonaires.—Pour ce qui est des veines pulmonaires, elles ne nous ont pas paru offrir de *perforations complètes;* mais dans nombre de points des deux côtés, on trouve ces *taches* bleuâtres, de tailles différentes, se distinguant sous le vaisseau, et offrant dans quelques points un aspect lisse, et ne différant de la normale que par la teinte; dans d'autres points, un aspect froncé, rétracté, comme cicatriciel ; dans un endroit, à gauche d'une des subdivisions, il y a comme une petite induration colorée en bleu noir, et toute prête à perforer la mince couche vasculaire. Il y a ici ulcération du dehors en dedans, par un ganglion dégénéré, tout à fait adhérent. Il n'y a pas perforation.

Toutefois, des deux côtés également, sur des subdivisions de troisième ordre à droite et à gauche, il nous a été donné de constater des *rétrécissements notables* (au moins de la moitié dans les deux points) de ces vaisseaux, rétrécissements dus au travail des ganglions dégénérés. Au delà, le vaisseau reprenait le calibre qu'il avait auparavant; ces rétrécissements correspondaient du reste très-exactement aux taches bleuâtres sus-indiquées.

Veine cave supérieure. — Environ à un centimètre de l'orifice de la veine cave supérieure, on voit par la surface interne de la veine, une longue tache bleu noirâtre, mesurant environ 2 centimètres en longueur sur 1 à 2 millimètres en largeur (dans un point, jusqu'à 0,004 à 0,005). Elle offre l'aspect d'une gouttière, et un état un peu froncé, rétracté, à sa partie postérieure; ce qui est causé par l'adhérence avec le ganglion *dégénéré,* qui lui communique sa coloration spéciale. Le calibre de cette veine est également, par le fait de ce froncement, un peu modifié, et paraît diminué dans l'étendue de l'altération. Il n'y a pas de perforation; mais il y a une ulcération de dehors en dedans si prononcée, qu'en certains points, il n'y a plus qu'une couche à peine visible de la membrane séreuse, et, sur ces points mêmes, une teinte jaunâtre, comme gangrenée, différant encore de la teinte bleuâtre que revêt la paroi altérée.

La surface a perdu aussi, pour le doigt qui frotte, son état lisse; il y a un peu de *rugosité* dans la couche interne même, en ces points.

La lecture de ces deux dernières observations, qui présentent à notre point de vue, un intérêt si considérable, puisqu'elles déroulent, pour ainsi dire, le tableau complet de toutes les lésions dont nous avons indiqué plus haut la possibilité et qu'elles offrent tous les degrés de ces altérations spéciales, depuis le plus léger jusqu'au plus grave, nous dispensera d'entrer dans des développements, devenus désormais inutiles, nous le pen-

Digitized by Google

sons du moins; et nous espérons avoir réuni assez d'éléments, afférents à la question de l'adénopathie médiastine, considérée chez le vieillard, pour pouvoir tirer maintenant de ces différents documents les conclusions suivantes :

CONCLUSIONS

Les ganglions lymphatiques du médiastin (péritrachéaux et péribronchiques) peuvent chez LE VIEILLARD, comme chez l'adulte et chez l'enfant, être le siége d'altérations pathologiques de différentes natures et observées à des degrés différents.

Si le tubercule peut s'y rencontrer, ce n'est point lui, qui, comme chez l'enfant, par exemple, doit être, presque exclusivement, invoqué parmi les causes de ces adénopathies.

On peut comparer certaines altérations que subissent, dans l'âge avancé surtout, les ganglions intrathoraciques, à ces états pathologiques qui, pour la glande pulmonaire, ont permis de distinguer dans la pneumonie une forme spéciale qui a reçu le nom de *pneumonie chronique*. Il existe donc une *ganglionite médiastine chronique*, qui peut être *simple* et ne point retentir sur les parties voisines, ou *compliquée*, et amener soit des adhérences persistantes, soit des ulcérations, soit enfin des perforations, avec toutes les conséquences variées de ces différents états. Cette ganglionite médiastine chronique, peut, de plus, offrir la *dégénérescence anthracosique*, sans qu'il soit nécessaire d'invoquer, pour l'expliquer, une cachexie mélanique ou une imprégnation professionnelle.

La tendance ulcérative doit être regardée comme l'une de ses fréquentes manifestations et elle peut même être poussée jusqu'à la perforation complète.

On peut parfois prévoir chez le vieillard malade, des désordres analogues et diagnostiquer une *adénopathie médiastine* possible, par quelques signes d'affection broncho-pulmonaire, éclairés des antécédents, et auxquels s'ajoutent surtout certains caractères d'expectorations, soit hémoptysies passagères ou se répétant, soit rejet, par les efforts de toux, de matières analogues à celles des ganglions scléro-anthracosiques (matières friables ou petits calculs).

Dans les cas de mort subite, avec hémoptysie ou hématémèse, il faut penser qu'une des causes possibles de la rupture

Digitized by Google

du vaisseau sanguin, peut être le résultat du travail ulcératif de quelques ganglions du médiastin, ainsi dégénérés, qui de plus auront en même temps amené, par un travail pathologique analogue, des perforations bronchiques trachéales, œsophagiennes ou pulmonaires.

EXPLICATION DE LA PLANCHE X, FIGURES 3, 4, 5.

(Cette planche a été exécutée en chromo-lithographie par M. Lackerbauer, d'après un dessin de M. Otox.)

Les trois figures ont trait à l'observation de la femme P..., Louise-Victoire (62 ans), qui mourut le 8 juin 1868, offrant une complète dégénération des ganglions médiastinaux, ayant occasionné une vaste caverne, qui communique par des *perforations* avec l'œsophage, l'artère pulmonaire et les bronches. D'où mort subite par hémorrhagies, interne et externe.

Fig. 3. — Elle représente la perforation de l'œsophage, communiquant par le ganglion dégénéré commun avec l'artère pulmonaire et la bronche gauche.
c. — L'œsophage est vu par sa face interne, ouvert sur sa paroi postérieure.
d. — Perforation avec la teinte bleu noirâtre, ressemblant à celle des ganglions dégénérés, et l'état un peu froncé, rétracté du travail adhésif.
a. — Trachée-artère.
b. — Une division bronchique.

Fig. 4. — Elle représente les perforations trachéo-bronchiques et les ulcérations sous-muqueuses des bronches, en communication avec des ganglions dégénérés (scléro-anthracosiques).
a. — Trachée-artère.
bb. — Poumons droit et gauche.
cc. — Perforations trachéo-bronchiques complètes, l'une à droite, l'autre à gauche, pouvant communiquer ensemble par un stylet qu'on a figuré ici, et communiquer toutes deux avec une masse ganglionnaire altérée qui existe par derrière et que l'on voit déborder un peu par en bas.
ddd. — Représentent des coupes d'autres ganglions pathologiques ayant amené des ulcérations de dehors en dedans, qui se traduisent par les taches noir bleuâtre.
fff. — Taches sous-muqueuses disséminées sur les divisions bronchiques droites et gauches.
eee. — Orifices de petites subdivisions de bronches.

Fig. 5. — Elle représente deux ganglions isolés des parois bronchiques ou trachéales, avec lesquelles ils sont en rapport et auxquelles, lorsqu'ils sont altérés comme dans ce cas, ils s'unissent par un travail adhésif, intime.
ab. — Ceux-ci montrent une surface inégale et une enveloppe sur laquelle se dessinent des lignes, qui la partagent en plusieurs espaces, où existaient de petites élévations blanc grisâtre, arrondies, qu'on a attribuées à la dégénération tuberculeuse.

A l'intérieur, les ganglions étaient durs et transformés en masses scléro-anthracosiques, avec des tractus internes par places, très-résistants.

Digitized by Google

V

DEUX CAS D'ATROPHIE MUSCULAIRE PROGRESSIVE

AVEC LÉSIONS DE LA SUBSTANCE GRISE

ET DES FAISCEAUX ANTÉRO-LATÉRAUX DE LA MOELLE ÉPINIÈRE

Par J.-M. CHARCOT et A. JOFFROY

(*Suite et fin* [1].)

La sclérose symétrique des cordons latéraux de la moelle épinière et l'altération particulière des cellules nerveuses que nous avons rencontrées dans l'observation de Catherine A. (obs. I), se sont retrouvées, avec leurs caractères principaux, chez la malade dont nous venons de rapporter l'histoire. Mais elles se sont montrées, dans ce second cas, associées à d'autres altérations, et nous devons entrer à ce propos dans quelques développements.

Pour ce qui concerne d'abord les altérations des faisceaux blancs de la moelle observées chez Adèle C... (obs. II), il y a lieu de remarquer que, à la région cervicale, siége principal des lésions scléreuses, celles-ci occupaient à peu près indistinctement toute l'étendue des divers faisceaux ; mais elles prédominaient toutefois d'une manière remarquable à la partie la plus postérieure des cordons latéraux. Ainsi c'est en ce lieu seulement que l'hyperplasie conjonctive s'était développée et généralisée au point d'amener les lésions de la sclérose proprement dite, avec production de tissu fibrillaire et destruction de la majeure partie des tubes nerveux. Partout ailleurs et, en parti-

[1] Voy. le numéro de septembre 1869.

Digitized by Google

culier, dans la région des cordons postérieurs, elle ne portait que sur les trabécules les plus volumineuses de la névroglie et tout au plus, en outre, sur les tractus conjonctifs de second et de troisième ordre. Les tubes nerveux enserrés dans les mailles formées par la réunion de ces tractus avaient conservé là les caractères de l'état normal.

Cette sorte de myélite interstitielle, limitée aux plus grosses trabécules de la névroglie des faisceaux blancs, n'occupait d'ailleurs que le renflement cervical. Aux régions dorsale et lombaire on ne retrouvait que la sclérose bilatérale et symétrique des cordons latéraux, marquée d'ailleurs par tous les caractères que nous avons rappelés plus haut (pl. V, fig. 2, *a*, *b*).

Encore dans le renflement cervical, les altérations de la substance grise présentaient quelques particularités sur lesquelles nous nous proposons d'insister tout à l'heure ; mais nous devons accorder actuellement une mention particulière aux lésions remarquables qu'offraient les méninges dans toute l'étendue de cette même région. Dans les deux tiers postérieurs de sa circonférence et dans la plus grande partie de sa hauteur, le renflement cervical paraissait enveloppé dans une sorte de manchon fibreux dont la texture, examinée sur des coupes transversales, rappelait assez bien l'aspect et la consistance du tissu de la cornée (pl. XIX, *i*, *i*, *i*). On reconnaissait aisément, sur les coupes transversales, que ce manchon était constitué par la dure-mère et la pie-mère considérablement épaissies et intimement unies l'une à l'autre. Cet épaississement des méninges, surtout prononcé à la partie moyenne du renflement, allait en s'amoindrissant rapidement vers les extrémités, et c'est à cette circonstance qu'était due la tuméfaction fusiforme que la moelle présentait dans cette région, et que nous avons fait représenter (pl. VX, fig. 1). Il n'est pas inutile de faire remarquer qu'au lieu de leur passage à travers les membranes ainsi hypertrophiées, les faisceaux des racines postérieures avaient à parcourir de longs canaux creusés, pour ainsi dire, dans l'épaisseur du tissu fibroïde ; mais, dans tous les points de ce parcours, les tubes nerveux, pressés les uns contre les autres, avaient conservé cependant tous les caractères de l'état physiologique (pl. XIX, *j*, *j*).

Les altérations complexes dont nous venons de rappeler les principaux traits se sont-elles développées simultanément, ou

Digitized by Google

bien s'est-il établi d'abord un foyer principal d'où les lésions ont rayonné ensuite de tous côtés? La question est impossible à résoudre par la seule inspection des parties; mais l'étude des faits cliniques peut fournir à ce sujet quelques renseignements. On sait que, chez A. C..., la maladie a débuté le lendemain d'un jour où cette femme était restée pendant plusieurs heures exposée au froid et à la pluie, par des frissons répétés qui ont été bientôt suivis de douleurs paroxystiques, souvent assez vives pour troubler le sommeil, et qui occupaient principalement le trajet des nerfs des membres. Ces douleurs, qui, par quelques-uns de leurs caractères, rappelaient assez bien les fulgurations de l'ataxie, ont constitué, pendant près de deux mois, pour ainsi dire toute la maladie, et elles se sont, par la suite, souvent répétées. N'est-il pas vraisemblable qu'elles se sont produites sous l'influence de la méningite spinale postérieure, qui, à cette époque, n'occupait pas, sans doute, exclusivement la région cervicale, et qu'elles étaient dues à l'irritation des racines sensitives.

A la suite des douleurs, se sont développés successivement les divers symptômes de l'atrophie musculaire progressive et enfin, dans les derniers temps de la maladie, les symptômes paralytiques et la contracture qui nous paraissent devoir être rattachés à la sclérose symétrique des cordons latéraux. Ainsi la méningite spinale aurait été dans ce cas le fait initial; puis le travail d'irritation dont la dure-mère et la pie-mère étaient le siége se serait propagé ensuite, par la voie des grandes trabécules conjonctives, jusqu'à la substance grise, et c'est alors que les symptômes d'amyotrophie auraient paru; enfin il aurait envahi, en dernier lieu, les cordons latéraux, d'abord à la région cervicale, puis progressivement dans toute la hauteur de la moelle. Dans notre première observation, les phénomènes se seraient succédé dans un ordre inverse, puisque les symptômes, liés à la sclérose des faisceaux latéraux, ont ici devancé l'amyotrophie.

Quoi qu'il en soit, les deux observations qui font l'objet de cette note montrent que la sclérose fasciculée et symétrique des cordons latéraux doit prendre rang, ainsi que nous l'avions annoncé, à côté de la sclérose primitive des cordons postérieurs, parmi les altérations de nature assez diverses qui peuvent se rencontrer dans les faisceaux blancs de la moelle épinière, chez les sujets qui, pendant la vie, ont présenté les symptômes de

Digitized by Google

l'atrophie musculaire progressive. Les cas de cette espèce ne sont sans doute pas très-rares si nous en jugeons d'après les faits que nous avons observés, et d'après ceux que nous avons relevés dans divers recueils. Ainsi il nous a été donné de rencontrer plusieurs malades chez lesquels une paralysie avec contracture, indépendante de toute lésion de la sensibilité, occupant les quatre membres, mais prédominant aux membres inférieurs, se trouvait combinée à une amyotrophie progressive le plus souvent limitée aux extrémités supérieures et au tronc. Il y a quelques mois, M. Voisin présentait à la Société de biologie le cas d'une femme atteinte de paraplégie avec rigidité des membres et chez laquelle l'atrophie partielle des muscles se montrait des plus prononcées aux avant-bras et aux mains ; dans ce cas la sclérose symétrique des cordons latéraux a été constatée à l'autopsie. Une des observations contenues dans le travail de M. Duménil (de Rouen), mérite d'être rappelée ici [1] : Chez une femme qui présentait aux extrémités supérieures les caractères classiques de l'atrophie progressive des muscles, les membres inférieurs très-affaiblis, mais nullement émaciés, étaient, au lit, dans un état d'extension permanente. Chez cette femme, la langue ne paraissait pas notablement diminuée de volume, mais elle se montrait constamment agitée de mouvements partiels, d'une sorte de tremblement fibrillaire et sa surface était inégale et comme plissée. A l'autopsie, on trouva un grand nombre de fibres nerveuses atrophiées dans les racines des hypoglosses et les racines antérieures des nerfs rachidiens. Les tubes nerveux à l'état normal étaient peu nombreux dans les cordons antéro-latéraux de la moelle épinière ; ils s'y montraient disséminés à de grands intervalles et séparés par des espaces où l'on ne voyait qu'un mélange de tissu conjonctif et de cylindres d'axe dépouillés de leur myéline. Dans la substance grise enfin, on ne rencontrait qu'un petit nombre de cellules bien développées, une ou deux seulement sur chaque préparation, à côté de cellules difformes, atrophiées, privées de leurs prolongements. Une autre observation [2] rapportée par le même

[1] Duménil. Nouveaux faits relatifs à la pathogénie de l'atrophie musculaire progressive, in *Gaz. hebdomad.* Paris, 1867. Observ. IV. — *Atrophie musculaire graisseuse progressive*, Rouen. 1867.

[2] Duménil. *Loc. cit.*, observ. II.

Digitized by Google

auteur, et dans laquelle la sclérose des cordons latéraux et l'atrophie des cellules des cornes antérieures se trouvaient réunies, nous semble devoir être rapprochée des précédentes, bien que, dans ce cas, les symptômes d'atrophie musculaire se soient écartés quelque peu du type vulgaire. Mais c'en est assez pour faire ressortir qu'une certaine connexité paraît exister entre la sclérose bilatérale des faisceaux blancs de la moelle et l'atrophie musculaire progressive. Ajoutons que la sclérose multiloculaire peut, elle aussi, s'associer à cette affection des muscles. C'est ce que démontre le fait suivant : Chez une femme atteinte de sclérose multiloculaire cérébro-spinale que nous avons observée l'an passé, l'une des plaques scléreuses avait envahi, vers le milieu de la région cervicale, la presque totalité de la substance grise de la moelle dans une certaine étendue en hauteur, et, en particulier, les cornes antérieures. Les cellules nerveuses présentaient à ce niveau, pour la plupart, des lésions atrophiques profondes, et bon nombre d'entre elles avaient disparu. Chez cette malade les mains offraient la déformation connue sous le nom de *griffe;* les muscles des éminences thénar et hypothénar, les interosseux étaient atrophiés; les avant-bras présentaient aussi une atrophie très-marquée, limitée à certains groupes de muscles [1].

Après les diverses formes de sclérose qui viennent d'être énumérées, le ramollissement blanc ou rouge, la destruction granuleuse du tissu médullaire (*granular disintegration* de Clarke) sont les altérations des faisceaux blancs de la moelle qui coexistent le plus souvent avec l'atrophie musculaire progressive. Mais ces diverses altérations des faisceaux blancs se montrent si habituellement dégagées de toute lésion trophique des muscles, qu'on ne saurait admettre que celle-ci puisse jamais dériver directement de celles-là. Si donc, ainsi que tout concourt aujourd'hui à le démontrer, les lésions musculaires dont il s'agit sont quelquefois subordonnées aux lésions spinales, à titre de conséquence immédiate, c'est ailleurs que dans les faisceaux blancs de la moelle épinière qu'il faut en aller chercher la cause.

[1] M. A. Ollivier fait allusion à ce cas dans sa thèse d'agrégation : Des atrophies musculaires, p. 155. Paris, 1869.

Digitized by Google

Parmi les altérations variées de la substance grise relevées dans notre seconde observation, le fait le plus saillant, le plus propre à attirer l'attention, c'est incontestablement l'existence de ces trois canaux longs et étroits, creusés pour la majeure partie dans l'épaisseur de cette substance et qui, parallèlement au grand axe de la moelle, parcourent le renflement cervical dans toute son étendue. L'un de ces canaux, de tous le plus considérable, pouvait même être suivi jusqu'au niveau du tiers inférieur de la région dorsale. Dans la plus grande partie de son trajet, il occupait la corne grise postérieure du côté gauche, ou, pour mieux dire, il s'était substitué à cette corne grise dont les divers éléments avaient disparu (pl. XVIII, fig. 2 et 3, *a*, *a*, et pl. XIX, *b*). Les deux autres canaux, moins volumineux, siégeaient l'un immédiatement en arrière de la commissure postérieure, sur la ligne médiane, de manière à intéresser à la fois les deux faisceaux blancs postérieurs (pl. XIX, *c*), l'autre en partie dans la corne postérieure droite, en partie dans le faisceau postérieur du côté droit (pl. XIX, *d*). Ces divers canaux se trouvaient en grande partie comblés par une substance amorphe, transparente, finement grenue, qui, en certains points, s'était désagrégée, vraisemblablement, par le fait de quelque accident de préparation, et avait laissé en sa place des lacunes plus ou moins étendues, à contours plus ou moins irréguliers. Cette même substance, finement grenue, légèrement condensée, formait la paroi de ces foyers et se continuait, en général, insensiblement, sans ligne de démarcation bien tranchée avec le tissu avoisinant qui présentait lui-même, à une certaine distance, les caractères de la dégénération granuleuse.

A quel genre d'altération faut-il rapporter la formation de ces cavités accidentelles? Sont-ce là d'anciens foyers d'hémorrhagie ou de ramollissement? L'absence d'une membrane limitante et de toute trace de pigmentation ochreuse, la nature même du contenu des foyers et, enfin, la non existence dans les antécédents pathologiques d'un affaiblissement ou d'une paralysie des membres à début brusque suffit, croyons-nous, pour écarter cette hypothèse. Nous pensons que ces cavités sont le résultat et comme le dernier terme de ce mode particulier de ramollissement du tissu médullaire et plus spécialement de la substance grise que M. L. Clarke a décrit sous le nom de *désagrégation*

Digitized by Google

granuleuse (*granular disintegration*)[1]. On sait que, d'après la description qu'a donnée cet auteur du processus morbide dont il s'agit, les premiers indices de l'altération se font reconnaître, en général, au voisinage des ramifications vasculaires, sous forme d'espaces à contours plus ou moins irréguliers où le tissu nerveux se montre notablement ramolli et plus transparent que de coutume. En ces points on trouve les cylindres d'axe dépouillés de leurs gaînes de myéline ; celle-ci s'est désagrégée, segmentée et se trouve réduite à l'état de petits blocs ou de masses globuleuses. On ne trouve qu'assez rarement mêlés à ces globules les *corps granuleux* du ramollissement ordinaire. A un degré plus avancé, les parties affectées sont devenues presque translucides, d'une consistance plus molle encore, semi-liquide, et les fragments qui résultent de la désagrégation des éléments nerveux ne sont plus que de très-fines particules. Enfin, au plus haut degré de l'altération, par suite de la dissolution qu'ont subie, non-seulement les détritus des éléments nerveux, mais encore la trame conjonctive, il s'est produit des aréoles ou foyers (*areas of disintegration*) remplis d'une substance molle, transparente, finement grenue, ou même, parfois, d'un liquide visqueux tenant en suspension de fines granulations. Ces aréoles présentent sur les coupes transversales des formes assez variées : le plus souvent arrondies ou ovalaires, elles offrent plus rarement des contours anguleux, déchiquetés, ou encore prennent l'aspect de fentes, de fissures qui, au premier abord, peuvent donner l'idée d'un résultat accidentel. Elles sont quelquefois circonscrites par des bords nets, comme taillés à l'emporte-pièce ; mais jamais elles ne sont séparées des parties voisines par une véritable membrane limitante.

Tels sont, en peu de mots, les traits les plus importants de l'altération particulière que M. Clarke a fait connaître. Dans l'observation d'Adèle C. (obs. II.), il ne nous a pas été possible de suivre tous les degrés successifs de cette altération ; mais nous avons pu, tout au moins, en reconnaître les principaux caractères. Ainsi, sur plusieurs points des cornes postérieures, on rencontrait la substance amorphe, transparente, finement

[1] L. Clarke. On the Pathology of Tetanus, in *Medico-chirurg. Trans.* t. XLVIII, 1865. — A Case of rapid wasting Palsy, in Beale's *Archiv. of Medicine*, t. IV, 1867. — On an important Case of muscular Atrophy, etc., *ibidem*, t. III, 1866.

Digitized by Google

grenue, dont il a été question plus haut, interposée entre les éléments du tissu médullaire. Cette même substance formait le contenu des trois grands foyers creusés dans l'épaisseur de la substance grise. Quant à ces foyers, deux d'entre eux répondaient exactement à la description de M. Clarke; seul, le plus volumineux des trois, s'en écartait en raison de ses dimensions relativement colossales; mais ce n'est pas là, croyons-nous, un motif suffisant pour l'exclure du groupe.

A cela ne se bornaient pas, chez A. C., les lésions de la substance grise, car dans la région des cornes antérieures, comme au niveau des commissures et sur quelques points des cornes postérieures, on reconnaissait les traces d'un travail très-actif de prolifération conjonctive, marqué par la turgescence des vaisseaux sanguins, la multiplication de myélocytes et l'existence de tissu fibrillaire. Ces altérations diverses se trouvent ainsi que des petits foyers d'infiltration sanguine et de ramollissement rouge de la substance grise, assez fréquemment mentionnées dans les autopsies d'atrophie musculaire progressive; mais il n'est pas nécessaire d'insister pour montrer que, à part peut-être le cas où elles occupent la région des cornes antérieures — car ce point doit être réservé, — elles ne sont nullement particulières à cette affection : et il ne nous serait pas difficile d'énumérer un certain nombre de faits dans lesquels l'autopsie a fait constater l'une ou l'autre de ces lésions sans que, pendant la vie, il eût existé aucune trace d'atrophie progressive des muscles. La désagregation granuleuse elle-même, qui, à une certaine époque, a semblé devoir prendre une place prédominante dans l'histoire anatomo-pathologique de l'atrophie musculaire progressive n'a pas, en réalité, la signification qu'on lui avait tout d'abord accordée. On sait, en effet, aujourd'hui, qu'elle peut faire complétement défaut dans des cas ou l'atrophie progressive des muscles est des plus prononcées, ainsi que le démontrent entre autres, l'observation de Catherine A. (obs I) et le fait qu'a rapporté M. Hayem, dans un des derniers numéros de ce recueil[1]. D'autre part, on a pu l'observer maintes fois, dans des cas pathologiques qui, dans la règle, ne s'accompagnent

[1] *Archives de physiologie*, etc., n° 2 et n° 3. 1869.

Digitized by Google

pas d'atrophie musculaire; dans le tétanos par exemple [1], dans la chorée [2], dans l'ataxie locomotrice [3], la paralysie générale progressive, dans la lèpre elle-même, suivant une observation du docteur Steudener [4].

On voit qu'en somme aucune des lésions spinales que nous venons de passer en revue n'appartient en propre à l'atrophie progressive des muscles, qu'aucune d'elles ne l'accompagne nécessairement, et l'on sait d'ailleurs que dans cette affection, l'atrophie des racines antérieures des nerfs spinaux, et celle des rameaux périphériques du grand sympathique, peuvent, elles aussi, ne pas exister. Mais jusqu'ici nous n'avons pas compris dans notre énumération l'altération particulière des cellules de la substance grise, sur laquelle l'attention des anatomo-pathologistes a été appelée seulement dans ces dernières années. Serait-ce là une lésion constante dans l'atrophie musculaire progressive? L'avenir en décidera. Toujours est-il qu'elle se trouve mentionnée dans la grande majorité des autopsies d'amyotrophie progressive où, l'examen microscopique de la moelle épinière a été conduit avec toutes les précautions requises. Elle existait dans le cas de Valentiner, qui date de 1855, dans celui que M. Luys a fait connaître en 1860, à la Société de biologie ; elle est mentionnée d'une manière très-explicite, dans trois faits recueillis par M. Duménil de Rouen [5] et dans un même nombre d'observations publiées à diverses époques par M. L. Clarke [6]; elle est indiquée, encore très-nettement, dans un cas rapporté par le docteur Schüppel, et où la lésion initiale

[1] L. Clarke. Pathology of Tetanus, *loc. cit.*

[2] Préparation communiquée par M. L. Clarke.

[3] L. Clarke. *The Tancet*. June 10, 1865.

[4] M. Steudener désigne le cas qu'il a observé sous le nom de *lepra mutilans*. Il est dit expressément dans l'observation que les muscles des membres affectés ne présentaient pas d'altération. — Beiträge zur Pathol. der Lepra mutilans, Erlangen, 1867.

[5] Duménil. *Loc. cit.* Obs. II, III, IV.

[6] L. Clarke. On a Case of muscular Atrophy, etc. *British and Foreign medico-chirurgical Review*, July, 1862. — A Case of muscular Atrophy, etc. Beale's *Archiv.*, t. IV, 1867. — On a Case of muscular Atrophy. *Medico-chir. Trans.*, t. IV, 1867. — Un quatrième cas rapporté par M. Clarke sous ce titre : On a remarkable Case of extreme muscular Atrophy, etc., et publié dans le tome LI des *Medico-chir. Transact.*, n'appartient pas à l'atrophie musculaire progressive, mais bien à la paralysie infantile, ainsi que nous le ferons remarquer ailleurs.

Digitized by Google

paraît avoir été une dilatation du canal central de la moelle [1]; enfin nous la retrouvons dans le fait de M. Hayem et dans les deux observations qui font l'objet de cette note. Ajoutons qu'elle peut avoir existé dans plusieurs des cas où elle n'est pas indiquée, car nulle part il n'est dit clairement qu'elle ait fait défaut [2].

En quoi consiste cette altération, au milieu de quelles circonstances apparaît-elle, quel est son siége de prédilection? On sait fort peu de chose encore sur ces diverses questions. Il semble toutefois que les cellules des cornes antérieures soient toujours affectées, tandis que l'intégrité absolue des cellules des cornes postérieures a été plusieurs fois expressément signalée. L'altération paraît se développer souvent sous l'influence de lésions diverses (sclérose diffuse, scélrose en plaques, ramollissement rouge, désagrégation granuleuse), qui, après avoir occupé primitivement les points les plus divers de la substance grise centrale, se propagent ensuite, principalement, par la voie du réticulum conjonctif, jusqu'à la région des cornes antérieures. D'autres fois la compression déterminée par une tumeur occupant les parties centrales de la moelle peut être invoquée. Enfin il est des cas où la névroglie étant restée saine, ou à peu près, autour des cellules qui au contraire se montraient profondément atteintes, il y a lieu de penser que celles-ci ont été le siége primitif du mal. Quant à la nature même de l'altération, il semble qu'il s'agisse là, le plus communément, d'un processus d'irritation qui désorganise lentement la cellule et en détermine finalement l'atrophie complète. Les diverses phases de ce processus peuvent être étudiées d'ailleurs, dans

[1] O. Schüppel. Ueber Hydromyelus, in *Archiv. der Heilkunde*. Leipzig. 1865, p. 289.

[2] M Bamberger a publié tout récemment (*Wiener Mediz. Presse*, n° 27 et 28. Juli 1869 et *Centralblatt*. October, n° 46, 1869) deux cas d'atrophie musculaire progressive dans lesquels l'autopsie faite par M. Recklinghausen n'aurait permis de reconnaître aucune lésion de la moelle épinière. Malheureusement la relation de l'autopsie, en ce qui concerne le système nerveux, n'est pas accompagnée, dans ces cas, de détails circonstanciés. Il n'est pas dit, entre autres, si l'examen microscopique a été fait sur des coupes durcies, — ce qui dans l'espèce, est, croyons-nous, une condition indispensable, — et l'on ne mentionne pas d'une manière spéciale l'état des cellules des cornes antérieures. Nous croyons devoir rappeler que la moelle épinière peut, à l'œil nu, paraître tout à fait saine alors que les cellules nerveuses de la substance grise ont subi, cependant, de profondes altérations, et à ce propos, nous citerons pour exemples la première observation de ce travail et le fait de M. Hayem. Nous ajouterons qu'en pareil cas, l'examen microscopique lui-même peut ne fournir aucun résultat décisif s'il ne porte que sur des pièces non durcies.

Digitized by Google

quelques-unes des observations de L. Clarke[1] et dans le fait de A. C. (obs. II). Il se fait d'abord une accumulation considérable de pigment ochreux, dans la cellule dont la partie transparente tend à s'amoindrir progressivement en même temps que les prolongements cellulaires se flétrissent et s'effacent. Le noyau ne prolifère pas, contrairement à ce qui a lieu en pareille circonstance pour les cellules conjonctives ; il s'atrophie, au contraire, et bientôt disparaît. Au dernier terme le corpuscule ganglionnaire n'est plus représenté que par une petite masse pigmentaire irrégulièrement globuleuse ou hérissée de prolongements très-courts, laquelle peut elle-même disparaître, sans laisser de traces.

Il ne faudrait pas croire que l'atrophie en question des cellules nerveuses des cornes antérieures n'ait été observée jusqu'ici que dans des cas d'atrophie musculaire progressive s'éloignant manifestement par quelques traits particuliers du type classique et devant, en conséquence, former un groupe à part. Loin de là, on l'a rencontrée déjà dans les formes cliniques les plus diverses de l'affection : aussi bien dans les cas où l'amyotrophie se montre compliquée de troubles insolites de la sensibilité et du mouvement, ou encore apparaît dans le cours d'une affection bien déterminée de la moelle épinière, à titre de symptôme, d'épiphénomène, que dans ceux où elle constitue à elle seule toute la maladie. Cette circonstance présente en quelque sorte la lésion des cellules nerveuses sous l'aspect d'un fait général dans l'histoire de l'atrophie musculaire progressive ; il en est une autre, que nous avons relevée déjà, et qui est bien propre à montrer qu'il y a une relation intime entre la lésion trophique des fibres musculaires et celles des cellules nerveuses ; c'est que plusieurs fois on a pris soin de faire remarquer qu'une concordance absolue, en rapport avec le mode d'origine et de distribution des nerfs moteurs, existait entre le siége des altérations des cellules dans la moelle, et la localisation particulière de l'atrophie des muscles, dans les diverses parties du corps.

D'après tout ce qui précède, il est difficile de ne pas pressentir que les altérations des cellules des cornes antérieures de la moelle épinière devront jouer un rôle important dans la pathogénie de l'atrophie musculaire progressive. Nous ne croyons

[1] Beale's *Archiv.*, t. IV, 1867, pl. VI. fig. 20.

Digitized by Google

pas qu'il soit nécessaire d'établir ici une discussion en règle, à l'appui de l'opinion qui subordonne, dans cette maladie, la lésion musculaire à une affection des centres nerveux, d'autant mieux que cette discussion a été reprise dans un des derniers numéros de ce recueil. Il nous suffira de faire remarquer que l'opinion adverse, celle qui considère les lésions du système nerveux comme accidentelles en pareil cas, ou consécutives à l'altération des muscles, perd chaque jour du terrain, puisque l'on voit les auteurs qui l'avaient autrefois embrassée avec le plus de chaleur, frappés par l'évidence des faits, l'abandonner aujourd'hui [1]. Il était impossible, d'ailleurs, de ne pas reconnaître qu'entre les cas où, de toute évidence, l'atrophie musculaire à forme progressive est la conséquence plus ou moins immédiate d'une lésion grossière de la moelle, — telle qu'une tumeur, par exemple [2], un traumatisme [3], ou encore l'une quelconque des variétés de la sclérose, — et ceux où elle semble constituer, au contraire, une affection primitive, autonome, il existe des cas intermédiaires ou de transition qui relient l'un à l'autre ces deux types extrêmes. Cela étant, on devait être naturellement amené à supposer qu'une lésion commune à tous ces cas en apparence si divers, serait trouvée dans quelque point du système nerveux, vraisemblablement dans la moelle épinière. L'anatomie pathologique semble aujourd'hui désigner la substance grise des cornes antérieures comme étant ce siége commun des altérations spinales, et elle désigne plus précisément les cellules nerveuses de cette région, comme les organes dont la lésion doit entraîner celle des fibres musculaires.

S'il en est ainsi, sera-t-il possible de déduire directement la lésion trophique du muscle de la lésion fonctionnelle des cellules nerveuses? Sur ce point, quant à présent, on ne peut évidemment qu'imaginer des hypothèses plus ou moins plausibles, car il est incontestable que nos connaissances relatives aux fonctions

[1] Comparez : W. Roberts. An Essay on wasting Palsy. London, 1858, — et du même auteur, l'article Wasting Palsy, in R. Reynold's *System of Medicine*, t. II, p. 166, 168.

[2] Plusieurs cas de ce genre ont été rapportés par M. Jaccoud. *Clinique médic.*, etc. Paris, 1867, page 364. — Voir aussi : Schüppel. Das Gliom und Gliomyxom des Ruckenmarks. *Archiv. der Heilkunde*, p. 127. 1867.

[3] Gull. Progressive Atrophy of the Muscles of the Trunk and upper Extremities after a Blow on the Neck with the Fist. Guy's *Hosp. reports*. 1858, p. 195.

Digitized by Google

des cellules nerveuses de la moelle, se réduisent à fort peu de chose. Quoi qu'il en soit, il nous semble qu'il sera permis de faire intervenir ici une distinction proposée par M. Brown-Séquard [1], et qui nous paraît être de la plus haute importance lorsqu'il s'agit d'interpréter les influences morbides du système nerveux sur les actes nutritifs. Si l'on prend pour exemple les troubles de nutrition qui surviennent par le fait de lésions d'un nerf périphérique, on remarquera que, après la section complète d'un tel nerf, il ne se produit guère autre chose qu'une atrophie, assez lente à se manifester d'ailleurs, dans toutes les parties paralysées en conséquence de cette section ; tandis que, s'il s'agit au contraire de la compression, de l'irritation du même tronc nerveux, on pourra voir apparaître, souvent très-rapidement, dans les parties où il se rend les troubles de nutrition les plus variés. Ce que nous venons de dire des nerfs, on peut le répéter à propos de la moelle épinière, et l'on est ainsi conduit, par l'observation des faits, à conclure que, d'une manière générale, « ce n'est pas la *paralysie*, ce n'est pas l'*absence d'action* du système nerveux qui est cause, en pareil cas, de l'altération de nutrition ; mais que c'est, au contraire, une *action morbide* de ce système. »

Ce principe nous paraît applicable au cas particulier qui nous occupe. Pendant toute la durée d'une première phase, les lésions de la cellule nerveuse semblent être, nous l'avons dit, l'expression d'un processus d'irritation lente ; les racines antérieures transmettent aux muscles cette irritation et c'est pendant cette période que les lésions trophiques des fibres musculaires qui donnent à la maladie sa physionomie particulière, se produisent et s'aggravent d'une manière lentement progressive. Plus tard, la cellule peut être complétement désorganisée et sa fonction totalement supprimée : c'est à ce moment qu'on verra une paralysie véritable, indépendante de toute lésion des faisceaux blancs, se surajouter à l'impuissance motrice qui d'abord ne relevait que de la seule atrophie des muscles, et ainsi s'expliquera un fait que l'observation clinique avait depuis longtemps constaté. Il est d'ailleurs des cas où les cellules des cornes antérieures seront affectées directement, primitivement, en conséquence d'une disposition originelle ou acquise ; telle sera

[1] *Journal de la physiologie*, t. II, n° 5. Janvier 1859, p. 112.

Digitized by Google

l'atrophie musculaire progressive classique, maladie autonome, inhérente à l'individu, héréditaire et dont le pronostic est, on le sait, des plus tristes. Il en est d'autres où la cellule nerveuse ne sera envahie que secondairement, consécutivement à une lésion des faisceaux blancs, par exemple, et, pour ainsi dire, d'une manière accidentelle. L'atrophie musculaire peut être dite alors symptomatique; elle a moins de tendance à se généraliser et son pronostic est relativement moins sombre.

La même théorie peut s'appliquer aux cas de paralysie infantile dans lesquels on voit un ou plusieurs membres être frappés subitement d'une paralysie bientôt suivie d'une dégénération particulière des muscles, en conséquence, d'une lésion spinale qui paraît affecter principalement les cornes antérieures de la substance grise et les cellules de cette région; mais c'est un point sur lequel nous nous proposons de revenir très-prochainement à propos d'un fait de ce genre que nous avons recueilli à l'hospice de la Salpêtrière.

Enfin, c'est vraisemblablement encore par suite de l'irritation des cellules de la substance grise, que les muscles des membres paralysés s'atrophient d'une manière souvent très-rapide, dans les cas d'hémorrhagie spinale ou de ramollissement aigu des parties centrales de la moelle épinière.

Il est clair que nous ne proposons cette hypothèse que sous toutes réserves et que nous ne lui accordons pas plus d'importance qu'elle n'en mérite; nous ferons cependant remarquer en sa faveur qu'elle s'appuie sur des faits et qu'elle n'invoque pas à son aide une anatomie et une physiologie des cellules et des nerfs trophiques, créées de toutes pièces, pour les besoins de la cause[1].

Il est deux points encore que nous voulons toucher en passant, avant de terminer ces remarques : l'un est relatif aux lésions musculaires que le microscope a fait reconnaître dans notre premier cas, l'autre concerne les troubles particuliers de la sensibilité qui se sont manifestés chez notre deuxième malade pendant les derniers temps de sa vie.

Les faisceaux primitifs provenant des divers muscles frappés

[1] Ces vues relatives au rôle de l'altération des cellules nerveuses dites motrices, dans la pathogénie de l'atrophie musculaire progressive, de la paralysie infantile, et de la myélite aiguë centrale, ont été exposées déjà dans une leçon que j'ai faite à la Salpêtrière, en juin 1868. J.-M. CHARCOT.

Digitized by Google

d'atrophie offraient, dans notre première observation, sur une même fibrille, tous les modes d'altération décrits en pareil cas: atrophie simple avec conservation de la striation en travers, dégénération granuleuse ou granulo-graisseuse, altération céroïde (pl. XV, fig. 3). Mais de plus — et c'est là le fait que nous voulons faire ressortir — le tissu conjonctif interposé entre les gaînes du sarcolemme présentait partout des noyaux beaucoup plus nombreux que dans l'état normal. Nous n'avons pas pu constater la multiplication des noyaux situés à l'intérieur du sarcolemme indiquée par quelques auteurs[1] et qui se montrait si développée dans l'observation publiée récemment par M. Hayem. Mais nous devons reconnaître que, relativement à ce point, nos recherches n'ont pas été poussées très-loin. Cette multiplication des noyaux du sarcolemme et celle des noyaux du *périmysium*, lesquelles paraissent coexister d'ailleurs habituellement, ne sont évidemment pas des faits sans signification. Ils montrent que, contrairement à une opinion assez répandue, la destruction de la substance contractile des muscles, dans l'atrophie musculaire progressive, n'est pas toujours le résultat d'un trouble purement passif de la nutrition.

L'observation de M. Hayem fait voir jusqu'à quel degré les caractères de l'inflammation tant interstitielle que parenchymateuse des muscles, peuvent être portés dans cette affection. A cet égard, elle peut être rapprochée du cas du docteur Schüppel, auquel nous avons fait allusion déjà. Dans ce cas où l'autopsie a fait reconnaître une dilatation du canal central de la moelle et une atrophie des cellules nerveuses des cornes antérieures à la région cervicale, les muscles des membres supérieurs s'étaient atrophiés progressivement et suivant le mode classique. Dans les parties les plus profondément lésées de ces muscles, le tissu conjonctif interstitiel avait pris un développement considérable; les faisceaux primitifs présentaient en outre, pour la plupart, une multiplication et une augmentation de volume des noyaux contenus dans la gaîne du sarcolemme; çà et là on rencontrait quelques-unes de ces gaînes, vides de substance contractile et remplies jusqu'à distension par un amas de noyaux pressés les uns contre les autres et déformés par la pres-

[1] Kœlliker. *Mikrosc. Anat.*, II, 1, p. 259. — A. Foerster. *Handb. der speciellen patholog. Anat.*, p 1012, 1863.

Digitized by Google

sion réciproque. De même que cela avait lieu dans le fait relaté par M. Hayem et aussi dans le nôtre, la plupart des faisceaux primitifs conservaient jusqu'au dernier terme de l'atrophie, la striation transversale; un petit nombre seulement d'entre ces faisceaux présentaient les lésions de la dégénération graisseuse ou granulo-graisseuse.

Chez la malade qui fait l'objet de notre deuxième observation, la sensibilité s'est montrée, pendant les derniers temps de la vie, soit complétement abolie, soit au moins notablement amoindrie, dans tous ses modes, au membre supérieur droit et sur le côté droit du thorax; elle était seulement légèrement affaiblie au membre inférieur du même côté, depuis l'extrémité du pied jusqu'à l'aine. Au contraire, sur les mêmes parties du côté gauche, la sensibilité était normale; elle paraît même s'être montrée quelque peu exaltée au thorax. Il est clair que cette anesthésie limitée au côté droit du corps, était ici en rapport avec la lésion qui, à la région cervicale de la moelle, avait détruit la corne postérieure de substance grise du côté gauche (pl. XVIII, fig. 2 et fig. 3, *a*, *a*). Ce fait vient donc augmenter le nombre des observations pathologiques dans lesquelles une lésion hémilatérale de la moelle épinière a déterminé une anesthésie croisée.

On ne doit pas oublier que, dans notre cas, la substance grise de la corne postérieure gauche était complétement détruite dans toute la hauteur du renflement brachial et dans le tiers supérieur de la région dorsale de la moelle. Si les radicules des racines postérieures pénétraient toutes directement dans la corne postérieure, une telle lésion eût dû nécessairement produire une anesthésie du tronc et du membre supérieur du côté gauche, et c'est ce qui n'a pas eu lieu; au contraire, la sensibilité se montrait, dans ces points-là, tout à fait normale ou même un peu exaltée. A ce point de vue, notre fait peut être cité à l'appui des descriptions qui montrent qu'une bonne partie ou même la plus grande partie des radicules des racines postérieures, avant d'atteindre la substance grise centrale, se dirigent, après avoir pénétré dans la moelle, en dedans et en avant, à travers les fibres longitudinales des faisceaux blancs postérieurs.

Digitized by Google

EXPLICATION DES PLANCHES XIII, XV, XVIII et XIX.

Pl. XIII. — L'explication de cette planche a été donnée dans le numéro de juillet-août, 1869, p. 546.

Pl. XV, fig. 1. — Renflement fusiforme que présentait à la région cervicale, la moelle de C. A. (observat. II) : *a*, la dure-mère rejetée en dehors; *b*, pie-mère ; *c*, la substance de la moelle mise à nu par suite de la déchirure de la pie-mère ; *d*, racines antérieures : elles ne sont pas atrophiées.

Fig. 2. — Sclérose symétrique de la partie postérieure des cordons latéraux à la région dorsale (obs. II).

Fig. 3. — Altérations des faisceaux primitifs des muscles atrophiés dans l'observation II : *a*, *a*, faisceaux considérablement atrophiés, mais ayant conservé la striation en travers ; *b*, faisceaux primitifs pâles, fendillés en long ; *c*, faisceaux légèrement granuleux et transparents; *d*, gouttelettes graisseuses volumineuses dans l'intervalle des faisceaux primitifs.

Pl. XVIII, fig. 1. — Coupe de la moelle de Catherine A. (obs. I), faite à la partie supérieure de la région cervicale : En *a a*, on voit de rares cellules ou débris de cellules dans les cornes antérieures ; en *b*, sclérose des cordons latéraux, ayant déterminé l'atrophie d'un grand nombre de tubes nerveux.

Fig. 2. — Coupe transversale de la moelle de A. C. (obs. II), faite au niveau de la partie supérieure de la région dorsale : *a*, foyer de désintégration renfermant encore son contenu granuleux ; *b*, sillon médian antérieur ; *c*, sillon médian postérieur ; *d d*, sclérose symétrique des cordons latéraux.

Fig. 3. — Coupe de la moelle faite vers le tiers supérieur de la région dorsale : *a*, foyer de désintegration ayant détruit la presque totalité de la corne postérieure gauche. Il est vide de son contenu granuleux ; *b*, sillon médian antérieur ; *c*, sclérose des cordons latéraux.

Pl. XIX. — Coupe de la moelle de A. C. (obs. II), faite à la partie moyenne de la région cervicale. Toute la partie de la coupe placée en avant de la commissure fait défaut.

a. Canal central de la moelle : *b*, grand foyer de désintégration. Ce même foyer se retrouve sur les figures 2 et 3 (pl. XVIII) ; *c* et *d*, deux autres foyers plus petits que le précédent ; *e*, sillon médian postérieur ; *f*, faisceaux blancs postérieurs ; *h*, sclérose des cordons latéraux. Ceux-ci se confondent avec les cornes postérieures de substance grise également sclérosées.

i. La dure-mère et la pie-mère considérablement épaissies autour des deux tiers postérieurs de la moelle ; *j j*, les racines postérieures dans leur trajet à travers la dure-mère épaissie.

Digitized by Google

RECUEIL DE FAITS.

I

REMARQUES SUR UNE CAUSE D'ERREUR DANS L'APPRÉCIATION DES DEGRÉS DE SENSIBILITÉ DANS LES CAS DE MALADIE DES CENTRES NERVEUX ET PARTICULIÈREMENT DES CORDONS POSTÉRIEURS DE LA MOELLE ÉPINIÈRE

Par le Dr **BROWN-SÉQUARD**

La cause d'erreur dont je vais parler me semble être inconnue. Elle est d'ailleurs si fréquemment commise, que je crois utile de la signaler.

Supposons, pour prendre un exemple, que l'on comprendra peut-être plus aisément que tout autre, que l'on ait à examiner un malade atteint de sclérose d'un seul cordon postérieur, occupant toute l'étendue du renflement dorso-lombaire[1]. Le malade est ataxique du membre abdominal du côté de la lésion. En étudiant la sensibilité de cette partie on reconnaît qu'il y sent les deux pointes de l'æsthésiomètre, qu'il reconnaît les différences de température et qu'il ressent les impressions douloureuses et le chatouillement, aussi bien qu'à l'état normal, ou à peu près. On en conclut que les diverses espèces de sensibilité sont, chez lui, sans altération aucune. C'est là pourtant une grande erreur : en effet, *ce fait que la sensibilité semble être à l'état normal, c'est-à-dire n'est pas augmentée, suffit pour démontrer qu'elle est en réalité diminuée et d'une manière assez notable.*

Je m'explique : la sclérose des cordons postérieurs, de même que toute autre lésion de ces cordons, est une cause puissante d'hyperesthésie, c'est-à-dire d'augmentation des diverses espèces de sensibilité (toucher, chatouillement, douleur et température). Si donc le malade ne sent pas *beaucoup plus et beaucoup mieux* les impressions diverses faites sur son membre ataxique, c'est qu'il est frappé d'anesthésie dans les mêmes parties qui sont hyperes-

[1] Cette localisation de la sclérose est rare : je n'en ai observé que trois cas. On commet souvent à l'égard du mouvement volontaire, chez les ataxiques par sclérose des cordons postérieurs, une erreur ayant de l'analogie avec la précédente. Des mouvements involontaires spasmodiques se mêlent souvent aux mouvements volontaires, leur donnant l'apparence d'une force aussi grande et même plus grande que celle de l'état normal ; d'où il suit que l'on déclare qu'il n'y a pas de paralysie alors qu'il en existe réellement et souvent même à un notable degré.

Digitized by Google

thétiques, et si sa sensibilité semble conserver le degré normal, c'est que cette faculté a perdu tout ce qu'elle aurait gagné, s'il n'y avait pas eu une cause d'anesthésie coexistant avec la cause d'hyperesthésie. C'est donc une erreur de dire que la sensibilité est normale là où elle semble seulement l'être et où l'on sait qu'elle devrait être augmentée.

Dans tous les cas de maladie des centres nerveux où l'on connaît le siége de la lésion et où l'on sait par les données de la physiologie ou de la pathologie que de l'hyperesthésie doit exister, si l'on n'en trouve pas, on doit conclure que de l'anesthésie existe, lors même qu'on trouve les diverses espèces de sensibilités au degré normal, et l'on doit admettre que les deux altération morbides (anesthésie et hyperesthésie) se compensent l'une l'autre.

II

NOTE SUR DEUX TUMEURS CÉRÉBRALES FORMÉES D'ÉLÉMENTS CELLULAIRES AYANT LA PLUPART DES CARACTÈRES DES CELLULES NERVEUSES

Par **E. LANCEREAUX** (Pl. XV, Fig. 4).

L'étude des tumeurs cérébrales, si intéressante au point de vue physiologico-pathologique, n'est pas moins digne d'attirer l'attention par ses côtés histologique et pathogénique. Nous sommes loin, en effet, de connaître la structure intime, les formes diverses, le mode d'évolution de ces lésions et cependant tous ces points mériteraient un examen approfondi. Il n'est pas dans notre but d'envisager ici chacun d'eux ; nous nous contentons d'apporter un simple fait, qui, nous l'espérons, contribuera quelque peu à leur élucidation.

Obs. *Tumeurs dans l'hémisphère gauche du cerveau ; foyer hémorrhagique; mort en quelques jours.*

M. D..., âgée de soixante-neuf ans, fille sans profession est admise à l'hôpital de la Pitié, salle du Rosaire, le 5 juin 1861, au moment où elle venait d'être frappée d'apoplexie. Les renseignements que l'on obtient sur son compte font connaître que sa mère a succombé sept jours après une attaque apoplectique avec hémiplégie droite, qu'elle-même souffre depuis longtemps de la tête et présente une certaine bizarrerie dans les actes, ce qui l'a fait considérer par les personnes qui la connaissent comme un peu *toquée*. Depuis deux ans, elle a chaque année une perte de connaissance, non suivie de paralysie et depuis un mois, lorsqu'elle veut s'asseoir, elle éprouve un vertige, l'obligeant à tournoyer autour de la chaise, avant de s'y poser. Le 4 juin, cette malade rentrait d'une course, lorsqu'en montant un escalier elle fut prise d'une perte de connaissance, et fit une chute qui lui causa une large plaie à la tête ; elle devint en même temps hémiplégique à droite. Le lendemain, elle entrait à l'hôpital. Le 6, bien qu'ayant recouvré la connaissance, elle ne pouvait proférer aucune parole. Les jours suivants, et jusqu'à sa mort, qui arriva le 10,

Digitized by Google

elle s'affaissa peu à peu, présenta un état de somnolence et des phénomènes progressifs d'asphyxie.

Autopsie. — Le cadavre n'offre rien de particulier extérieurement. Le crâne et la dure-mère sont intactes, mais on trouve adhérente à la pie-mère une tumeur arrondie du volume d'une noisette située au niveau du lobule du pneumogastrique droit qu'elle déprime, non loin de la fossette d'où émergent les nerfs fasciaux et auditifs. Cette tumeur, maintenue à la pie-mère à l'aide d'un pédicule, a une teinte grisâtre, une consistance ferme et une apparence fibroïde. Toujours à droite et dans le corps strié, existe une petite lacune, tapissée par une membrane jaunâtre, sans trace d'hématine; elle est sans doute le résultat d'un ancien foyer de ramollissement. A gauche, l'hémisphère cérébral présente vers sa partie moyenne et à deux centimètres au plus des circonvolutions, dans le noyau de substance blanche, un caillot sanguin, noir et récent, du volume d'une amande. La substance cérébrale voisine est teintée de rouge un peu ramollie et traversée par des vaisseaux chargés de granulations graisseuses. Un peu plus en avant, la substance blanche se trouve remplacée sur deux points différents par des masses ou petites tumeurs arrondies, vasculaires et d'un gris bleuâtre. L'une de ces tumeurs, du volume d'une noisette, est située dans le noyau de substance blanche, à 15 millimètres des circonvolutions antérieures; le tissu qui l'entoure est injecté et un peu ramolli. L'autre, moins ferme, un peu plus volumineuse et plus allongée que la précédente, est le siége d'une vive injection à sa circonférence; elle occupe encore la substance blanche et se prolonge jusqu'à l'extrémité antérieure du ventricule latéral correspondant. Je me suis demandé si cette dernière ne pouvait provenir de la couche épendymaire, mais ce n'est pas probable, attendu qu'elle a sa moindre épaisseur du côté du ventricule. L'épendyme ne présente d'ailleurs rien de particulier. La composition de ces tumeurs varie selon le point où on les examine. Les parties résistantes grisâtres renferment de belles cellules sphériques, triangulaires ou étoilées, ayant un ou plusieurs noyaux ovoïdes ou arrondis, entourés de granulations pigmentaires et de prolongements rubannés dont le nombre varie depuis un jusqu'à neuf. A côté de ces cellules, il en est d'autres qui, simplement fusiformes, sont réunies par leurs extrémités et présentent comme les précédentes, dont elles ne diffèrent que par la forme, des noyaux ovoïdes ou des granulations pigmentaires. Ces éléments sont réunis par une gangue amorphe et une trame fibrillaire vascularisée. Quelques-uns des vaisseaux qui s'y rencontrent se font remarquer par la faible épaisseur de leurs parois. Dans les points jaunâtres, on trouve en outre des granulations graisseuses et quelques corpuscules granuleux, indices d'une dégénération graisseuse. La moelle épinière n'est pas altérée. Les poumons sont réunis à la paroi thoracique par quelques adhérences lâches; le cœur est intact. Les organes abdominaux sont sains, à l'exception des ovaires dont l'un d'eux est le siége d'un kyste à trois loges renfermant chacune un liquide de coloration différente.

Une femme, dont l'esprit passait pour être singulier et bizarre, éprouve dans les derniers temps de sa vie des vertiges et des tournoiements, surtout quand elle veut s'asseoir. Tout à coup, elle est frappée d'apoplexie avec hémi-

Digitized by Google

plégie droite et succombe au bout de quelques jours. Elle présente, entre autres lésions, deux tumeurs ayant pour siége le noyau de substance blanche du lobe cérébral antérieur gauche. Ces tumeurs, sous forme de petites masses arrondies et d'un gris bleuâtre, sont constituées par des cellules étoilées, sphériques ou fusiformes, ayant des prolongements rubannés multiples, un ou plusieurs noyaux ovoïdes entourés de granules pigmentaires. Par tous ces caractères, ces éléments se rapprochent des cellules nerveuses, car, à part la multiplicité des noyaux, on pourrait dire qu'ils sont identiques à ces cellules. Cette divergence, toutefois, est-elle suffisante pour refuser la nature nerveuse à ces parties élémentaires, et conduire à les rattacher à un autre tissu et à les regarder comme des corpuscules de tissu conjonctif. Je ne le crois pas, car si on tient compte du siége et des caractères des tumeurs en question, il est bien évident qu'il faut les considérer comme des nouvelles formations, et partant il est possible que les éléments qui les constituent présentent des dissemblances, peut-être simplement dues à des différences d'âges. Il y a donc lieu de croire que ces tumeurs sont formées de cellules nerveuses hétérotopiquement développées dans la substance blanche cérébrale, et vraisemblablement aux dépens de la névroglie. Je sais bien qu'on rencontre quelquefois dans certaines altérations des centres nerveux, des corpuscules conjonctifs, étoilés ou fusiformes, assez semblables aux éléments représentés figure 4 (pl. XV); mais, lorsqu'on vient à comparer ces éléments, comme je l'ai fait dans un cas, on y aperçoit des différences sensibles dues à un volume moindre et surtout à l'absence de pigment.

Les faits qu'il est possible de rapprocher de celui qui précède sont en petit nombre. Hayem a publié, sous le nom de *névrome médullaire* [1], une observation qui a sans aucun doute de l'analogie avec la nôtre : il s'agit d'un homme de trente-cinq ans, dans le cerveau duquel existait une tumeur cérébriforme circonscrite, du volume d'une orange. Cette tumeur qui renfermait plusieurs petits kystes offrait dans sa composition, entre autres élements, des cellules angulaires ayant depuis un jusqu'à cinq ou six prolongements, et des tubes nerveux, centraux, sans gaîne. D'un autre côté, on rencontre bien dans la littérature médicale allemande, un certain nombre d'observations sous le titre : hétérotopie ou hyperplasie de la substance grise cérébrale; mais lorsqu'on se donne la peine de lire attentivement chacun de ces cas, comme nous l'avons fait, on ne tarde pas à reconnaître qu'ils se rapportent à des anomalies de formation de la substance grise qui se trouve pour ainsi dire égarée dans la substance blanche voisine des ventricules latéraux. C'est là, du reste, l'interprétation qui est généralement donnée de ces altérations, presque toujours accompagnées de troubles graves congénitaux, tels que idiotie ou épilepsie [2].

[1] Voir *Gazette médicale*, p. 758, 1866.

[2] Consultez à ce sujet : Tungel, Ein Fall von Neubildung grauen Hirnsubstanz, *Archiv für patholog. Anatomie*, vol. XVI, p. 166, 1859.

Franz Meschede, même collection, vol. 37, p. 567, 1866.

Virchow, Heterotopie der grauen Hirnsubstanz; même collection, vol. XXXVIII, p. 138, 1867.

G. Merkel; même collection, vol. XXXVIII, p. 433, 1867.

Digitized by Google

III

NOTE SUR UNE OBSERVATION DE SCLÉROSE EN PLAQUES CÉRÉBRO-SPINALE AVEC ATROPHIE PAPILLAIRE DES DEUX YEUX

Par M. MAGNAN

La malade, S... (Marie), âgée de 34 ans, est entrée au bureau d'examen (Sainte-Anne), le 6 juillet 1869. A 13 ans, S... (Marie) est atteinte de fièvre typhoïde et garde le lit six semaines pendant la convalescence ; la vue s'affaiblit et très-rapidement survient une cécité complète. La santé générale reste bonne, l'intelligence assez nette, jusqu'au commencement de 1867. A cette époque, on s'aperçoit d'un tremblement des bras et des mains, apparent dès que la malade cherche à faire un mouvement d'une certaine précision. Ce tremblement, pendant l'exercice musculaire, d'abord limité aux membres supérieurs, augmente et s'étend aux jambes ; depuis huit mois, la malade marche avec peine, devient incapable de porter les aliments à la bouche : on est obligé de la faire manger et de la laisser presque constamment assise. A ces troubles moteurs s'ajoutent des phénomènes du côté de la sensibilité, des douleurs apparaissent sur différentes parties du corps, mais plus particulièrement dans le côté droit.

Actuellement, quand la malade est assise et sans la moindre idée de déplacement, elle reste immobile dans une attitude naturelle; mais dès qu'on l'interpelle, qu'elle se tourne pour répondre, qu'elle soulève la tête, celle-ci devient le siége d'un tremblement irrégulier, saccadé, et il se produit du nystagmus ; on voit, en même temps, de petites secousses dans le tronc, isolées ou multiples et successives, un tremblement saccadé des bras et des mains empêchant de porter un verre à la bouche sans projeter le liquide de tous côtés. Debout, ou dès que la malade essaye de marcher, les jambes tremblent à leur tour, présentent des contractions brusques, inégales, irrégulières, qui, gagnant aussi les muscles du tronc, impriment à tout le corps de brusques saccades ; la parole est traînante, embarrassée, légèrement empâtée. Des douleurs fulgurantes et des crampes se montrent aux jambes, plus particulièrement du côté droit, quelquefois elles s'étendent au dos et dans les bras. La joue droite est le siége de douleurs vives, dans la direction des branches du trijumeau et plus particulièrement vers le nerf dentaire inférieur et le nerf frontal. Il survient encore, quelquefois, une sensation de brûlure très-désagréable à la joue et aux pieds, et des picotements le long du dos. A plusieurs reprises, la malade a accusé une sensation de chaleur au ventre, et, dans les derniers jours, elle a eu brusquement une tympanite qui tend à diminuer. L'intelligence est affaiblie, mais sans délire particulier.

La vision est complétement abolie ; l'examen par l'ophthalmoscope fait voir à droite une papille ovale, d'un blanc nacré avec des vaisseaux très-grêles ; à gauche la papille est blanche, le contour net, les vaisseaux artériels et veineux d'une notable ténuité.

Digitized by Google

Cette observation me paraît présenter quelque intérêt à cause de l'invasion hâtive des nerfs optiques par une lésion qui, beaucoup plus tard, se montre dans les centres nerveux eux-mêmes.

Y a-t-il, en effet, une relation entre cette sclérose des nerfs optiques et la maladie actuelle, la sclérose en plaques cérébro-spinale? Ou bien n'y a-t-il entre l'apparition de ces deux ordres d'accidents qu'une simple coïncidence? Il me semble qu'il y a autre chose qu'une simple coïncidence, et malgré l'espace considérable qui a séparé le moment d'apparition des lésions centrales et périphériques, nous ne pouvons nous empêcher d'y trouver un certain lien. Il survient dans quelques cas une disposition de tout le système nerveux à un mode particulier d'irritation, qui frappe d'abord certains points avant de s'installer dans l'ensemble.

Ainsi, pour la paralysie générale, on peut voir la sclérose diffuse occuper d'une façon exclusive, soit l'un des nerfs crâniens, soit même la moelle, plusieurs années avant d'envahir l'encéphale.

D'autre part, la lésion primitivement bornée au cerveau peut envahir successivement soit, la moelle, soit les nerfs à des époques tout à fait indéterminées; en d'autres termes, les lésions périphériques peuvent se présenter, avant, pendant ou après la lésion des centres, mais en conservant toujours les mêmes caractères. M. Westphal a signalé, dans un cas de paralysie générale, la dégénérescence grise des nerfs de la troisième et de la cinquième paire et du ganglion de Gasser[1]; dans un fait récent, nous avons aussi trouvé une sclérose des deux nerfs moteurs oculaires communs.

Quant aux atrophies des nerfs optiques, elles sont moins rares; la plupart des observateurs en font mention; leur mode d'évolution n'a rien non plus de fixe.

Dans la sclérose en plaques, comme le fait remarquer, du reste, M. Charcot[2], on ne trouve pas davantage un développement régulier et toujours identique des lésions; leur apparition, leur localisation sur telle ou telle partie du système nerveux sont sujettes à bien des différences.

Pourquoi la lésion est-elle, dans certains cas, plus spécialement cérébrale, ou spinale, ou bien d'emblée cérébro-spinale? Pourquoi, dans quelques cas, trouve-t-on la lésion sur des nerfs[3]? On ne peut évidemment répondre à ces questions d'une façon satisfaisante; mais ce qui paraît ressortir de ces études, c'est le fait d'une disposition générale de tout le système nerveux, présidant à ces diverses localisations.

[1] *Allgem. Zeitschr. für Psychiatrie* voy. Lasèr, XX, 1863 et XXI, 1864. (Westphal, Observ. 7).

[2] *Gazette des hôpitaux*, 1868, 1869. — Ordenstein. Thèse de Paris, 1867, — Bourneville et L. Guérard. De la sclérose en plaques. Paris, 1869.

[3] Voir Obs. de MM. Vulpian et Liouville, in *Société de Biologie*, avril et mai 1868.

Digitized by Google

IV

FAITS DÉMONTRANT QU'IL EXISTE TROIS ESPÈCES DE SYNCOPE CARACTÉRISÉES : L'UNE PAR L'ARRÊT DU CŒUR, UNE SECONDE PAR L'ARRÊT DE LA RESPIRATION, SANS ASPHYXIE, ET LA TROISIÈME PAR L'ARRÊT DE QUELQUES-UNS DES ÉCHANGES ENTRE LE SANG ET LES TISSUS.

(PLANCHE V, FIG. 1 ET 7.)

PAR LE Dr BROWN-SÉQUARD

Je m'étais proposé, au commencement de cette année, de publier un mémoire sur diverses questions relatives à la syncope et à l'asphyxie et j'avais déjà donné dans la planche V, numéro de mars dernier, deux figures ayant trait à ce sujet. N'ayant pu terminer ce travail, je me bornerai à mentionner quelques-uns des résultats de mes recherches sur ces questions.

Des trois espèces de syncope dont j'ai à parler, il en est une qui est parfaitement connue : c'est l'arrêt du cœur. Je me bornerai à dire que cet arrêt peut avoir lieu, non-seulement par l'irritation du nerf vague ou du bulbe rachidien, mais qu'il peut encore survenir, 1° par l'influence de l'irritation des nerfs de sensibilité des membres et du tronc, comme l'a montré Magendie; 2° par l'irritation des diverses parties de l'encéphale voisines du bulbe et celle de la moelle cervicale, comme je l'ai souvent constaté depuis plus de douze ans (voy. *Journal de physiol.*, avril 1858); 3° par l'irritation du nerf grand sympathique abdominal, fait expérimental que j'ai trouvé chez des mammifères, longtemps avant que Goltz le retrouvât chez des grenouilles (voy. *Archives de médecine*, novembre 1856, p. 583) ; 4° par une influence spéciale provenant en apparence spontanément du centre cérébro-rachidien et accompagnant tout effort d'inspiration, et se manifestant avec énergie, surtout dans certaines circonstances, telles que les dernières minutes de quelques agonies, par exemple (voy. mon travail Sur l'association des efforts inspirat. avec l'arrêt du cœur, in *Journal de Physiol.*, etc., 1858, p. 512) — Lorsqu'elle existe seule — ce qui est très-rare — cette espèce de syncope ne produit pas la mort subite (j'entends la mort *absolument* subite), car des mouvements respiratoires, de l'agitation et enfin les convulsions de l'agonie ont alors lieu.

La seconde espèce de syncope est moins connue, bien qu'elle ait été l'objet de beaucoup de travaux et de discussions : elle consiste dans l'arrêt des mouvements respiratoires, sans asphyxie. En 1858, je l'avais déjà signalée (voy. *Journal de Physiol.*, etc., avril 1858, p. 223 et suiv., et 1860, p. 151 et suiv.) comme se montrant même après une simple piqûre de quelques parties de la base de l'encéphale. Lorsque les mouvements respiratoires s'arrêtent subitement par une irritation du bulbe rachidien ou des parties des centres nerveux qui l'avoisinent, le cœur continue, le plus souvent, à battre avec plus ou moins de force et de vitesse. Cet arrêt de la respiration n'est pas dû à un spasme réflexe du diaphragme ou des muscles intercostaux, mais bien à une cessation d'action de ces muscles, causée sans doute par la cessation d'action des centres

Digitized by Google

nerveux respiratoires. (Voy. pour le mécanisme de cet arrêt, *Archives de Physiol.*, 1868, p. 159 et 317.) Dans l'immense majorité des cas, l'arrêt de la respiration, qu'on le provoque par l'irritation du nerf vague, par celle des ganglions abdominaux du nerf grand sympathique ou par celle de certaines parties des centres nerveux, coexiste avec la troisième cause de syncope dont je parlerai tout à l'heure, et c'est pour cela surtout qu'il n'y a pas alors d'asphyxie[1].

Lorsque je répétai, en décembre et janvier derniers, mes expériences sur l'influence de la section des cordons latéraux de la moelle épinière sur les mouvements respiratoires, je vis plusieurs fois la respiration se suspendre subitement et d'une manière complète, des deux côtés, au moment de la section, soit du cordon latéral seul (d'un côté), soit d'une moitié latérale de la moelle épinière dans les parties supérieures de la région cervicale. Les figures 1 et 7 (pl. V) montrent les lésions produites dans deux de ces expériences où la mort a eu lieu subitement, sans la plus légère trace d'agonie dans les muscles de la vie animale. Les trois espèces de syncope existaient dans ces deux cas, incomplétement quant au cœur, qui a continué à battre faiblement, pendant deux ou trois minutes, mais complétement quant à l'arrêt de la respiration et à la suspension de certains phénomènes d'échange entre les tissus et le sang. J'ai constaté, ainsi que je l'ai déjà dit (*Archives de Physiol.*, n° de mars 1869, note 3, p. 299), que c'est surtout l'irritation du cordon latéral le long des origines du nerf spinal qui est capable de produire l'arrêt de la respiration. Cette influence existe même pour les dernières racines de ce nerf, mais elle est bien plus puissante au niveau de ses premières racines (bulbaires).

La troisième espèce de syncope, qui n'a été étudiée par personne jusqu'ici, est trop importante et trop complexe pour que j'essaye de la décrire complétement dans cette courte note. Dans un mémoire spécial, je donnerai bientôt les détails des faits que j'ai observés à ce sujet.

En faisant des recherches sur les causes de l'absence de l'agonie dans les cas de mort subite par irritation du nerf vague, du nerf grand sympathique abdominal, de la moelle épinière ou de l'encéphale, j'ai déjà constaté depuis longtemps (voy. *Journal de Physiol.*, etc., 1860, vol. III, p. 154) que le sang des veines est beaucoup moins foncé en couleur qu'à l'état normal, et quelquefois même aussi rouge que le sang artériel. Cette particularité et une autre tout aussi intéressante, à savoir l'abaissement rapide de la température, sont les deux principaux faits qui démontrent que certains échanges entre les tissus et le sang n'ont plus lieu ou, tout au moins, sont notablement diminués. Il est très-remarquable que chez les animaux présentant ces particularités, à la suite de l'une quelconque des trois causes qui peuvent les produire, d'après mes expériences, à savoir l'irritation énergique du nerf vague, celle de la moelle cervicale ou de l'isthme de l'encéphale, ou enfin celle du nerf grand

[1] Les phénomènes qui caractérisent l'état d'asphyxie (agitation, convulsions et élévation de température), sont causés par une augmentation rapide de la quantité d'acide carbonique dans le sang. Ces phénomènes manquent dans la troisième des espèces de syncope que nous distinguons, par la raison très-simple que leur cause n'existe pas.

Digitized by Google

sympathique abdominal[1], les propriétés vitales des tissus contractiles et nerveux durent plus longtemps qu'après les autres genres de mort, et surtout qu'après la mort par asphyxie franche ou par hémorrhagie rapide. De plus, la rigidité cadavérique paraît plus tard et dure plus longtemps chez les animaux morts subitement de ces diverses espèces de syncope que chez ceux dont la mort a été précédée de la lutte de l'agonie.

Chez l'homme, les morts subites, à la suite de blessures, d'émotions, etc., présentent aussi quelquefois ces caractères de la troisième espèce de syncope que nous venons de mentionner. Ce qu'on a appelé *choc*, *commotion*, *collapsus*, *traumatisme*, après les plaies ou dans les opérations, n'est en réalité qu'un moindre degré des trois formes de syncope que cette note a pour objet de signaler comme distinctes l'une de l'autre.

V

NOTE SUR UN CAS D'ENDOCARDITE ULCÉREUSE A FORME CHRONIQUE

Par **M. QUINQUAUD.**

Symptômes d'une insuffisance mitrale, ascite, facies cardiaque, souffle au premier temps et à la pointe, mort rapide. Autopsie : endocardite chronique ulcéreuse, myocardite chronique interstitielle, lésions inflammatoires disséminées des séreuses, cirrhose. Influence probable de l'alcoolisme sur le développement de ces diverses lésions.

Le 25 janvier 1869 entrait à la salle Sainte-Adélaïde n° 4, service de M. le docteur Lorain, la nommée R. Victoria, âgée de 50 ans, qui offrait tous les signes d'une affection cardiaque déjà avancée.

Cette malade nous raconte qu'elle est plus souffrante depuis un mois, mais que depuis cinq mois elle a des palpitations qui la forcent de s'arrêter brusquement lorsqu'elle marche. Nous ne pouvons préciser d'une manière exacte le début de la maladie, car les réponses de la malade sont peu nettes et parfois contradictoires.

Elle éprouve de temps à autre des douleurs musculaires assez vives; mais elle n'a jamais eu de douleurs articulaires, jamais de rhumatisme auquel on puisse rapporter l'affection cardiaque.

Depuis quelque temps elle prend tous les matins un verre d'eau-de-vie, parfois du vin blanc et du vin rouge; sa moyenne serait de 2 litres 1/2 de vin par jour, tantôt plus, tantôt moins. Il lui est arrivé plusieurs fois de se mettre en gaieté, de ne pouvoir retrouver son logement et d'être conduite

[1] Dans un cas, chez un lapin dont le thorax venait d'être ouvert, j'ai vu se produire les trois espèces de syncope, par la galvanisation des nerfs diaphragmatiques. L'arrêt du cœur était incomplet, mais les deux autres sortes de syncope étaient aussi complètes qu'après l'irritation du bulbe ou du nerf vague.

Digitized by Google

au poste. Depuis un an environ, elle ressent des tiraillements d'estomac, des nausées le matin à jeun, des vertiges excessivement pénibles, elle a de l'insomnie, des cauchemars. Jamais elle n'a eu de convulsions; elle a perdu un peu la mémoire. Pas d'antécédents scrofuleux, ni syphilitiques; elle a été atteinte d'une rougeole à sept ans. Jamais de maladie de poitrine.

État actuel : facies pâle avec teint mat ; mais sur certains points, au nez par exemple, il y a de l'acné rosacea. L'abdomen est développé, un peu tendu ; on y reconnaît nettement la présence d'un liquide en notable quantité ; les parties génitales sont tuméfiées par l'œdème, il en est de même pour les deux membres inférieurs, qui sont très-volumineux, d'un blanc mat. Dyspnée considérable, dans laquelle toutes les forces inspiratrices sont en jeu. Râles d'œdème pulmonaire à la base des deux poumons.

L'on sent le choc de la pointe cardiaque qui bat au-dessous et un peu en dehors du mamelon. Aucun frémissement.

On entend un bruit de souffle rude à la pointe et au premier temps; il se prolonge plutôt du côté de l'aisselle que du côté de la base du cœur. Le pouls est petit, bat 64 pulsations, sans irrégularités ni intermittences appréciables à la main.

Le tracé sphygmographique montre une ligne descendante très-oblique, sans dicrotisme marqué.

La respiration est à 36, et la température vaginale à 37°,6, urine 250 grammes en 24 heures.

M. Lorain émet l'opinion qu'il s'agit probablement ici d'une insuffisance mitrale bien qu'il conserve quelques doutes à cause de la régularité du pouls.

Les jours suivants les symptômes augmentent d'intensité, la dyspnée devient de plus en plus suffocante ; la malade urine peu, de 200 à 300 grammes en vingt-quatre heures ; légère teinte agate par l'acide nitrique et la chaleur ; l'œdème tend à se généraliser ; des râles fins sous-crépitants s'entendent à la base des deux poumons. La malade se tient dans le décubitus dorsal, la tête élevée ; de temps à autre, il survient des accès de dyspnée pendant lesquels le thorax est proéminent en avant, les membres supérieurs sont appuyés sur les parties latérales du lit en manière d'arcs-boutants. En même temps, on voit tous les muscles inspirateurs entrer en jeu.

Le 1er février les battements cardiaques deviennent tumultueux, on n'entend plus le souffle cardiaque; le pouls est petit avec un peu d'irrégularité. Dans la soirée continuation des mêmes symptômes, qui semblent plutôt s'atténuer ; la malade conserve toute son intelligence, et vers 10 heures du soir la sœur de ronde pensait qu'elle allait beaucoup mieux, quand à 6 heures et demie du matin cette femme est prise de suffocation ; cyanose et mort à 6 heures du matin.

Autopsie le 3 février, à 10 heures du matin. Après l'ouverture crânienne, nous trouvons les méninges saines, les artères de la base scléro-athéromateuses sur certains points, mais nulle part oblitérées.

A la coupe, le tissu cérébral est sain : on aperçoit deux lacunes dans le centre ovale de Vieussens, les vaisseaux de la substance blanche paraissent un peu dilatés.

Digitized by Google

Le cœur est hypertrophié ; le péricarde est le siége de quelques adhérences et présente quatre plaques laiteuses, dont deux sont situées à la face antérieure du cœur, et les deux autres à sa face postérieure. En ouvrant le ventricule gauche, on voit que ses parois sont épaissies ; mais à sa face interne on distingue une large plaque blanchâtre qui occupe toute la face ventriculaire gauche de la cloison médiane et la moitié droite de la face inférieure du même ventricule, pour s'étendre de la pointe du cœur jusqu'à 1 centimètre des valvules sigmoïdes de l'aorte. Cette large plaque, d'une couleur qui rappelle celle des plaques laiteuses du péricarde, présente à sa partie inférieure deux ulcérations plus ou moins régulièrement arrondies de la grandeur d'une pièce de cinquante centimes ; elles sont séparées l'une de l'autre par un tissu d'un blanc jaunâtre. D'ailleurs, autour de ces pertes de substance, le tissu est coloré en jaune, ce qui paraît dû à la présence de la matière colorante du sang. Ces ulcérations, en effet, sont recouvertes par des caillots sanguins, d'un jaune plus ou moins accusé ; ils sont friables, et adhèrent assez intimement au tissu exulcéré ; ils ont tous les caractères de caillots déjà anciens. Il existe encore à la surface de l'endocarde du ventricule droit plusieurs plaques blanchâtres ; les valvules sont saines.

Le tissu musculaire du cœur est jaunâtre. En faisant une coupe transversale au niveau de l'endocarde malade, on distingue des faisceaux blanchâtres de tissu connectif qui, partant de la face profonde de la séreuse altérée, s'irradient à travers les fibres musculaires du cœur pour former des espaces, dans lesquels l'on voit le tissu cardiaque. Ces lésions constituent une sorte de sclérose du muscle cardiaque. Les poumons sont un peu congestionnés et œdématiés à la base. Les deux plèvres sont le siége d'adhérences anciennes, qui s'étendent à la totalité de la séreuse.

Le foie est d'un volume à peu près normal, mais à sa surface on voit déjà des granulations très-nettes, et à la coupe le tissu est grenu. On distingue encore cependant les lobules jaunes entourés d'un tissu blanchâtre, il s'agit donc ici d'une cirrhose.

Toute la surface péritonéale de l'organe hépatique offre des adhérences anciennes avec le feuillet pariétal (péritonite périhépatique); plaques laiteuses péritonéales sur la rate et sur le feuillet pariétal de la même séreuse, avec quelques adhérences anciennes du côlon descendant avec la séreuse pariétale.

Examen histologique. — Une coupe fine du tissu de l'endocarde malade, en dehors des ulcérations, nous montre un tissu grenu, parsemé de noyaux embryo-plastiques, de cellules embryonnaires ; si l'on vient à y ajouter du chloroforme, la préparation devient un peu plus transparente, et il apparait des vésicules graisseuses en assez petit nombre ; mais on voit distinctement des fibrilles qui ressemblent comme disposition à celles de la fibrine. L'acide acétique éclaircit beaucoup la coupe et ne fait point disparaître l'aspect fibrillaire, qui est assez net sur certains points. En colorant une coupe par le carmin et en y ajoutant de l'acide acétique, on distingue quelques cellules plasmatiques, qui sont plus nombreuses aux limites de l'altération endocardique qu'au centre.

Le tissu de la séreuse cardiaque, au niveau des ulcérations nous montre,

Digitized by Google

outre les fibrilles qui sont plus grenues que les précédentes, des corps granuleux avec une membrane d'enveloppe, qui semblent provenir des noyaux embryo-plastiques altérés, des amas de granulations pigmentaires, donnant naissance à une autre variété de corps granuleux, quelques grains d'hématoïdine assez adhérents au tissu pathologique de la séreuse.

Le caillot adhérent est constitué par des filaments anastomosés et granuleux, par des amas jaunâtres en forme de grandes cellules arrondies sans noyaux, sans membrane d'enveloppe bien nette, et qui paraissent être une agglomération d'hématies altérées. D'ailleurs ces amas ont des formes très-diverses; d'autres éléments du volume des leucocytes altérés, jaunâtres, paraissent encore être des corps de même nature. Par l'acide acétique on éclaircit considérablement la préparation, l'aspect fibrillaire disparaît presque complétement; il ne reste que des granulations graisseuses en grand nombre, des cristaux d'hématoïdine, des granulations d'hématosine, et des réunions d'hématies. Les éléments d'un caillot récent existent à la surface de l'ancien.

Une coupe du tissu musculaire du cœur, au niveau des tractus fibreux qui partent de la face profonde de l'endocarde, nous permet de constater qu'entre les fibres musculaires, existe du tissu fibrillaire parsemé de noyaux de tissu conjonctif. La fibre musculaire a diminué considérablement de volume (de moitié); en même temps, par place, la striation a complétement disparu, et est remplacée par des granulations graisseuses. On voit d'ailleurs tous les intermédiaires; certaines fibres musculaires qui ont diminué beaucoup de volume, offrent cependant encore une striation appréciable; il semble donc que le processus atrophique ait débuté par la diminution de volume de la fibre, et ce n'est, paraît-il, que consécutivement que les granulations graisseuses se sont développées.

A la limite de ces fibres musculaires, séparées les unes des autres, l'on voit du tissu connectif en large bande, qui forme des réseaux : il existe donc là une myocardite interstitielle chronique.

— Il s'agit bien ici d'une altération de l'endocarde, puisque nous constatons une large plaque de trois millimètres d'épaisseur, recouvrant le tissu cardiaque et occupant la place de cette membrane; d'ailleurs à la circonférence la plaque diminue de plus en plus d'épaisseur pour se confondre avec la partie de l'endocarde ventriculaire non altérée; à la face interne et à la face externe du tissu pathologique, nous ne retrouvons point la membrane soit atrophiée, soit refoulée, comme cela aurait dû arriver si cette production morbide se fût développée, soit à la face interne, soit à la face externe de la membrane interne du ventricule gauche; en un mot nous ne comprenons nullement comment une plaque de cette nature aurait pu se développer à la face externe de l'endocarde.

Nous constatons de plus qu'à la périphérie de la lésion, la prolifération connective est très-nette, qu'au centre de cette même altération, c'est-à-dire dans les parties les plus anciennes, les éléments pathologiques sont devenus granulo-graisseux, sont tombés en déliquium : d'où les ulcérations que l'on y aperçoit et au niveau desquelles se sont déposés des cail-

Digitized by Google

lots fibrineux qui ont subi toutes les phases de régression de la fibrine, pour prendre les caractères de caillots anciens. La membrane ventriculaire est donc ici le siége d'une inflammation ulcéreuse chronique.

— Si nous reprenons les détails de cette observation, nous remarquons qu'une femme âgée de 50 ans, n'ayant eu pour toute affection qu'une rougeole, suivie en apparence d'un rétablissement complet, a été prise de tous les symptômes d'une affection valvulaire du cœur, présentant la plupart des caractères de l'insuffisance mitrale : facies cardiaque, œdème généralisé, ascite, œdème des poumons ; souffle rude au premier temps et à la pointe, deuxième temps normal à la pointe et à la base ; il y manque cependant le pouls irrégulier et inégal propre à cette lésion.

D'un autre côté les symptômes d'une coagulation spontanée ne se sont jamais montrés; nous ne trouvons pas, en effet, qu'à aucune époque la malade ait eu de la suffocation, un sentiment pénible d'étouffement; et nous n'avons pas constaté ces convulsions cardiaques que l'on a signalées en pareille circonstance.

Au point de vue de l'anatomie pathologique, nous constatons des lésions disséminées des séreuses, pleurales, péricardique, endocardique et péritonéale, une cirrhose hépatique n'ayant encore déterminé aucun des symptômes que l'on observe en pareille occurrence; une myocardite chronique interstitielle.

Cette observation nous a paru digne d'attirer l'attention des pathologistes au triple point de vue de l'anatomie pathologique, de l'étiologie, des symptômes.

1° Nous avons sous les yeux un exemple incontestable d'endocardite ulcéreuse chronique avec caillots fibrineux anciens, au niveau des ulcérations. La maladie paraît avoir débuté à la partie moyenne ventriculaire de la cloison médiane, puisqu'en ce point les éléments tombent en déliquium pour donner lieu à une perte de substance; elle se serait irradiée ensuite à la partie supérieure et inférieure de la même paroi et à la face supérieure et inférieure du ventricule gauche, puisqu'en ces points nous constatons les caractères d'une prolifération relativement jeune. Le fait d'une endocardite partielle, ventriculaire, indépendante de celle des valvules, ne peut donc être contestée ; l'examen histologique nous a démontré que l'altération siégeait bien dans l'endocarde, qui était considérablement épaissi.

Or, si nous consultons les observations publiées d'endocardite ulcéreuse, au point de vue du siége, nous voyons que la lésion a pour point de départ habituel les valvules mitrale et sigmoïde.

L'analyse histologique démontre que dans notre cas le caillot adhérent du ventricule gauche est déjà ancien, puisqu'il est entré dans la phase de régression, mais qu'à la périphérie existent quelques caillots récents, produits au moment de la mort.

De plus nous observons à la coupe du tissu musculaire du cœur une myocardite interstitielle chronique, donnant au muscle l'aspect de certaines pièces de marqueterie; non-seulement la lésion s'étend entre certains faisceaux, mais encore au tissu interstitiel qui existe entre chaque fibre primitive.

La myocardite est-elle consécutive à l'endocardite; ou le contraire a-t-il

Digitized by Google

lieu? En présence de lésions aussi avancées du côté du myocarde que de l'endocarde, nous sommes porté à admettre le développement simultané des deux affections, sous l'influence de la même cause.

Les quelques noyaux apoplectiques du poumon ne peuvent être considérés comme produits par une embolie, puisque nous trouvons dans les divisions de l'artère pulmonaire des caillots autochthones récents coïncidant avec une affection du cœur gauche.

2° Nous pensons que l'endocardite a été produite dans ce cas par l'abus des boissons alcooliques; l'influence de l'alcoolisme sur l'endocarde est généralement admise; mais pour les auteurs qui se sont occupés de ce sujet (Carpenter, *On the Use and Abuse of alcoholic Liquors in Health and Disease*. London, 1850, — Lancereaux, Martineau), il s'agirait, dans la plupart des cas de ce genre, d'endocardites simples; tandis que notre malade était atteinte d'une endocardite ulcéreuse chronique.

Néanmoins, en présence des lésions disséminées des membranes séreuses et d'une cirrhose, que Budd avait déjà vu coexister avec diverses affections cardiaques, notre interprétation étiologique nous semble justifiée.

3° Nous nous trouvons en présence d'une endocardite ulcéreuse sans accidents généraux, sans phénomènes d'intoxication tels qu'on les a notés plusieurs fois dans les cas où des détritus granulo-graisseux étaient entraînés dans le torrent circulatoire; il est vrai que, dans le cas particulier qui nous occupe, nous ne rencontrons aucun infarctus, aucun abcès viscéral, et que, partant, il est fort probable que le détritus du caillot n'a point migré dans les vaisseaux. D'ailleurs dans certains cas ces produits de régression passent dans la circulation, sans déterminer ces accidents typhoïdes si bien étudiés par MM. Charcot et Vulpian, Lancereaux, Duguet, Hayem, etc.

Dans le cas de M. le docteur Bucquoy, bien que le caillot ancien eût déterminé des infarctus (Séance du 22 janvier 1869. Société médicale des hopitaux), on n'observa point de phénomènes typhoïdes. D'ailleurs on sait que rien n'est plus fréquent que de rencontrer des ulcérations athéromateuses avec infarctus, sans qu'il ait existé des accidents d'intoxication.

Il existe une forme d'endocardite caractérisée par une destruction aiguë de l'endocarde, avec ou sans accompagnement de lésions parenchymateuses diffuses, et avec laquelle on a souvent vu coïncider des symptômes généraux graves, qui pouvaient faire croire à une infection purulente, ou à une fièvre typhoïde; c'est du moins ce qui résulte des travaux de Senhouse Kirkes, de Charcot, de Vulpian, de Rokitansky, de Watson, de Lesouef, de Beckmann, de Bamberger (*Lehrbuch der Krankheit des Herzens*, Wien. 1857, p. 164, 165), de Friedreich (*Die Krank. des Herzens*, in Virchow's *Handbuch*, V Bd, 2 Th. p. 323-328; 1861), de Lancereaux, de Vast, de Duguet et Hayem. D'autres fois, l'affection produit des lésions parenchymateuses, mais sans accompagnement de symptômes d'intoxication. Ce sont là les deux variétés qui ont surtout occupé les observatenrs, et qui sont, d'ailleurs, les plus importantes à connaitre.

Mais il existe en outre une forme chronique de l'endocardite ulcéreuse dans laquelle les infarctus viscéraux peuvent se produire, et les accidents généraux faire défaut. Notre observation est un exemple du dernier genre.

Digitized by Google

Luschka (Virchow's *Archiv*, IVe vol., p. 324, Berl. 1852), dans son *Étude sur l'endocarde et l'endocardite*, rapporte un cas d'endocardite qui peut être rapproché de celui que nous avons présenté.

Il s'agit d'un homme de 29 ans, chez lequel on trouva, à l'autopsie, des épanchements jaunâtres liquides dans les plèvres, dans le péricarde et dans le péritoine : il y avait des adhérences pleurales anciennes. Dans la rate, on découvre une masse d'exsudat jaunâtre, du volume d'une noisette (probablement un infarctus). Le foie et le pancréas sont normaux. Les reins offrent de la dégénérescence graisseuse; plusieurs calculs occupent le bassinet gauche. Le cœur est hypertrophié. Sur la paroi du ventricule droit, au-dessous de la valvule tricuspide, on voit une plaque blanche peu étendue. Dans le ventricule gauche, on distingue deux plaques d'exsudation : l'une est épaisse de 0,004 et large de 0,02 ; au microscope, on signale des corpuscules ronds, granulés, de 0,006, des fibrilles connectives. Dans cette plaque, l'auteur a pu reconnaître des vaisseaux, des cellules épithéliales ressemblant à celles de l'endocarde, des fibres élastiques. Dans certains points, l'endocarde était complétement détruit, et l'exsudat reposait directement sur le tissu cardiaque. On constatait sur cette membrane tous les degrés de développement de la lésion inflammatoire.

VI

DU LIEU DE PASSAGE, DANS LA MOELLE ÉPINIÈRE, DES CONDUCTEURS SPÉCIAUX QUI FONT CONTRACTER LES MUSCLES DANS LES CONVULSIONS DE L'ÉPILEPSIE.

Par le Dr **BROWN-SÉQUARD**.

J'ai montré, dans un précédent travail (*Archives*, septembre 1869, p. 672), que les conducteurs servant aux mouvements volontaires sont distincts de ceux qui font contracter les muscles des membres abdominaux dans les attaques d'épilepsie [1]. Les faits que je vais mentionner sont autant de preuves nouvelles de l'exactitude de cette conclusion, mais ils montrent, en outre, que les conducteurs capables de causer des convulsions passent par une partie de la moelle épinière autre que celle où se trouvent les conducteurs pour les mouvements volontaires.

Si l'on se borne à couper un des deux cordons postérieurs de la moelle épinière, au niveau des dernières vertèbres dorsales, sur un cobaye, on constate que lorsque l'animal, devenu épileptique, a une attaque, des convulsions ont lieu dans le membre abdominal du côté de la lésion, et y sont plus violentes et plus prolongées qu'ailleurs.

Si l'on fait une incision plus profonde sur la partie postérieure de la moelle

[1] J'essayerai bientôt de démontrer que ces fibres nerveuses, servant à faire contracter les muscles dans les convulsions, sont des fibres réflecto-motrices, ou, en d'autres termes, des conducteurs servant aux mouvements réflexes normaux ou morbides.

Digitized by Google

épinière, comprenant, en outre d'un des cordons postérieurs, une partie de la substance grise et du cordon latéral du même côté, on voit, après que l'épilepsie est arrivée à son maximum d'intensité, que les convulsions manquent presque complétement dans le membre abdominal du côté correspondant, tandis que le mouvement volontaire y persiste sans diminution très-notable.

Si l'on fait une lésion encore plus considérable s'étendant à la totalité ou à la presque totalité d'une moitié latérale de la moelle épinière, le mouvement volontaire diminue considérablement dans le membre postérieur du même côté, et semble même, pendant quelque temps, manquer absolument, les convulsions y manquant aussi, bien entendu, d'une manière complète.

Si, sur un même animal, on fait deux sections transversales, au même niveau que dans les expériences précédentes, l'une sur l'un des cordons postérieurs, l'autre sur le cordon antérieur, et la corne grise antérieure, du même côté, on voit (dans les cas où le reste de la moelle de ce côté ne s'altère pas notablement[1]) que, dans les attaques d'épilepsie, des convulsions assez fortes ont lieu dans le membre abdominal du côté correspondant à la lésion, tandis que les mouvements volontaires y sont considérablement affaiblis.

Enfin, si, comme j'en ai deux exemples sous les yeux, on coupe d'un côté la presque totalité de la moelle épinière, et qu'on lèse aussi une grande partie de l'autre côté de cet organe, y laissant cependant, entre autres parties intactes, une portion assez grande du cordon latéral[2], on trouve que les convulsions manquent dans le membre abdominal du côté de la plus grande lésion, tandis qu'elles ont lieu avec force dans l'autre membre abdominal, tous deux cependant restant doués du mouvement volontaire à peu près au même degré.

Ces faits concourent à établir, d'une manière évidente :

1° Que les conducteurs capables de causer des convulsions, sont distincts de ceux qui servent aux mouvements volontaires ;

2° Que le lieu de passage des premiers est différent de celui des seconds dans la moelle dorsale, et que les premiers sont surtout placés dans le cordon latéral et peut-être dans la substance grise voisine, tandis que les seconds sont surtout placés dans les parties antérieures grise et blanche de ce centre nerveux[3].

[1] Je n'ai réussi qu'une fois à faire cette expérience d'une manière satisfaisante, mais le succès, dans ce cas, a été aussi complet et aussi décisif que possible.

[2] L'autopsie n'ayant pas été faite chez les deux animaux soumis à cette dernière expérience, je ne puis dire exactement quelle est la lésion. Ils sont atteints d'une anesthésie, qui paraît complète, dans les deux membres abdominaux ; les mouvements volontaires dans ces membres sont affaiblis, mais réguliers, et la température s'y maintient au degré normal.

[3] En mettant ces conclusions en présence du fait important trouvé par mon collaborateur Vulpian, que l'irritation d'un des cordons antérieurs de la moelle épinière détermine des mouvements dans les deux membres abdominaux, on est conduit à admettre comme probable que les fibres produisant cet effet sont des conducteurs pour le mouvement volontaire et non des fibres réflecto-motrices.

Digitized by Google

ANALYSES

Ueber das Verhalten der fixen Bindegewebskörperchen bei der Entzündung, von Prof. Cohnheim in Kiel ; Virchow's *Archiv*, t. LIV, p. 333-351, 1869.

Sur l'état des corpuscules fixes de tissu conjonctif dans l'inflammation.

On a pu lire dans le second numéro des *Archives* de 1868, l'analyse des recherches de M. Cohnheim sur la suppuration. Dans le travail que nous allons passer rapidement en revue, l'auteur, pour compléter ses premières études, se propose de déterminer si les corpuscules fixes de tissu conjonctif participent ou non par prolifération à la formation des éléments nouveaux.

Hoffmann et de Recklinghausen, pour décider cette question, ont examiné, en 1867, des cornées de grenouilles excisées, préalablement cautérisées, et placées pendant plusieurs jours dans une chambre humide particulière. Ils ont pu voir dans ces petits organes ainsi isolés une augmentation des corpuscules mobiles ; d'où ils ont conclu que les corpuscules incolores peuvent, dans l'inflammation, provenir d'une division des corpuscules étoilés de la cornée. M. Cohnheim n'a pas répété ces expériences très-délicates, qui exposent l'observateur à diverses causes d'erreur ; il lui a semblé d'ailleurs, que dans ce cas un résultat positif serait impropre à fournir une conclusion relativement aux phénomènes qui se passent lorsque la cornée conserve ses rapports avec l'organisme. C'est à d'autres méthodes qu'il s'est adressé pour arriver à la solution du problème.

L'auteur rappelle d'abord, comme il l'a établi antérieurement, qu'en produisant une kératite sans blesser directement la cornée, on trouve toujours une conservation parfaite des corpuscules étoilés. Il n'en est pas de même lorsque la kératite est l'effet d'une irritation directe. Si l'on examine une cornée dont la partie centrale a été touchée avec un crayon de nitrate d'argent, on voit constamment autour de l'eschare dans les premières vingt-quatre heures qui suivent l'opération une sorte de zone qui comprend en général trois séries de corpuscules altérés. Dans une première partie les cellules ont perdu leurs prolongements et forment des corpuscules arrondis qui ne rappellent les cellules étoilées que par leur distribution; plus en dehors, se voient des éléments qui possèdent un noyau arrondi, enfin les cellules qui sont au bord même de la zone sont arrondies du côté de l'eschare tandis qu'elles offrent encore du côté opposé des prolongements normaux. En suivant la marche du processus, on voit un certain nombre de cellules étoilées devenir sphériques.

Digitized by Google

Elles peuvent offrir alors une certaine ressemblance avec les éléments du pus; mais un examen de la cornée fait à l'aide du chlorure d'or permet facilement d'éviter cette erreur.

De plus, les éléments étoilés devenus sphériques sont bien différents des leucocytes puisqu'à l'examen dans une chambre humide ils ne présentent aucune contractilité, tandis que, comme on le sait, les globules de pus offrent des mouvements amiboïdes. Enfin, plus tard, on peut encore observer dans les mêmes éléments d'autres transformations, soit de leur contenu, soit de leur noyau, et établir ainsi que la cautérisation de la cornée amène une désagrégation progressive de ses corpuscules.

Toutefois, il était possible de supposer qu'une partie du protoplasma pouvait se transformer en globules de pus et que les phénomènes de désorganisation ne se passaient alors que dans la portion restante. Pour écarter cette hypothèse, M. Cohnheim a tenté de remplacer le sang par une sorte de sérum sans éléments et d'observer les phénomènes qui auraient lieu dans ces nouvelles conditions. Il pense avoir obtenu ce résultat en injectant dans la veine abdominale, sous une pression faible et constante, un liquide contenant 0,75 pour 100 de sel marin. Cette grenouille salée, comme l'auteur l'appelle, peut rester vivante pendant deux ou trois jours, et, dans ce cas, une irritation directe de la cornée ne détermine plus aucune inflammation. La cornée conserve jusqu'à la mort de l'animal toute sa transparence, le nombre des corpuscules mobiles n'augmente pas et les cellules étoilées restent intactes.

Pour faire l'examen des corpuscules de tissu conjonctif dans un tissu vasculaire, M. Cohnheim s'est servi de la langue de la grenouille. L'animal curarisé est placé sur le dos, la langue est disposée sur un petit disque de verre comme pour l'étude du mésentère, et dans cette position elle offre du côté de l'objectif une surface couverte de papilles. Il est facile de sectionner quelques-unes de ces papilles sans produire une hémorrhagie notable et l'on a de cette manière un objet très-propre à l'étude des phénomènes inflammatoires et à celle de la cicatrisation.

Les corpuscules de tissu conjonctif très-abondants, dispersés entre les fibres musculaires, les vaisseaux sanguins et les nerfs offrent les aspects les plus variés. Indépendamment des différences considérables qu'ils présentent sous le rapport de la grosseur et de la forme, on peut, d'après les caractères, du protoplasma, en distinguer deux variétés principales. Tantôt, en effet, dans un premier type, qui est le plus fréquent, le protoplasma est pâle et finement grenu; tantôt il offre de grosses granulations. A l'aide de l'acide acétique on peut faire apparaître un noyau dans la plupart de ces éléments; mais sur le vivant, on n'en voit aucune trace dans les corpuscules pâles et finement granuleux; dans les corpuscules à grosses granulations on trouve une tache pâle, une sorte de vide qui est sans doute le noyau.

Tandis que la petite plaie tend à se guérir par suppuration et qu'elle se remplit d'un grand nombre de leucocytes qui proviennent des vaisseaux, les corpuscules de tissu conjonctif sont, déjà au bout de quatre à six heures, très-notablement altérés. Les cellules pâles se transforment en cellules granuleuses; celles qui possèdent des prolongements, les perdent, s'arron-

Digitized by Google

dissent, deviennent granuleuses et restent immobiles au sein du tissu enflammé.

C'est en s'appuyant sur ces recherches que M. Cohnheim se prononce contre la multiplication des éléments fixes de tissu conjonctif dans l'inflammation suppurative.

Sans avoir répété toutes les expériences dont nous venons de donner un court résumé, nous sommes tout disposé à leur accorder la valeur que l'auteur leur attribue.

En effet, rien n'est plus facile que de vérifier sur divers tissus de la grenouille et notamment sur la langue et le mésentère les faits annoncés par M. Cohnheim. Sauf quelques points de détails sur lesquels nous ne partageons pas l'avis de cet auteur, nous avons trouvé sa description, d'une exactitude remarquable.

Nous ajouterons qu'après avoir fait suppurer le mésentère pendant plusieurs jours, après avoir constaté l'issue d'une quantité considérable de globules blancs à travers les vaisseaux, nous avons étudié cette membrane dans divers liquides et en la comparant à un mésentère parfaitement sain, nous avons pu nous convaincre que les corpuscules de tissu conjonctif ne subissaient, comme dans la langue, que des altérations régressives. De plus, nous avons trouvé l'épithéliun lui-même intact presque partout; dans quelques cas il offrait à peine, en des points limités, une multiplication des noyaux.

En faisant à l'aide du poumon de la grenouille des préparations analogues à celle du mésentère, il nous a été facile de suivre en détail le développement de la pneumonie traumatique. Le processus suppuratif se déroule de la même manière que dans le mésentère, et tandis qu'on voit les globules blancs et un assez grand nombre de globules rouges traverser les capillaires des parois alvéolaires et ceux des cloisons, on n'observe aucune multiplication nucléaire dans les corpuscules des espaces intercapillaires. Tout au contraire, un certain nombre de ces éléments se transforment en corps granuleux sous les yeux de l'observateur.

Ces faits sont donc conformes aux propositions émises par M. Cohnheim, et nous espérons pouvoir bientôt les exposer avec de plus grands développements.

HAYEM.

Sur des contractions rhythmiques indépendantes, observées dans les vaisseaux lymphatiques chez les mammifères, par le Dr ARNOLD HELLER, assistant à l'Institut anatomo-pathologique d'Erlangen.

(*Centralblatt für die medicinischen Wissenschaften.* 31 juillet 1869.)

L'auteur, après avoir montré combien sont peu précises nos connaissances sur le mécanisme de l'introduction de la lymphe dans les vaisseaux lymphatiques et de sa progression, rappelle les faits maintenant bien connus et découverts par J. Müller, relativement à l'existence de cœurs lymphatiques

Digitized by Google

chez les batraciens; il rappelle également qu'on a trouvé un cœur lymphatique chez certains oiseaux, les struthionides, et que le professeur Gerlach, qui a signalé l'existence de fibres musculaires lisses dans les glandes lymphatiques, a vu des contractions dans ces glandes chez le lapin sous l'influence d'excitations électriques.

Les obervations propres de l'auteur lui paraissent devoir jeter un certain jour sur la question du mouvement de la lymphe.

Il a trouvé, en observant le mésentère mis à nu sur de jeunes cochons d'Inde, que *les vaisseaux lymphatiques possèdent un mouvement rhythmique spécial, lequel présente un type indépendant de tous les autres mouvements rhythmiques de l'organisme.*

Il faisait sortir une anse de l'intestin grêle de la cavité abdominale par une incision des parois de cette cavité, sur un cochon d'Inde chloroformé, la disposait de façon à pouvoir l'examiner au microscope et prenait grand soin de ne pas déchirer le mésentère en faisant cette préparation. Il recouvrait d'un verre mince la région qu'il voulait observer, et il a pu, en maintenant le sommeil chloroformique, conserver l'animal vivant dans ces conditions pendant huit heures.

Les vaisseaux lymphatiques sont assez difficiles à reconnaître, lorsqu'ils contiennent une lymphe claire ; mais, plus tard (environ une à deux heures après la mise à nu du mésentère), le courant lymphatique commence à recevoir des leucocytes et des globules rouges du sang, et il devient alors bien distinct.

Observe-t-on un segment de vaisseau dans le voisinage d'une valvule, on voit la lumière de ce vaisseau se rétrécir presque subitement; puis bientôt les parois vasculaires commencent à s'écarter et le cours de la lymphe s'y rétablit : il se fait ainsi des contractions et des dilatations rhythmiques. D'après une série considérable d'évaluations, il y a environ dix contractions par minute ; chaque contraction dure à peu près six secondes, et les mouvements très-ralentis se voient encore après l'arrêt de la circulation du sang. Si l'on compare l'un à l'autre le mouvement de deux vaisseaux lymphatiques voisins, on y trouve le même rhythme. Le pouls lymphatique est entièrement indépendant des mouvements respiratoires et du pouls artériel, car, pendant qu'il y avait 10 pulsations lymphatiques par minute, on comptait 40 mouvements respiratoires et 120 pulsations artérielles.

L'auteur tire de ces observations des conclusions sur le mécanisme du mouvement de la lymphe dans les voies lymphatiques. Il ne sait encore rien d'ailleurs sur le centre d'innervation de ces mouvements ; enfin il se propose de chercher si des mouvements de ce genre existent chez tous les mammifères, ou s'il s'agit là d'un phénomène propre à une seule espèce de cette classe.

M. Philipeaux, que j'avais prié de répéter ces expériences, a étudié sous ce rapport les vaisseaux chylifères de deux cochons d'Inde nouveau-nés, âgés de trois à quatre jours. Il a pu constater l'existence de mouvements rhythmiques très-nets sur ces vaisseaux, en les observant dans le mésentère à l'aide d'une loupe. C'est dix minutes seulement après la mise à nu du mésentère que les pulsations sont devenues appréciables, et on a pu ensuite les observer pendant près d'une demi-heure. Il se produisait un mouvement rapide de

Digitized by Google

contraction qui faisait souvent disparaître complétement le vaisseau, puis le calibre primitif se rétablissait, un peu moins rapidement, pour s'effacer de nouveau au bout de quelques instants. On pouvait compter environ 15 à 20 de ces pulsations par minute. Les animaux n'avaient pas subi préalablement l'anesthésie chloroformique.

Comme le dit M. Arnold Heller, il s'agit maintenant de savoir si des mouvements de ce genre existent chez d'autres mammifères; mais, en tout cas, ce pouls des vaisseaux lymphatiques, même observé chez une seule espèce, est un fait des plus intéressants, et l'on peut souhaiter qu'il soit soumis de divers côtés à un contrôle des plus sérieux. A. V.

Sur l'inexcitabilité des faisceaux antérieurs par les stimulants électriques, par le Dr Sigmund Mayer. — *Archiv für die gesammte Physiologie des Menschen und der Thiere*, par le Dr E. F. W. Pflüger, 1868, p. 166.

Sur l'excitabilité des faisceaux antérieurs de la moelle épinière, par A. Fick. (Même recueil, 1869, p. 414.)

La question de l'excitabilité des faisceaux de la moelle épinière, a provoqué un assez grand nombre de travaux. M. Calmeil, dès 1828, avait institué des expériences qui lui avaient fait admettre, contrairement à ce qu'on pensait avant lui, que les faisceaux antérieurs sont inexcitables. Van Deen, en 1843, conclut de ses recherches que ni les faisceaux antérieurs, ni les faisceaux postérieurs, ne sont excitables par eux-mêmes, et que leur apparente excitabilité tient à ce que, dans les expériences, on agit sans s'en rendre compte sur les filets radiculaires antérieurs ou postérieurs qui sont en rapport avec ces faisceaux.

M. Sigmund Mayer, après avoir rappelé la conclusion de van Deen, mentionne les résultats obtenus, relativement à ce point de physiologie, par les auteurs subséquents, et ses indications bibliographiques sont assez incomplètes, puisqu'il omet de citer, entre autres, les travaux de M. Brown-Séquard et ceux de M. Chauveau. Quoi qu'il en soit, il constate que M. Schiff[1] a trouvé les faisceaux postérieurs insensibles dans les points où ils sont dépourvus de racines postérieures et que M. Guttmann[2] et M. Funke[3] ont confirmé, en ce qu'elles ont d'essentiel, les données de van Deen. Plus récemment, M. Hermann Engelken[4], sous la direction de A. Fick, a cherché à démontrer que l'opinion de van Deen est inexacte. Il s'est attaché surtout à prouver que les faisceaux antérieurs sont excitables par eux-mêmes, et, pour cela, il irrite ces faisceaux sur une grenouille à l'aide de stimulants électriques : il dit qu'il

[1] *Lehrbuch der Physiologie des Menschen*, p. 239.
[2] Dubois-Reymond's *und* Reichert's *Archiv*, 1866, p. 134.
[3] *Lehrbuch der Physiologie*, II Bd., p. 537.
[4] Dubois-Reymond's *und* Reichert's *Archiv*, 1867, p. 198.

Digitized by Google

détermine ainsi des mouvements des membres postérieurs, même lorsque l'excitant est appliqué près de la moelle allongée, les faisceaux postérieurs ayant été séparés des antérieurs dans une grande partie de la longueur de l'organe.

Les expériences de M. Engelken ont été répétées par M. Wislockiego[1], et il assure n'avoir pas observé les mêmes résultats que cet auteur. Cependant M. Sigmund Mayer les a répétées de son côté, et, tout en les trouvant exactes, il pense qu'elles ont été faites dans de telles conditions qu'elles ont conduit à des conclusions non fondées. Pour lui ces expériences ne peuvent pas être invoquées contre van Deen, et les propositions fondamentales de cet auteur conserveraient toute leur valeur.

M. A. Fick, non convaincu par les arguments de M. Sigmund Mayer, défend l'interprétation qu'il a donnée des expériences faites par lui et relatées par M. Engelken. Il a refait sur des grenouilles des expériences du même genre et en a fait contrôler les résultats par ses collègues, MM. Kölliker et de Recklinghausen. Les effets ont été les mêmes que dans les premiers essais : comme dans ceux-ci, les faisceaux antérieurs entièrement dépouillés des cordons postérieurs et de la partie postérieure de la substance grise, dans toute la partie antérieure (supérieure) de la moelle, ont été irrités au moyen d'excitations électriques, et l'irritation a provoqué des mouvements des membres postérieurs. M. Fick indique toutes les précautions expérimentales qu'il a prises pour rendre inattaquables les faits qu'il invoque ; puis il se demande pourquoi les excitants mécaniques n'agissent pas sur les faisceaux antérieurs comme les excitants galvaniques et ne provoquent, en règle générale, dans ces conditions, aucune contraction musculaire dans les membres postérieurs. Il pense que cela est dû, d'abord à ce que les faisceaux antérieurs n'ont pas avec les muscles des rapports aussi directs que les fibres motrices périphériques ; en second lieu à ce que les excitations mécaniques sont plus faibles que les fortes excitations électriques, et enfin, à ce que les faisceaux antérieurs contiendraient, d'après Setschenow, des fibres d'arrêt (??).

Me sera-t-il permis d'ajouter qu'avant de chercher à expliquer pourquoi les excitants mécaniques n'agissent pas sur les faisceaux antérieurs, après section des racines antérieures et ablation des faisceaux postérieurs, il eût été important de savoir si réellement ces excitants sont sans action ? Or il est incontestable que les faisceaux antérieurs de la moelle, réduits à eux-mêmes, peuvent être excités par les agents mécaniques : c'est ce qui résulte d'expériences que j'ai faites et publiées déjà depuis plusieurs années[2]. Voici en quels termes j'exposais ces expériences devant la Société philomathique : « Après avoir coupé sur des chiens et des lapins la moelle épinière en travers, à la partie postérieure de la région dorsale, j'ai piqué les parties latérales de la moelle dans l'intervalle des racines nerveuses et toujours, lorsque l'excitation était un peu brusque, j'ai déterminé des contractions musculaires dans

[1] *Warschauer medicinische Zeitung*, 1867, n° 13.

[2] Journal *l'Institut*, 1864, et *Bulletin de la Société philomathique* de Paris, juillet 1864. — *Revue des cours scientifiques*, 1865, p. 110, et *Leçons sur la Physiologie du système nerveux*, faites en 1864, publiées en volume en 1866, p. 360.

Digitized by Google

les muscles des lombes ou dans ceux des cuisses. Mais j'ai voulu faire une expérience décisive. La moelle étant mise à nu dans une longueur de 7 à 10 centimètres, on la coupe en travers, en avant de la portion ainsi mise à nu puis on enlève, dans une longueur de 5 à 6 centimètres, non-seulement les faisceaux postérieurs et les racines postérieures, mais encore un tiers environ de chaque cordon latéral. — En somme, on enlève près de la moitié postérieure (supérieure chez les mammifères) de la moelle épinière, dans la longueur qui vient d'être indiquée. — On coupe ensuite toutes les racines antérieures jusqu'au point où se termine en arrière l'ouverture du canal vertébral. Si alors on vient à pincer en travers ce qui reste de la moelle à 5 ou 10 millimètres en arrière du lieu de la section transversale, il y a immédiatement un brusque mouvement de tout le train postérieur, et il est facile, au travers de la peau, de voir les masses musculaires entrer en contraction lors de chaque excitation mécanique faite comme il vient d'être dit. » (Page 104.)

Plus loin, à la page suivante, j'indique un autre résultat expérimental que je crois devoir mentionner ici. Après avoir préparé la moelle épinière comme il vient d'être dit, sur un chien ou sur un lapin (il faut opérer très-rapidement dès que l'on commence à sectionner la moelle), on sépare les deux faisceaux antérieurs l'un de l'autre, et l'on presse l'un ou l'autre de ces faisceaux entre les mors d'une pince à dissection : on observe aussitôt de fortes contractions dans le membre postérieur correspondant, et des contractions très-nettes, mais beaucoup plus faibles, dans le membre postérieur du côté opposé.

Ces expériences ont été faites devant mes auditeurs au Muséum d'histoire naturelle; je les ai répétées depuis à l'École pratique de médecine en présence de MM. les professeurs Longet et Rouget, et elles ont toujours donné les résultats que je viens d'indiquer.

Il me semble donc que l'on ne peut plus guère refuser une excitabilité propre aux faisceaux antérieurs de la moelle épinière, puisque les excitants mécaniques eux-mêmes peuvent la mettre en évidence. La démonstration faite à l'aide de ces excitants paraîtra sans doute plus décisive aux yeux des physiologistes que les arguments tirés d'expériences dans lesquelles les agents électriques ont été seuls employés. A. V.

Contributions à la pathologie et à l'anatomie pathologique des paralysies périphériques, par le Dr W. Erb, professeur particulier à Heidelberg. (*Deutsches Archiv für klinische Medicin*, redigirt von Dr H. Ziemssen und Dr F.A. Zenker. Bd. IV, p. 535, 1868, und Bd. V, p. 42, 1869.)

L'auteur, après avoir indiqué les modifications de l'excitabilité que présentent les nerfs et les muscles dans les cas de paralysie traumatique et dans les formes très-accusées de paralysie faciale dite rhumatismale, et après avoir décrit les altérations des nerfs et des muscles dans ces conditions, s'est adressé à l'expérimentation pour étudier les variations parallèles de l'excitabilité et des changements histologiques qui se produisent dans ces tissus à la suite des lésions des nerfs. Les expériences ont été faites sur des grenouilles

Digitized by Google

et des lapins, et ont consisté tantôt en sections, tantôt en écrasements de nerfs des membres postérieurs.

Sur les grenouilles, soixante-treize jours après l'écrasement des nerfs entre les mors d'une petite pince anatomique, on trouvait au niveau du point écrasé beaucoup de fibres encore altérées, et de plus il y avait là quelques fibres très-grêles à double contour : ces fibres régénérées étaient de plus en plus grêles et rares, à mesure que l'examen portait sur des parties plus éloignées de l'endroit contondu. Des résultats du même genre ont été constatés soixante jours après l'opération : au bout de trente-deux jours, il n'y avait que de très-rares fibres régénérées. Dans un cas, l'altération des fibres nerveuses était déjà très-apparente au bout de neuf jours, et il n'y avait plus d'excitabilité dans le nerf ainsi altéré. Les muscles, au contraire, offraient encore leurs caractères normaux : ils n'étaient même qu'à peine modifiés au bout de soixante-douze jours ; tout se bornait à une diminution de la largeur des faisceaux primitifs et une légère augmentation du tissu connectif interstitiel.

Les altérations des nerfs observées par l'auteur se sont montrées, comme on le voit, peu de temps après l'écrasement subi par ces organes (neuf jours). Il est nécessaire de noter que les expériences ont été faites en été ; car, en hiver, l'évolution de ces altérations est beaucoup plus lente, comme l'ont montré H. Nasse, et d'autres physiologistes; elles peuvent même manquer pendant toute la durée de l'hiver, ainsi que nous l'avons vu, M. Philipeaux et moi. La même remarque s'applique nécessairement au travail de régénération, qui est beaucoup plus rapide pendant l'été que dans les autres saisons.

Chez les lapins, des expériences faites par le même procédé ont donné des résultats analogues, et des fibres régénérées ont été trouvées dans la partie inférieure du nerf sciatique (écrasement de ce nerf) vingt-deux jours après l'opération. Comme le lapin sur lequel a été faite cette observation était sans doute adulte et qu'après la section du nerf sciatique on n'observe jamais, hormis chez les très-jeunes animaux, une seule fibre régénérée si peu de temps après l'expérience, il faut attribuer une pareille rapidité de la régénération au procédé différent d'expérimentation.

Pour les muscles, au bout de huit jours, il y avait déjà un commencement de division et de multiplication des noyaux musculaires. Vingt-deux jours après l'écrasement du nerf, les muscles animés par ce nerf étaient notablement altérés; les noyaux des faisceaux musculaires s'étaient multipliés et étaient çà et là rassemblés en amas. Beaucoup de fibres présentaient la dégénération dite céroïde. Le tissu connectif était très-accru, et les muscles étaient, par suite, plus fermes et plus cohérents : ce tissu contenait de nombreuses cellules arrondies et fusiformes. Il n'y avait pas trace de dégénération graisseuse des fibres musculaires.

L'auteur pense, en s'appuyant sur des recherches qui lui paraissent décisives, que l'altération céroïde constatée dans ses expériences est un phénomène cadavérique. Il a vu dans des préparations faites avec des muscles pris sur l'animal vivant, des faisceaux musculaires qui n'offraient aucune modification de ce genre lorsqu'on les examinait tout aussitôt, en montrer au bout de quelques secondes. De plus il s'est convaincu qu'il n'y a pas de fibres

Digitized by Google

musculaires régénérées, du moins à l'époque de l'expérience où l'examen a été fait.

Quant à la contractilité musculaire, elle était très-diminuée, mais on ne l'a trouvée abolie dans aucune expérience.

M. Erb, après avoir rappelé que M. Mantegazza avait déjà étudié d'une façon approfondie les altérations produites dans les muscles et d'autres tissus par la section des nerfs qui leur sont destinés[1], trace une description détaillée de ces altérations, en ce qui concerne du moins les nerfs eux-mêmes et les muscles.

Les résultats de ses expériences, relativement aux nerfs, ne diffèrent pas notablement de ce qui avait été vu par ses devanciers. Il s'appuie sur diverses preuves pour démontrer que le filament axile persiste dans les fibres dégénérées, et l'un des arguments mérite d'être signalé d'une façon spéciale. Il aurait vu les excitations volontaires et celles qui sont produites par l'électricité déterminer des contractions musculaires, dès que l'endroit de l'écrasement du nerf est traversé par des fibres régénérées, alors même qu'au-dessous de cet endroit et jusqu'à la périphérie, les fibres sont encore entièrement dégénérées. Il admet que la dégénération et la régénération se font du point lésé vers la périphérie. Pendant la période de dégénération, le tissu connectif contenu dans les nerfs s'accroît par la production de nouvelles cellules ; d'abord mou, ce tissu nouveau se condense plus tard, ce qui explique pourquoi les fibres nerveuses sont alors plus difficiles à dissocier pour les préparations microscopiques.

M. Erb relate une série d'expériences destinées à élucider, sous ses diverses faces, une des questions dont nous venons de dire un mot; à savoir : la possibilité de la transmission des excitations volontaires ou électriques au travers de fibres nerveuses encore dégénérées. Il aurait vu que des fibres ainsi altérées, qui ne peuvent plus être directement excitées, peuvent cependant transmettre des excitations venues des parties supérieures et saines des mêmes nerfs et il conclut, comme d'autres auteurs l'avaient fait avant lui, que, *dans les nerfs, la conduction des excitations a lieu par le cylindre d'axe*. Il va même plus loin et ajoute que *c'est la gaîne médullaire des fibres nerveuses qui, à l'exclusion du cylindre d'axe, est susceptible d'être directement et localement excitée par l'électricité*. Il est permis de conserver quelques doutes sur la valeur de ces conclusions, lorsqu'on voit que les expériences de M. Erb sont peu nombreuses ; qu'elles ont été faites par écrasement, opération qui ne détruit pas constamment la continuité de toutes les fibres nerveuses ; que, sur cinq expé-

[1] M. Mantegazza a, en effet, décrit les modifications que subissent les muscles et les autres tissus dans de semblables conditions, et a consigné les résultats de ses études dans deux publications : Di alcune alterazioni istologiche dei tessuti che vengono dietro al taglio dei nervi (*Giorn. d'Anat. e Fisiolog. patolog.*, 1865, et Delle alter. istol. prodotte dal taglio dei nervi (*Gazz. med. Ital.-Lombard.*, 1867). Je rappelle que j'avais dit quelques mots des altérations des muscles en 1864. Dans mon travail publié dans le dernier numéro des *Archives de physiologie normale et pathologique* (septembre 1869), j'ai cité les recherches de M. Mantegazza; mais je n'ai pas cité le mémoire de M. Erb : je ne le connaissais pas et je dois à M. Charcot de pouvoir en donner une courte analyse.

Digitized by Google

riences, quatre ont été faites sur des grenouilles, pendant l'hiver, saison pendant laquelle, ainsi que je l'ai dit, il peut ne s'être fait presque aucune dégénération des bouts périphériques ; enfin, que, dans la seule expérience faite sur un lapin, la transmission des excitations et l'excitabilité directe des bouts périphériques ont été observées vingt-six jours et vingt-trois jours après l'écrasement des nerfs, époque à laquelle, chez les animaux adultes ou à peu près, les fibres nerveuses, à la suite d'une section, ne se montrent jamais excitables, même au moyen de l'électricité (lorsqu'on se met à l'abri des courants dérivés).

Parmi les altérations des muscles constatées dans les diverses expériences, la plus frappante est indubitablement l'atrophie, la diminution du volume des faisceaux primitifs, modification qui, à peine reconnaissable après la première semaine, devient apparente dans la seconde semaine et très-marquée dans la troisième, après la section des nerfs. La striation transversale des faisceaux est un peu moins nette au bout de deux à quatre semaines ; le contenu de ces faisceaux paraît souvent comme légèrement trouble ; mais M. Erb n'a jamais vu de dépôt granuleux ou de dégénération graisseuse de ces éléments anatomiques. Nous avons déjà dit un mot de la multiplication des noyaux dont les premiers indices se montrent dans la seconde semaine, et qui est assez accusée au bout de trois semaines pour que l'on trouve des amas de trois à quatre noyaux, ou même de six à huit (un peu plus tard) contigus les uns aux autres. La pullulation des noyaux dans les fibres musculaires n'atteint, ce semble, que rarement un degré tel que ces fibres arrivent à former ce qu'on a nommé des gaînes à cellules musculaires. M. Erb n'a vu de ces gaînes que dans un seul cas, au quinzième jour ; et encore étaient-elles très-peu nombreuses.

Il faut ajouter à ces modifications des fibres musculaires elles-mêmes l'hypertrophie du tissu connectif interstitiel, déjà apparente dans la seconde semaine et qui va en augmentant de semaine en semaine.

La nature du processus provoqué par l'écrasement des nerfs, reste assez douteuse ; cependant l'auteur, après avoir énuméré les raisons qui lui paraissent militer contre l'idée d'une irritation inflammatoire partant du point écrasé et se propageant à la périphérie du nerf et aux muscles, est disposé à rattacher les altérations de ces organes à une paralysie des nerfs vaso-moteurs et trophiques.

Je doute que cette manière de voir puisse être adoptée sans contestation, et, à vrai dire, elle me paraît beaucoup moins acceptable que l'opinion combattue par l'auteur. Au moins celle-ci, que M. Mantegazza a proposée, semble-t-elle à la rigueur pouvoir fournir les éléments d'une explication, tandis que la paralysie des nerfs vaso-moteurs, si je ne me trompe, ne rend compte d'aucune des modifications constatées dans les nerfs et les muscles. D'ailleurs, au lieu de supposer une irritation inflammatoire, il y aurait lieu de se demander s'il ne s'agit pas là d'une irritation d'une autre espèce, d'une sorte d'irritation formatrice ou de tendance régénératrice que ferait naître dans les tissus tout affaiblissement de la nutrition intime. A. V.

Digitized by Google

EXPLICATION DES FIGURES DES PLANCHES XVI ET XVII

(Travail de M. le Dr Peyraud *sur la régénération des tissus cartilagineux et osseux*, n° de septembre-octobre, p. 624.) [1]

Planche XVI. Fig. 1. — Cette figure représente une fracture d'un cartilage costal, consolidée par du tissu osseux *b b*; cette pièce a été recueillie sur un vieillard âgé d'environ 70 ans, mort à Bicêtre.

A A. Cartilage ancien.

Fig. 2. — Réunion fibreuse entre les deux bouts d'un cartilage costal, réséqué sans conservation du périchondre.

A A. Cartilage ancien.
C. Lien fibreux unissant.

Fig. 3. — Cette figure représente la portion antérieure du thorax d'un chien, sur les côtes duquel on avait pratiqué plusieurs résections. La pièce est vue par sa face pleurétique ou postérieure. SS. Sternum.

A. Côte sur laquelle on a pratiqué une résection sous-périchondro-périostée.
o. Os nouveau.
c. Cartilage nouveau.
B. Côte où l'on a réséqué une portion d'os et une portion de cartilage, sans conserver ni périoste ni périchondre.
o'. Extrémité de l'os ancien, qui, ayant proliféré, comble en partie la résection.
a. Cartilage ancien.
f. Lien fibreux unissant l'os et le cartilage.
C. Côte sur laquelle on a pratiqué une section transversale du cartilage costal : les fragments chevauchent l'un sur l'autre.
d. Cal fibro-cartilagineux qui les réunit.
D. Autre côte où l'on a fait une résection sus-périchondrique d'un cartilage costal ; lamelle de périchondre, laissée au fond de la plaie ; reproduction de cartilage à la face profonde de cette lamelle.
a a. Cartilage ancien.
c. Lamelle régénérée.
E. Résection sous-périchondrique d'un cartilage costal.
a, a. Cartilage ancien.
c. Cartilage régénéré.

Fig. 4. — Coupe longitudinale de la partie régénérée, représentée en A, dans la figure précédente.

A. Cartilage ancien.
O. Os nouveau.
d. Point de réunion du cartilage et de l'os ancien.
b. Point de réunion du cartilage et de l'os nouveau.

[1] Le mémoire auquel se rattachent ces planches devait paraître dans les Archives et une introduction en a déjà été publiée dans le numéro précédent. L'auteur, étant pressé de donner de la publicité à son mémoire, s'est décidé à le faire mettre en vente. Nous ne pouvons plus, conséquemment, lui donner place parmi nos mémoires originaux.

B.-S., C et V.

Digitized by Google

c. Petit noyau cartilagineux entouré d'os de tous côtés, et occupant une grande partie de l'épaisseur de la côte.
c. Cartilage nouveau.

Fig. 5. — Elle représente une régénération des parties enlevées à la suite d'une résection sous-périchondro-périostée.
a. Cartilage ancien.
A. Os ancien.
n, n. Point de réunion du cartilage nouveau et de l'ancien.
c. Cartilage nouveau.
b, b. Point de réunion de l'os nouveau et de l'ancien.

Planche XVII. Fig. 1. — Cette figure représente une coupe longitudinale du cartilage costal régénéré.
A. Bout interne du cartilage ancien.
B. Bout externe ossifié vers son extrémité.
a. Périchondre.
bb. Tissu cartilagineux nouveau.
cc. Cavité centrale contenant du pus.
dd. Fragments durs flottants dans la cavité purulente.

Fig. 2. — Coupe longitudinale d'un cartilage régénéré à la suite d'une résection sous-périchondrique.
AA. Bouts réséqués du cartilage ancien.
B. Portion osseuse de la côte.
C. Tissu cartilagineux régénéré.
PP. Périchondre.
aa. Espace linéaire séparant le cartilage ancien du nouveau.

Fig. 3. — Os nouveau formé par de la moelle fœtale de lapin, transplantée sous la peau d'un autre lapin.

Fig. 4. — Nouvel os produit encore par de la moelle fœtale transplantée sous la peau d'un lapin.

Fig. 5. — Nouvel os produit sous la peau d'un chien, douze jours après une transplantation de moelle fœtale.

Fig. 6. — Nouvel os produit sous la peau d'un lapin, par la transplantation d'un lambeau de dure-mère.

Fig. 7. — Os produit sous la peau d'un lapin, à la suite de la transplantation des cellules ostéogènes de la couche de blastème sous-périostique.

Fig. 8. — Injection comparative de périoste et de périchondre. — Ces membranes sont vues par leur face profonde.
B. Périchondre.
A. Périoste.
a, a. Point de séparation de ces deux membranes.

Digitized by Google

ERRATA

Page 214, ligne 12. *Au lieu de :* ayant son point central dans le point, *il faut lire :* ayant son point central dans l'endroit.

— 215, ligne 26. *Après les mots :* d'une part à l'apparition fréquente de l'épilepsie, *ajoutez :* après ces lésions.

— 215, ligne 2, de la note. *Après les mots :* qui avait eu le nerf sciatique, *ajoutez :* coupé.

— 217, avant dernière ligne. *Au lieu de :* 1/2 et ou 3/4, *lisez :* 1/2 ou 3/4.

— 217, même ligne. *Avant les mots :* Si nous tirons, *il faut mettre :* Nous circonscrivons cet espace.

— 246, ligne 6. *Au lieu de :* membre inférieur, *lisez :* membre supérieur.

— 292, ligne 30. Au lieu de : *Membre inférieur droit*, lisez : *Membre inférieur gauche.*

— 297, ligne 5. *Au lieu de :* peau, à la suite, *lisez :* peau, qu'à la suite.

Digitized by Google

Digitized by Google

TABLE ANALYTIQUE

DES MATIÈRES CONTENUES DANS LES Nos I A VI

(Vol. II, 1869.)

Adénopathie. Etude de l' — médiastine, 600-623, 714-744. — Voy. *Lymphatiques.*
Aliénation mentale. — Voy. *Paralysie générale.*
Ammoniaque. Le chlorhydrate d' — introduit sous la peau de la grenouille abolit les mouvements spontanés et réflexes, 120. — Sur l'action physiologique des sels à base ammoniacale dérivés de la strychnine, de la brucine, de la thébaïne, de la codéine, de la morphine et de la nicotine, 304.
Anatomie normale. — Voy. *Bouche, Brachial* (*nerf*), *Cerveau, Conjonctif, Corde du tympan, Cubital, Doigts, Encéphale, Épinière* (*moelle*), *Épithélium, Larynge, Lymphatique, Musculo-cutané, Nerveuses* (*cellules*), *Radial, Récurrents, Salivaires* (*glandes*), *Tendons, Tympan.*
Anatomie pathologique. — Voy. *Aorte, Articulations, Atrophie, Bouche, Bulbe, Capillaires, Cartilagineux, Cœur, Ecchymose, Encéphale, Hydatique, Inflammation, Lymphatiques* (*ganglions*), *Médiastin, Mélanose, Muguet, Muscles, Optique, Paralysie, Papille, Péricrâne, Pie-mère, Salivaires* (*glandes*), *Sarcome, Suppuration, Typhoïde* (*fièvre*).
Anesthésie. Dans les membres qui sont le siége d' —, des sensations douloureuses peuvent paraître exister à la suite de mouvements réflexes, 292 et 297. — Dans les lésions d'une moitié latérale de la moelle épinière, l' — existe du côté du corps opposé à celui de la lésion, 238 à 250, 291, 296, 697 et 759. — Production d' — à la face et au cou du côté de lésion de moelle épinière ou du sciatique, 429-30. — Sur une cause d'erreur dans l'appréciation de l' — dans les cas de maladie des centres nerveux et particulièrement des cordons postérieurs de la moelle épinière, 761.
— *croisée*, après section du nerf sciatique, 428-9. — Lésions de moelle épin. produisant —, 640. — Voy. *Épinière* (*moelle*).
Anhydrisation. Des effets de l' — animale, ou recherches sur la concentration du sang chez les Batraciens, 78-96. — Dans l' — complète, il y a impossibilité presque absolue de l'empoisonnement, 80. — Les phénomènes de strychnisme sont en raison inverse de l' —. — Dans l' — il y a abolition presque complète des mouvements réflexes, 89. — Conclusions générales sur les phénomènes d' — chez les Batraciens, 90-92.
Anthracosis. Distinction entre l' — et la mélanose, 608. — On peut admettre une — ganglionnaire ou sclérose anthracosique, 609.
Aorte. Nouveau signe de l'insuffisance de l' —, 69. — Voy. *Cœur.*
Apoplexie. Sur la cause des ecchymoses du péricrâne dans l' —, 667. — Voy. *Ecchymose, Hémorrhagie.*
Appareil. — explorateur des battements cardiaques, 64. — polygraphe, 66.

Digitized by Google

Argent (*Nitrate d'*). Emploi du — dans l'étude de l'épithélium, 452-470. — Injections de — dans le tissu cellulaire, 481.

Ataxie. Conserv. de coordinat. dans memb. abdom. d'un oiseau, avec — du vol, 538. — *locomotrice, progressive*. Observation d' — avec arthropathie de l'épaule gauche, 120. — Coexistence d'anesthésie et d'hyperesthésie dans l' —, 762.

Atrophie secondaire de la moelle épinière. Expériences relatives à la pathogénie de l'—, 221-235. La section transversale des faisceaux blancs de la moelle épinière ne détermine pas l' —, 227-231. — Dans les cas de sclérose en plaques disséminées, les lésions de la moelle ne produisent pas l'—, 232-233. — L' — n'est pas due à ce que les fibres des faisceaux sont séparées des prétendus centres trophiques, 233. — Voy. *Cerveau*.

Atrophie musculaire progressive. Note sur un cas d'—, 262-278, 391-406. — Atrophie des cellules du noyau d'origine de l'hypoglosse et atrophie des fibres musculaires de la langue, 356, 635.— L'atrophie des cellules nerveuses de la moelle est le fait le plus constant, 391. — Résumé des altérations de la moelle dans l' —, 392. — Les altérations des muscles dans l'— revêtent diverses formes, 395. — Dans l'— il y a des phénomènes de paralysie, 405. — L'— dépend d'une maladie de la moelle, 406. — Deux cas d'— avec lésions de la substance grise et des faisceaux antéro-latéraux de la moelle épinière, 354-367, 629-649, 745-760. Première observ., 356-367. Discussion de l'observ., 630-636. Deuxième observation d'— avec lésions de la substance grise et sclérose rubanné symétriq. des cordons latéraux, 637. — La sclérose fasciculée et symétrique des cordons latéraux constitue une des altérations diverses qui se rencontrent chez les sujets atteints d' —, 746. — La destruction granuleuse du tissu médullaire peut se rencontrer dans l'—, mais ne représente qu'une lésion accessoire, 748-752. — L'atrophie des cellules nerveuses de la corne antérieure est un fait général dans l'—, 754. Cette altération semble être la cause des lésions des muscles, 755. Dans l'—, les lésions trophiques des muscles correspondent à la période d'irritation des cellules nerveuses, et la paralysie survient lorsque les éléments sont désorganisés, 756. — A côté de la forme classique de l'— il existe des formes symptomatiques, 757.

Bouche (*cavité buccale*). Kystes épidermiques dans la — chez le fœtus et les nouveau-nés, 368-373, 530-538. — L'existence de ces tumeurs est temporaire. 368. Nature et origine de ces productions, 530.

Brachial (*nerf*). Anatomie du — antérieur chez le chien, 38. — Anat. du — cutané interne chez le chat, 42.

Bronches. La compression des petites — par les ganglions dégénérés peut être une cause d'emphysème pulmonaire, 621.

Brucine. Recherches sur l'action physiologique des sels à base ammoniacale dérivés de la —, 304.

Bulbe rachidien. Atrophie second. de pyramide ant., 127. — Effets de lésion des corps restif., 214. — L'épilepsie peut survenir à la suite d'une lésion du — chez le cobaye, 215, 497. — Attaq. épileptiformes, malgré sect. de moitié latér. ou ablation partielle du —. 298, 502. — Atrophie des cellules nerveuses du noyau d'origine de l'hypoglosse dans un cas d'atrophie muscul. progress., occupant les membres supérieurs et la langue, 356-367, 635. — Hémorrhagie du —; mort subite, 660. Voy. *Encéphale*.

Calleux (*corps*) Lipome sur le —, 442-447.

Capillaires. Dégénérescence colloïde des — dans la paralysie générale, 256-258. — L'accumulation de leucocytes dans les —, cause d'hémorrhagies, 518-529. — Voy. *Lymphatiques*.

Cartilagineux (*tissu*). Études expérimentales sur la régénération du —, 624-628, 787.

Cerveau. *Ramollissement du* —, 126-131. Dégénérescence du — dans la paralysie générale, 251-262. — Contributions à l'étude du — de la grenouille, 301, — Sur les mouvements qui ont lieu après l'ablation des hémisphères du —, 301. — Observations sur l'ablation des hémisphères du — chez le pigeon, 301. — Lipome dans le — 443-447. Sur la question de la substance conjonctive dans l'écorce des hémisphères cérébraux, 545. — Plaie considérable de l'hémisphère

Digitized by Google

gauche sur trois chiens, examen des centres nerveux à des époques variées, absence de dégénérations secondaires de l'isthme encéphalique et de la moelle épinière, 661-664. — Voy. *Conjonctif, Encéphale, Épilepsie.*

Cervelet. L'ablat du — n'empêche pas la product. d'attaq. d'épilepsie, 501-503. Persist. de coordin. mouvem. des membres abdom. après lésion du —, 539.

Chaleur. Il y a production de — dans les nerfs et les centres nerveux à la suite des irritations sensorielles et sensitives, 160-170, 331-353.

— *animale.* Influence de la respiration sur la température. du sang dans son passage à travers le poumon, 5-18. — Se produit-il plus de — lorsque l'air inspiré de chaud et humide devient froid et sec? 19. — Rech. sur l'échauffement des nerfs après irrit. sensor. et sensit., 157-178, 330-353. — Tempér. centrale dans un cas de tumeur de moelle épin., 293. — Voy. *Respiration, Température.*

Chimie biologique. Sur la connexion qui existe entre la constitution chimique et l'action physiologique des corps 304-306. — Voy. *Poisons.*

Chloroforme. Phénomènes provoqués par l'inhalation de — après la section des n. pneumogastriques 541. — L'action combinée de la section des n. pneumogastriques et de l'administration du — produit l'accélération des mouvem. respirat. 543.

Choléra. Les phénomènes de la période algide du — sont comparables aux effets de l'anhydrisation, 93.

Circulation. Caractères graphiques de la — dans l'insuffisance aortique, 61-77. — Voy. *Lymphatiques.*

Codéine. Ation physiol. des sels à base ammonicale dérivés de la —, 304.

Cœur. Battements du — dans l'insuffisance des valvules sigmoïdes de l'aorte. Caractères graphiques, 61-77. — Le battement du — dans l'insuffisance aortique est caractérisé par la prolongation de la période de descente, l'ascension oblique du tracé pendant la période de réplétion, et la diminution de la hauteur de la période ascendante du tracé, 69. Influence du chloroforme sur le —, 542 — Accélération des battements du — dans un cas de sarcome du médiastin, 658. — Des altérations vasculaires du — dans la fièvre typhoïde, considérées comme cause de mort subite, 699-713 ; altération des fibres musculaires du cœur, 703 ; altérations des vaisseaux, endartérite diffuse et disséminée. 709. — Voy. *Appareils, Syncope, Typhoïde* (fièvre).

Colloïde. — Voy. *Cerveau* (*dégénérescence* — du) et *paralysie générale.*

Conjonctif. Prolifération des éléments —s des canaux périvasculaires des centres nerveux chez les enfants, 438-441. — Études sur les éléments cellulaires du tissu — lâche, 471-487. — Tissu — dans l'écorce des hémisphères cérébraux, 545. — Sur l'état des corpuscules fixes du tissu — dans l'inflammation, 777-779. — Les corpuscules fixes du tissu — ne prolifèrent pas dans l'inflammation suppurative, 779.

Contracture. — des membres liée à la sclérose des cordons latéraux de la moelle épin., 630.

Convulsions. Des faits cliniques nombreux et des résultats expériment. permettent de supposer l'existence de conducteurs distincts pour les contractions muscul. volontaires et pour les contractions spasmod. dans les —, 672. Les conducteurs capables de causer des — passent par une partie de la moelle épin. autre que celle où se trouvent les conducteurs des mouvements volont. 775. — Ces conducteurs sont surtout placés dans le cordon latéral, 776. — Voy. *Épilepsie.*

Corde du tympan. La déchirure de la — est suivie de l'abolition du goût dans la partie antér. de la langue, 21-22. C'est la — qui préside au goût dans cette partie, 28. — La faculté spécifique de la — semble se borner aux aliments et aux assaisonnements, 208. La — se distribue à la glande sous-maxillaire, ne fournit aucune fibre nerv. à la langue, et ne peut être considérée comme nerf gustatif, 210.

Crural (*nerf*). Modific. de la moelle épin. après section du — et du sciatique, 683.

Cubital (*nerf*). Anatomie du — chez le chien, 41, chez le chat. 43. — Effets de la section isolée du — chez le chien et le chat, 47. — Effets de la section combinée du — et du médian, 48, du — et du radial, 50. Effets de la section isolée ou combinée des branches terminales du —, 52.

Digitized by Google

Curare. Substances agissant comme le —, 120-305. — Observations sur un chien empoisonné par le —, 650. Les actions du nerf pneumogastr. et du gr. sympath. ont persisté pendant dix heures, 651. — L'excitation des nerfs sensitifs a amené des contractions vésicales, 651.

Dégénérescence. —Voy. *Cerveau (colloïde du), Paralysie générale, Atrophie.*

Diaphragme. Les mouvem. du — sont plus forts après sect. moit. latér. de moelle épin., 300.

Digitale. Malgré la compression des pneumogastriques, la — a déterminé une chute du pouls, 659.

Doigts. Recherches sur la sensibilité des — après les sections isolées ou combinées des nerfs qui s'y distribuent chez le chien et le chat, 46-59, 312. Il existe des fibres nerveuses récurrentes dans les téguments des —, 316.

Ecchymoses. Sur la cause des — du péricrâne dans l'apoplexie, 667-672. La production de ces — est le résultat de la paralysie vasomotrice, 668. Elle est favorisée par les attaques épileptiformes, 671.

Échinocoques. — Voy. *Hydatique.*

Encéphale. Rech. sur la structure intime de l' —, 150-152. — L'ablation de presque tout l' — n'empêche pas la production d'attaques d'épilepsie par irrit. de la zone épileptogène chez les cobayes ayant eu une lésion de la moelle épin. 501-503. — Destruction partielle progressive de l' — sur un pigeon, 538. — Exemples dans lesquels des plaies considérables de l'hémisphère gauche chez les chiens n'ont pas été suivies de dégénération de l'isthme de l' —, 661-664.

Endocardite. Note sur un cas d' — ulcéreuse à forme chronique, 770.

Épiderme. — Voy. *Bulbe rachidien, Epithelium, Bouche.*

Épilepsie. Recherches sur l' — due à certaines lésions de la moelle et des nerfs, 210-220, 422-438, 496-503. — Une section transvers. complète du centre nerveux spinal ou d'un peu plus de la moitié postérieure de cet organe, ou d'une de ses moitiés latér. produit constamment chez les cobayes, une affection convulsive épileptiforme qui a tous les caractères essentiels de l' —, 212. — Presque toutes les parties de la moelle épinière considérée dans sa longueur sont capables, à la suite d'une irritation par incision, de causer l' — chez les cobayes, 214. — Des lésions de nerfs peuvent causer l' —, 215. L'irritation de certaines parties de la peau est capable de produire une attaque d' — chez les cobayes ayant subi une lésion de la moelle épinière. Limites précises de cette zone de peau à la face, au cou et ailleurs, 216-219, 432-434, 499. — Les diverses parties de cette zone présentent des différences d'excitabilité, 500. L'ablation d'une grande partie de l'encéphale n'empêche pas la production des attaques d' — dans ces conditions, 501-503. — La section du nerf sciatique, du poplité interne ou des racines postér. des nerfs dorsaux ou lomb., chez les cobayes produit l' —, 215, 297, 423-427. L' — après la section d'une moitié latérale de la moelle épin. est semblable à celle due à la section du nerf sciatique, 427-432. — Limites de la zone épileptogène après la section du sciatique ou d'une partie latér. de la moelle épin., 432-435. — Phénomènes de l'attaque complète d' — dans les cas de section du nerf sciatiq. ou de lésion de la moelle épin., 435. — L'intensité des attaques d' — varie suivant la durée de la maladie, 437. — Période d'apparit. de l' — provoquée, 498. — Observation d' — chez un cobaye à la suite de la section des nerfs sciatiques, 215, 297-299, 690. — Curabilité de l' — provoquée, 500. L' — avec exist. de la zone épileptogène a été constatée, non-seulement chez cobaye, mais aussi chez l'homme et le chat, 503. *Note.* — Voy. *Convulsions, Ecchymoses.*

Ganglions. — Voy. *Lymphatique.*

Épinière (moelle.) Faculté réflexe de la — détruite par sulfate de magnésie, 118-120. — Certaines lésions de la — peuvent produire chez les cobayes une affection convulsive épileptiforme, 210-220, 422-438, 496-503. Une section transversale complète de la — ou d'un peu plus de la moitié postérieure de la — ou d'une de ses moitiés latérales produit chez les cobayes cette affection, 212. Presque toutes les parties de la —, dans sa longueur, sont capables, à la suite d'une irritation par incision, de causer l'épilepsie, 214. A la suite de lésions de la — chez le cobaye, il existe une zone de la peau dont l'irritation cause des accès

Digitized by Google

d'épilepsie, 216-219. — Les lésions expérimentales de la — ne sont pas suivies d'altération secondaire atrophique des faisceaux de la —, 221-235.— La destruction de la substance grise de la — n'a pas d'influence appréciable sur la nutrition des muscles, 233-234. La — est le siége de l'entre-croisement des conducteurs des impressions sensitives. Faits cliniques à l'appui, 236-250. Résumé de l'histoire des lésions d'une moitié latérale de la —, 693. Résumé des caractères symptomat. d'une lésion d'une moitié latérale de la —, 695. — L'anesthésie dans les lésions d'une moitié latérale de la — à la région cervicale, existe dans le côté du corps opposé à celui de la lésion, 696. Ces faits démontrent que les divers conducteurs d'impressions sensitives des membres et du tronc, excepté ceux qui servent au sens musculaire, s'entre-croisent en totalité dans la — chez l'homme. 697. — Lésions de la — dans l'atrophie muscul. progress., 262-278, 391-406. Résumé de ces altérations, 392. — Exemple de sclérose corticale annulaire de la — 279-290. — La section d'une moitié latérale de la — peut s'accompagner d'augmentation d'énergie des mouvements respiratoires, 299. — Observations d'atrophie muscul. progress. avec lésion de la substance grise et des faisceaux antéro-latéraux de la —, 354-367, 629-649. — La dégénération secondaire de la — observée à la suite de lésions primitives de l'encéphale, n'a pas été observée dans trois cas de lésions traumatiques de l'encéphale, 661-664.—Modifications de la — sous l'influence de la section des nerfs d'un membre, 675-692. — Faits dans lesquels il y a eu atrophie limitée au faisceau postérieur du côté du membre amputé, 677. Observations nouvelles, 678-683. Expériences sur les modifications de la — à la suite de sections nerveuses, 683-685. Il se produit dans un cas une atrophie des fibres nerveuses dans la — et arrêt du développement des éléments nerveux du faisceau correspondant aux nerfs coupés, 686-687. Cette atrophie ne semble due ni à une lésion ascendante ni à l'inertie fonctionnelle, 688. Hypothèse sur la cause de cette atrophie, 689. — Le lieu de passage dans la — des conducteurs spéciaux qui font contracter les muscles dans les convulsions de l'épilepsie est différent de celui des conducteurs qui servent aux mouvements volontaires. 777. — Sur l'excitabilité des faisceaux antérieurs de la —, 782-784. Les faisceaux antérieurs de la— ont une excitabilité propre, 784. — Voy. *Atrophie* (*secondaire*) *et* (*muscul. progres.*) *Contracture*, *Hyperesthésie*, *Épilepsie*, *Nerfs*, *Nutrition*, *Respiration*, *Réflexe* (*Mouv. et Phénom.*), *Sclérose*.

Epithélium. Recherches histologiques sur l'— 452-470. Influence du nitrate d'argent sur l'—, 453-459. Le nitrate d'argent diminue la cohésion des cellules de l'— 458. Recherches sur l'— des vaisseaux lymphatiques, 459-469. — Démonstration de l'— de la surface des tendons, 480. — Voy. *Bouche*.

Estomac. Recherches sur le muguet de l'— 504-517, 579-599. — Voy. *Muguet*.

Facial (*nerf*). — Voy. *Corde du tympan*.

Globules blancs du sang. — Voy. *Leucocytes*.

Glosso-pharyngien (*nerf*). Le — préside au goût dans la partie postérieure de la langue, 24-25. Le — est un nerf spécial pour certaines saveurs, 208

Goût. Observations pathologiques sur les nerfs du —, 20-32, 197-209. L'abolition du — dans la partie antérieure de la langue survient après la section du lingual et de la corde du tympan, 21-22. Le — est sous la dépendance du lingual et du glosso-pharyngien, et ne dépend pas du trijumeau, 25. La faculté du — dans la partie antérieure de la langue est sous la dépendance de la corde du tympan, 28, 197. Des deux variétés du — l'une provient de l'innervation de la partie postérieure de la langue par le glosso-pharyngien, l'autre de l'innerv. de la partie antér. de la langue par les nerfs linguaux, 207.

Gustatifs (*nerfs*). Les nerfs glosso-pharyng. sont des —, 25. Trajet des —, 203. — La corde du tympan ne peut être considérée comme un des —, 210.

Hémiparaplégie. Cas d'— déterminée par une tumeur comprimant moitié gauche de moelle épin. 291-296. Remarques physiolog. sur cette observation, 297.

Hémorrhagie cérébrale. La leucocythémie peut s'accompagner d'—, 520.

Histologie normale. — Voy. *Bouche*, *Cerveau*, *Conjonctif*, *Encéphale*, *Épinière*, (*moelle*). *Épithélium*, *Hydatique*, *Leucocytes*, *Lymphatiques*, *Salivaires* (*glandes*), *Tendons*.

Digitized by Google

Hydatique alvéolaire (*tumeur*). 132-149. Caractères microscopiques, symptômes produits. Conclusions générales, 147.

Hyperesthésie. Exist. d'— dans cas d'affect. de moelle épin., 240-243, 292, 297. L' — peut coexister avec l'anesthésie dans un membre, 297. — La sect. du sciatique est suivie d'— à l'abdomen, 419. — L'— existe souvent dans les membres des ataxiques, et, si la sensibilité semble normale, c'est qu'il y a aussi de l'anesthésie, 762.

Hypoglosse (*nerf*). Atrophie du noyau bulbaire du —, 366. La section de l'— s'accompagne d'atrophie de la langue, 566-570.

Inflammation. Issue des globules blancs du sang au travers des parois vasculaires intactes dans l'—. 152. — Sur l'état des corpuscules fixes de tissu conjonctif dans l'—, 777-779. Ces corpuscules ne prolifèrent pas, 779.

Insuffisance (*aortique*). Battement du cœur dans l' — 61-77. La hauteur de la ligne diastolique peut donner la mesure de la lésion valvulaire dans l'—, 69. Observations d'—, avec tracés graphiques, 71-74.

Kystes. — Voy. *Bouche*, *Hydatique*.

Langue. Sensibilité de la —, 20-32-197-209. — Atrophie de la — dans un cas d'atrophie musc. progr. avec lésions bulbaires, 356-636. — Atrophie de la —, consécutive à la section des nerfs hypoglosse et lingual. 566. 570. — Voy. *Goût*, *Glosso-pharyngien*, *Gustatifs* (*nerfs*), *Lingual*, *Trijumeau*.

Laryngé supérieur (*nerf*). Effets de l'excitation du — sur la respiration, 179-196, 322-329. — Sur l'anastomose qui existe entre le — et le n. récurrent, 666. Elle provient uniquement du —, 667. — Voy. *Respiration*.

inférieur (*nerf*). -- Voy. *Récurrent*.

Leucocytes. Les — ne peuvent traverser les parois vasculaires intactes, 152.

Leucocythémie. Observations de —, 407-421, 518-529. — Les hémorrhagies et les tromboses dans la — ont pour cause l'accumulation des globules blancs dans les vaisseaux capillaires, 407. — Dans la — il peut y avoir production de lymphomes, 518. — Les hémorrhagies peuvent siéger dans les capillaires de l'encéphale, 520, dans les poumons, 522, dans la muqueuse intestinale, 525, dans les reins, 527.

Lingual (*nerf*). L'excision du — abolit la sensibilité et la faculté gustative dans la partie antérieure de la langue, 21. Le — préside à la sensibilité tactile, mais non à la sensib. gustative de la partie antérieure de la langue, 22, 204. — La section du — et de l'hypoglosse s'accompagne d'atrophie de la langue, 566. — La section du — seul n'amène pas l'atrophie, 570. — L'excitation du — produit une accélération de l'écoulement de la salive sous-maxillaire, 665.

Lipome. Sur un cas de — de la pie-mère cérébrale, 444.

Lymphatiques. Recherches microscopiques sur les vaisseaux — capillaires 459-469. Emploi du nitrate d'argent dans l'étude des —, 459. Il faut rétablir la distinction anciennement admise entre les vaisseaux — capillaires sans épithélium et les — pourvus d'un véritable épithélium, 469. — Sur des contractions rhythmiques indépendantes, des vaisseaux, 780. (*Ganglions*) —. De l'adénopathie médiastine observée chez le vieillard, 600-623, 714-743. Caractères histologiques des — dégénérés chez le vieillard. 606. Cette dégénérescence peut être désignée sous le nom de sclérose anthracosique, 609. La dégénérescence des — peut être une cause d'emphysème pulmonaire, 622. Elle peut amener l'ulcération d'une bronche ou d'un vaisseau, 715. Il existe chez le vieillard une adénopathie médiastine qui peut être diagnostiquée, 742.

Magnésie. Sur l'action physiologique du sulfate de —, 112-120. Le sulfate de — injecté dans le sang est toxique, il produit la paralysie des mouvements volontaires et réflexes, 120.

Main. Recherches sur la sensibilité des téguments et des nerfs de la —, 36-60, 307-324. — Voy. *Cubital*, *Radial*, *Médian*.

Médian (*nerf*). Suture du — suivie du rétablissement des fonctions du nerf, 35. Anatomie du nerf — chez le chien, 42. Effets de la section isolée du — sur le chien et le chat, 47. Effets de la section combinée du —, du cubital et du radial, 49. Section isolée ou combinée des branches terminales du —, 52.

Médiastin. Adénopathie du — 600-623. Disposition anatomique des ganglions du

Digitized by Google

— 604. — Tumeur sarcomateuse du —, compression des pneumogastriques et des récurrents, 651-660, Accélération des battements du cœur par compression du nerf pneumogastrique, 658. La digitale a amené une chute du pouls, 659. Le timbre de la voix a été conservé malgré l'altération des récurrents, 659. — Voy. *Lymphatiques* (*ganglions*).

Mélanose. Distinction entre la — ganglionaire et l'anthracosis gangl., 608.

Méningite spinale — suppurée avec paralysie infantile, 399. — Note sur un cas de — et de sclérose corticale annulaire de la moelle épinière, 279-290. Observation, 279-286. Cette observation est un exemple de myélite interstitielle chronique ayant eu pour point de départ une — spinale, 289.

Methyl. Action physiologique des sels de methyl strychnium, de methyl brucium, de methyl thebaium, de methyl codeium et de methyl nicotium, 304.

Moelle (*épinière*). — Voy. *Épinière* (*moelle*).

Morphine. Recherches sur l'action physiologique des sels à base ammoniacale dérivés de la —, 304.

Mort subite. Une excitation trop forte du pneumogastrique peut causer la —, 329, 709.— Observation de — par hémorrhagie du bulbe rachid., 660. — Recherches sur les rapports existant entre la — et les altérations vasculaires du cœur dans la fièvre typhoïde, 699-713. — La — dans le traumatisme peut présenter les caractères d'une des diverses formes de syncope, et le choc ou collapsus des blessés est un degré moindre des trois formes de syncope, 769. — Voy. *Syncope*.

Mouvements volontaires. Conservation des — après ablat. du cerveau, 302. — Force des — dans l'ataxie, 761, *note*. — Voy. *Ataxie*, *Paralysie*.

Muguet. Du — gastrique et de quelques autres localisations du —, 504-517, 579-599. Le — peut exister sur tous les points de la muqueuse intestinale, 504. Huit observat. de — gastrique, 509-517, 579. Caractères anatomiq. du —, 580. Du — laryngé, 593. Pulmonaire, 597.

Muscles. La destruction par traumatisme expérimental de la substance grise de la moelle n'a pas d'influence appréciable sur la nutrition des —, 233-234. — Les lésions des — dans l'atrophie musculaire progress. revêtent diverses formes, 395. — La section des nerfs amène des troubles dans la nutrition des —, 596. — La nutrition des — dépend de l'état de la substance grise et de ses cellules, 400, 756. — Altération des — dans deux cas d'atrophie musc. progress. avec lésions médullaires, 362, 649. — Sur les modifications que présentent les — sous l'influence de la section de leurs nerfs, 558-578. Il y a travail irritatif coïncidant avec le processus atrophique, 565. Atrophie des — de la langue à la suite de la section des nerfs hypoglosse et lingual, 566-570. Sous l'influence de la section des nerfs les — subissent une atrophie évidente, 576. Les fibres motrices influencent la nutrition des faisceaux primitifs des —, 578.— Les fibres nerveuses servant aux mouvements volontaires ne paraissent pas être celles qui font contracter les — dans les convulsions, 672. Voy. *Atrophie*, *Langue*, *Tendons*.

Musculaire (*tissu*). — Voy. *Atrophie*, *Langue*, *Muscles*, *Paralysie*, *Nerfs*.

Musculo-cutané (*nerf*). Anatomie du — chez le chien, 38.

Myélite. Exemple de — interstitielle chronique ayant eu pour point de départ une méningite spinale, 279-290. — Voy. *Sclérose*.

Nasal (*nerf*). Effets de l'excitation du — sur la respiration, 179-196, 322-329. — Voy. *Respiration*.

Nerfs. Recherches sur la sensibilité des — de la main, 33-60, 307-321. Section et suture des — chez l'homme, 33-36. Distribution des — dans le membre thoracique du chien et du chat, 37-44. Expériences sur la section de ces — 44-59. Le bout périphérique des — rachidiens sectionnés conserve une sensibilité spéciale, récurrente due à l'existence de fibres nerveuses récurrentes, 313-314.— Influence du venin de cobra sur les —, 126. — Production de chaleur dans les — periphériques par l'irritation mécanique, 160-170, 331-353. Dans les membres, les — contiennent des fibres récurrentes, 308-320. — Les — s'échauffent quand ils sont irrités, 351. — Les lésions des — peuvent causer l'épilepsie chez les cobayes, 215. — La section des — moteurs amène une atrophie évidente des muscles, 576. La section des — amène des troubles dans la nutrition des muscles, 596. — La sec-

Digitized by Google

tion des — est suivie de modifications dans la moelle épinière, 675-692. — Études anatomo-patholog. sur les effets des sections et de l'écrasement des — sur ces organes et sur les muscles, 785. — Voy. *Brachial, Cubital, Corde du tympan, Épilepsie, Glosso-pharyngien, Gustatifs* (*nerfs*), *Hypoglosse, Laryngé, Lingual, Médian, Optiques, Pneumogastrique, Radial, Sciatique, Sensitives* (*impressions*), *Trijumeau Vague.*

Nerveuses (*cellules*). Observations sur la structure des — et des fibres — 544. Note sur deux tumeurs cérébrales formées d'éléments cellulaires ayant quelques-uns des caractères des —, 763. — L'atrophie des noyaux d'origine de l'hypoglosse existait dans un cas d'atrophie musculaire de la langue, 556, 635. — L'atrophie des — de la corne antérieure est un fait général dans l'atrophie musculaire progressive, 755. — Production morbide de —, 762.

Nerveux (*système*). Voy. *Anesthésie, Ataxie, Atrophie, Bulbe rachidien, Cerveau, Cervelet, Chaleur animale, Cœur, Contracture, Convulsions, Dégénération, Diaphragme, Encéphale, Épinière* (*moelle*), *Épilepsie, Goût, Hémiparaplégie, Hyperesthésie, Méningite, Mort subite, Mouvements volontaires, Muscles, Myélite, Nerfs, Nerveuses* (*cellules*), *Névralgie, Nutrition, Paralysie, — générale, — infantile, Protubérance, Ramollissement, Régénération, Respiration, Réunion, Salivaires* (*glandes*), *Sclérose, Sensibilité, — récurrente, Sensitives* (*impressions*), *Syncope.*

Névroglie. La — peut être le point de départ de la sclérose, et en particulier de la sclérose en plaques, 289. — Sur la substance conjonctive dans l'écorce des hémisphères cérébraux, 545. — Voy. *Paralysie générale.*

Nicotine. Recherches sur l'action physiologique des sels à base ammoniacale dérivés de la —, 304.

Nouveau-nés. Kystes dans la cavité buccale des, — 368-373, 530-538. Otite interne des —, 374-390.

Nutrition. Altérat. de la — d'une articulation, causée par irrit. de moelle épin., 121-123. — Influence de sect. de moelle épin. ou du nerf sciat. sur la — de la peau à la face et au cou, 431. — Voy. *Atrophie, Muscles, Nerfs, Poils, Régénération, Réunion.*

Œil. Influence de la sect. de la moelle épin. sur l'—, 428. — Sur les indices de réfraction des milieux liquides de l'—, 555-557. — Voy. *Optiques, Papilles, Visions.*

Optiques (*nerfs*). Sclérose corticale annulaire des —, 283. — Sclérose des — dans un cas de sclérose en plaque cérébro-spinale, 765.

Oreille. Inflammation de l'— interne chez les nouveau-nés, 374-390.

Osseux (*tissu*). Études expérimentales sur la régénération du — 524-528.

Otite. Anatomie patholog. de l'— interne des nouveau-nés, 374-390.

Papille (*optique*). Atrophie de la — dans un cas de sclérose en plaques, cérébro-spinale, 766.

Paralysie. La — glosso-labio-laryngée peut avoir son origine dans une lésion très-circonscrite d'un point déterminé de l'encéphale, 152. — Contributions à la pathologie et à l'anat. pathol. des — périphériques, 784-787.

— *générale.* De la dégénérescence colloïde dans la —, 251-262. Caractères de cette altération, 253-255. Cette altérat. semble débuter par la partie moyenne de la couche corticale, 255. Altérations colloïdes des vaisseaux, 256-258. Caractères chimiques de la substance colloïde dans la —, 259.

— *infantile.* Observation de —, méningite suppurée 399. Dans certains cas de — il y a des lésions des cornes antérieures de la substance grise de la moelle 757.

Paraplégie. — Voy. *Hémiparaplégie.*

Parasites. — Voy. *Muguet.*

Pathologie. — Voy. *Adénopathie, Aorte, Articulations, Ataxie, Atrophie, Bouche, Bulbe, Capillaire, Cerveau, Cœur, Convulsions, Encéphale, Endocardite, Épilepsie, Épinière* (*moelle*), *Inflammation, Insuffisance, Leucocythémie, Lipome, Lymphatiques* (*ganglions*), *Méningite, Muguet, Myélite, Nerfs, Nouveau-né, Op-*

Digitized by Google

tique, Otite, Paralysie, Psamnome, Ramollissement, Salivaires (glandes), Sarcome, Syncope, Tympan, Typhoïde.

Pathologie expérimentale. — Voy. *Anhydrisation, Cœur, Cerveau, Conjonctif, Convulsions, Épilepsie, Épinière (moelle), Inflammation, Muscles, Nerfs, Paralysie, Sciatique, Venin.*

Peau. Terminaison des nerfs dans la —, 319. — Voy. *Doigts, Mains, Nerfs.*

Péricrâne. Sur la cause des ecchymoses du — dans l'apoplexie, 667. — Voy. *Ecchymoses.*

Phosphore. Étude physiologique, clinique et thérapeutique du —, 96-112, 488-495. Les phénomènes d'intoxication dans l'empoisonnement par le — sont dus en partie à l'hydrogène phosphoré, 99. L'hydrogène phosphoré se retrouve dans le sang, et dans l'air expiré des animaux empoisonnés par le —, 99. L'acide phosphorique constitue le composé ultime sur lequel aboutit toute substance phosphorée introduite dans l'économie, 101. Le — ne semble pas s'accumuler dans l'économie, 112. Le phosphore par lui-même ne constitue pas un corps toxique, 488. Il y a trois formes d'intoxication aiguë produites par la combinaison du — avec l'hydrogène et l'oxygène, 489. Les formes cliniques de l'intoxication par le — peuvent être rapprochées des formes expérimentales. 494.

Physiologie générale, normale et pathologique. — Voy. *Anesthésie, Anhydrisation, Atrophie, Cartilagineux, Cerveau, Chaleur animale, Cœur, Convulsions, Corde-du-tympan, Doigts-Encéphale, Épilepsie, Épinière (moelle), Goût, Hyperesthésie, Inflammation, Insuffisance, Langue, Lymphatiques, Main, Médian, Mort subite, Muscles, Musculo-cutané, Nasal, Nerfs, Œil, Poils, Pouls, Radial, Récurrent, Réflexe, Respiration, Sang, Sensibilité, Sensitives (impressions), Sympathique (nerf), Syncope, Température, Trijumeau, Vessie, Vision.*

Physique biologique. — Voy. *Air, Chaleur, Œil, Température, Vision, Voix.*

Pie-mère. Glio-sarcomes de la — avec compression et oblitération des artères sylviennes, 126. Lipome de la —, 443.

Pneumogastrique (nerf). Effet de l'excitation du — sur la respiration, 179-196, 322-329. La respiration peut être arrêtée par l'excitation du —, cet arrêt a lieu dans l'inspiration ou l'expiration, 328. Une excitation trop forte du — peut causer la mort soudaine, 329. — L'action combinée du — et de l'inhalation du chloroforme produit l'accélération des mouvem. respirat., 543. — Exemple de persistance de l'action du — pendant dix heures chez un chien curaré, 650. — Exemple de compression des — par un sarcome du médiastin, 651-660, accélération des battements du cœur dans ce cas, 658. — Le — n'est pas l'origine de l'influence du nerf vague sur la sécrétion salivaire, 666. — Expérience ayant pour but de voir si l'effet produit sur les glandes salivaires par l'électrisation du bout supérieur du — coupé, chez le chien, dépend du pneumogastrique ou du cordon cervical sympathique, 664-666. L'excitation du — chez le chien produit une augmentation de la sécrétion parotidienne, 665. L'influence du — appartient au cordon cervical sympathique, 666.

Poils. Expériences démontrant que les — peuvent passer rapidement du noir au blanc, 442.

Poisons. L'action des — est modifiée dans l'état d'anhydrisation, 78. Analog. et différences d'action de nombre de —, 113-120, 304-6. — Voy. *Ammoniaque, Brucine, Codéine, Curare, Digitale, Magnésie, Méthyl, Morphine, Nicotine, Phosphore, Potasse, Soude, Strychnine, Sulfate, Thébaïne.*

Polygraphe. Emploi du — dans l'exploration des mouvements du cœur, 65.

Potasse. Sur l'action physiologique du sulfate de —, 112-120. Le sulfate de — injecté dans le sang chez la grenouille, cause des troubles dans les battements cardiaques, 117.

Pouls. Caractères graphiques du — de Corrigan, 61-77.

Poumon. Le sang ne se refroidit pas même de 1/100e C. en traversant le —, 13. — Voy. *Chaleur animale, Respiration.*

Protubérance annulaire. Attaque d'épilepsie malgré ablat. de la — 501. — Erreur de l'opinion que la — est le seul centre capable de produire des convuls. épileptiques, 503.

Digitized by Google

Psammome. Exemple de — ou sarcome angiolithique comprimant la moelle, 291-296.
Purgatifs. Expériences sur l'action physiologique des —, 112-120.
Ramollissement cérébral. Observations de — consécutif à l'oblitération des artères sylviennes, 126.
Radial (*nerf*). Anatomie du — chez le chien, 38. Branches cutanées du — chez le chat, 42. Effets de la section isolée du — chez le chien et le chat, 46. Effets de la section combinée du — du médian, et du cubital, 49-50. Section isolée ou combinée des branches du —, 51.
Récurrents (*nerfs*). Dans un cas de compression des —, le timbre de la voix était conservé, 659. — Sur l'anastomose qui existe entre le — et le n. laryngé supérieur, 666. Le filet anastomotique provient exclusivement du nerf laryngé supérieur, 667.
Réflexes (*mouvements*). Abolition des — dans l'anhydrisation, 89. — Le sulfate de magnésie, injecté dans le sang, ou introduit sous la peau, abolit les — et spontanés; le chlorhydrate d'ammoniaque agit de même, 120. — Les — peuvent être suivis de sensations douloureuses dans les membres anesthétiques, 297.
— (*phénomènes*). Production de. — spasmod. et sécrétoires à la face et aux yeux, après lésion de moelle épin. ou du sciat., 428-32.
Régénération. Y a-t-il — du cerveau après son ablation, 303. — De la — du tissu cartilagineux, 624-28, 787.
Respiration. — Influence de la — sur la température du sang dans son passage à travers le poumon, 5-19. La perte de chaleur subie par le sang dans les vaisseaux pulmonaires est excessivement faible, 7. — Des effets de l'excitation du n. pneumogastrique du n. laryngé supér. et du n. nasal sur la —, 178-196, 322-329. — La — peut être arrêtée par l'excitation de ces nerfs, et de la plupart des nerfs de sensibilité; cet arrêt peut avoir lieu en inspiration ou en expiration, 328. Une excitation douloureuse augmente le nombre des mouvements de —, une excitat. très-douloureuse le diminue, 329. — L'énergie des mouv. de la — peut être augmentée du côté d'une section latérale de la moelle épinière, 299. — La — peut être normale malgré altérat. considérable des cordons latér. de moelle épin., 359, 465. — L'arrêt des mouvements de la — peut avoir lieu sans asphyxie et produire rne forme de syncope, 768. — Voy. *Chaleur animale*, *Chloroforme*.
Réunion, Rapide — de nerfs, 34-36.
Salivaires (*glandes*). Des — de la bouche, et de leurs altérations chez le fœtus, 368-373. — L'excitation du nerf vague produit une augmentation de la sécrétion parotidienne, 665. L'excitation du nerf lingual détermine une accélération de l'écoulement de la salive sous-maxillaire, l'excitation de la parotide provoque l'apparition de la salive dans le canal de Sténon, 665. — Voy. *Bouche*.
Sang. La température du — dans le ventricule gauche est souvent plus élevée que celle du ventricule droit, 6. Le —, en traversant les poumons, n'éprouve ordinairement que peu ou point de refroidissement, 19. — Effets de la concentration du — chez les Batraciens. Conclusions générales, 90-92. — Le — renferme de l'hydrogène phosphoré dans l'empoisonnement par le phosphore, 99. — Effets de l'injection dans le — des sulfates de potasse, de soude et de magnésie, 112-120. — Voy. *Globules*, *Respiration*, *Leucocytes*.
Sarcome. — *angiolithique* comprimant la moelle, 291-296. — du médiastin, compression des pneumogastriques, et des récurrents, 651.
Sciatique (*nerf*). Observation d'épilepsie consécutive à la section du — chez un cobaye, 215, 297-299. — Modifications de la moelle épinière à la suite de sections du —, 683. — Voy. *Epilepsie*, *Épinière* (*moelle*).
Sclérose. Note sur un cas de — corticale annulaire de la moelle épinière, 279-290. — Voy. *Méningite*. — Les — systématiques de la moelle reconnaissent pour cause primitive l'irritation des fibres médullaires, 289. Les — de la moelle sont parenchymateuses et interstitielles, 289. — Première observation de — rubannée symétrique des cordons latéraux avec lésions bulbaires, et atrophie musc. progressive, 356. La — fasciculée et bilatérale des cordons latér. de la moelle épin. se présente à titre d'affection primitive, 630. — Deuxième observation de — rubannée symétrique des cordons latéraux, 637. La — fasciculée et symétrique des cordons latéraux doit prendre rang à côté de la sclérose primitive des cordons postérieurs,

Digitized by Google

730. La — des cordons postérieurs est une cause d'hypéresthésie en même temps que d'anesthésie, 761. — Note sur une observation de sclérose en plaques, cérébro-spinale, atrophie papillaire des deux yeux, 766. — Voy. *Anthracosis*, *Atrophie musc. progr.*, *Épinière* (*moelle*).

Sécrétion. Influence de la moelle épin. et du nerf sciatique sur — nasale, lacrymale et lactée, 428, 429. — Voy. *Sympathique*.

Sensibilité. — Rech. sur la — des téguments et des nerfs de la main, 33-60, 307-321. Expér. sur l'état de — dans les téguments de la patte antérieure après la section isolée ou combinée des nerfs qui s'y rendent, 46-53. Expér. sur la — dans le bout périphérique des nerfs après les sections isolées ou combinées à des hauteurs différentes, 53-58. La — éprouve après la section des nerfs de la patte chez le chien et le chat des modifications qui démontrent qu'il existe une corrélation fonctionnelle entre les différents nerfs qui se rendent à la peau, et la théorie de l'indépendance fonctionnelle des fibres nerveuses est en contradiction avec ces faits, 309-312. La — persiste dans les bouts périphériques des nerfs rachidiens sectionnés, elle est récurrente, 314. — Dans les affections des centres nerveux et particulièrement des cordons postérieurs de la moelle, si la — semble à l'état normal, elle est souvent en réalité diminuée, 762. — Voy. *Anesthésie*, *Hyperesthésie*.

— *récurrente*. Elle existe chez l'homme, 33-38.

Sensitives (*irritations*). Les — s'accompagnent de production de chaleur dans les nerfs, 160-178, 330-353. —(*Impressions*). Faits cliniques démontrant que les *conducteurs* des — s'entre-croisent dans la moelle épinière et non à la base de l'encéphale, 236-250. Observation d'hémiparaplégie, suivie de remarques et démontrant que les conducteurs de certaines espèces d'impressions — s'entre-croisent dans la moelle épin., 291-296, 297. Les divers conducteurs des membres et du tronc, excepté ceux qui servent au sens musculaire s'entre-croisent en totalité dans la moelle chez l'homme, 693-697.

Sensorielles (*irritations*). Voy. *Chaleur animale*.

Soude. Sur l'action physiologique du sulfate de —, 112-120. Le sulfate de — injecté dans les veines ne purge pas, 118.

Strychnine. Action de la — chez les grenouilles anhydrisées, 79-92. — Recherches sur l'action physiologique des sels à base ammoniacale dérivés de la — 304. Substances agissant comme la —, 306. — Voy. *Anhydrisation*.

Sulfates. Action physiologique des sulfates neutres, 112-120. — Voy. *Magnésie*, *Potasse*, *Soude*.

Suppuration. Issue des globules blancs du sang au travers des parois vasculaires dans la — 152. — Les éléments fixes du tissu conjonctif ne constituent pas les éléments du pus, 778.

Sympathique (*nerf grand*). C'est au cordon cervical du — qu'il faut rapporter l'action du nerf vague sur la sécrétion salivaire chez le chien, 666. Altérat. du — dans atrophie muscul. progr., 402. — Le — abdominal peut produire trois sortes de syncope, 464-466.

Syncope. Recherches sur la — mortelle dans la fièvre typhoïde, 699-713. — Faits démontrant qu'il existe trois espèces de — caractérisées : l'une par l'arrêt du cœur, une seconde par l'arrêt de la respiration sans asphyxie, et la troisième par l'arrêt de quelques-uns des échanges entre le sang et les tissus, 769-777. La dernière de ces formes de — se rencontre quelquefois avec les autres dans les morts subites par traumatisme, 768.

Technique microscopique. — Voy. *Argent* (*nitrate d'*).

Tendons. Des éléments cellulaires des —, 471-487. Les — sont parcourus dans toute leur longueur par des tubes cellulaires, 474.

Température. Influence de la respiration sur la — du sang, 8-19. La — normale du cœur varie entre 35° et 38°, 88 cent., 9. La — du sang est peu ou point modifiée dans les poumons, 19. La — du sang est peu ou point influencée par la — ou l'état hygrométrique de l'air inspiré, 19. La — augmente à l'abdomen du côté où sciatique est coupé. — Voy. *Chaleur animale*, *Respiration*.

Digitized by Google

Thébaïne. Recherches sur l'action physiologique des sels à base ammoniacale dérivé de la —, 304.

Thérapeutique. — Voy. *Ammoniaque, Chloroforme, Digitale, Magnésie, Purgatif, Poisons*.

Toxicologie. Voy. *Poisons*.

Tournoiement. Persistance de — intermittent pendant plusieurs années après une lésion du bulbe rachidien, 497.

Trijumeau (*nerf*). Le — ne préside pas par lui-même à la fonction du goût, 21. — La section des fibres du — qui se réunissent au lingual n'abolit pas le goût dans la partie antérieure de la langue, 199.

Tuberculose. Recherches expérimentales sur la transmissibilité de la — aux animaux, 448.

Tumeurs. — Voy. *Bouche, Gliosarcome, Hydatique, Lipome, Psammome, Sarcome*.

Tympan. Notions anatomiques sur le — des nouveau-nés, 376. Lésions du — dans l'otite interne des nouveau-nés, 377, 382.

Typhoïde (*fièvre*). Recherches sur les rapports existant entre la mort subite et les altérations vasculaires du cœur dans la —, 699-713. Mode d'examen et description des altérations des fibres musculaires cardiaques dans ces cas, 703, Altérations vasculaires, endartérite diffuse et disséminée, 709. Au moment où la mort survient, il y a à la fois dégénération des fibres musculaires et commencement de régénération, 710. La mort subite dans la — survient au début de la convalescence, 712.

Vaso-moteurs (*nerf*). — Voy. *Ecchymoses*.

Valvules. Insuffisances des — de l'aorte, 61-77. — Symptômes d'insuffisances de la — mitrale dans un cas d'endocardite ulcéreuse à forme chronique, 770.

Venin. Action du — cobra di capello, 123-126. Ce — paraît agir sur le système nerveux central; il abolit l'action des nerfs moteurs sur les muscles en respectant la contractilité, 124.

Vessie. Chez un chien curaré l'excitation de certains nerfs sensitifs a amené des contractions de la —, 651.

Vision. Sur la question de savoir si tous les animaux voient les mêmes rayons lumineux que nous, 547-554. Influences des rayons lumineux sur les Daphnies, 551. Tous les animaux voient les mêmes rayons spectraux que nous, et ceux-là seuls, 554. — Voy. *Œil*.

Voile du palais. Kystes épidermique du — chez le nouveau-né, 370.

Voix. Conservation du timbre de la — dans un cas de compression des nerfs récurrents, 659.

Digitized by Google

TABLE PAR NOMS DES AUTEURS

DES

MÉMOIRES ORIGINAUX

ET

DES TRAVAUX ORIGINAUX PUBLIÉS SOUS LE TITRE RECUEIL DE FAITS

Arloing et Léon Tripier. Recherches sur la sensibilité des téguments et des nerfs de la main, 33-60, 307-321 (pl. 3 et 4).

Baréty (Alex.) et Joseph Renaut. Anatomie pathologique de l'otite interne des nouveau-nés. 374-391 (pl. 9 et 10).

Bert (Paul). Des effets de l'excitation du nerf pneumogastrique, du nerf laryngé supérieur et du nerf nasal sur la respiration, 179-196, 322-329. — Sur la question de savoir si tous les animaux voient les mêmes rayons lumineux que nous. 548-554. — Observations faites sur un chien curaré, 650.

Brown-Séquard. Se produit-il plus de chaleur dans le sang circulant dans les poumons, lorsque l'air inspiré, de chaud et humide, devient froid et sec? 19. — Nouvelles recherches sur l'épilepsie due à certaines lésions de la moelle épinière et des nerfs rachidiens, 211-2:0, 422-437, 496-503 (pl.5 .—Remarques à propos d'une observation de tumeur de la moelle épinière, 296 — Nouvelles recherches sur le trajet des diverses espèces de conducteurs d'impressions sensitives dans la moelle épinière, 236-250, 693-698 (pl. 5). — Sur l'augmentation d'énergie des mouvements respiratoires, du côté d'une section d'une moitié latérale de la moelle épinière, 299. — Expériences démontrant que les poils peuvent passer rapidement du noir au blanc, chez l'homme, 441. — Faits qui semblent montrer que les fibres nerveuses servant aux mouvements volontaires ne sont pas celles qui font contracter les muscles dans les convulsions, 672. — Remarques sur une cause d'erreur dans l'appréciation des degrés de sensibilité dans les cas de maladie des centres nerveux et particulièrement des cordons postérieurs de la moelle épinière. 761. — Faits démontrant qu'il existe trois espèces de syncope caractérisées : l'une par l'arrêt du cœur, une seconde par l'arrêt de la respiration, sans asphyxie, et la troisième par l'arrêt de quelques-uns des échanges entre le sang et les tissus, 767. — Du lieu de passage, dans la moelle épinière, des conducteurs spéciaux qui font contracter les muscles dans les convulsions de l'épilepsie, 775.

Cahours et Joltet. — Voy. Joltet et Cahours.

Charcot. Ataxie locomotrice progressive, arthropathie de l'épaule gauche, résultats nécroscopiques, 121. — Hémiparaplégie déterminée par une tumeur qui comprimait la moitié gauche de la moelle épinière, au-dessus du renflement dorso-lombaire, 291-296 (pl. 8).

— et Joffroy. Deux cas d'atrophie musculaire progressive avec lésions de la substance grise et des faisceaux antéro-latéraux de la moelle épinière, 354-367, 629-649, 744-760 (pl. 13, 15, 18, 19).

Digitized by Google

Charrier. Hémorrhagie du bulbe rachidien. Mort subite le douzième jour des couches. — Autopsie, 650.
Chossat (Th.), fils. Recherches sur la concentration du sang chez les batraciens, 78-96.
Cyon (E.). Sur les indices de réfraction des milieux liquides de l'œil, 555.
Guyon (Félix) et Émile Thiery. Note sur l'existence temporaire de kystes épidermiques dans la cavité buccale chez le fœtus et les nouveau-nés, 368-373, 530-538 (pl. 11).
Hayem (G.). Glio-sarcome de la pie-mère. — Compression et oblitération des artères sylviennes. — Ramollissement cérébral consécutif. — Autopsie, 126-132. — Note sur un cas d'atrophie musculaire progressive, avec lésions de la moelle, 263-278, 391-406 (pl. 7). — Tumeur sarcomateuse du médiastin. — Compression des pneumogastriques et des récurrents. — Autopsie, 651-659. — Recherches sur les rapports existant entre la mort subite et les altérations vasculaires du cœur dans la fièvre typhoïde, 699-715.
Joffroy et Charcot. — Voy. Charcot et Joffroy.
Jolyet et Cahours. Sur l'action physiologique des sulfates de potasse, de soude et de magnésie en injection dans le sang, 115-120.
Krishaber. Destruction partielle, progressive de l'encéphale sur un pigeon, 539.— Phénomènes provoqués par l'inhalation du chloroforme après la section des nerfs pneumogastriques, 542.
Lancereaux. Note sur deux tumeurs cérébrales formées d'éléments cellulaires ayant quelques-uns des caractères des cellules nerveuses, 762.
Lecorché. Étude physiologique, chimique et thérapeutique du phosphore, 97-112, 488-495.
Lépine (R.). Sur la prolifération des éléments conjonctifs des canaux périvasculaires des centres nerveux chez les enfants, 438-440. — Sur la cause des ecchymoses du péricrâne dans l'apoplexie, 667-672.
Liouville (S.-Henry). Contribution à l'étude de l'adénopathie médiastine (ganglions péritrachéaux et péribronchiques) principalement observée chez les vieillards, 600-623, 714-743 (pl. 10).
Lombard (J. S.). Recherches expérimentales sur l'influence de la respiration sur la température du sang dans son passage à travers le poumon, 5-18.
Lussana (Ph.). Recherches expérimentales et observations pathologiques sur les nerfs du goût, 22-32, 197-208.
Magnan. De la dégénérescence colloïde du cerveau dans la paralysie générale, 251-262 (Pl. 6). — Note sur une observation de sclérose en plaques cérébro-spinale avec atrophie papillaire des deux yeux, 765.
Marey. Caractères graphiques du battement du cœur dans l'insuffisance des valvules sygmoïdes de l'aorte, 61-77.
Ollivier (Aug.) et L. Ranvier. Nouvelles observations pour servir à l'histoire de la leucocythémie, 407-421, 518-579 (pl. 1).
Parrot (G.). Sur un cas de lipome de la pie-mère cérébrale, 442-446. — Du muguet gastrique et de quelques autres localisations de ce parasite, 504-517, 579 599 (pl. 11 et 14).
Peyraud. Études expérimentales sur la régénération du tissu cartilagineux et osseux, 624-628, 787 (pl. 16 et 17).
Quinquaud. Note sur un cas d'endocardite ulcéreuse à forme chronique, 769.
Philipeaux (J.-M.) et A. Vulpian. Plaie considérable de l'hémisphère gauche produite sur trois chiens. — Examen des centres nerveux à des époques variées après le jour de l'opération.—Absence de dégénérations secondaires de l'isthme de l'encéphale et de la moelle épinière, 661-664. — Sur l'anastomose qui existe entre le nerf laryngé supérieur et le nerf récurrent, 666.
Ranvier (L.). Des éléments cellulaires des tendons et du tissu conjonctif lâche (tissu cellulaire), 471-487.
— et Ollivier. — Voy. Ollivier et Ranvier.
Renaut et Baréty. — Voy. Baréty et Renaut.
Robinski. Recherches microscopiques sur l'épithélium et les vaisseaux lymphatiques capillaires, 451-470 (pl. 12).

Digitized by Google

Schiff (Moritz). Recherches sur l'échauffement des nerfs et des centres nerveux à la suite des irritations sensorielles et sensitives, 157-178, 330-351.
Thierry et Guyon. — Voy. Guyon et Thierry.
Tripier et Arloing — Voy. Arloing et Tripier.
Vulpian (A). Sur l'action du venin du *Cobra di Capello*, 123-126. — Remarques sur la distribution anatomique de la corde du tympan, 209. — Expériences relatives à la pathogénie des atrophies secondaires de la moelle épinière, 221-255 (pl. 7). — Note sur un cas de méningite spinale et de sclérose corticale, annulaire de la moelle épinière, 279-280 (pl. 7). — Épilepsie observée chez un cochon d'Inde qui avait subi la section d'un des nerfs sciatiques, 297. — Sur les modifications que subissent les muscles sous l'influence de la section de leurs nerfs, 558. — Expérience ayant pour but de voir si l'effet produit sur les glandes salivaires par l'électrisation du bout supérieur du nerf vague coupé, chez le chien, dépend du pneumogastrique lui-même ou du cordon cervical sympathique, qui lui est accolé, 664. — Sur les modifications qui se produisent dans la moelle épinière sous l'influence de la section des nerfs d'un membre, 675-692.
— et Philipeaux. — Voyez Philipeaux et Vulpian.

TABLE PAR NOMS DES AUTEURS DE TRAVAUX ANALYSÉS.

Balogh (K). Issue des globules blancs du sang, inflammation et suppur., 152.
Brown (Cruim) et Fraser (T. R.). Connexion entre la constitution chimique et l'action physiol. des corps, 304.
Clarke (J. Lockhart). Rech. sur struct. intime de l'encéphale, 150.
Cohnheim. Etat des corpusc. de tissu conjonct. dans l'inflammat., 777.
id et Fraenkel. Transmissibilité de tuberculose chez les animaux, 448.
Erb. (W.). Pathol. et anat.-pathol des paralysies périphér., 783.
Fick (A). Excitabilité des cordons antér. de moelle épin., 781.
Fraenkel. — Voyez Cohnheim et Fraenkel.
Fraser. — Voyez Brown et Fraser.
Goltz. Fonctions du cerveau de la grenouille, 301.
Heller (Arnold) Contract. rhythm. des vaiss. lymphat., 779.
Mayer (S.). Inexcitabilité des cord. antér. de moelle épin., 781
Roth (M.). Subst. conjonctive dans écorce cérébrale, 545.
Rosenthal. Mouvements volontaires après ablation du cerveau, 301.
Schultze (Max). Struct. des cellules et fibres nerveuses, 544.
Voit. Reproduction du cerveau après son ablation, 301.

TABLE PAR NOMS DES AUTEURS D'ANALYSES ET DE CRITIQUES.

Ball (B.). Travail de Clarke sur encéphale, 150.
Carrière. Travaux sur tumeur hydatique alvéolaire, 132-149 (pl. 2).
Hayem. Travail de Cohnheim sur inflammation, 777.
— — . de Cohnheim et Fraenkel sur tuberculose, 448.
Vulpian. Travaux de Goltz, Rosenthal et Voit sur résultats d'ablation du cerveau, 301.
id. Travail de Brown et Fraser sur relations entre compos. chim. et act. physiol. des corps, 304.
id. — de Heller sur mouv. rhythm. des lymphat., 779.
id. Travaux de Fick et de Mayer sur excitabilité des cordons antér. de moelle épin., 781.
id. Travail de Erb sur l'état des nerfs et des muscles paralysés, 783.

BIBLIOGRAPHIE

Liste de livres et mémoires reçus, 155, 674.

Digitized by Google

TABLE DES PLANCHES

(Les planches I, VI, VII, X et XI, sont des chromolithographies.)

I. Leucocythémie, mém. de MM. Ollivier et Ranvier. Explication . . . . p. 529
II. Tumeur hydatique, anal. par M. Carrière. Explication 148
III. Nerfs et sensibil.; mém. de MM. Arloing et Tripier. Explication 59
IV — — — — — —
V. (Fig. 2, 3, 4, 5.) Conduct. d'impress. sensit.; mém. de M. Brown-Séquard. Expl. 697
— (Fig. 6). Épilepsie artificielle; — — — 220
— (Fig. 1, 7). Syncope; note — — — 768
VI. Altér. cerveau dans paral. génér.; mém. de M. Magnan — 262
VII. (Fig. 9). Pathogénie des atrophies second.; mém. de M. Vulpian. Explic. 235
— (Fig. 1 à 8). Altér. moelle ép. dans sclérose — — 290
— (Fig. 10). Ablation du cerveau; anal. par — — 303
VIII. Hémiparaplégie; note de M. Charcot. Explication 296
IX. Otite interne; mém. de MM. Barétt et Renaut. Explication 390
X. (Fig. 1 et 2) — — — — 379
— (Fig. 3, 4, 5). Adénopathie; mémoire de M. Liouville. Explication . . . 743
XI. (Fig. 1 et 2). Lipome cérébral; note de M. Parrot. Explication. 546
— (Fig. 3, 4, 5). Kystes buccaux; mém. de MM. Guyon et Thierry. Explic. . 538
XII. Epithélium; mém. de M. Robinski. Explication 470
XIII. Altér. moelle épin. dans atrophie muscul.; mém. de MM. Charcot et Joffroy. Explication 546
XIV. Muguet; mém. de M. Parrot. Explication 599
XV. Atrophie musc. progr.; mém. de M. Charcot et Joffroy. Explication. . 760
XVI. Régénér. tissu cartil.; mém. de M. Peyraud. Explication 787
XVII. — — — — — —
XVIII. Atrophie musc.; mém. de MM. Charcot et Joffroy. Explication. 760
XIX. — — — — — — — —

Errata 789

PARIS. — IMP SIMON RAÇON ET COMP., RUE D'ERFURTH, 1.

Digitized by Google

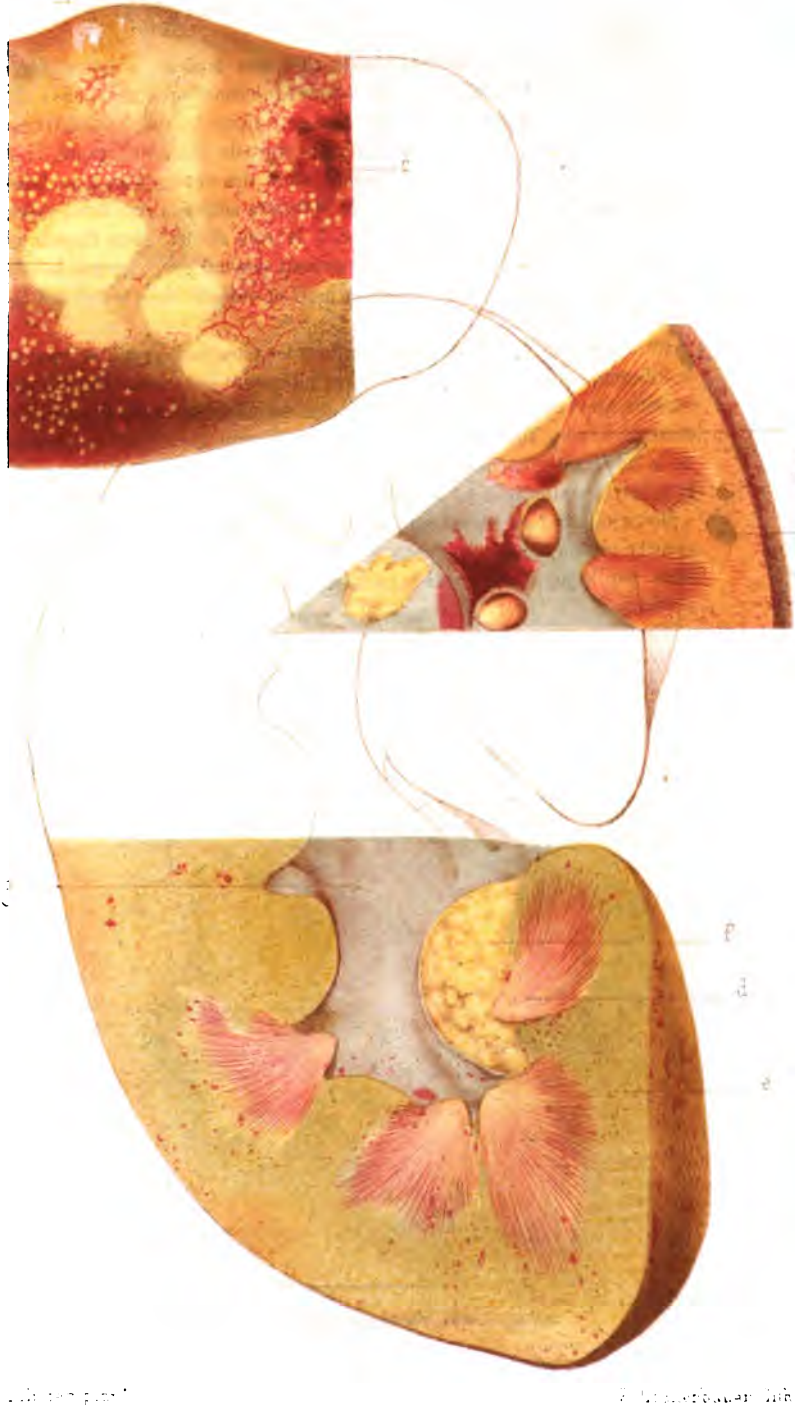

Digitized by Google

Digitized by Google

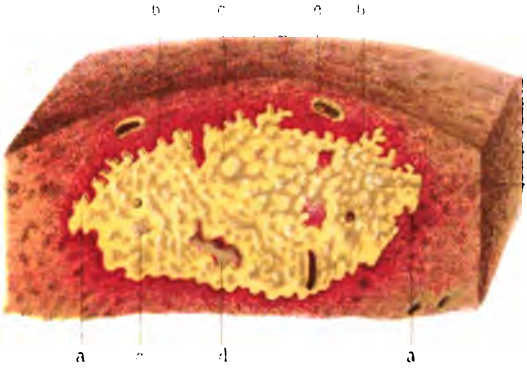

Fig. 2.

Fig. 3.

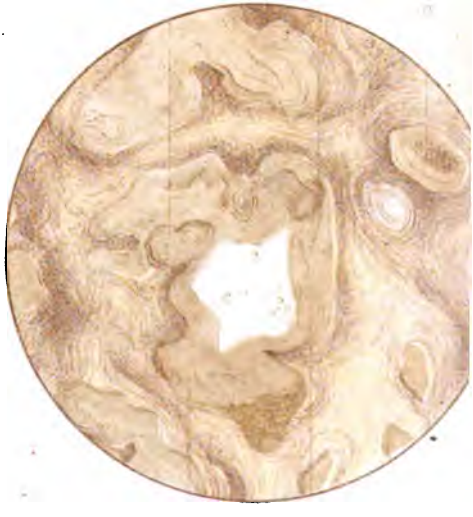

Digitized by Google

Digitized by Google

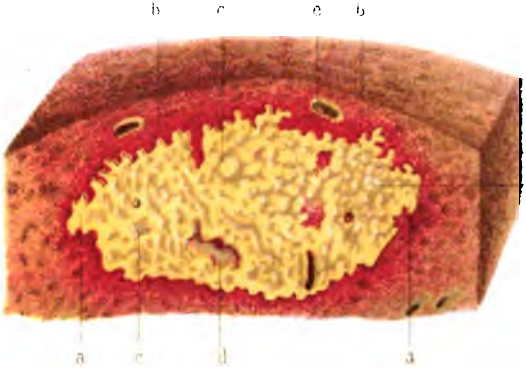

Fig. 2.

Fig. 3.

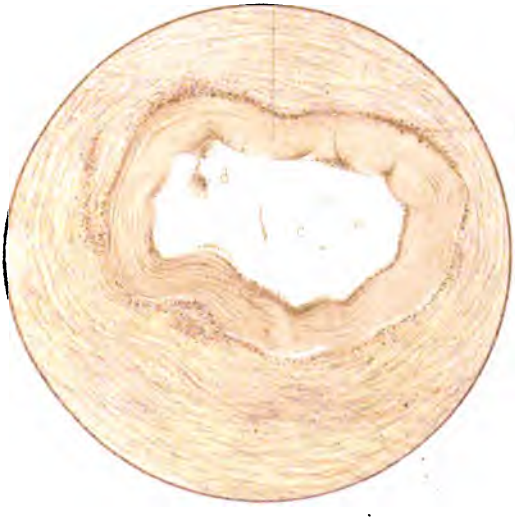

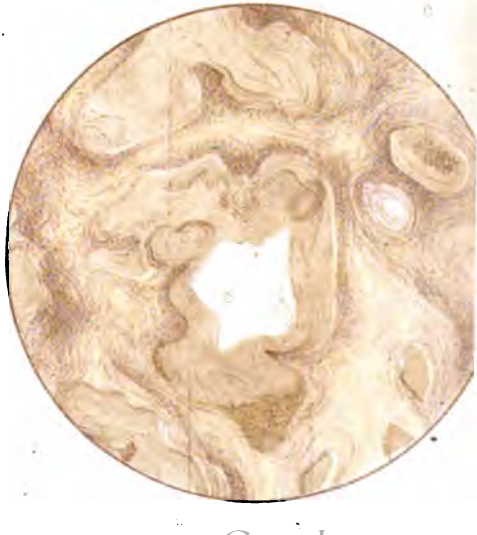

Digitized by Google

Digitized by Google

Fig. III.

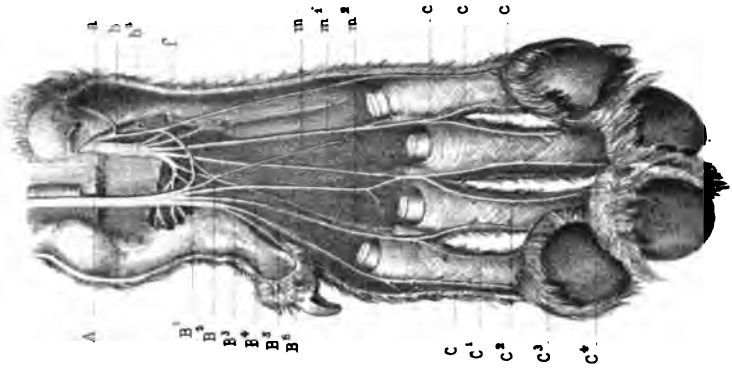

Fig. II.

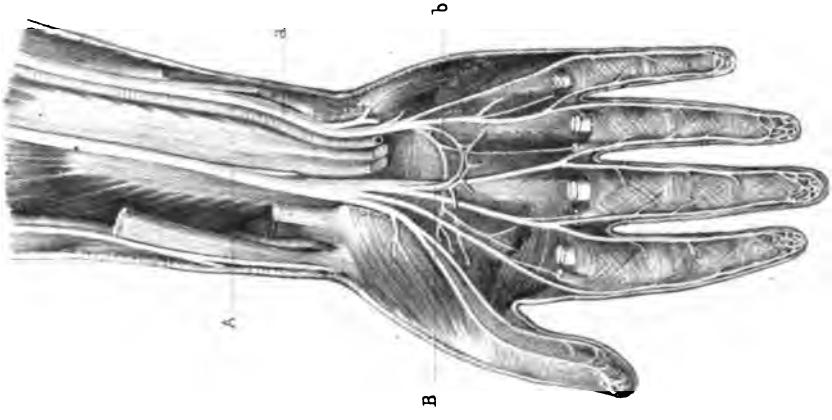

Fig. I.

Léon Tripier del. *Imp. Becquet.* *P. Lackerbauer lith.*

Publié par Victor Masson et fils à Paris.

Digitized by Google

Digitized by Google

Fig. III.

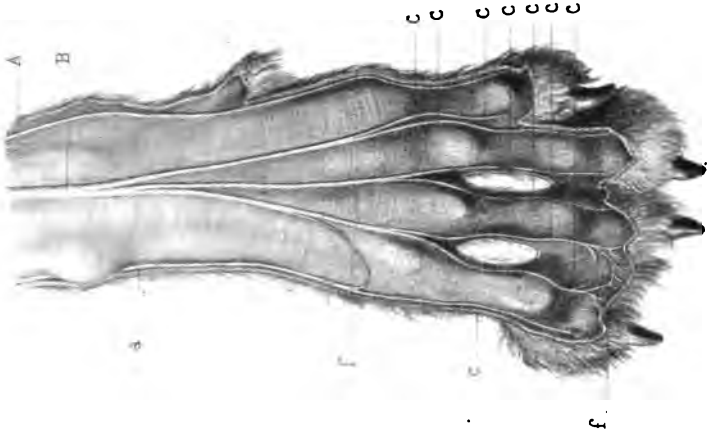

Fig. II.

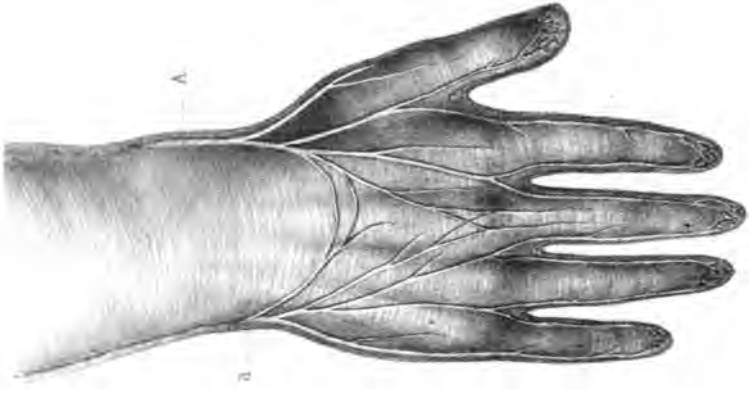

Fig. I.

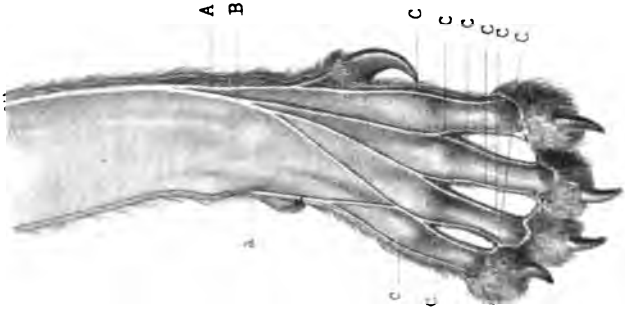

Léon Tripier del. *Imp Becquet.* *P. Lackerbauer lith.*

Publié par Victor Masson et fils à Paris.

Digitized by Google

Digitized by Google

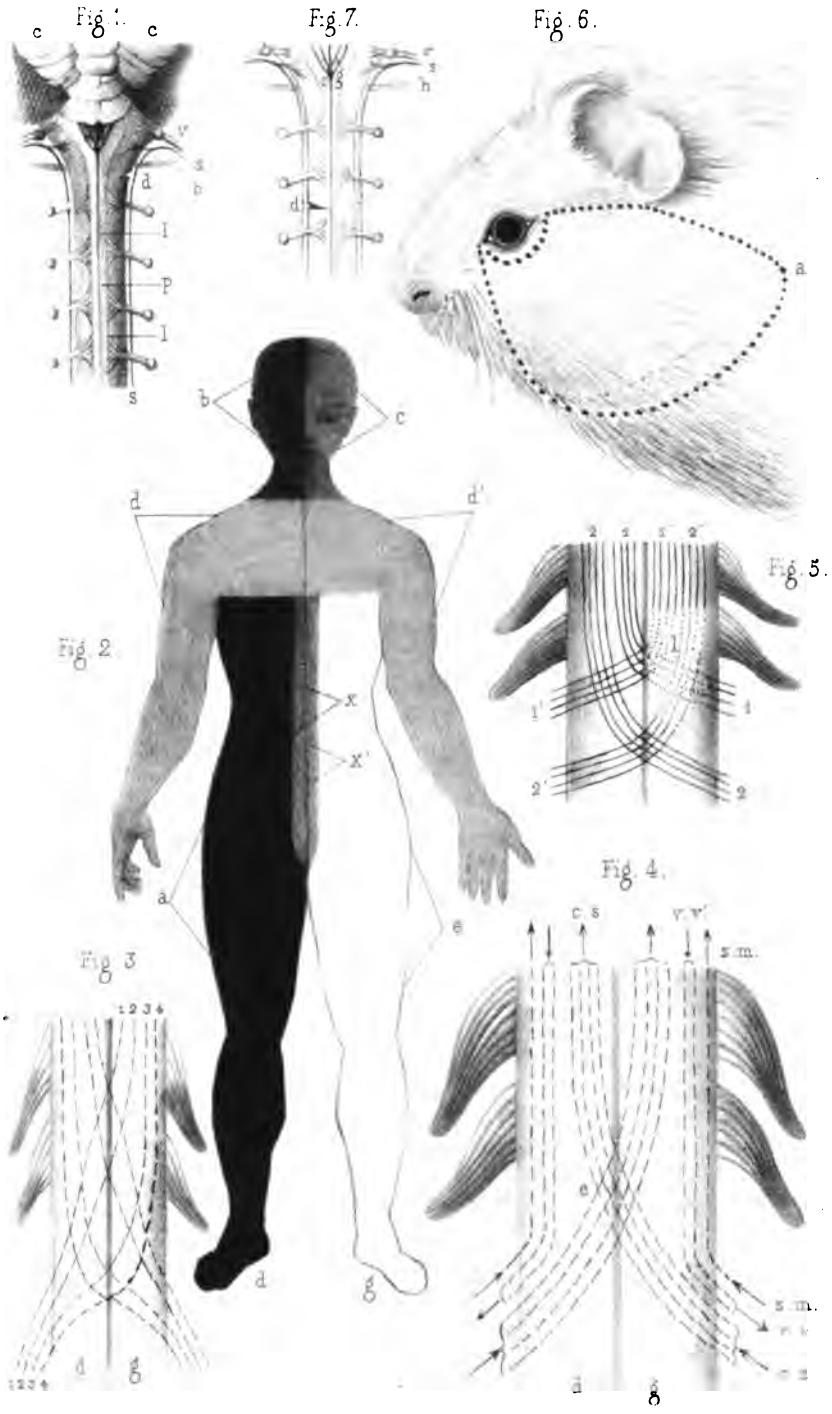

Maisonneuve del. et lith. Imp. Becquet Paris.

Digitized by Google

Publié par Victor Masson et fils à Paris.

Digitized by Google

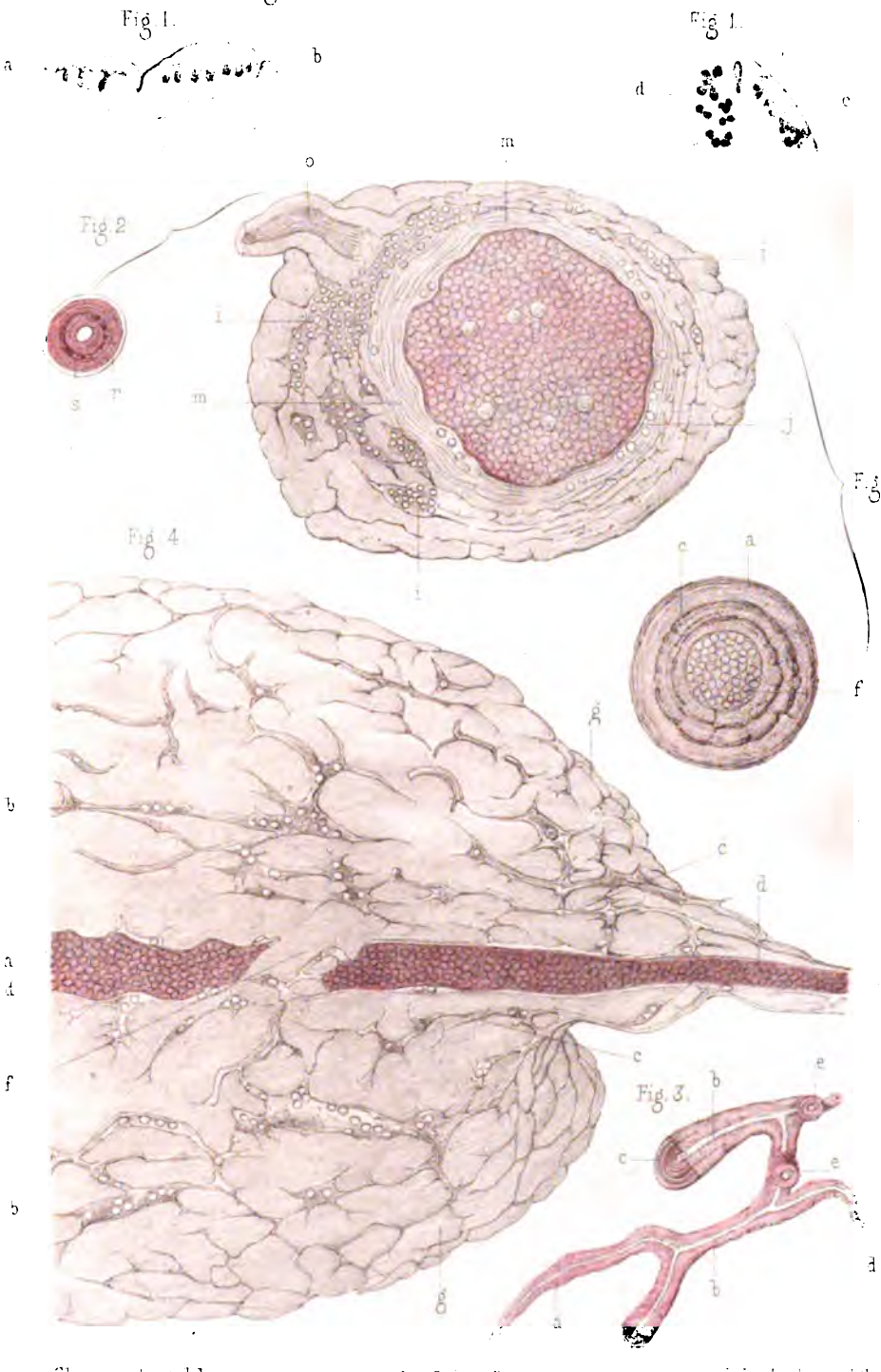

Charcot ad nat. del. Imp. Becquet Paris. F. Lackerbauer lith.

Publié par Victor Masson et fils à Paris.

Digitized by Google

Digitized by Google

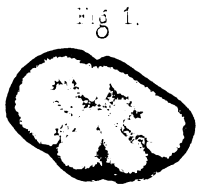



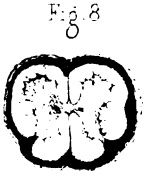



Fig 10

Fig 11.

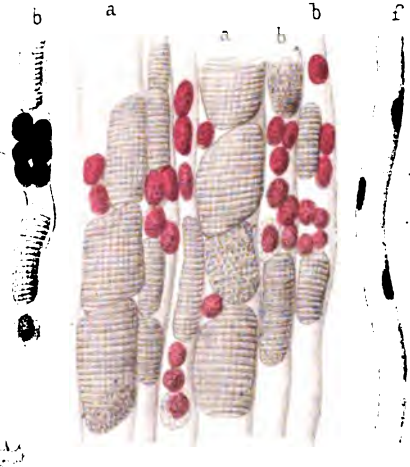



Fig 12

Fig 13.



Vulpian et Hayem del. Imp Becquet Paris. P. Lackerbauer lith.

Publié par Victor Masson et fils à Paris.

Digitized by Google

Digitized by Google

Fig. 1.

Fig. 3

Fig. 6.

Fig. 4.

Fig. 5

Fig. 2.

Charcot del. Imp. Becquet, Paris. Maisonneuve lith.

Digitized by Google

Publié par Victor Masson et fils à Paris

Digitized by Google

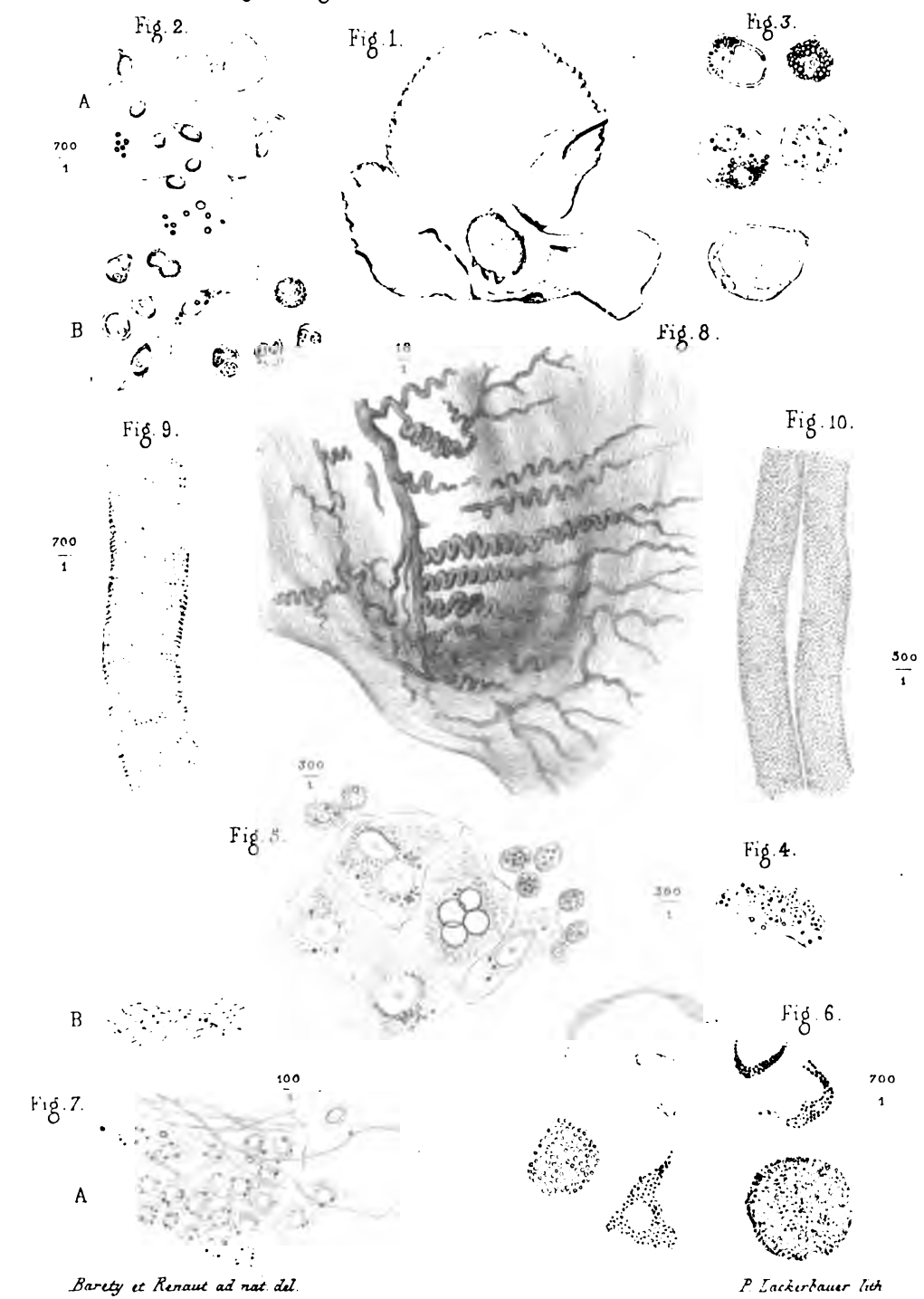

Barety et Renaut ad nat. del.

P. Lackerbauer lith.

Publié par Victor Masson et fils à Paris.

Digitized by Google

Imp. Bouquet Paris.

Digitized by Google

Fig. 3.

Fig. 1.

Fig. 2.

Fig. 5

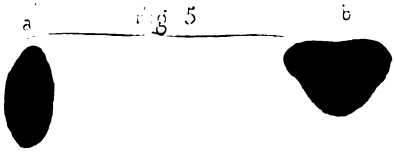

Fig. 4.

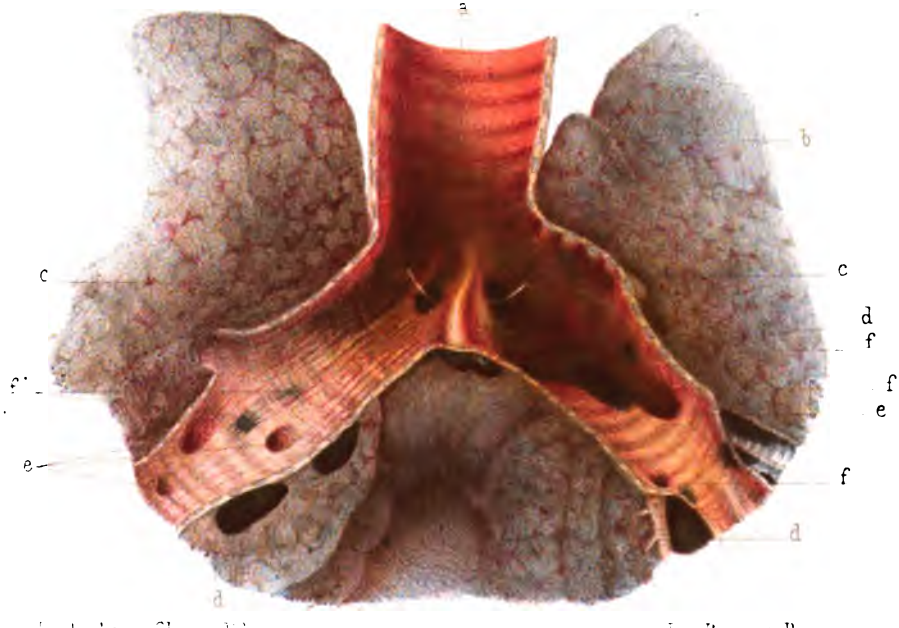

Lackerbauer Chromo lith. Imp. Becquet, Paris.

Digitized by Google

Publié par Victor Masson & fils à Paris.

Digitized by Google

Fig. 1

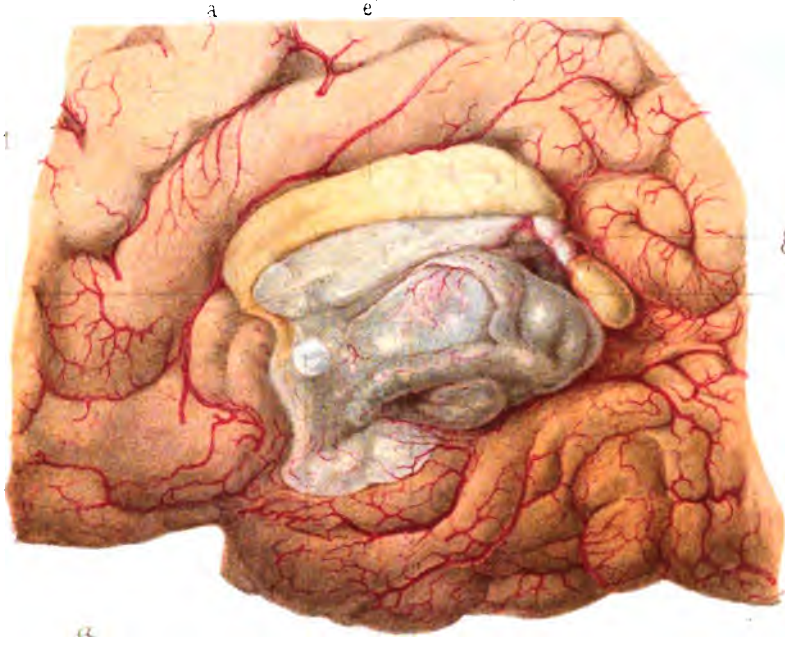

Fig. 2

Fig. 5.



Fig. 3.

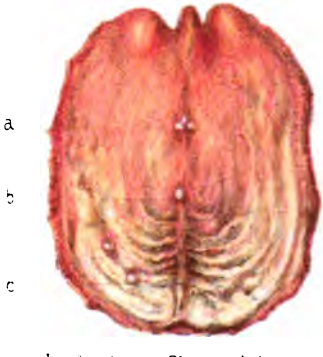

Fig. 4.

Lackerbauer Chromo lith. Imp. Pecquet, Paris.

Digitized by Google

Publié par Victor Masson & fils à Paris

Digitized by Google

S Fig. 1. E

L

L

L

S

S Fig. 2. E

L

L

L

Lackerbauer lith. S S E Imp. Becquet, Paris

Digitized by Google

Publié par Victor Masson & fils à Paris.

Digitized by Google

Fig. I.

Fig. II.

Digitized by Google

A Pierret ad nat. del. Héliogravure Arnaud Dur

Publié par Victor Masson et fils à Paris

Digitized by Google

Fig. 1.

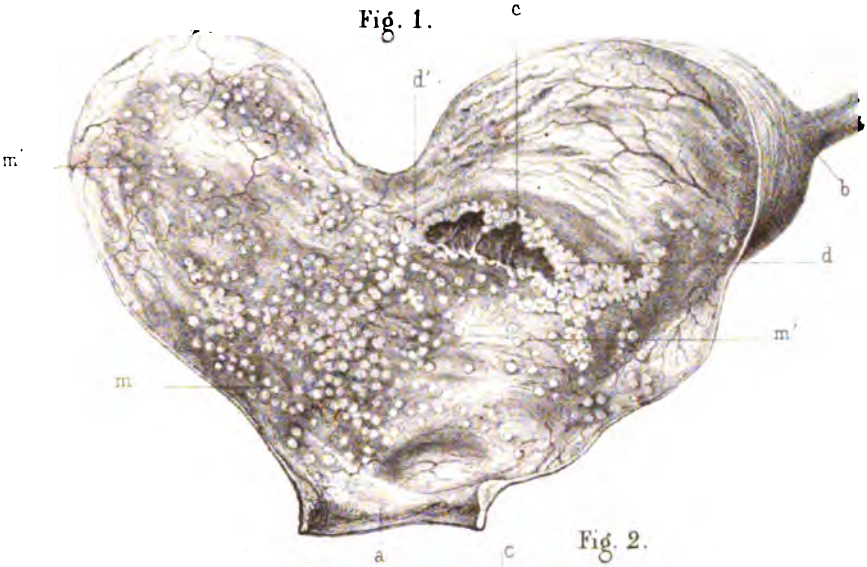

Fig. 2.

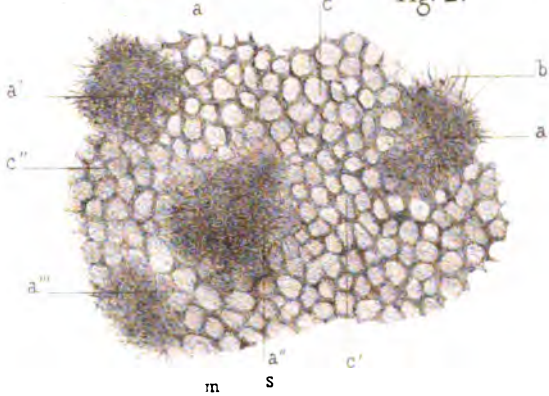

Fig. 3.

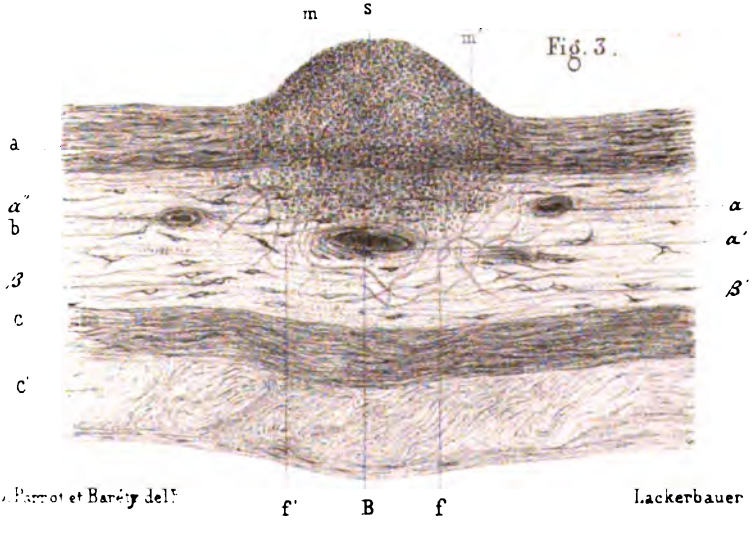

Parrot et Barety del.

Lackerbauer lith.

Publié par Victor Masson & fils à Paris.

Digitized by Google

Imp. Lacquet Paris

Digitized by Google

Fig. 1.

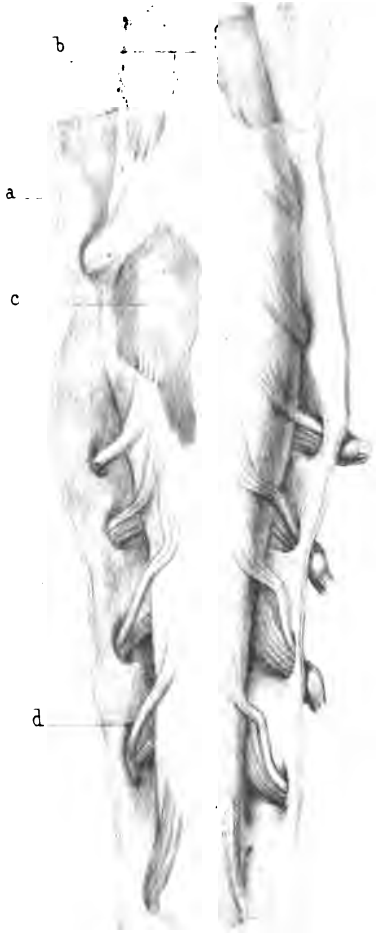

Fig. 3.



Fig. 4.

Fig. 2.



Lackerbauer lith. Imp. Becquet, Paris.

Publié par Victor Masson & fils à Paris.

Digitized by Google

Digitized by Google

Fig. 1

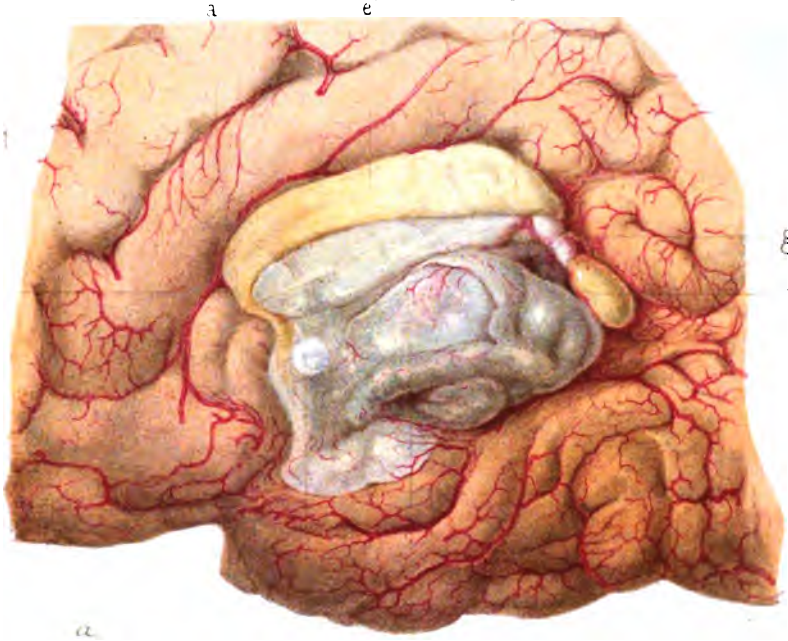

Fig. 2.

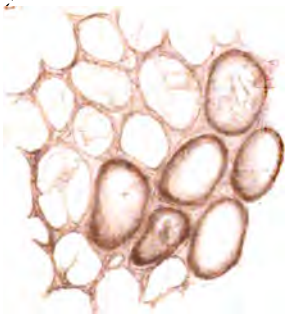

Fig. 5.

Fig. 3.

Fig. 4.

Lackerbauer Chromo lith. Imp. Becquet, Paris

Digitized by Google

Publié par Victor Masson & fils à Paris

Digitized by Google

Fig. 1

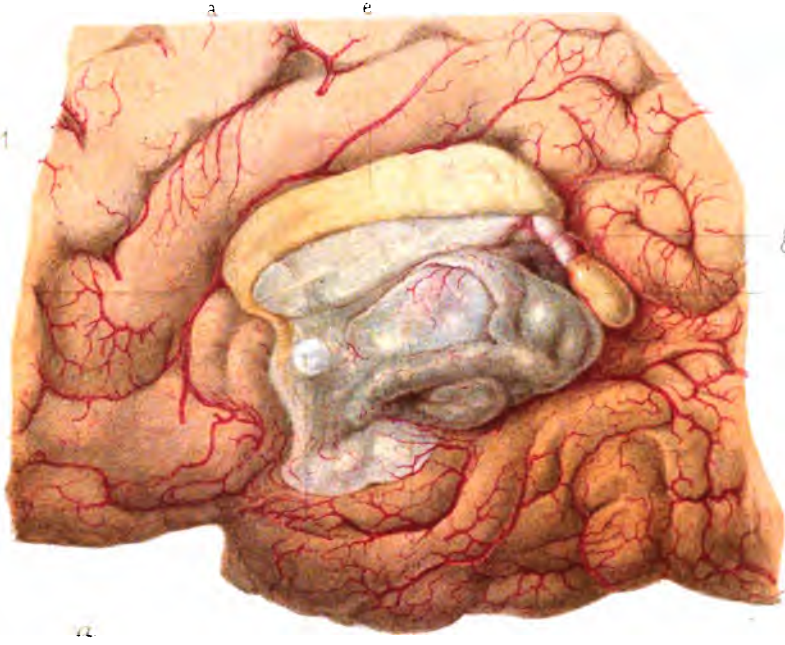

Fig. 2

Fig. 5.



Fig. 3.

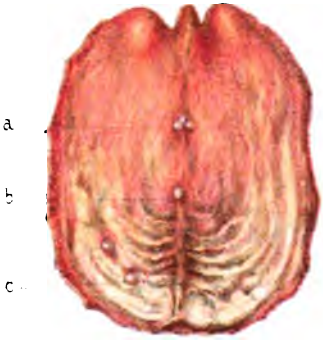

Fig. 4

Lackerbauer Chromo lith. Imp Pecquet, Paris.

Publié par Victor Masson & fils à Paris

Digitized by Google

Digitized by Google

S Fig. 1. E

L

L

L

S

S Fig. 2. E

L

L

L

Lackerbauer lith S S E Imp. Becquet, Paris

Digitized by Google

Publié par Victor Masson & fils à Paris.

Digitized by Google

Fig. I.

Fig. II.

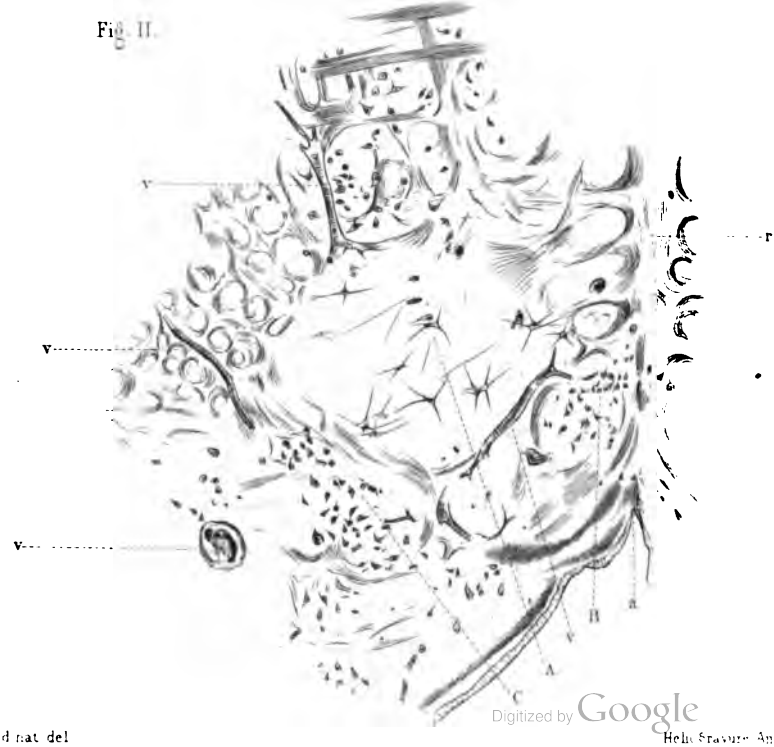

Digitized by Google

A Pierret ad nat del

Helio Gravure Amand Lith

Publié par Victor Masson et fils à Paris

Digitized by Google

Fig. 1.

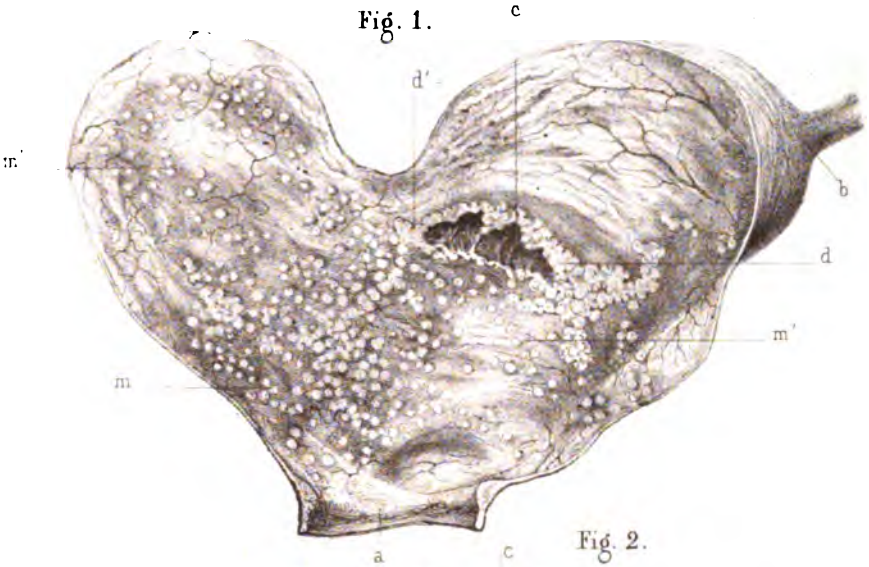

Fig. 2.

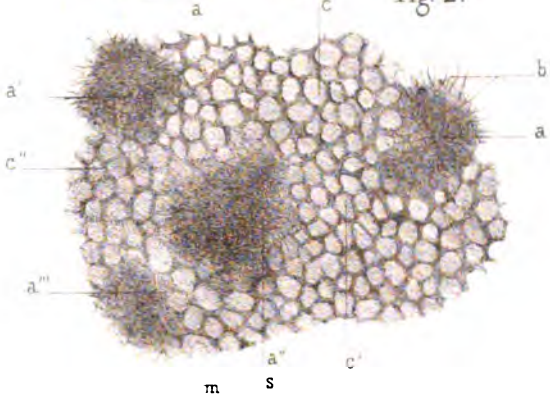

Fig. 3.

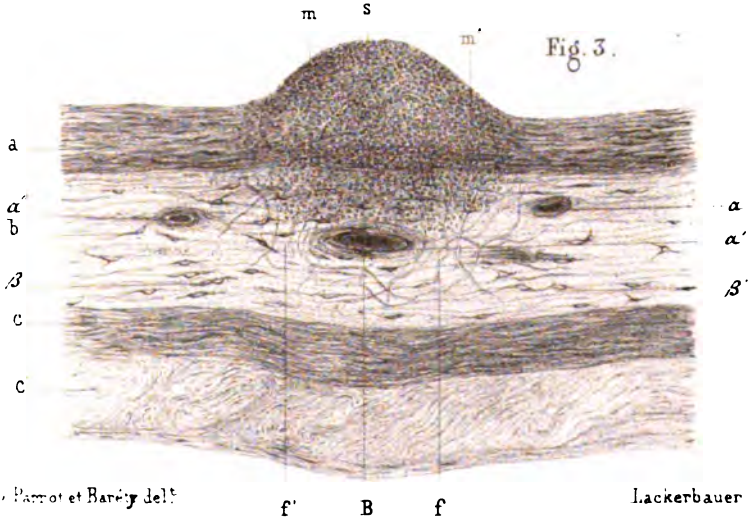

Parrot et Barety del.t Lackerbauer lith.

Publié par Victor Masson & fils à Paris

Digitized by Google

Imp. Becquet Paris.

Digitized by Google

Fig. 1.

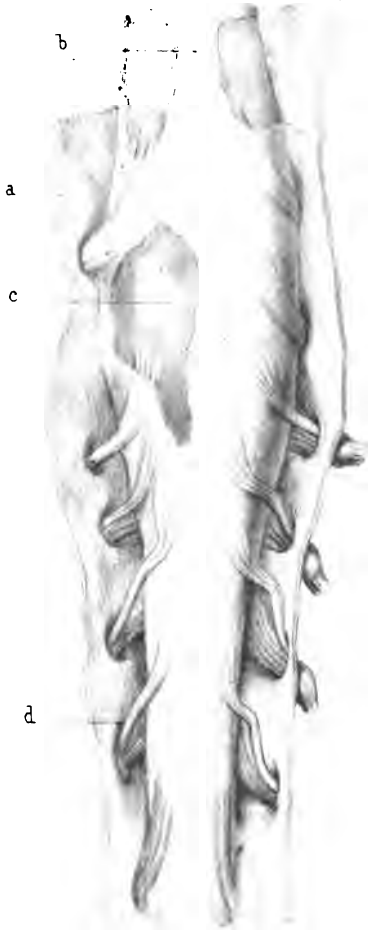

Fig. 3.



Fig. 4.

Fig. 2.



Lackerbauer lith.

Imp. Becquet, Paris.

Publié par Victor Masson & Fils à Paris.

Digitized by Google

Digitized by Google

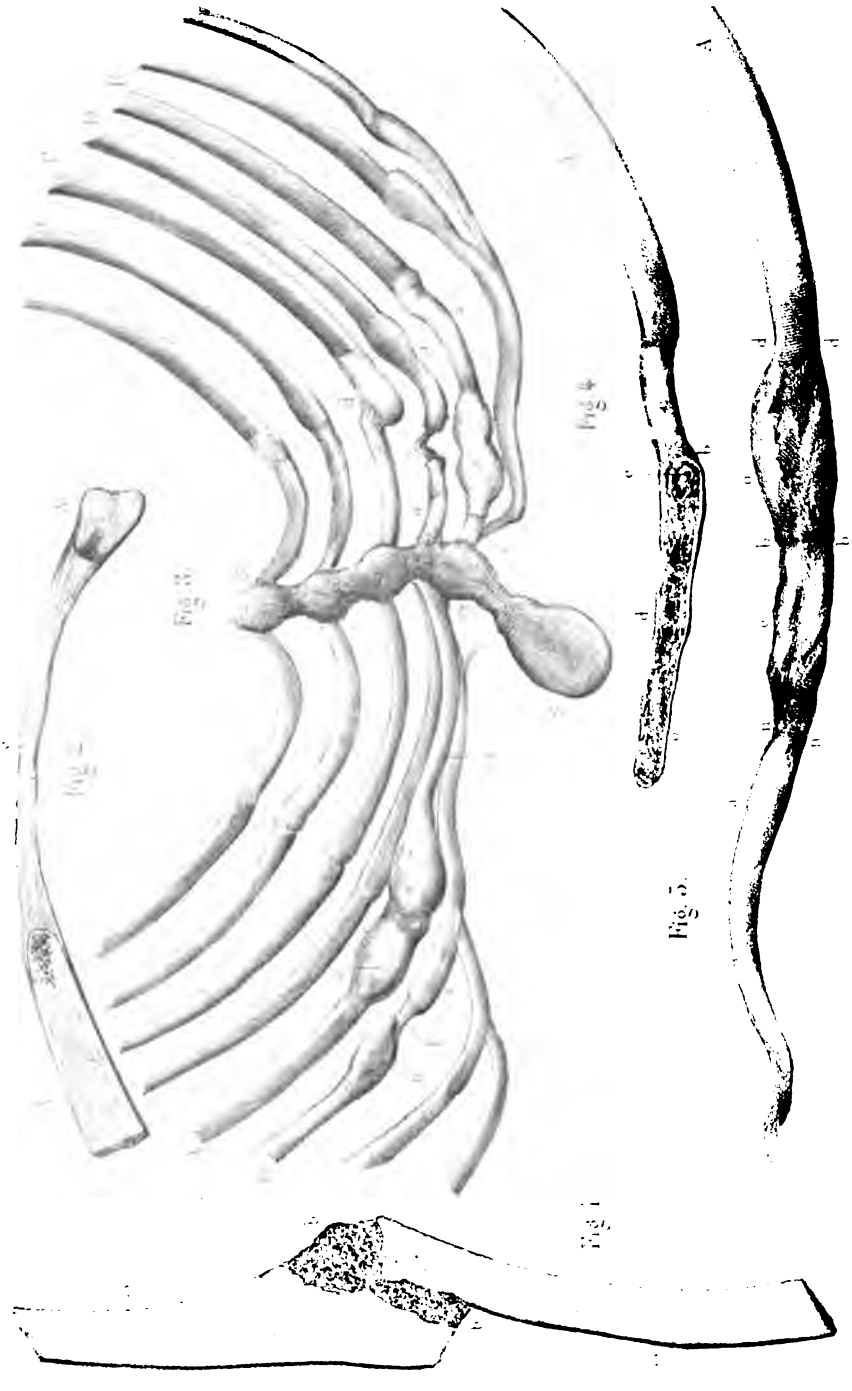

Publié par Victor Masson & fils à Paris.
Digitized by Google

Digitized by Google

Fig 1.

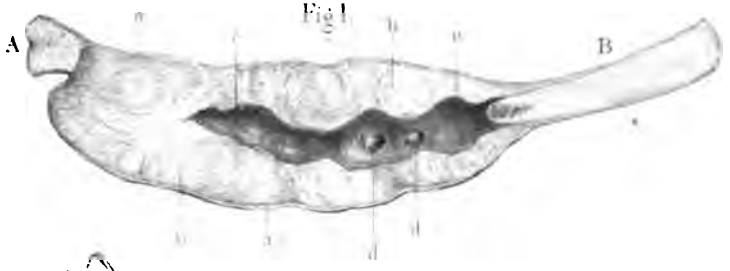

Fig 2.



Fig 3.

Fig 4.

Fig 5.

Fig 6.

Fig 7.

Fig 8.

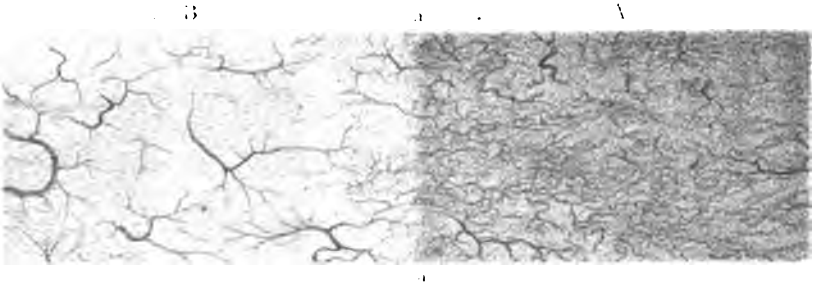

Peint par Victor Masson & fils à Paris.

Digitized by Google

Digitized by Google

Fig. II.

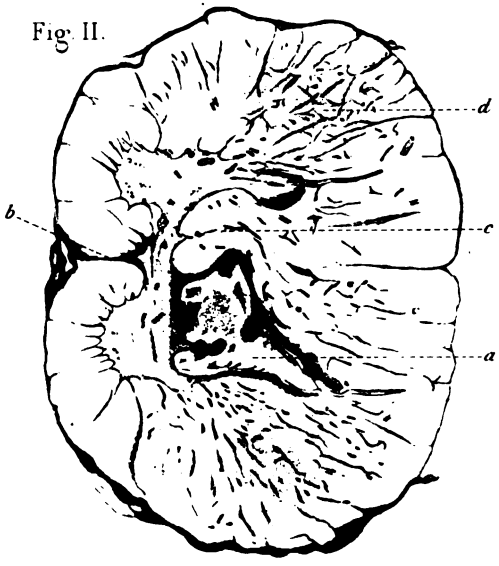

Fig. III.

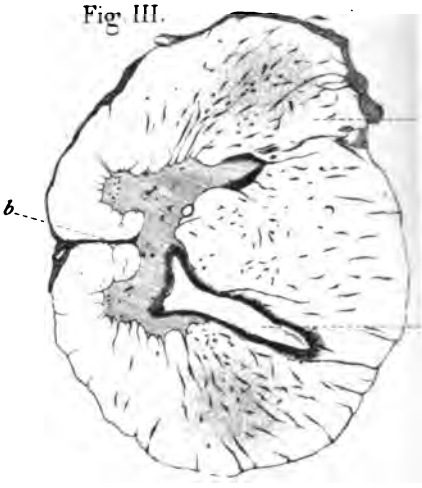

Fig. I.

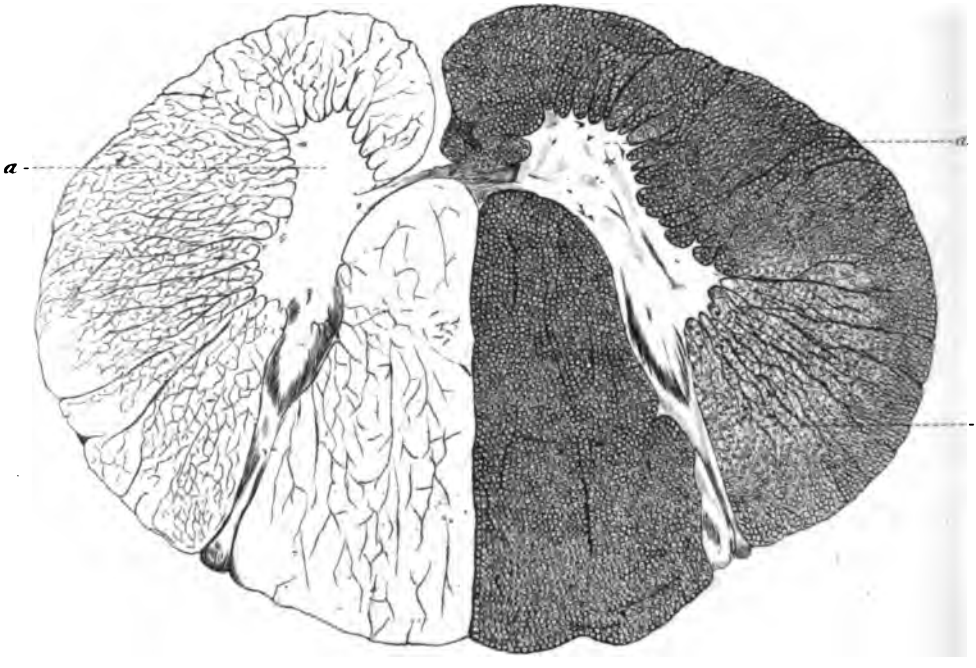

A. Pierret ad. nat. del. Héliogravure Amand.

Digitized by Google

Publié par Victor Masson et Fils, à Paris.

Digitized by Google

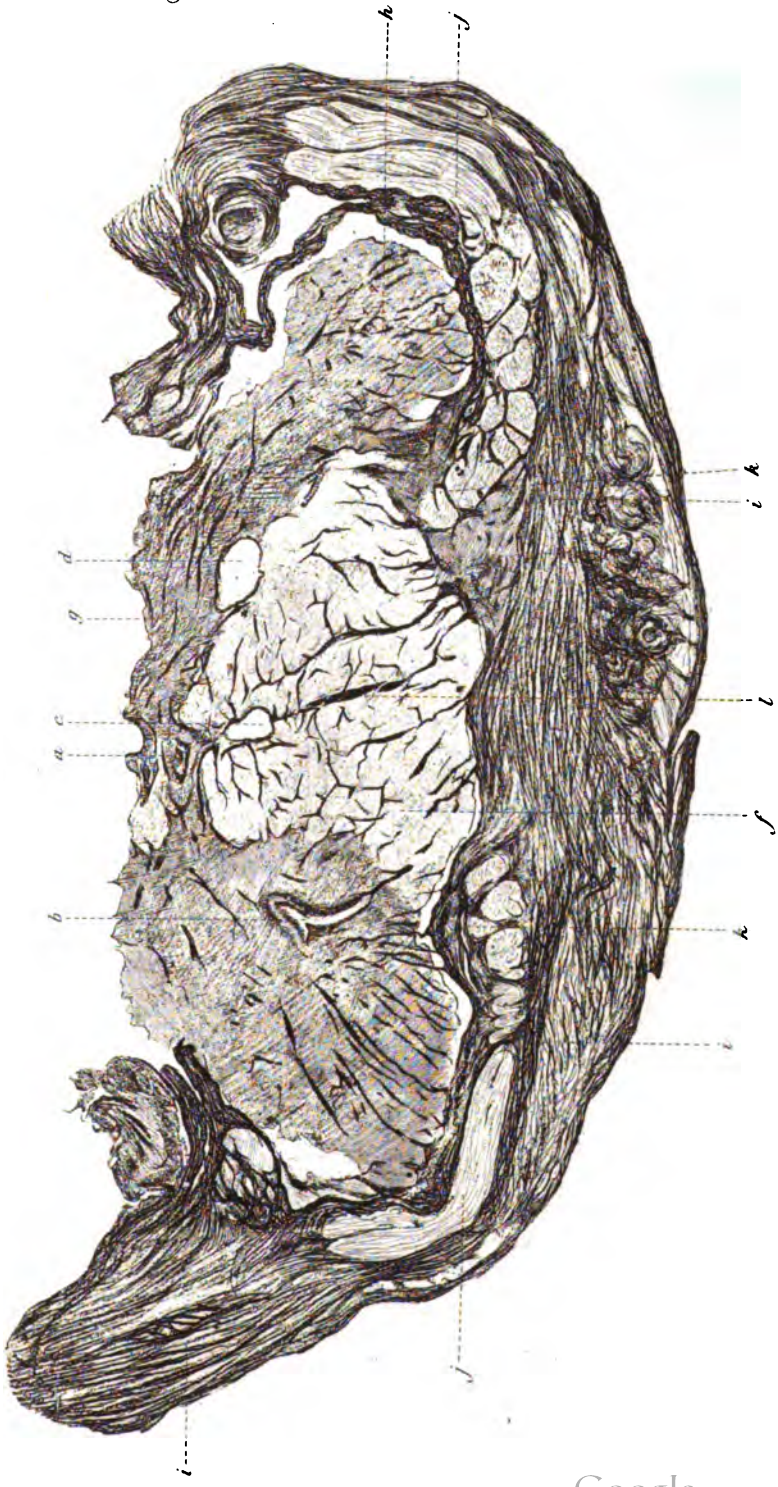

A. Pierret ad nat. del.

Digitized by Google

Hélio-gravure Amand Durand

Publié par Victor Masson et Fils à Paris

Digitized by Google

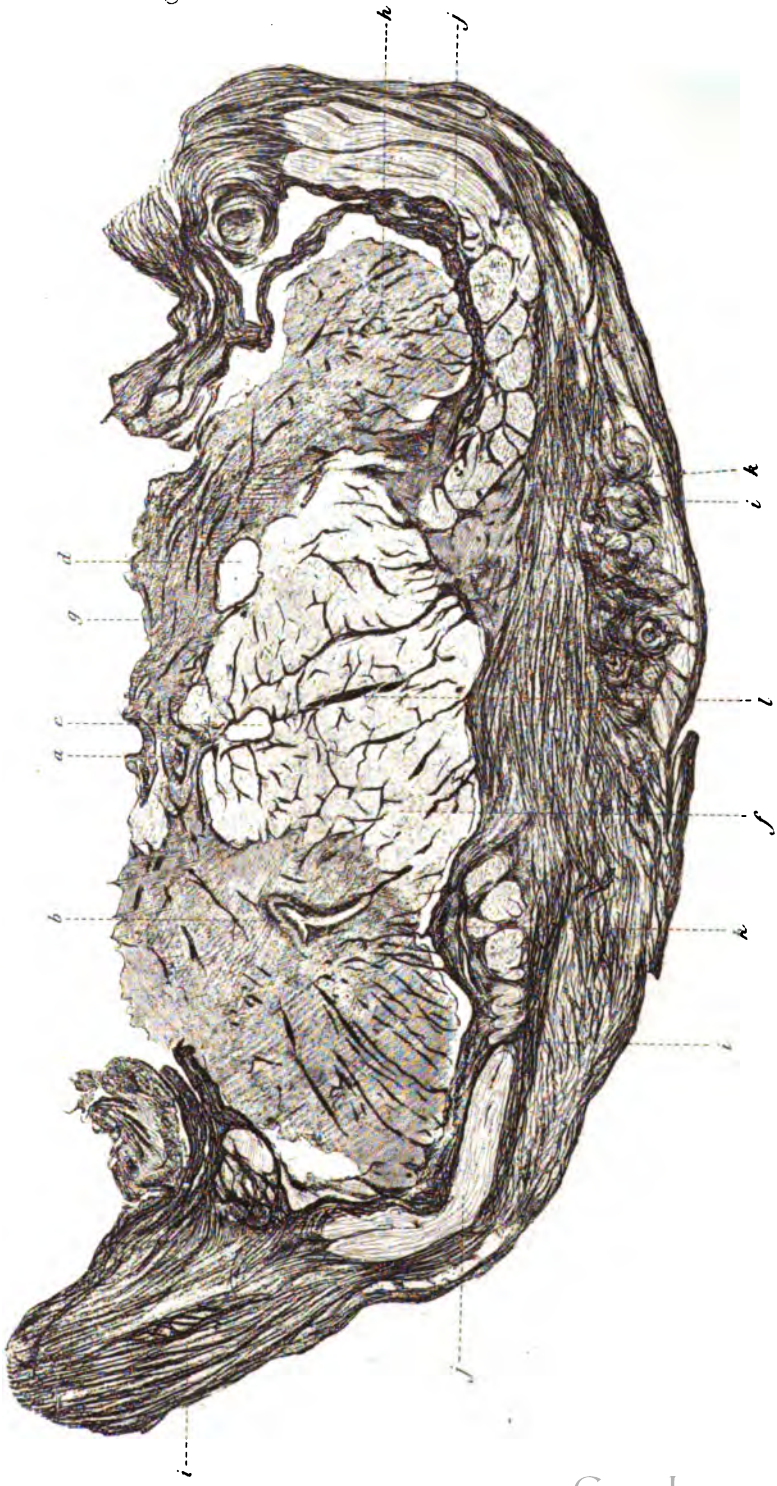

A. Pierret ad nat. del.

Héliogravure Amand Durand

Digitized by Google

Publié par Victor Masson et Fils à Paris

Digitized by Google

Digitized by Google

Digitized by Google

Digitized by Google

Digitized by Google

UNIVERSITY OF MICHIGAN
3 9015 01142 4481

Digitized by Google

Digitized by Google